主编

[美] 贾瓦德·帕尔维兹（Javad Parvizi）

[德] 托尔斯滕·格尔克（Thorsten Gehrke）

骨骼肌肉系统感染国际共识（2025）

曹　力 等**译**

International Consensus Meeting on Musculoskeletal Infection 2025

上海交通大學出版社
SHANGHAI JIAO TONG UNIVERSITY PRESS

内容提要

本书收录2025年国际骨科感染共识会议(ICM 2025)中有关通用问题及髋、膝关节感染的主要共识成果,并收录对2018年与2025年两届ICM的比较研究。全书以临床问题为主线,按照“问题—回答/建议—证据等级或推荐强度—代表投票—依据”的结构编排,系统阐述骨科植入物相关感染,尤其是假体周围关节感染(PJI)和手术部位感染(SSI)的流行病学、危险因素、预防、诊断与病原学检测、全身及局部抗菌治疗和外科治疗策略。外科治疗重点包括清创、抗菌治疗并保留植入物(DAIR)、一期/二期翻修术,以及特殊感染和复杂难治性病例的处理;同时涉及专科中心诊疗、疗效评价、人工智能与机器学习在骨科感染管理中的应用、机器人辅助手术相关感染风险及抗生物膜技术等专题。各共识问题均以系统性文献评价为基础,经专家讨论和代表投票形成意见,注重循证性与临床实用性,可为骨科感染的临床决策和相关研究提供参考。本书可供骨科(尤其是关节外科)、感染病科、临床微生物学和临床药学等相关专业的临床医师、科研人员及研究生参考。

图书在版编目(CIP)数据

骨骼肌肉系统感染国际共识.2025/(美)贾瓦德·帕尔维兹(Javad Parvizi),(德)托尔斯滕·格尔克(Thorsten Gehrke)主编;曹力等译.--上海:上海交通大学出版社,2026.9.--ISBN 978-7-313-35135-7

Ⅰ.R68

中国国家版本馆CIP数据核字第2026XS1110号

骨骼肌肉系统感染国际共识(2025)

GUGE JIROU XITONG GANRAN GUOJI GONGSHI (2025)

主　　编:[美]贾瓦德·帕尔维兹　[德]托尔斯滕·格尔克
译　　者:曹　力　等
出版发行:上海交通大学出版社
地　　址:上海市番禺路951号
邮政编码:200030
电　　话:021-64071208
印　　制:上海万卷印刷股份有限公司
经　　销:全国新华书店
开　　本:889mm×1194mm　1/16
印　　张:39.5
字　　数:1325千字
版　　次:2026年9月第1版
印　　次:2026年9月第1次印刷
书　　号:ISBN 978-7-313-35135-7
定　　价:238.00元

版权所有　侵权必究
告读者:如发现本书有印装质量问题请与印刷厂质量科联系
联系电话:021-56928178

译 委 会

主译团队（按姓氏汉语拼音排序）

曹　力　新疆医科大学第一附属医院
黄　伟　重庆医科大学附属第一医院
李慧武　上海交通大学医学院附属第九人民医院
吕松岑　哈尔滨医科大学附属第二医院
田　华　北京大学第三医院
张文明　福建医科大学附属第一医院
张先龙　上海交通大学医学院附属第六人民医院
周宗科　四川大学华西医院

参译团队（按姓氏汉语拼音排序）

陈秉强　香港大学矫形及创伤外科学系
陈雷雷　广州中医药大学第三附属医院
冯尔宥　福建医科大学附属协和医院
傅俊谦　香港玛丽医院
何　伟　广州中医药大学第三附属医院
纪保超　新疆医科大学第一附属医院
李亦丞　新疆医科大学第一附属医院
刘　安　浙江大学医学院附属第二医院
穆文博　新疆医科大学第一附属医院
邵宏翊　首都医科大学附属北京积水潭医院
王俏杰　上海交通大学医学院附属第六人民医院
吴浩波　浙江大学医学院附属第二医院
忻振凯　香港港怡医院
叶　晔　四川省骨科医院
张超凡　福建医科大学附属第一医院
张晓岗　新疆医科大学第一附属医院

原著序

我们真的还需要再来一届吗？

“告诉一位骨科患者他患有感染，就像告诉他得了癌症。”

——Richard Rothman 医学博士、哲学博士，1999 年

近三十年过去了，这句话依然成立。

为什么？

我们认为，答案可以概括为 IDEA-FAD。这 7 个彼此交织的原因，解释了为什么骨科感染至今仍给患者带来如此沉重的后果。

第一，创新不足。骨科手术在过去几十年中取得了许多突破性进展，深刻改变了患者的生活。然而，在骨科感染的防治领域，真正具有变革意义的创新却少之又少。坦率地说，我们很难说出哪一项创新真正改变了这一领域的临床格局。

第二，教条仍在延续。骨科界一代又一代地传递着许多所谓“经验”和“原则”。其中有些最初的想法和假设，或许来自前辈们极其出色的临床判断，但并没有真正接受科学证据的充分检验。可是今天，我们仍然把它们当作不言自明的规则来遵循。例如，假体周围关节感染（periprosthetic joint infection，PJI）患者切除成形术后必须接受 6 周抗菌治疗；手术中必须使用太空服；所有 PJI 患者都必须接受静脉而非口服抗菌药物治疗；所有 PJI 患者都必须接受二期翻修术；初次关节置换术中需要使用抗生素骨水泥；再植入前必须停用抗菌药物 2 周，等等。这些做法中有不少仍缺乏坚实的科学依据。

第三，证据获取困难。幸运的是，初次关节置换术后 PJI 的发生率并不高，仅 1%～2%。但正因为发生率较低，我们在许多关键问题上很难获得一级证据。完成骨科感染相关临床试验，需要投入大量时间、资源和精力。尽管如此，世界各地致力于这一领域的外科医生、感染病专家和基础研究者，仍在不断推动科学发现。近些年，即便面临重重困难，他们也完成了多项具有重要意义的临床研究。

第四，对证据的回避。令人遗憾的是，虽然这一领域已经付出了巨大努力来产生高质量证据，但仍有一些同行没有及时了解这些证据，或者选择性地不去接受它们。相反，部分人似乎更愿意被某些“专家”牵着走，而这些“专家”本身未必真正熟悉现有证据，也未必是在按照证据说话。

第五，诊疗体系碎片化。骨科感染诊疗天然需要多学科协作，通常由骨科、感染病科、临床微生物学和临床药学团队共同参与，复杂病例还需整形外科等科室协同处置。但临床实操中，

多学科协作机制普遍缺位,直接造成诊疗流程割裂、个体化治疗方案难以统一、各科室责任划分模糊。患者辗转于不同专科间,全程承受分段式诊疗带来的不利影响,诊疗质量与就医体验均受损。

第六,诊断准确性仍不理想。尽管近年来诊断技术不断进步,但我们仍然缺少一种真正可靠、快速、便宜且普遍可及的诊断方法。生物标志物和测序技术显示出很大潜力,但仍存在准确性、费用和可及性等问题。持续存在的诊断不确定性,使过度治疗和治疗不足同时存在。

第七,经济投入不匹配。骨科感染带来的经济负担极其沉重,但这一领域获得的科研资助、专项资源投入等,却远远落后于肿瘤、心血管等更受关注的领域。这种投入与疾病负担之间的不匹配,进一步限制了预防和治疗的进展,也使整个领域更容易陷入停滞。

那么,我们该如何继续向前?

答案其实并不复杂:我们需要建立共识。

我们需要明确问题是什么,现有证据能够为每个问题提供哪些答案,又有哪些问题目前仍缺乏证据,甚至完全没有可行的解决方案。只有这样,我们才能把精力集中到真正需要进一步研究的问题上,或推动必要的创新来解决这些问题。

骨骼肌肉感染国际共识会议(International Consensus Meeting,ICM)正是基于这样的原则而建立。ICM 是一个非营利性组织。参会代表均为骨科感染领域具备丰富学术成果的资深专家,或是长期接诊大量感染病例的外科医师与临床从业者。代表们首先提出临床中医患共同面对的问题。随后,围绕这些问题开展全面的系统综述。之后,代表们线下聚集,讨论现有文献,并提出针对每个问题的解决方案或推荐意见。经过充分讨论和反复斟酌后,所有代表再对推荐意见进行投票。

2025 年伊斯坦布尔 ICM 会议围绕生物膜、髋关节、膝关节、肩关节和脊柱外科等领域,审议了 360 余个问题。相关共识内容可在 ICM 官方网站查阅,髋、膝关节相关文件也发表于《关节成形术杂志》(*The Journal of Arthroplasty*)。本次会议汇聚了来自全球 100 个国家和地区的 1 200 余名代表。代表们自费前往伊斯坦布尔,并在 3 天会议中每天投入 8 小时,对这些问题进行讨论和表决。会议期间,代表们对患者治疗的投入和责任感得到了充分体现。我们的产业合作伙伴也深刻认识到骨科感染问题的严重性,来到现场支持会议,并寻找未来通过创新改善这一难题的机会。

当然,每个人都希望在每一个问题上看到尽可能多的一级研究证据。我们也必须继续向更高质量的证据努力。但在向前推进的同时,我们同样需要清楚地了解每个问题目前已有的科学证据,以及仍然存在的不足。

作为一个共同体,我们的目标只有一个:一切为了患者。

贾瓦德·帕尔维兹 (Javad Parvizi)

托尔斯滕·格尔克(Thorsten Gehrke)

译者序

骨科感染，尤其是假体周围关节感染（PJI），是关节外科最具挑战性的领域之一。它不仅关系到一次手术的成败，更可能影响患者此后的治疗轨迹、肢体功能、生活质量乃至长期预后。对临床医生而言，骨科感染从来不是单一的手术问题，而是由诊断、清创、重建、抗感染治疗、微生物学支持、多学科协作和长期随访共同构成的系统工程。

骨骼肌肉系统感染共识会议（ICM）多年来一直是骨科感染领域最重要的国际共识平台之一。自 2018 年 ICM 召开至今，骨科感染领域经历了 7 年的证据积累和实践变化；其间，新冠疫情对全球医学交流、临床研究和医疗体系运行均产生了深刻影响。与此同时，PJI 的诊断技术、病原学检测、抗感染策略、手术理念、局部治疗和多学科管理模式也在不断发展。因此，2025 年 ICM 的举办，既是对既往共识的重要更新，也是疫情之后全球骨科感染同道重新审视证据、凝聚认识和明确方向的重要节点。

本次 ICM 继续以系统综述、专家讨论和投票表决为基础，对骨科感染领域的重要问题形成推荐意见。本中文译本主要收录其中与骨科感染通用问题、髋关节感染和膝关节感染相关的共识内容，重点涵盖感染诊断、预防、病原学检测、清创、抗菌治疗并保留植入物（debridement，antibiotics，and implant retention，DAIR）、一/二期翻修术、局部抗菌药物应用、围手术期管理以及复杂感染病例处理等方面。这些内容与我国关节外科和感染翻修临床实践高度相关，也是当前 PJI 诊疗中最常见、最复杂、最需要统一认识的问题。

ICM 的价值，在于它直面争议。骨科感染领域仍有许多问题缺乏高质量证据，也有不少传统观念长期沿用于临床。随着新的研究、新的技术和新的真实世界经验不断出现，既往看似稳定的认识也需要重新审视。2025 年 ICM 的重要意义，正是在于把这些问题重新置于证据与实践之间，讨论哪些认识需要更新，哪些做法已有更多支持，哪些争议仍需继续研究。

对于中国骨科感染和关节翻修领域而言，本次 ICM 具有特殊意义。近年来，随着我国关节置换和感染翻修病例数量不断增加，中国团队在复杂感染诊疗、围手术期管理、多学科协作和真实世界研究等方面积累了越来越丰富的经验，并逐步深入参与国际学术交流与共识制定。在本次 ICM 共识制定和现场会议过程中，更多中国学者参与了相关问题的讨论、推荐意见的形成和学术交流；中国临床实践中的病例特点、研究成果和诊疗经验，也得到了国际同行更多的关注。

更重要的是，一些过去被认为需要严格限制，甚至不容易被国际共识体系接受的做法，正在获得更加开放和客观的讨论；部分来自中国实践的经验，也正在进入国际共识的讨论框架，并逐步获得更广泛的认可。这一变化表明，中国骨科感染领域正在从国际共识的学习者和实践者，逐步成长为重要的参与者和贡献者。

这种变化并非偶然。中国拥有庞大的关节置换和翻修患者群体,也面对着复杂的转诊结构、疾病谱差异和医疗资源差异。正是在这样的临床现实中,中国骨科感染团队逐渐形成了一些具有自身特点的实践路径:以专病中心为基础的连续管理,以多学科协作为支撑的综合决策,以彻底清创和稳定重建为核心的手术策略,以病原学诊断优化和局部抗感染治疗为补充的整体方案。这些经验不是对国际共识的简单重复,而是在中国真实临床场景中对复杂感染问题的主动回答。

本中文译本的完成,离不开许多同道的共同努力。首先,我们要感谢 Javad Parvizi 教授和 Thorsten Gehrke 教授长期以来对国际骨科感染共识工作的组织、推动和学术引领。他们以卓越的国际视野、深厚的临床经验和严谨的学术精神,持续将全球骨科感染领域的专家凝聚在一起,围绕真实临床问题开展系统讨论和共识制定,使 ICM 成为推动骨科感染诊疗进步的重要平台。

我们也要感谢参与本书翻译、校对、审阅和统稿的各位中国专家及青年学者。ICM 共识内容涉及诊断标准、证据等级、推荐强度、投票结果、专业术语和具体临床语境,翻译并非简单的文字转换。它要求译者既准确理解英文原意,又充分把握骨科感染临床实践的内涵;既要忠实呈现国际共识,又要符合中文医学表达和国内临床阅读习惯。大家在繁忙工作之余反复核对、推敲和统一表述,使本书能够以准确、清晰和规范的形式呈现给中文读者。

当然,共识不是终点,也不能替代临床判断。ICM 对一批重要问题进行了系统讨论,但骨科感染领域仍有许多问题需要继续回答;已经形成的推荐意见,也会受到证据质量、研究异质性、病原学差异、宿主状态和医疗环境的影响。对于复杂的 PJI 患者,临床决策仍需结合病原体、软组织条件、骨缺损情况、植入物稳定性、宿主状态以及所在医疗机构的综合治疗能力。

与此同时,共识对于临床实践具有重要指导意义。它为医生提供了相对规范、透明和可追溯的决策依据,有助于减少不必要的实践差异,提升诊疗质量,也为临床医生在复杂病例中的合理判断和规范治疗提供了重要学术支撑。

希望本书的出版,能够帮助国内骨科医师、感染病专家、微生物学专家、药师、护理团队、研究生和相关科研人员更系统地理解 2025 年 ICM 中与通用问题、髋关节感染和膝关节感染相关的重要共识内容,推动我国骨科感染诊疗进一步规范化、体系化和国际化。

未来,中国骨科感染领域应继续以高质量研究回应临床争议,以真实世界数据丰富国际证据,以开放合作推动共识更新,在全球骨科感染学科发展中贡献更多来自中国的经验、证据和思考。

新疆医科大学第一附属医院　曹　力

2026 年 6 月

目　录

1　骨骼肌肉系统感染国际共识会议：2018 年与 2025 年国际共识比较　001

2　流行病学、病死率、登记系统、公共报告、专业治疗中心以及身体与心理影响　005

问题 1：骨科植入物相关感染的流行病学是否正在发生变化？　006
问题 2：骨科植入物相关感染患者的病死率是否增加？　008
问题 3：登记系统能否用于开展骨科感染研究？　010
问题 4：公开报告医疗机构的手术部位感染发生率是否有助于预防手术部位感染？　011
问题 5：骨科植入物相关感染是否应在专科中心治疗？　012
问题 6：如何评估骨科感染对患者身心的影响？　013

3　手术部位感染/假体周围关节感染的危险因素　022

问题 1：大型骨科手术后发生手术部位感染/假体周围关节感染是否存在遗传易感性？　022
问题 2：术前即刻进行航空旅行，是否会影响大型骨科手术患者的手术部位感染发生率？　023
问题 3：无症状菌尿是否会增加接受大型骨科手术患者发生手术部位感染/假体周围关节感染的风险？　025
问题 4：接受大型骨科手术患者发生术后感染的可干预危险因素有哪些？　026
问题 5：接受大型骨科手术患者血糖控制的最佳指标是什么？　027
问题 6：既往感染 COVID-19 的患者接受大型骨科手术后，发生手术部位感染/假体周围关节感染的风险是否更高？　028
问题 7：接受大型骨科手术的患者发生多重耐药微生物感染的危险因素有哪些？　030

4　既往手术史与手术部位感染/假体周围关节感染的发生风险　040

问题 1：初次关节置换术前进行关节内注射会增加手术部位感染/假体周围关节感染的风险吗？　041
问题 2：既往髋关节镜手术是否增加择期髋关节置换术后感染风险？　042
问题 3：既往膝关节镜手术是否会增加择期关节置换术患者的后续感染风险？　043
问题 4：既往手术及植入器械是否会增加接受转换全关节置换术患者继发性假体周围关节感染的发生风险？　045
问题 5：既往行单髁膝关节置换术后转换为全膝关节置换术的患者，其假体周围关节感染发生率是否更高？　046

5　免疫状态　053

问题 1：对于患有骨科感染的患者，是否应该对其免疫状况进行评估？　053

问题 2：免疫治疗在骨科植入物相关感染患者中是否具有应用价值？ 054

6 免疫功能低下患者与多微生物感染 059

问题 1：免疫功能低下的假体周围关节感染患者是否具有不同的微生物谱？ 059
问题 2：对于患有多微生物假体周围关节感染患者，确定优势病原体是否具有临床意义？ 060

7 皮质激素或改善病情的抗风湿药物 064

问题 1：大型骨科手术前是否应停用改善病情抗风湿药？ 064
问题 2：接受大型骨科手术患者使用合成代谢雄激素类固醇，是否会增加浅表手术部位感染和假体周围关节感染的风险？ 068
问题 3：术前长期口服糖皮质激素是否会增加接受大型骨科手术患者发生手术部位感染/假体周围关节感染的风险？ 069

8 营养 078

问题 1：接受大型骨科手术的患者是否应筛查营养不良？ 078
问题 2：营养补充在预防大型骨科手术患者发生手术部位感染方面是否具有作用？ 080
问题 3：术前维生素 D 水平是否会影响接受大型骨科手术患者发生手术部位感染/假体周围关节感染的风险？ 081
问题 4：既往接受减重手术的患者在接受大型骨科手术时手术部位感染/假体周围关节感染风险是否增加？ 082
问题 5：肠道微生物组在接受大型骨科手术患者发生手术部位感染/假体周围关节感染中是否具有作用？ 083
问题 6：益生菌制剂能否预防大型骨科手术后的手术部位感染/假体周围关节感染？ 084

9 贫血、血液保护与血栓预防 098

问题 1：术前贫血是否是接受大型骨科手术患者发生手术部位感染/假体周围关节感染的危险因素？ 099
问题 2：氨甲环酸的使用是否能降低接受大型骨科手术患者的感染发生率？ 100
问题 3：同种异体输血是否会增加大型骨科手术患者术后感染的风险？ 101
问题 4：静脉血栓栓塞预防方案的类型是否会影响接受大型骨科手术患者手术部位感染/假体周围关节感染的发生率？ 105

10 麻醉相关议题 114

问题 1：大型骨科手术中采用的麻醉方式(全身麻醉与区域麻醉)是否会影响手术部位感染/假体周围关节感染的发生率？ 114
问题 2：大型骨科手术中维持正常体温是否会影响术后手术部位感染/假体周围关节感染的发生率？ 115
问题 3：大型骨科手术中静脉给予糖皮质激素(地塞米松)是否会增加术后手术部位感染/假体周围关节感染的风险？ 116

11 手术环境相关议题 122

问题1：大型骨科手术中使用层流通风是否能降低手术部位感染/假体周围关节感染风险？ 123
问题2：大型骨科手术中手术室门开启频率是否会影响术后手术部位感染/假体周围关节感染的发生率？ 124
问题3：大型骨科手术中使用个人防护系统（手术头盔/防护服）是否有助于预防术后手术部位感染/假体周围关节感染的发生率？ 125
问题4：手术室内人员数量是否会影响大型骨科手术后手术部位感染/假体周围关节感染的发生率？ 126

12 去定植 131

问题1：对于接受大型骨科手术的患者，术前口腔筛查是否具有临床价值？ 131
问题2：对于接受大型骨科手术的患者，术前皮肤去定植能否降低手术部位感染发生率？ 132
问题3：对接受大型骨科手术的患者普遍筛查并去定植耐甲氧西林金黄色葡萄球菌是否有益？ 134
问题4：对于接受大型骨科手术的患者，最佳的鼻腔去定植剂是什么？ 135

13 皮肤准备 140

问题1：对于接受大型骨科手术的患者，术中皮肤准备的最佳消毒剂是什么？ 140
问题2：抗菌切口膜在大型骨科手术患者中是否具有应用价值？ 141

14 手　套 145

问题1：大型骨科手术中手术团队应佩戴多少副手套？ 145
问题2：大型骨科手术中应多久更换一次手套？ 146

15 缝线与敷料 150

问题1：大型骨科手术中，伤口闭合方式（缝线、缝合钉或组织胶）是否会影响感染发生率？ 151
问题2：大型骨科手术中，使用三氯生涂层缝线能否降低术后手术部位感染的风险？ 152
问题3：大型骨科手术中，可吸收性局部抗菌药物递送载体是否有助于预防感染？ 154
问题4：大型骨科手术后，选用哪种敷料最有利于降低手术部位感染发生率？ 155
问题5：切口负压治疗对大型骨科手术患者是否具有应用价值？ 156

16 手术时长 163

问题1：大型骨科手术后，手术时长是否会影响手术部位感染/假体周围关节感染的发生率？ 163
问题2：大型骨科手术中，软组织剥离的范围和程度是否会影响手术部位感染/假体周围关节感染的发生率？ 165

17 初次关节置换术的抗菌药物预防 169

问题1：已行关节置换的患者接受侵入性操作（如口腔操作、结肠镜检查、膀胱镜检查等）时，是否应给予抗菌药物预防？ 170

问题 2：初次关节置换术患者的最佳预防性抗菌药物是什么？ 173
问题 3：门诊关节置换术患者预防性使用抗菌药物的推荐时长是多久？ 175
问题 4：初次全关节置换术后感染高风险患者是否应延长口服抗菌药物预防？ 176
问题 5：骨内给予预防性抗菌药物是否具有应用价值？ 179
问题 6：因既往化脓性关节炎而接受初次关节置换术的患者，是否应调整抗菌药物预防方案？ 180
问题 7：既往其他关节有假体周围关节感染病史的患者接受初次关节置换术时，是否应调整抗菌药物预防方案？ 181

18 关节翻修手术的抗菌药物预防 189

问题 1：无菌性髋或膝关节翻修术中，延长抗菌药物预防能否降低假体周围关节感染发生率？ 189
问题 2：拟行无菌性关节翻修术患者的最佳静脉预防性抗菌药物是什么？ 191
问题 3：因拟诊无菌性失败行关节翻修术时，是否应在采集培养标本前暂缓给予预防性抗菌药物？ 192

19 抗菌药物预防 195

问题 1：预防性抗菌药物是否应按体重给药？ 196
问题 2：对于耐甲氧西林金黄色葡萄球菌携带者，是否应调整预防性抗菌药物方案？ 197
问题 3：自述青霉素过敏且拟接受大型骨科手术的患者是否应进行青霉素皮肤试验？ 200
问题 4：青霉素过敏患者的最佳抗菌药物预防方案是什么？ 201
问题 5：是否应根据合并症情况调整大型骨科手术患者的抗菌药物预防方案？ 208
问题 6：伤口内使用万古霉素粉剂能否降低大型骨科手术患者手术部位感染/假体周围关节感染的发生率？ 209
问题 7：大型骨科手术中使用局部抗菌药物(如万古霉素)有何顾虑？ 211
问题 8：大量失血时是否应重复给予预防性抗菌药物？ 213
问题 9：骨科手术中采用双联抗菌药物预防是否有效？ 214

20 抗菌药物使用标准 224

问题 1：抗菌治疗应以微生物的最低抑菌浓度还是最低生物膜清除浓度为目标？ 224
问题 2：现有制剂能否在安全前提下，使局部抗菌药物浓度高于最低生物膜清除浓度并维持足够时间，从而清除感染？ 226

21 基于伤口样本和临床症状的手术部位感染/假体周围关节感染诊断 232

问题 1：疑诊假体周围关节感染且诊断不明确时，哪种术中检测最适合用于确认或排除诊断？ 232
问题 2：哪些临床体征在鉴别浆液肿与手术部位感染/假体周围关节感染方面具有最高的诊断准确性？ 234

22 手术部位感染/假体周围关节感染的血清学诊断 239

问题 1：在诊断假体周围关节感染时，血清学检测是否需要根据关节类型(髋/膝关节)设定不同的阈值？ 239

问题 2：对于接受关节翻修术的患者，应进行哪些血清学筛查检测？ 241
问题 3：纤溶相关血清标志物（如纤维蛋白原和 D－二聚体）在诊断假体周围关节感染中是否具有作用？ 243
问题 4：合并炎症性疾病是否会影响血清和（或）滑液生物标志物诊断假体周围关节感染的准确性？ 245
问题 5：血清降钙素原在诊断假体周围关节感染中是否有作用？ 247

23 诊断技术——血清学和即时检测 255

问题 1：即时检测在假体周围关节感染诊断中是否具有应用价值？ 255
问题 2：微生物抗体检测在诊断假体周围关节感染中是否有作用？ 257
问题 3：中性粒细胞/淋巴细胞比值和单核细胞/淋巴细胞比值在假体周围关节感染诊断中是否具有应用价值？ 260
问题 4：对于接受抗菌治疗的植入物相关感染患者，是否应进行血清学监测？ 261

24 关节穿刺 270

问题 1：因拟诊无菌性失败而接受关节翻修术的患者是否应行关节穿刺抽液？ 271
问题 2：单个关节发生假体周围关节感染时，是否应对其他已置入假体的关节行穿刺抽液？ 272
问题 3：关节穿刺未抽出液体时，是否应向关节内注入生理盐水？ 273
问题 4：再植入前是否需要行关节穿刺抽液？ 274

25 滑液分析 278

问题 1：诊断假体周围关节感染时，是否应按关节类型（髋或膝）分别设定滑液检测阈值？ 279
问题 2：滑液钙卫蛋白在诊断假体周围关节感染中是否有作用？ 283
问题 3：感染关节的滑液 pH 值是否不同于未感染关节？ 284
问题 4：在检出假体周围关节感染病原体方面，滑液与关节周围组织的检出率是否存在差异？ 286

26 诊断技术——组织学 291

问题 1：关节组织的组织病理学检查在假体周围关节感染诊断中是否有作用？ 291
问题 2：在诊断假体周围关节感染时，组织病理学切片中中性粒细胞的阈值应如何界定？ 292

27 假体周围关节感染的影像学诊断 297

问题 1：X 线平片在假体周围关节感染诊断中是否具有作用？ 297
问题 2：何种影像学检查对识别手术部位感染/假体周围关节感染患者的骨髓炎最为有效？ 298
问题 3：骨扫描在诊断 PJI 中是否有作用？ 300
问题 4：MRI 检查在诊断 PJI 中是否有作用？ 301
问题 5：CT 扫描在诊断 PJI 中是否有作用？ 302

28 标本采集与病原体鉴定 308

问题1：翻修手术中标本培养的最佳采集和处理规范有哪些？ 309
问题2：翻修手术中取出的植入物是否有必要进行超声处理？ 310
问题3：如何区分肌肉骨骼系统中的致病微生物与正常微生物群？ 311

29 培养标本 318

问题1：关节标本送培养时，应采集多少份样本？ 318
问题2：假体周围关节感染患者的培养标本应孵育多长时间？ 319
问题3：因拟诊无菌性失败而接受翻修术的患者，其培养标本应孵育多长时间？ 320
问题4：所有接受关节翻修术的患者是否均应在术中采集标本送培养？ 321
问题5：是否应对所有取自关节的标本常规行真菌和抗酸杆菌培养？ 322
问题6：对于培养阴性的假体周围关节感染患者，是否需要采用专门的诊断流程？ 323

30 诊断技术：分子生物学检测 329

问题1：分子检测技术在检出假体周围关节感染病原体方面是否具有作用？ 329
问题2：分子技术对多微生物假体周围关节感染的诊断价值是什么？ 331

31 最低生物膜清除浓度与最低抑菌浓度 337

问题1：对于多微生物骨科感染患者，是否应对培养分离出的所有微生物给予针对性抗菌治疗？ 337
问题2：多重耐药植入物相关感染患者的最佳抗菌治疗方案是什么？ 339
问题3：口服抗菌药物是否可用于治疗植入物相关感染？ 342
问题4：对于接受手术治疗的植入物相关感染患者，利福平是否具备应用价值？ 343
问题5：如何判断植入物感染患者已接受了足够疗程的抗菌治疗？ 344

32 个体化抗菌药物的应用 355

问题1：痤疮丙酸杆菌引起的植入物相关感染，最佳抗菌治疗方案是什么？ 355
问题2：金氏金杆菌引起的骨科感染，最佳抗菌治疗方案是什么？ 356
问题3：肠球菌引起的骨科感染，最佳抗菌治疗方案是什么？ 357
问题4：真菌引起的骨科感染，最佳抗菌治疗方案是什么？ 359

33 新型抗菌药物的应用与氟喹诺酮类耐药性 365

问题1：达巴万星、奥利万星、磷霉素或第五代头孢菌素等新型及长效抗菌药物是否具有应用价值？ 366
问题2：鉴于近期关于氟喹诺酮类药物的安全性警示，在有其他替代抗菌药物可用时，该类药物在采用植入物保留策略治疗革兰氏阴性菌或葡萄球菌所致假体周围关节感染中是否仍具有应用价值？ 367
问题3：对于氟喹诺酮类耐药的革兰氏阴性菌引起的植入物相关感染，有哪些可用的抗菌药物？ 369

问题 4：是否有正在研发且骨组织穿透性更好的抗菌药物？ 371

34 特殊情况下的抗菌治疗选项 379

问题 1：培养阴性假体周围关节感染患者的最佳抗菌治疗方案是什么？ 380
问题 2：关节内灌注抗菌药物在假体周围关节感染治疗中是否具有作用？ 381
问题 3：抑制性抗菌治疗是否仅适用于特定的假体周围关节感染患者？ 382

35 非常规药物的作用 386

问题 1：噬菌体治疗在骨科感染的治疗中是否有应用价值？ 386
问题 2：噬菌体裂解酶在骨科感染患者的治疗中是否有应用价值？ 387
问题 3：抗菌肽是否可作为骨科感染患者的一种治疗方式？ 388
问题 4：植物化学成分在骨科植入物相关感染患者的管理中是否具有应用价值？ 389

36 分枝杆菌 395

问题 1：发生分枝杆菌感染的危险因素有哪些？ 395
问题 2：结核分枝杆菌引起的骨科感染，最佳抗菌治疗方案是什么？ 397
问题 3：非结核分枝杆菌引起的骨科感染，最佳抗菌治疗方案是什么？ 398

37 手术部位冲洗 402

问题 1：接受大型骨科手术的患者，术中最佳冲洗溶液是什么？ 403
问题 2：接受大型骨科手术的患者，术中是否存在最佳冲洗液用量标准？ 404
问题 3：在生理盐水冲洗液中加入抗菌药物，对预防大型骨科手术患者发生手术部位感染/假体周围关节感染是否具有作用？ 405
问题 4：使用脉冲灌洗是否会影响大型骨科手术后手术部位感染/假体周围关节感染的发生率？ 406

38 载抗生素骨水泥的应用 410

问题 1：初次关节置换术中使用载抗生素聚甲基丙烯酸甲酯骨水泥能否降低感染发生率？ 411
问题 2：无菌性关节翻修术中使用载抗生素聚甲基丙烯酸甲酯骨水泥能否降低感染发生率？ 411
问题 3：因假体周围关节感染接受再植入术的患者，使用载抗生素聚甲基丙烯酸甲酯骨水泥能否降低感染发生率？ 413

39 间隔器 418

问题 1：抗菌药物可从骨水泥间隔器中持续洗脱多长时间？ 418
问题 2：在接受关节切除成形术并植入间隔器的患者中，先前的植入物能否“清洁”后用作间隔器？ 423
问题 3：使用静态间隔器与活动型间隔器时，二期翻修术的成功率是否存在差异？ 425
问题 4：间隔器类型（手工制备、商品化预制或以初次置换假体作为间隔器）是否影响

二期翻修术的结局? 426
问题5:是否存在更换骨水泥间隔器的指征? 427
问题6:对于持续治疗失败的假体周围关节感染患者,翻修术或其他外科手术的次数是否存在上限? 430
问题7:确定聚甲基丙烯酸甲酯骨水泥间隔器中所加抗菌药物的种类和剂量时,应考虑哪些因素? 431
问题8:因培养阴性假体周围关节感染接受关节切除成形术的患者,应在骨水泥间隔器中加入哪些抗菌药物? 433

40 涂层植入物 448

问题1:在接受大型骨科手术的患者中,使用银涂层植入物能否降低手术部位感染或假体周围关节感染的发生率? 448
问题2:聚维酮碘涂层骨科植入物能否降低假体周围关节感染及手术部位感染的发生率? 450
问题3:是否存在经临床证实、可降低大型骨科手术后临床感染发生率的改良植入物表面? 452
问题4:采用水凝胶涂层植入物能否降低大型骨科手术患者手术部位感染/假体周围关节感染的发生率? 453

41 手术策略与入路 461

问题1:手术入路是否影响初次全髋关节置换术后假体周围关节感染的发生率? 461
问题2:慢性假体周围关节感染患者进行切除成形术时,是否应移除所有异物? 462
问题3:亚根治性翻修术(保留部分假体)在慢性假体周围关节感染患者中是否具有应用价值? 463
问题4:对于既往患有化脓性关节炎且需行关节置换术的患者,最优治疗方案是什么? 465

42 清创、抗菌治疗并保留植入物 473

问题1:哪些患者适合接受清创、抗菌治疗并保留植入物? 473
问题2:急性血源性假体周围关节感染患者是否应接受清创、抗菌治疗并保留植入物? 476
问题3:急性假体周围关节感染患者实施清创、抗菌治疗并保留植入物的最佳手术方案是什么? 486
问题4:急性假体周围关节感染患者实施清创、抗菌治疗并保留植入物时是否应更换模块化组件? 487
问题5:关节镜下清创、抗菌治疗并保留植入物在急性假体周围关节感染患者中是否具有应用价值? 489
问题6:重复清创、抗菌治疗并保留植入物在髋或膝急性假体周围关节感染患者中是否具有应用价值? 490
问题7:在考虑行关节切除成形术前,最多可接受多少次清创、抗菌治疗并保留植入物? 492
问题8:急性膝关节假体周围关节感染且髌骨未行表面置换的患者接受清创、抗菌治疗并保留植入物时,是否应同期行髌骨表面置换? 493
问题9:既往接受清创、抗菌治疗并保留植入物是否会影响假体周围关节感染患者后续

翻修术的结局？ 494
问题 10：病原体类型是否影响清创、抗菌治疗并保留植入物的成功率？ 497
问题 11：急性假体周围关节感染患者接受清创、抗菌治疗并保留植入物后，最佳抗菌疗程是多久？ 498

43 一期翻修术 511

问题 1：采用非骨水泥固定假体的患者发生急性术后假体周围关节感染时，最佳治疗方案是什么？ 512
问题 2：慢性假体周围关节感染患者行一期翻修术是否存在绝对禁忌证？ 515
问题 3：一期翻修术中完成假体取出后，是否应启用另一套器械并重新铺巾？ 517
问题 4：培养阴性假体周围关节感染患者能否行一期翻修术？ 518
问题 5：真菌性假体周围关节感染患者能否行一期翻修术？ 521
问题 6：存在活动性窦道的患者能否行一期翻修术？ 522
问题 7：膝关节假体周围关节感染行一期翻修术时是否应切除侧副韧带？ 523
问题 8：采用一期翻修术治疗假体周围关节感染时，最佳抗菌疗程是多久？ 524

44 二期翻修术 533

问题 1：假体周围关节感染患者接受二期翻修术时，可采用哪些指标判断最佳再植入时机？ 533
问题 2：诊断假体周围关节感染所采用的血清和滑液检测阈值，是否同样适用于再植入阶段？ 536
问题 3：采用二期翻修术治疗植入物相关感染时，两期之间的最佳抗菌疗程是多久？ 538
问题 4：假体周围关节感染患者接受二期翻修术时，是否需要设置 2 周的抗菌药物停用期？ 539
问题 5：近期接受再植入术且所有培养结果均为阴性的患者，是否应延长抗菌药物治疗？ 541
问题 6：再植入术中培养检出一种或多种微生物的患者是否应接受抗菌治疗？ 542

45 简化二期翻修术与 1.5 期翻修术 551

问题 1：简化二期翻修术是否具有临床应用价值？ 551
问题 2：1.5 期翻修术在假体周围关节感染治疗中是否具有应用价值？ 552

46 伤口渗液 557

问题 1：近期接受大型骨科手术且出现持续性伤口渗液的患者，最佳处理策略是什么？ 558
问题 2：大型骨科手术后发生伤口相关问题的预测因素有哪些？ 560
问题 3：大型骨科手术患者术中放置引流管是否会增加后续手术部位感染的发生风险？ 561
问题 4：大型骨科手术后发生手术部位感染时，皮肤拭子培养能否可靠检出致病微生物？ 565
问题 5：在骨科感染患者中，对窦道引流液进行拭子培养是否有价值？ 566

47 植入物感染的特殊病例 574

问题 1：半髋关节置换术后感染的最佳处理方案是什么？ 574

问题 2：膝单髁置换术后感染的最佳治疗方案是什么？ 575
问题 3：因拟诊无菌性失败接受关节翻修术且术中仅一份培养标本检出微生物时，最佳处理方案是什么？ 576

48 终末期或难治性病例 581

问题：难治性膝关节假体周围关节感染患者接受膝关节融合术或膝上截肢术时，结局是否存在差异？ 581

49 住院时间与出院去向 585

问题 1：住院时长是否会影响接受大型骨科手术患者手术部位感染/假体周围关节感染的发生率？ 585
问题 2：出院去向(居家或转至康复/护理机构)是否会影响大型骨科手术患者手术部位感染/假体周围关节感染的风险？ 587

50 监测与宣告治疗成功 592

问题 1：应采用何种工具评估假体周围关节感染治疗是否成功？ 592
问题 2：假体周围关节感染治疗后多久可判定治疗成功？ 594

51 人工智能与机器学习、机器人辅助手术及抗生物膜技术 600

问题 1：人工智能或机器学习在骨科感染管理中是否具有应用价值？ 601
问题 2：接受机器人辅助骨科手术的患者，后续发生手术部位感染/假体周围关节感染的风险是否更高？ 602
问题 3：目前临床上是否存在可用于治疗骨科感染且疗效确切的抗生物膜技术？ 603

中英文对照缩略语 610

骨骼肌肉系统感染国际共识会议：2018 年与 2025 年国际共识比较

Augusto Ferrini，MD[1,2,†]；Mincong He，MD[2,3,†]；Martí Bernaus，MD[4]；Margarita Veloso，MD[4]；Michael A. Mont，MD[5]；Javad Parvizi，MD[2*]

[1] Fondazione Policlinico Universitario Campus Bio-Medico，Via Alvaro del Portillo 200，00128，Rome，Italy
[2] Department of International Joint Center，Acibadem Mehmet Ali Aydınlar University，Istanbul，Turkey
[3] Guangzhou University of Chinese Medicine，Guangzhou，Guangdong，China
[4] Department of Orthopedics，Mutua Terrassa，Terrassa，Spain
[5] LifeBridge Health，Sinai Hospital of Baltimore，The Rubin Institute for Advanced Orthopaedics，Baltimore，Maryland，United States
[†] 共同第1作者
[*] 通讯作者

【摘　要】假体周围关节感染(periprosthetic joint infection，PJI)仍然是全关节置换术(total joint arthroplasty，TJA)后最具破坏性的并发症之一。骨骼肌肉系统感染国际共识会议(International Consensus Meeting，ICM)已发展成为全球范围内制定 PJI 预防、诊断及治疗循证建议的权威平台。本研究比较了 2018 年和 2025 年两届 ICM 的建议，评估证据演进如何影响临床指导。研究共识别出 172 个可比问题，涵盖一般问题、生物膜、髋与膝关节、肩关节及脊柱等专题领域。其中 37 个问题(占 21.5%)的推荐意见发生了变化，33 个问题(占 19.2%)在 2025 年获得了更高质量的证据支持，而 42 个问题(占 24.4%)的证据支持力度有所减弱。显著变化包括：确认既往同侧膝关节镜手术后行全膝关节置换术(total knee arthroplasty，TKA)会增加翻修风险；确立急性 PJI 行清创、抗菌治疗并保留植入物(debridement，antibiotics，and implant retention，DAIR)术后至少 12 周的抗菌药物疗程；以及更新关于重复 DAIR 作用的建议。除内容变化外，2025 年 ICM 采用了更具指令性的表述方式，并明确标注证据等级与共识强度，为临床决策提供了更清晰的指导。本研究表明，高质量证据的快速积累显著推动了共识建议的演变，进一步凸显了 ICM 共识在统一全球临床实践和界定 PJI 研究方向中的核心作用。

【关键词】假体周围关节感染；肌肉骨骼感染；全关节置换；骨骼肌肉系统感染国际共识；共识推荐

1. 引言

假体周围关节感染(PJI)仍是全关节置换术(TJA)后最具毁灭性且最难预测的并发症之一[1]。PJI 与较高的并发症负担和病死率相关，可对患者、照护者、外科医生、医院、医疗系统以及社会经济均造成多重负担。此外，随着人口老龄化及手术适应证的扩大，全球 TJA 数量持续增长，PJI 的绝对病例数预计将大幅增加。现有证据显示，初次关节置换术后 PJI 的发生率为 0.5%～2.3%，具体取决于关节部位、研究人群及所采用的诊断标准[2-5]。

PJI 的影响远不止于单次手术治疗阶段。患者往往需要复杂的多阶段翻修手术、长期抗菌治疗、延长住院时间以及强化康复方案[6,7]。即使成功清除感染，其功能结局仍明显劣于未发生 PJI 的患者，持续存在的躯体与心理社会功能障碍已有广泛报道[8,9]。尽管不断努力，PJI 的治愈率通常仅为 65%～80%[10,11]。从卫生经济学角度看，其负担同样巨大。预计到 2030 年，年度相关成本将超过 18.5 亿美元[12,13]。

在此背景下，共识制定工作对于提供标准化、循证的全球临床指导至关重要。然而，随着医疗系统面临日益严峻的经济压力以及政策层面对消除非循证支出的要求，基于改良德尔菲法(Delphi method)的共识会议已成为整合现有知识、解决临床不确定性并根据证据缺口确定未来研究重点的重要工具。首次 ICM 于 2013 年召开，是骨科领域的里程碑性事件，聚焦于 PJI 的预防、诊断和治疗。第 2 届 ICM 于 2018 年举行。

在此基础上,第3届ICM于2025年在伊斯坦布尔召开,成为迄今为止规模最大、全球参与度最高的PJI共识会议。会议延续既定的德尔菲法,同时整合先进的数字化工具、实时数据共享及人工智能辅助文献整合,以确保对最新证据的全面评估。会议汇集了来自全球的1 000余名代表,包括骨科医生、感染病学专家、微生物学家、药理学家、流行病学家及卫生经济学家,并在多个专题工作组中协作。共提交2 000余个问题,经严格筛选后选取394个关键问题进行深入讨论和共识投票,每个问题均明确标注证据等级和共识强度。本研究旨在比较2018年与2025年ICM共识针对相似问题所提出的推荐意见,探讨证据演变对临床实践重点的影响,尤其关注临床相关性最高的问题。

2. 2025年ICM共识变化概述

本研究对2018年和2025年ICM提出的所有问题进行了人工筛查,旨在识别两届会议中针对相同或相似临床问题的提问。经筛查后,确定具有可比性的问题,并将其归入预先设定的主题类别,包括一般问题、生物膜、髋与膝关节、肩关节及脊柱。随后,对所有纳入问题进行了详细再评估。

针对每一对可比问题,系统性评估其推荐意见、证据等级及共识强度方面的差异,以揭示随着科学文献更新和临床经验积累而发生的变化。上述过程由多名研究人员独立完成。由于分析范围仅限于两届ICM文件中明确提出并经投票表决的问题,因此未设置额外的纳入或排除标准。

在2018年与2025年ICM之间共识别出172个问题。按主题分类,一般问题占37.8%,髋与膝关节问题占36.6%,肩关节问题占22.7%,脊柱问题占2.9%。共有37个问题(占21.5%)的推荐意见发生了变化。即便在推荐结论未改变的情况下,其证据等级与共识强度亦发生了重要变化:33个问题(占19.2%)在2025年获得了更强证据支持,而42个问题(24.4%)的证据支持力度有所减弱。

3. 2018—2025年间高质量证据的涌现

2018年ICM共识发布至2025年更新期间,PJI管理领域经历了深刻变革,高质量临床研究与基础科学(如生物膜研究)的迅速发展是主要推动力。尤为重要的是,多中心、大样本前瞻性队列研究的出现,为关节镜手术后行TKA的翻修风险提供了前所未有的证据支持。在2025年ICM共识中,2020年和2021年发表的新型大规模队列研究及时序分析结果显示,若在关节镜手术后不久实施全膝关节置换术(TKA),其翻修风险显著增加,从而揭示了两者之间更为明确的相关性[14-17]。此外,2023年的数据库研究进一步证实,在TKA前一年内接受同侧膝关节镜手术的患者,其术后并发症风险显著升高[18]。系统评价和荟萃分析亦支持既往关节镜手术可能对TKA结局产生不利影响[19,20]。这些证据促成了2025年ICM共识推荐意见的转变:由2018年的"无证据支持",更新为"是的,存在风险增加。在6个月内接受同侧膝关节镜手术的患者,随后行TKA后发生感染的风险升高具有临床意义"[17]。

此外,新的高质量临床证据也填补了部分此前"未知"的推荐空白。例如,2018年ICM共识对急性PJI行DAIR手术后的最佳抗菌疗程尚无明确建议;而基于2018—2025年间发表的新的临床证据,2025年ICM共识推荐"急性PJI行DAIR手术后,抗菌治疗至少应持续12周"[21]。该结论主要基于2021年发表在《新英格兰医学杂志》(*New England Journal of Medicine*)的一项随机、开放标签、非劣效性研究,该研究直接比较了不同手术策略(包括DAIR)下PJI的最佳抗菌治疗时长[22]。

新的研究证据甚至导致部分问题的推荐方向发生逆转。2025年ICM共识中关于"急性髋/膝PJI患者重复DAIR是否有作用?"这一问题的推荐意见(该问题与2018年ICM共识中关于"在移除部件之前DAIR手术的最大次数"的问题相似),已从"在一次DAIR失败后,强烈推荐移除假体",发展为"在初次DAIR失败后实施重复DAIR,似乎可提高感染清除的总体成功率"[21]。与2018年版本相比,该项新推荐还纳入了2018—2024年间发表的6项临床研究数据,并在系统评价和荟萃分析的基础上进一步形成了新的推荐意见。荟萃分析结果显示,单次DAIR的成功率略高于重复DAIR的成功率,但该差异并未达到统计学意义。然而,当将单次与重复DAIR手术的结局合并分析时,其总体成功率显著高于单次DAIR。上述结果提示,在因持续性急性感染而接受DAIR的患者中,至少有一半可能通过假体保留治疗获得成功。

总体而言,两版共识文件之间的差异反映了新证据累积所产生的影响力。2025年共识本身即是一个例证,显示了快速发展的科学研究如何重塑PJI的临床实践。上述证据的出现不仅为共识更新提供了依据,更在实质上改变了PJI相关的临床决策过程。

4. 推荐措辞的变化

2018年ICM共识与2025年ICM共识之间的一个重要差异不仅体现在推荐内容本身,还体现在推荐措辞上。2018年的共识文件中常采用较为谨慎且描述性的

措辞,例如“可考虑”或“证据不足以支持”,这反映了当时可获得数据的有限性。相比之下,2025 年 ICM 共识更频繁地使用了更为明确且具有实践指导意义的语言,并辅以清晰的证据等级和共识强度标注。例如,在 2018 年,对于已知存在青霉素过敏性休克史的患者,其围手术期最佳抗菌药物预防方案的推荐为:“对青霉素过敏患者,可在皮肤试验后给予头孢菌素”。而到 2025 年,该表述被重新修订为一项措辞明确、推荐力度较强的表述:“对于有明确青霉素过敏史的患者,在手术室环境中使用第 1 代头孢菌素(头孢唑啉)作为一线抗菌药物预防用药是安全且合适的”[23],从而减少了表述上的模糊性,并为临床实践提供了更有力的指导。类似的转变也体现在培养阴性 PJI 的一期翻修策略上:2018 年的表述为“该策略在特定患者群体中仍是一种合理的治疗选择”,而在 2025 年,该表述被以更为肯定的方式重新表述:“是的,一期翻修是培养阴性 PJI 患者的一种可行治疗方案”[24]。另一个尤为突出的例子涉及肩关节置换术前糖皮质激素注射的风险评估:2018 年的共识仅指出其“可能增加手术部位感染(surgical site infection,SSI)或肩关节 PJI 的风险”;而在 2025 年,该建议被明确表述为一项确定性的结论:“在肩关节置换术前 3 个月内接受糖皮质激素注射已被证实与 PJI 风险增加相关”[25]。上述变化清楚地表明,2025 年 ICM 共识表述已由相对宽泛或含糊的措辞,转向更具指令性和明确性的表达方式,从而显著提升了其在临床决策中的清晰度与实操性。

5. 更加多元化和国际化的代表构成

部分推荐意见的变化可能源于 ICM 有意扩大并实现全球多样化的代表构成。2018 年 ICM 共有来自 94 个国家和地区的 880 名代表参与(其中 43%来自美国),而 2025 年会议则吸引了来自 102 个国家和地区的 1 205 名代表,亚洲和非洲地区学者参与度显著增加。值得注意的是,美国代表所占比例由 2018 年的 43%降至 2025 年的 24%。这种有意识的地域多样化丰富了共识形成过程中的不同视角。然而,不同国家和地区代表的投票模式可能更偏向选取具备成本效益的诊断方法(如相较于其他新型但价格昂贵的生物标志物,更优选 C 反应蛋白检测),以及更适合资源受限地区的一期或二期手术方案。此外,各国医疗卫生政策的差异也可能在一定程度上与代表的投票倾向相关。

6. 结论

近年来,与 PJI 相关的发表文献数量逐年呈指数级增长。鉴于骨科感染所带来的沉重甚至令人窒息的临床负担,科学界已投入大量有意义的研究工作,旨在为患者解决这一问题。然而,尽管付出了这些值得肯定的努力,骨科感染患者的临床管理在许多方面仍然存在显著的不确定性。针对其中部分问题获取可靠证据,往往需要投入巨大的组织协调和经济资源,一些前瞻性研究甚至历时多年方能完成。鉴于上述挑战,ICM 持续汇集来自全球的专家,就骨科感染相关的关键问题进行讨论与审议。该会议的宗旨是在证据充分时提供循证医学推荐,在证据不足时就相关问题达成专家共识,其最终目标是促使全球临床实践在同一指导框架下开展,并同时明确未来的研究优先方向。2018 年该方向被界定为“亟需研究”的领域,直接推动了大规模临床试验的实施,并促成了新证据的产生,这些证据为 2025 年循证推荐的形成提供了关键支撑。本次会议圆满落幕,成效显著。与会专家耗时近两年完成系统的文献综述,还自费前往伊斯坦布尔参会,连续 3 天每天参会研讨 8 小时,充分体现了医学界无私奉献的职业精神,令人倍感敬佩。

参考文献

[1] Mundi R, Pincus D, Schemitsch E, et al. Association between periprosthetic joint infection and mortality following primary total hip arthroplasty[J]. J Bone Joint Surg Am, 2024, 106(17): 1546-1552.

[2] Lenguerrand E, Whitehouse MR, Beswick AD, et al. Risk factors associated with revision for prosthetic joint infection after hip replacement[J]. Lancet Infect Dis, 2018, 18(9): 1004-1012.

[3] Lenguerrand E, Whitehouse MR, Beswick AD, et al. Risk factors associated with revision for prosthetic joint infection following knee replacement[J]. Lancet Infect Dis, 2019, 19(6): 589-598.

[4] Parvizi J, Tan TL, Goswami K, et al. The 2018 definition of periprosthetic hip and knee infection: an evidence-based and validated criteria[J]. J Arthroplasty, 2018, 33(5): 1309-1314.

[5] Jin X, Gallego Luxan B, Hanly M, et al. Estimating incidence rates of periprosthetic joint infection after hip and knee arthroplasty for osteoarthritis using linked registry and administrative health data[J]. Bone Joint J, 2022, 104-B(9): 1060-1068.

[6] Kapadia BH, Berg RA, Daley JA, et al. Periprosthetic joint infection[J]. Lancet, 2016, 387(10016): 386-394.

[7] Patel R. Periprosthetic joint infection[J]. N Engl J Med, 2023, 388(3): 251-260.

[8] Rietbergen L, Kuiper JW, Walgrave S, et al. Quality of life after staged revision for infected total hip arthroplasty: a

systematic review[J]. Hip Int, 2016, 26(4): 311－318.

[9] Wildeman P, Rolfson O, Soderquist B, et al. What are the long-term outcomes of mortality, quality of life, and hip function after prosthetic joint infection of the hip? A 10-year follow-up from sweden[J]. Clin Orthop Relat Res, 2021, 479(10): 2203－2213.

[10] Slullitel PA, Onativia JI, Cima I, et al. Patients with no recurrence of infection five years after two-stage revision hip arthroplasty may be classified as periprosthetic infection "in remission"[J]. Bone Joint J, 2021, 103-B(1): 79－85.

[11] Wang Q, Goswami K, Kuo FC, et al. Two-stage exchange arthroplasty for periprosthetic joint infection: the rate and reason for the attrition after the first stage[J]. J Arthroplasty, 2019, 34(11): 2749－2755.

[12] Kurtz S, Ong K, Lau E, et al. Projections of primary and revision hip and knee arthroplasty in the united states from 2005 to 2030[J]. J Bone Joint Surg Am, 2007, 89(4): 780－789.

[13] Premkumar A, Kolin DA, Farley KX, et al. Projected economic burden of periprosthetic joint infection of the hip and knee in the United States[J]. J Arthroplasty, 2021, 36(5): 1484－1489.

[14] Ma JN, Li XL, Liang P, et al. When can total knee arthroplasty be safely performed following prior arthroscopy[J]. BMC Musculoskelet Disord, 2021, 22(1): 2－6.

[15] Gu A, Malahias MA, Cohen JS, et al. Prior knee arthroscopy is associated with increased risk of revision after total knee arthroplasty[J]. J Arthroplasty, 2020, 35(1): 100－106.

[16] Gu A, Fassihi SC, Wessel LE, et al. Comparison of revision risk based on timing of knee arthroscopy prior to total knee arthroplasty[J]. J Bone Joint Surg Am, 2021, 103(8): 660－667.

[17] 2025 International Consensus Group. Previous procedures and risk of surgical site infection (SSI)/periprosthetic joint infection (PJI)[J]. J Arthroplasty, In press.

[18] Nin DZ, Chen YW, Talmo CT, et al. Arthroscopic procedures are performed in 5% of patients with knee osteoarthritis 1 year preceding total knee arthroplasty and are associated with increased stiffness and increased costs[J]. Arthrosc Sports Med Rehabil, 2023, 5(6): 100776－100783.

[19] Liu Q, Tian Z, Pian K, et al. The influence of prior arthroscopy on outcomes of primary total lower extremity arthroplasty: a systematic review and meta-analysis[J]. Int J Surg, 2022, 98: 106218－106226.

[20] Goyal T, Tripathy SK, Schuh A, et al. Total knee arthroplasty after a prior knee arthroscopy has higher complication rates: a systematic review[J]. Arch Orthop Trauma Surg, 2022, 142(11): 3415－3425.

[21] 2025 International Consensus Group. Debridement, antibiotics, and implant retention (DAIR)[J]. J Arthroplasty, In press.

[22] Bernard L, Arvieux C, Brunschweiler B, et al. Antibiotic therapy for 6 or 12 weeks for prosthetic joint infection[J]. N Engl J Med, 2021, 384(21): 1991－1999.

[23] 2025 International Consensus Group. Antibiotic prophylaxis [J]. J Arthroplasty, In press.

[24] 2025 International Consensus Group. One-stage exchange [J]. J Arthroplasty, In press.

[25] Anonymous. Does prior corticosteroid injection increase the risk of PJI after primary or revision shoulder arthroplasty [J]. J Arthroplasty, In press.

流行病学、病死率、登记系统、公共报告、专业治疗中心以及身体与心理影响

2

Laurens Manning[1*]；Benjamin Zmistowski，MD[2]；Spyridon Hadjispyrou[3,4]；Priscila R Oliveira[5]；Juan D. Lizcano，MD[6]；Allison M Lastinger，MD[7]；Humaid Al Farii[8]；Muhanned Ali[9,10]；Ryan Blake[7]；Koen Bos[11]；David Campbell，MD[12,13]；Tulio Campos，MD[14]；Zachary Christopher[15]；Nick Clement[16]；Janet Conway[17]；Richard de Steiger[18]；Efrain Diaz-Borjon，MD[19]；Seper Ekhtiari[20]；Henry Fu[21]；Per Gundtoft[22]；Angela Hewlett，MD[23]；Carlos A. Higuera-Rueda，MD[24]；Amir H Hoveidaei[25]；Robert Hube，MD[26]；Christopher Kandel[27]；Jeppe Lange，MD PhD[28,29]；Lincoln Liow[30]；Jaime Lora-Tamayo[31,32]；Maziar Mohaddes[33]；Dirk Jan Moojen[34]；Ruben A. Morales-Maldonado，MD[35]；Rhidian Morgan-Jones[36]；Panayiotis Papagelopoulos，MD[37]；Sebastien Parratte[38]；Tim Petheram[39]；Benjamin Ricciardi[40]；Ran Schwarzkopf[41]；Peter Sculco[42]；James Slover[43] Saad Tarabichi，MD[44]；Gabriele Tucci[45]；Meghan Whitmarsh-Brown[46]；Jesse Wolfstadt，MD[47]；Wierd Zijlstra[48]

[1] Medical School，University of Western Australia，Harry Perkins Research Institute，Fiona Stanley Hospital，Australia
[2] Rothman Institute，Philadelphia，Pennsylvania，USA
[3] Section of Sports Medicine，Department of Community & Rehabilitation，Umeå University，Sweden
[4] Department of Orthopedics，Hässleholm Hospital，Hässleholm，Sweden
[5] Hospital das Clinicas FMUSP，Sao Paulo，Brazil
[6] Department of Orthopaedic Surgery & Sports Medicine，University of Florida，Gainesville，Florida，USA
[7] West Virginia University，USA
[8] Sultan Qaboos University Hospital
[9] Department of Clinical Sciences—Orthopaedics，Lund University，Lund，Sweden
[10] Department of Orthopaedics，Hässleholm and Kristianstad Hospitals，Hässleholm，Sweden.
[11] Department of Orthopaedics，Erasmus University Medical Centre，Rotterdam，the Netherlands
[12] Centre for Orthopaedic and Trauma Research，The University of Adelaide，Adelaide，South Australia，Australia
[13] Wakefield Orthopaedic Clinic，Calvary Adelaide Hospital，Adelaide，South Australia，Australia
[14] Universidade Federal de Minas Gerais，Brazil
[15] Mayo Clinic Arizona，USA
[16] Edinburgh Orthopaedics，Royal Infirmary of Edinburgh，UK
[17] Sinai Hospital of Baltimore，USA
[18] Department of Surgery，Epworth Healthcare，University of Melbourne，Melbourne，Australia
[19] Orthopedic Surgery Department Angeles Lomas Hospital，Mexico
[20] Department of Surgery，McMaster University，Hamilton，Canada；Juravinski Hospital，Hamilton，Canada
[21] University of Hong Kong，China
[22] Department of Orthopedic Surgery，Aarhus University Hospital，Aarhus，Denmark
[23] University of Nebraska Medical Center，USA
[24] Department of Orthopaedics Cleveland Clinic，Weston，Florida，USA
[25] Rubin Institute for Advanced Orthopedics，USA
[26] Orthopädische Chirurgie München，Munich，Germany
[27] Institute of Health Policy，Management and Evaluation，University of Toronto，Toronto，Ontario，Canada
[28] Department of Clinical Medicine，Aarhus University，Aarhus，Denmark
[29] Department of Orthopaedic Surgery，Horsens Regional Hospital，Horsens，Denmark

[30] Singapore General Hospita
[31] Department of Internal Medicine. Hospital Universitario 12 de Octubre. Instituto de Investigacion Biomédic, Spain
[32] CIBER de Enfermedades Infecciosas (CIBERINFEC). Instituto de Salud Carlos III. Madrid, Spain
[33] Department of Orthopaedics, Institute of Clinical Sciences, University of Gothenburg, Gothenburg, Sweden
[34] OLVG Hospital, Netherlands
[35] Orthopedic Surgery Department Angeles Lomas Hospital, Mexico
[36] East Suffolk and Essex Orthopaedic Centre (ESEOC), Colchester Hospital, Turner Road, Essex, UK
[37] National and Kapodistrian University of Athens Medical School, Greece
[38] International Knee and Joint Centre, Abu Dhabi, United Arab Emirates
[39] Wansbeck General Hospital, England
[40] University of Rochester Medical Center, USA
[41] NYU Langone Health, USA
[42] New York Presbyterian, USA
[43] Northwell Health, New York, USA
[44] Department of Orthopaedic Surgery, Mayo Clinic Arizona, Arizona, USA
[45] Ospedale dei Castelli, Ariccia, Rome, Italy
[46] University New Mexico, USA
[47] Granovsky Gluskin Division of Orthopaedics, Mount Sinai Hospital, Canada
[48] Department of Orthopaedic Surgery, Medisch Centrum Leeuwarden, Leeuwarden, Netherlands
* 通讯作者

问题 1：骨科植入物相关感染的流行病学是否正在发生变化？

Laurens Manning, Sebastien Parratte, Nick Clement, Rhidian Morgan-Jones, Zachary Christopher

【回答/建议】 是。由于关节置换术数量增加、早期感染(尤其是髋关节)的累积发病率上升,以及带关节假体且面临晚期 PJI 风险的人群不断扩大,PJI 病例数及人群发病率均在迅速上升。

【证据等级】 低。

【代表投票】 同意 94%,不同意 4.0%,弃权 2.0%(完全共识:意见一致)。

依　据

关节置换术的发病率正在上升。在经济合作与发展组织(Organisation for Economic Co-operation and Development,OECD)国家,髋关节和膝关节置换术的年发病率分别为 174/10 万和 134/10 万[1]。随着人口老龄化,未来几十年高收入和中等收入国家这一数字都将迅速增长。与此同时,由于关节置换术总量和发病率的持续攀升,以及假体耐用性能的不断改良,全人群中体内至少植入一枚关节假体的人群占比也在持续走高。例如,在澳大利亚,各年龄段人群的关节置换患病占比均呈上升趋势,其中老年群体占比最高,85 岁以上人群的总体患病率为 22.5%,65～84 岁人群为 13.3%。多关节置换患者患病率增速高于单关节置换患者[2]。

厘清全人群新发关节置换术发生率与关节置换患病现患率之间的关联,是 PJI 流行病学研究的重要考量因素;前者代表初次手术期间获得的感染,表现为术后早期发生的 PJI。大多数 PJI 发生在初次手术后数月内,但部分慢性手术失败可能持续数年。相比之下,晚期急性 PJI 可因血源性播散随时发生。在此背景下,高危人群为体内留存人工关节假体者,该人群规模可通过全人群关节置换现患率体现。

本研究进行了一项系统综述,以评估植入物感染的流行病学是否发生变化。检索了 1990 年 1 月 1 日—2024 年 12 月 31 日的 PubMed 和 Embase 数据库(图 2-1)。研究限于人类和英文文献。导入 COVIDENCE(Veritas Health Innovation,澳大利亚墨尔本,www.covidence.org)并去重后,对标题和摘要进行筛选。纳入标准为:报告髋关节或膝关节 PJI,且包含以下任一内容。①随时间变化的 PJI 总数;②以总人口为分母的(年)发病率;③以手术

为分母的累积发病率；④在确诊的 PJI 中，早期/慢性与晚期急性或血源性 PJI 的比例。同时还检索了这些论文中的参考文献和“灰色文献”。最终纳入 24 篇文献进行叙述性整合(图 2－1)。由于报告指标存在差异，未进行定量整合。识别出一项关于髋关节 PJI 发病率的系统综述，其中包含 16 项研究[3]。有趣的是，本系统综述仅识别出其中一项研究。同样，一项关于深部手术部位感染(SSI，与 PJI 同义)的系统综述分别针对全部、膝关节和髋关节置换术识别出 15 项、22 项和 24 项研究，与本综述识别的研究无重叠[4]。综合来看，缺乏重叠表明本文采用的检索策略存在不足。研究来自美国($n=7$)、英国($n=3$)、澳大利亚($n=3$)以及加拿大、中国大陆、中国台湾、韩国、印度、法国、丹麦、瑞典和意大利(各 1 项)。

在大多数情况下，PJI 的总体疾病负担正在迅速增加。有 8 项研究报告了历年 PJI 发病总量，相关数据大多以因感染行关节置换翻修术的占比形式呈现。中国台湾地区 2004—2013 年的 PJI(髋关节和膝关节)病例迅速增加，预计到 2035 年将增加 5 倍[5]。同样，美国 PJI(髋关节和膝关节)病例在 2003—2014 年间增加了 1 倍以上[6-8]。相关预测表明，到 2030 年 PJI 病例数量将持续快速增长[8]。澳大利亚数据也显示，2002—2020 年 PJI 发病人数增长至原先的 5 倍[9]。

从占总人口的比例来看，PJI 发病率也在增加。从英国 2006—2019 年间收集的行政数据来看，成年人的膝关节 PJI 发病率从 0.9/10 万增至 2.7/10 万，髋关节从 0.8/10 万增至 2.3/10 万[10,11]。

报告 PJI 累积发病率的数据因初次关节置换术后的时间、受累关节和研究类型而异[3]。与国家关节登记系统相比，翻修指征的系统性漏报也可能影响累积发病率的估计[12,13]。大多数研究报告 12 个月累积发病率，但也报告了 3 个月、2 年和 10 年的结果。关于髋关节 PJI 的系统综述报告，总体发病率为 0.34%～2.23%，汇总估计为 1.05%(95% CI：0.75～1.46)，但存在高度异质性。有趣的是，在术后 90 天内发生 PJI 的研究中，汇总估计为 1.43%(95% CI：0.81～2.52)，高于术后 1 年累积发病率[0.49%(95% CI：0.22～1.10)]。在荟萃回归中，未发现发表年份(时间段的替代指标)与 PJI 发病率之间存在关联[3]。在瑞典，尽管实施了一揽子感染预

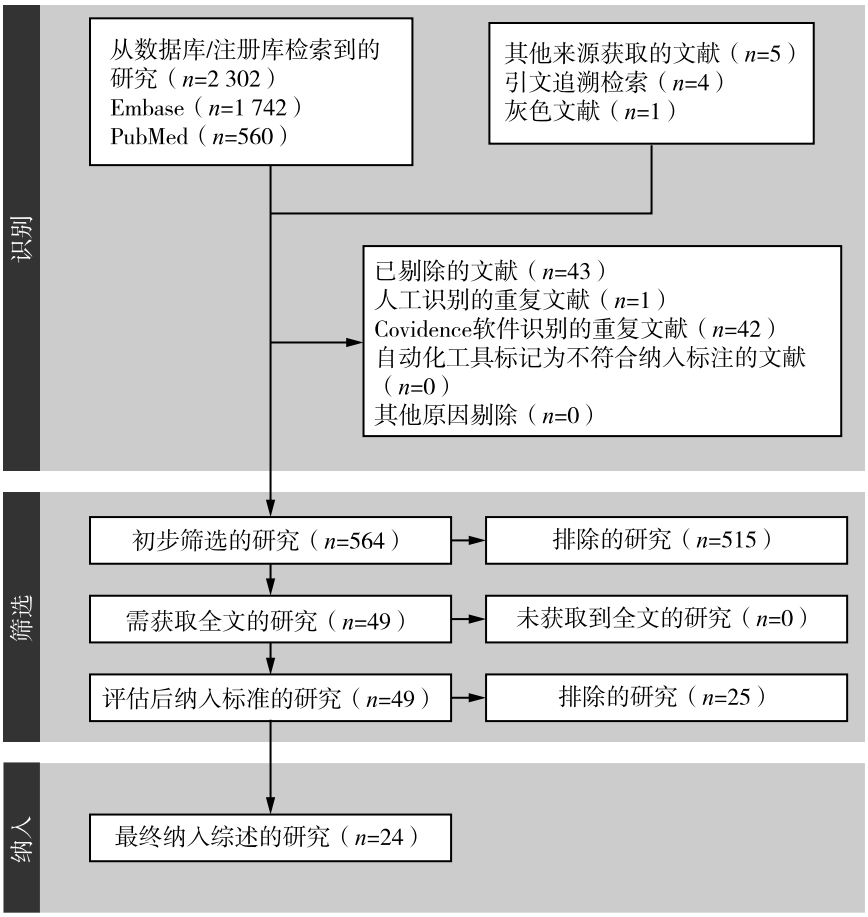

图 2－1　PRISMA 文献筛选流程图

防干预措施,但髋关节 PJI 术后 2 年发病率在 2005—2008 年[0.9(95% CI:0.8～1.0)]和 2012—2014 年[1.2(95% CI:1.1～1.3)]仍呈上升趋势[14]。依托澳大利亚医保行政数据和全国关节登记系统数据课件,髋关节(但非膝关节)置换术后因 PJI 行 90 天翻修的比例逐年增加[13]。与之相反,丹麦髋关节 PJI 术后 1 年发病率稳定在 0.53%～0.57%,并未随时间增加[15]。

术后 2 年以上,PJI 的累积发病率持续增加,直至术后 10 年甚至更久,但年增长率较慢[9,16,17]。晚期急性感染在所有 PJI 病例中的占比可能正在增加,但支持这一结论的数据仅来自 3 项研究,且各项研究的试验设计互不相同,相关佐证数据有限。已有研究报道晚期急性 PJI 的占比差异较大,从 4%(2006—2008 年)[18]、10%(2011—2016 年)[19],到一项大型前瞻性观察性研究中的 45%(2014—2017 年)[20]。

总之,尽管检索策略存在潜在局限性,且"PJI 流行病学"的呈现方式各异,但本文献综述已浮现出关键主题。在大多数情况下,PJI 总数迅速增加,预计未来将进一步增长。人群水平的发病率上升也与这一趋势一致。早期 PJI(术后 90 天内至 1 年)的累积发病率可能随时间推移而增加,尤其是在髋关节置换术后。目前尚无一致、可比的证据表明膝关节置换术后情况也是如此。此外,晚期急性 PJI 在所有 PJI 中的比例也可能在增加。若后续研究得以证实,该现象很可能是带有关节假体且存在血流感染期间血源性播散风险的人群患病率迅速上升的结果。

问题 2:骨科植入物相关感染患者的病死率是否增加?

Benjamin Zmistowski, David Campbell, Gabriele Tucci, Per Gundtoft, Robert Hube, Seper Ekhtiari, Jaime Lora-Tamayo, Jeppe Lange

【回答/建议】 是的。骨科植入物相关感染后病死率增加。

【证据等级】 强。

【代表投票】 同意 90.4%,不同意 4.8%,弃权 4.8%(完全共识:意见一致)。

依　据

全关节置换、脊柱手术和髋部骨折治疗可显著改善生活质量,且术后第 1 个十年内患者的病死率低于普通人群[21-23]。然而,发生于 1%～2% 患者中的 PJI 和 SSI[24,25]会对功能和生活质量产生不利影响。骨科相关感染与住院时间延长、多次翻修手术和长期抗菌药物疗程相关。

为了回答上述问题,本研究对 PubMed 和 Embase 数据库进行了全面检索,以识别所有符合条件的研究。初步检索得到 513 篇潜在研究。对后者的摘要进行筛选,确定 37 篇进行全文审阅,最终纳入 27 篇研究进行分析。本系统综述纳入了 27 项研究,共包含 1 034 897 例(其中 148 875 例感染)病例,评估了骨科相关感染对病死率的影响。

数据分析显示,发生骨科相关感染的患者住院病死率增加[1.8%(2 327/127 972)*vs*. 0.6%(4 597/727 874),$P<0.001$)]。这些差异随着随访时间延长而持续存在(表 2-1)。在髋/膝/肩关节置换领域,即使控制了混杂变量,发生 PJI 的患者在所有时间点(住院至 20 年随访期)的死亡风险均高于接受无菌性翻修关节置换的患者。在脊柱或髋部骨折手术后发生 SSI 的患者中,与未发生感染的类似患者相比,也观察到死亡风险升高。在骨科植入物感染患者中,年龄增长、合并症严重程度和感染病原体始终与病死率相关。减轻骨科植入物相关感染后早期病死率的努力效果尚不明确,需要进一步研究。

1. 髋/膝关节置换术

关于病死率和骨科相关感染的大部分现有文献集中于髋/膝关节 PJI(在我们的系统综述中,99.3%的纳入病例为髋/膝关节置换术,27 项纳入研究中有 21 项涉及)[26-46]。总体而言,发生 PJI 的患者在加权平均随访 0.97 年时的病死率为 4.6%(6 867/148 251),而未感染患者为 3.4%(29 897/879 723,$P<0.000\ 1$)。在本分析的每个时间点,发生 PJI 的患者病死率均高于接受初次或无菌性翻修全髋关节置换术(total hip arthroplasty, THA)或全膝关节置换术(total knee arthroplasty, TKA)的患者。这包括住院病死率的差异[42,45]以及 20

年随访时病死率的增加[41]。此外，这些发现在不同研究设计中持续存在，包括队列研究、单机构病例对照研究以及来自大型登记系统或行政数据库的病例对照研究。

这些研究一致表明，年龄增长[24,28,35-37,42,47]和合并症[24,28,32,35-37,42,43,45-47]是PJI患者早期死亡的相关因素。鉴于合并症增加与PJI的发生相关，确定PJI是否为真正的独立死亡危险因素较为困难。然而，通过匹配或多变量分析控制混杂变量的研究始终发现，PJI是与早期病死率独立相关的因素[24,28,37,43]。其他与早期病死率相关的因素包括多种微生物感染[37]、肠球菌感染[40,47]、男性[24,47]和体重不理想（低体重或肥胖）[24,46]。Kurtz等[24]和Ng等[45]发现，随着时间推移，PJI后的死亡风险虽降幅有限，但差异具有统计学意义。该结果提示下肢PJI的患者护理有所改善，进而使患者病死率有所下降。

2. 肩关节置换术

本研究的系统综述提供了3篇论文[48-50]（1 588例患者，其中348例感染），分析了肩关节PJI与早期病死率之间的关联。综合这些论文，在中位随访4.7年时，感染患者的病死率为14.6%（51/348），而无菌性翻修患者的病死率为9.2%（114/1 240，$P=0.003$）。其中样本量最大的论文来自Austin等人，发现肩关节PJI患者的病死率增加与年龄较大、Charlson合并症指数较高（病情更重）以及耐甲氧西林金黄色葡萄球菌感染相关[48]。具体而言，肩关节PJI患者中，痤疮丙酸杆菌感染与较低的病死率相关[48,50]。

3. 髋部骨折

现有2项研究[51,52]评估了SSI对髋部骨折经关节置换或内固定治疗后病死率的影响。中位随访1年的数据显示，髋部骨折治疗后发生SSI的患者病死率（43.2%，35/81）显著高于未发生SSI者（26.5%，1 184/4 474，$P=0.000\ 7$）。Duckworth等[52]发现痴呆和金黄色葡萄球菌感染与早期病死率相关。

4. 脊柱

本研究发现，仅有1项研究直接评估了脊柱SSI对早期病死率的影响。Casper等[53]报道195例因SSI接受再次手术的患者，并按年龄、性别、体重指数（body mass index，BMI）、手术年份、Charlson合并症指数、脊柱区域和入路以1∶3匹配对照。在所有时间点，SSI患者的病死率均更高，最终5年病死率为7.7%，而对照组为2.25%（$P=0.001$）。感染队列中的病死率与年龄增长和Charlson合并症指数相关。

总之，本研究文献综述显示，即使控制了混杂变量，髋、膝、肩关节PJI患者在所有时间点（住院至20年随访）的死亡风险均高于接受无菌性翻修关节置换的患者。在脊柱或髋部骨折手术后发生SSI的患者中，与未发生感染的类似患者相比，也观察到死亡风险升高。在骨科植入物感染患者中，年龄增长、合并症严重程度和感染病原体始终与病死率相关。减轻骨科植入物相关感染后早期病死率的努力效果尚不明确，需要进一步研究。

表2-1　发生骨科相关感染与未感染患者的病死率

类　别	最短随访时间					
	所有随访	60天	1年	5年	10年	20年
感染组						
总人数	148 875	18 670	13 733	7 610	2 522	894
随访期内死亡人数	6 983	4 633	4 543	2 413	1 113	724
病死率（%）	4.70	24.80	33.10	31.70	44.10	81.00
未感染组						
总人数	886 022	136 880	117 192	97 262	50 537	3 637
随访期内死亡人数	31 215	26 480	26 395	20 570	16 032	2 728
病死率（%）	3.50	19.30	22.50	21.10	31.70	75.00
P值	<0.000 1	<0.000 1	<0.000 1	<0.000 1	<0.000 1	0.000 2

问题 3：登记系统能否用于开展骨科感染研究？

Spyridon Hadjispyrou，Muhammed Ali，Dirk Jan Moojen，Koen Bos，Per Gundtoft，Tim Petheram，Christopher Kandel，Richard de Steiger，Wierd Zijlstra，Maziar Mohaddes

【回答/建议】 登记系统可用于开展骨科感染研究。然而，在使用登记系统数据时，应描述数据完整性、验证过程以及感染定义的一致性等因素。

【证据等级】 中等。

【代表投票】 同意 94%，不同意 2%，弃权 4%(完全共识：意见一致)。

依　据

骨科感染，特别是假体周围关节感染(PJI)，会严重影响患者预后、耗费大量医疗资源，是临床面临的重大难题[54,55]。通过登记系统等强有力的数据收集来理解感染趋势和结局，对于优化预防和治疗策略至关重要。

为了探讨登记系统是否可用于开展骨科感染研究，本研究进行了系统综述。使用图书管理员制定的合适医学主题词表(medical subject headings，MeSH)，在 Medline、Embase、Cochrane Library 和 Scopus 中进行了检索。共识别出 696 篇研究，其中 24 项研究符合全文审阅和数据提取标准。同时，对国际关节置换登记学会的 21 个成员登记系统进行了一项多国调查。

纳入综述的各项研究显示，不同登记系统在检出 PJI 及相关评价指标方面效果参差不齐，凸显了各类登记库各自的优势与短板。各登记系统的数据完整性差异显著。例如，丹麦髋关节置换登记系统单独使用登记数据时，PJI 的完整性为 67%，整合了微生物数据库后提高至 90.3%[56]。然而，漏报仍是一个常见问题，如荷兰关节置换登记系统在 1 年内仅捕获了 43%的 THA 感染和 59%的 TKA 感染[57]。

几项研究采用了多级验证方法，例如将登记数据与微生物数据库、临床记录或处方数据进行交叉比对。英国国家关节登记系统根据电子病历和微生物报告验证了其数据[58]。同样，丹麦膝关节置换登记系统和医疗相关感染数据库将外科医生报告的数据与微生物学证据相结合[59]，澳大利亚关节登记系统将数据与一个专门的 PJI 前瞻性研究数据库进行链接[60]。这些验证工作提高了准确性，但也凸显了漏报和错误分类导致的差异[61]。

各研究对感染的定义各不相同，影响了可比性。许多登记系统依赖外科医生报告的诊断，如“深部感染”，或 ICD-9/ICD-10 等编码系统(例如 T84.5)[62,63]。一些研究采用了更严格的定义，如肌肉骨骼感染学会(Musculoskeletal Infection Society，MSIS)的定义[64,65]，但并未在所有登记系统中一致使用。

术后 1 年 PJI 发病率为 0.4%～1.9%，具体取决于所选登记系统和所用的感染定义[66,67]。与单一登记系统来源相比，采用多个数据源整合算法的研究得出了更高且更准确的 PJI 发生率[68]。

最近一项对国际关节置换登记学会 21 个成员登记系统的多国调查结果进一步凸显了这些趋势。在接受调查的 21 个登记系统中，有 4 个报告了全面的感染相关数据收集，10 个收集了部分数据(通常仅限于因感染进行的翻修)，只有 9 个系统记录了微生物结果和治疗结局。有 10 个进行了验证研究，方法包括与国家监测系统和出院记录进行链接。13 个登记系统具备数据链接能力，但隐私法规和资源限制等阻碍了更广泛的整合。建议的改进措施包括扩展数据收集以纳入微生物结果和抗菌药物使用、加强与外部数据库的链接，以及制订感染相关终点的标准化方案。

尽管存在这些优势，局限性仍然存在。漏报和错误分类是重大障碍。例如，丹麦膝关节登记系统中 80%的假阴性是由于漏报而非错误分类[59]。同样，新西兰关节登记系统未能捕获通过医疗审计识别出的一部分 PJI 病例[60]。在 Lindgren 等[61]的研究中，瑞典髋关节置换登记系统仅捕获了 67%的感染。

登记系统的优势在于其大样本量、长期随访和较高的普适性，使其在罕见事件(如 PJI)的研究中具有不可估量的价值[62,69]。此外，数据链接(例如将登记数据与微生物数据库结合)显著提高了准确性和完整性[56,58]。

专注于骨科感染的新登记系统可能为开展骨科感染研究提供有用的工具。英国骨与关节感染登记系统(www.bajir.org)就是这样一个例子。它捕获了骨科手术、微生物学和抗菌药物管理的数据，并以患者报告结

局(patient reported outcomes,PROM)、手术结局以及病死率的形式捕获患者结局。该登记系统使用一致的感染定义,但允许修改,只要未来定义中使用的标准已被数据集捕获即可。专门的感染登记系统通过在同一个登记系统中收集骨科和微生物学数据,解决了两类数据链接困难的难题;但该模式的短板在于临床填报依从性不足、数据录入工作量偏大。

总之,登记系统是开展骨科感染研究的宝贵工具。然而,其可靠性取决于稳健的数据验证过程、一致的感染定义以及解决漏报和错误分类的努力。与外部数据库的链接和改进的标准化可以增强其在感染研究中的价值。尽管挑战依然存在,但证据支持使用(经过验证的)登记系统数据作为骨科感染研究的重要组成部分。

在本稿件准备过程中,作者使用了 ChatGPT 4.0 进行校对。使用该工具/服务后,作者根据需要审阅和编辑了内容,并对出版物的内容负全部责任。

问题 4:公开报告医疗机构的手术部位感染发生率是否有助于预防手术部位感染?

Priscila R Oliveira, Humaid Al Farii, Amir H Hoveidaei, Richard de Steiger, Henry Fu

【回答/建议】 公开报告医疗机构的 SSI 发生率可作为提高透明度、促进问责制和推动遵守感染预防措施的一种策略。

【推荐强度】 中等。

【代表投票】 同意 77.4%,不同意 11.3%,弃权 11.3%(中等共识:明显多数支持)。

依 据

SSI 是最常见的医疗相关感染之一,导致患者高发病率、高病死率以及医疗费用增加[70]。预防 SSI 是全球医疗系统的关键目标。公开报告医疗机构 SSI 发生率被提议作为提高透明度、促进问责制和推动遵守循证感染预防措施的一种策略[71]。尽管有其理论上的益处,但由于监测方法学的差异性、资源不均以及风险调整不充分等挑战,公开报告的有效性仍存在争议[72-78]。本系统综述综合了 25 项研究的证据,以评估公开报告是否对预防 SSI 有实质性贡献。

公开报告提高了机构对循证实践的依从性,例如及时使用抗菌药物预防和遵守手术护理改进项目(surgical care improvement project,SCIP)措施[79-82]。这些措施与 SSI 发生率降低相关,其驱动力来自医护人员问责制的加强[83]。尽管有这些改进,监测方法的差异导致 SSI 发生率不一致,使机构间比较变得复杂。采用更严格监测方法的机构报告了更高的感染率,这很可能是由于检测能力的提高而非医疗质量较差。这些差异凸显了标准化监测措施的重要性,以确保跨机构进行准确和公平的比较[84,85]。

社会和机构差异进一步使公开报告的影响复杂化。服务于弱势人群的医院通常报告更高的 SSI 发生率,部分原因是资源有限和社会因素的影响[86]。这些差异凸显了现有风险调整模型的不足:这类模型未能纳入医疗机构面临的现实运营困境,或致使兜底公益性医院遭受不合理扣分处罚。公开报告还激励了感染控制的系统性改进,并提高了医护人员的意识。然而,在资源丰富的环境中,这些益处更为明显,因为这些机构可以投资于基础设施和员工培训以达标上报考核要求[87-89]。

本综述表明,公开报告通过促进透明度和培养机构问责制,有助于预防 SSI[90,91]。然而,若干挑战限制了其更广泛的影响。监测和报告措施的方法学差异损害了机构间 SSI 发生率的可比性[92]。如果没有标准化方法,报告数据的可靠性将受到影响。风险调整模型往往不足,未能充分解释社会和机构差异[93]。这些缺陷对兜底公益性医院的影响尤为严重,可能加剧医疗不平等[94]。此外,资金不足的机构资源有限,阻碍了其达到公开报告系统设定的基准,进一步限制了其有效性[72,75]。为了最大化公开报告的影响,需要进行若干政策变革。必须实施标准化的监测方法,以确保 SSI 发生率的可靠性和可比性[77,83]。风险调整模型应纳入社会决定因素和机构因素,以创建更公平的评估框架[13]。此外,资源有限的机构需要有针对性的支持以满足感染预防标准,确保公开报告能推动所有医疗环境中的改进[84,88]。

结 论

公开报告 SSI 发生率可提高机构透明度,促进遵守预防措施,从而有助于预防 SSI。解决方法学限制并确保公平的资源分配对于最大化其影响至关重要。

问题5：骨科植入物相关感染是否应在专科中心治疗？

Juan D. Lizcano，Efrain Diaz-Borjon，Ruben A. Morales-Maldonado，Jesse Wolfstadt，Saad Tarabichi，Panayiotis Papagelopoulos，Tulio Campos，Angela Hewlett，Carlos A. Higuera-Rueda

【回答/建议】 在具备多学科服务能力的专科中心治疗植入物相关骨科感染，可能有助于改善临床结局、提高抗菌治疗依从性并降低再感染率。

【证据等级】 有限。

【代表投票】 同意92.9%，不同意4.8%，弃权2.4%(完全共识：意见一致)。

依　据

虽然髋、膝关节PJI的发病率保持稳定，但由于初次手术量的增加，其患病率持续上升[95-97]。因此，必须采取新策略来优化感染控制流程，同时改善生活质量结局。由于疾病负担沉重、治疗失败率高，患者往往需要接受全面的专科化诊疗，诊疗模式与肿瘤病患相仿[98-102]。因此，许多PJI转诊中心已转型采用多学科协作模式开展集中化诊疗，致力于建成专业化的PJI诊疗中心。虽然这些专科中心没有统一定义，但它们通常具有以下要素：①配备专门处理PJI病例的外科医生和护理人员；②至少配备一名感染病专家和整形外科医生；③开展多学科会议、学术讨论和病例研讨会；④开设骨科与感染病联合门诊；⑤执行标准化抗菌药物方案；⑥采用快速康复方案的择期手术；⑦建立与小型中心的沟通；⑧规范采集PROM[103]。通过文献检索，发现289篇文章中有11篇符合上述专科中心的描述。

专科中心的一个例子是用于治疗骨髓炎和化脓性关节炎的骨与关节感染转诊中心网络[104]。Besnard等[105]描述了在建立由骨科医生和感染病专家组成的多学科团队的骨与关节感染中心后，膝关节和肩关节化脓性关节炎关节镜治疗的失败率从42.9%降至11.8%($P=0.03$)。然而，多学科团队的使用不仅限于骨髓炎和化脓性关节炎的处理，在治疗植入物相关骨科感染方面同样具有价值。Vuorinen等[106]描述了在一家医院建立由感染科和整形外科专家组成的多学科团队后，该院PJI患者的临床疗效。他们报告二期翻修手术减少了36.2%($P=0.004$)，清创、抗菌治疗并保留植入物(DAIR)手术增加了46.8%($P<0.001$)，且DAIR的成功率从55.6%提高到85.2%($P=0.077$)。确保多学科方法的一种方式是与参与患者治疗的其他外科和非外科专业的医师举行每周会议。Bilde等[107]探讨了每周与感染科和微生物科医师举行多学科会议的效果。他们发现在干预后的队列中，患者获得微生物科会诊意见的平均用时缩短了5天($P<0.001$)，失败率从41.4%降至3.45%($P<0.001$)。这些发现与Ntalo等[108]报告的结果一致；该团队每周联合病理科、微生物科医师开展感染病例讨论会，研讨手术方案与术后诊疗进程，结果显示患者平均住院日显著缩短[(62±43)天 *vs.* (29±14)天，$P<0.001$]，手术次数减少[(5.1±4.3)次 *vs.* (1.8±1)次，$P<0.001$]，平均使用抗菌药物种类减少[(4.2±2)种 *vs.* (2.8±1.2)种，$P=0.008$)。同样，Bauer等[109]发现，与感染科、微生物科医师以及药剂师举行的每周会议有助于根据药敏结果选择更准确的抗菌药物疗法和疗程($P<0.005$)；但患者再感染率差异无统计学意义，干预前为25%，干预后为18%($P=0.75$)。

此外，骨科与感染科联合门诊有助于患者集中治疗，减少了治疗碎片化。在Carlson等[110]的研究中，建立感染病与关节置换联合门诊使错过感染病门诊的发生率从40.6%降至25%。在一项类似的研究中，Karczewski等[111]研究了建立由外科、微生物科和病理科专家组成的专门处理PJI的跨学科服务对患者结局的影响。他们发现，使用标准化治疗方案后，分期手术之间的时间显著缩短(66.6天 *vs.* 80.7天，$P<0.001$)，再感染率显著降低(3.1% *vs.* 10.4%，$P=0.048$)。PJI专科中心的一个相关益处是防止治疗碎片化，后者与较差的术后结局相关。Garceau等[112]对比了两类行二期翻修术的PJI患者的临床疗效：一组患者两次手术均在同一诊疗中心完成；另一组于普通骨科医院行假体取出术，间隔期转诊至专科中心实施假体再植入手术。他们发现，接受持续治疗的患者感染复发率(53.6% *vs.* 13.4%，$P<0.001$)和软组织并发症发生率(31.3% *vs.* 14.3%，$P=0.030$)均低于对照组。值得注意的是，上述研究均为回顾性前后对照设计，而非前瞻性比较设计，

这限制了研究结论的普适性。虽然依托区域或全国性医院协作网络开展 PJI 诊疗的模式前景可观(表 2－2)，但现有相关文献主要以描述性研究为主，普遍未设置对照研究组别[113－116]。

目前该方向相关研究偏少，原因在于 PJI 专科中心尚无统一的标准化定义，不少医疗机构仅设立骨关节感染或 PJI 专科病区。鉴于未来 PJI 相关研究文献将持续增多，应鼓励科研人员在研究中翔实描述医疗机构建制和多学科协作模式，从而更客观地衡量专科中心对 PJI 治疗的诊疗价值。

结　论

在设有专职 PJI 诊疗团队的专科中心开展骨科内置物相关感染治疗，有望改善患者临床预后、提升抗菌药物规范化用药依从性，并降低再感染发生率。

表 2－2　治疗假体周围关节感染(PJI)的区域或全国性医院协作网络

作者	年份	国家	干预措施	研究对象	结果/结局
Kamp[113]	2019	荷兰	针对急性 PJI 的(DAIR)联合诊断和治疗方案，覆盖 9 家区域医院	接受 DAIR 治疗的急性 PJI 患者(N＝236)	1 年成功率 87%，第 1 年内病死率 3%。随时间推移，对区域方案的依从性提高
Zijlstra[114]	2022	荷兰	组建北部关节置换感染网络(NINJA)，4 所医院共同制定统一的 PJI 诊疗方案	N/A	描述性研究，仅介绍该专科中心所用的 PJI 诊疗方案
Ferry[115]	2019	法国	骨与关节感染全国协作网络，包括 9 个主要中心(CRIOAs)和 15 个协作分中心	N/A	该研究介绍法国全国骨关节感染协作网络的建设特点，依托该网络搭建了以 PJI 为方向的学术项目与科研平台
Dombrow sky[116]	2024	美国	治疗的 PJI 区域转诊中心	从外部机构转诊、接受二期翻修的慢性 PJI 患者(N＝182)	1 年病死率 3.9%；90%患者顺利完成假体再植入；确诊慢性 PJI 后超过 90 天才转诊的患者，手术失败率更高

注：N/A 表示无相关数据。

问题 6：如何评估骨科感染对患者身心的影响？

Allison M Lastinger，Ryan Blake，Ran Schwarzkopf，Lincoln Liow，James Slover，Peter Sculco，Janet Conway，Amir Hoveidaei，Benjamin Ricciardi，Meghan Whitmarsh-Brown

【回答/建议】 目前尚无标准化结局指标可全面评估骨科感染对患者身心的影响。现有研究根据解剖部位和亚专业实践偏好，采用通用结局指标和疾病特异性结局指标。在形成统一指标前，临床医师应采用所属专业学会推荐的结局指标。

【证据等级】 有限。

【代表投票】 原文未提供具体数据。

依　据

感染是骨科手术的破坏性并发症。常见骨科感染包括 PJI、骨折相关感染和脊柱感染等。治疗骨科感染患者的目标是通过为该患者选择最佳手术和治疗方案，最大限度地改善患者的身体和心理健康。如果没有特定的结局工具来衡量手术对患者身体和心理健康的影响，医疗团队将缺乏指导治疗的循证指标。

骨科医生使用 PROM 评分来监测特定肌肉骨骼手术对患者整体健康和功能结局的影响。例如 HOOS 和 KOOS JR 评分以及 Oswestry 残疾指数。遗憾的是，目前尚无标准化指标来捕捉骨科感染对患者的身体和心理影响，但治疗这些患者的临床医生认识到此类感染给患者及其家庭带来的巨大负担。如果存在标准化的指标来比较身体和心理结局，骨科医生可以为患者做出更好的循证推荐。

本文对 2007—2024 年的文章进行了综述,共有 34 项研究符合检索标准。在这 34 项研究中,26 项关注 PJI,3 项研究脊柱感染,1 项比较脊柱感染和 PJI,1 项单独研究骨折相关感染,1 项比较骨折相关感染和 PJI。大多数 PJI 研究旨在确定哪种手术策略能为患者带来更好的身体和(或)心理结局(表 2-3)。

以上研究项目使用了多种结局指标,包括身体、心理和整体生活质量结局指标。值得注意的是,许多生活质量结局指标同时包含身体和心理成分,因此存在重叠。最常见的身体结局指标是 WOMAC(4 项研究)、OHS 和(或)OKS(5 项研究)、VAS(3 项研究)、HOOS 和(或)KOOS JR(4 项研究)和 KSS(2 项研究)。心理结局指标包括 HADS-A 和 HADS-D(2 项研究)、ISR 评分(2 项研究)、PHQ-4(1 项研究)和 PA-F-KF(1 项研究)。生活质量指标包括 SF-36(17 项研究)、SF-12(5 项研究)、EQ-5D(5 项研究)、FLZ(2 项研究)、PROMIS(1 项研究)、DT modified(1 项研究)和 WHOQOL-BREF(1 项研究)。

由于目前尚无针对骨科感染患者管理的标准化身体和心理结局指标,必须依赖目前骨科普遍使用的指标。骨科内的每个亚专业都使用自己的结局指标。在全关节置换领域,美国髋关节和膝关节外科医师协会(American Association of Hip and Knee Surgeons,AAHKS)推荐使用 PROMIS 10 或 VR-12 工具评估总体健康状况,使用 KOOS JR 或 HOOS JR 评估关节特异性健康状况[117]。骨科创伤协会目前不推荐该亚专业内特定的结局指标。然而,最常报告的一般性指标是 VAS、EQ-5D、SF-36 和 SF-12,同时对于上肢、下背部和髋部的创伤性骨科损伤,分别使用手臂、肩部和手部功能障碍评分(disability of qrm, shoulder and hand score,DASH 评分)、Oswestry 残疾指数(ODI)和 Harris 髋关节评分(HHS)等专门结局指标[118]。脊柱外科作为一个亚专业,也没有对结局指标的标准推荐或共识。颈部功能障碍指数(neck disability index,NDI)[119]、ODI[119-121]、改良日本骨科协会评分(modified Japanese Orthopaedic Association, mJOA)[119,120] 和 Rolland-Morris 残疾问卷[119,121]是涉及脊柱病理的最常见疾病特异性工具。该亚专业内的一般性结局指标最常使用 SF-36[121]、VAS[120]和 EQ-5D[121]报告,其中 VAS 评定在文献中的使用率与其他指标相比呈上升趋势。总体而言,骨科脊柱和创伤外科使用疾病特异性结局指标与一般性指标相结合。VAS、EQ-5D 和 SF-36 似乎对于评估接受骨科创伤或脊柱手术患者的身体功能和生活质量指标具有最大的普适性。

表 2-3　纳入骨科感染的相关研究汇总

作　者	年　份	结局指标			研究设计	研究对象
		身体指标	心理指标	生活质量		
Ghanem[122]	2007	WOMAC	—	SF-36	前瞻性研究	PJI
Boettner[123]	2011	HHS	—	RAND-36(同 SF-36)	回顾性研究	PJI(二期)
Petilon[124]	2012	ODI、NRS、UCLA 活动量表	—	SF-36	病例对照研究	脊柱疾病
Kim[125]	2012	KSS、KSS 疼痛与功能评分	—	—	回顾性研究	PJI(二期)
Chen[126]	2012	—	—	SF-12	回顾性研究	PJI(融合、截肢术)
Aboltins[127]	2013	HHS	—	SF-12	病例对照研究	PJI(DAIR,保留假体清创术)
Nunez[128]	2015	WOMAC	—	SF-36	前瞻性研究	PJI
Helito[129]	2015	行走能力评估	—	SF-36	病例系列研究	PJI(截肢术)
Rohner[130]	2015	VAS、KOOS	—	SF-36	回顾性研究	PJI(融合术)
Lee[131]	2016	VAS	HADS-A、HADS-D	SF-36	回顾性研究	PJI(二期)
Aboltins[132]	2016	—	HADS-D	SF-12	回顾性研究	PJI(DAIR,保留假体清创术)
Beaupre[133]	2017	WOMAC	—	RAND-36(同 SF-36)	前瞻性研究	PJI(二期)

（续表）

作 者	年 份	结局指标			研究设计	研究对象
		身体指标	心理指标	生活质量		
Grammatopoulos[134]	2017	OHS	—	—	病例对照研究	PJI
Gellhorn[135]	2018	PROMIS-PF	—	—	定性研究	PJI 合并脊柱疾病
Poulsen[136]	2018	OHS	—	EQ-5D	横断面研究	PJI(二期)
Vincenten[137]	2019	—	—	WHOQOL-BREF、EQ-5D-3L	横断面研究	PJI(Girdlestone 关节切除成形术)
Knebel[138]	2020	—	PHQ-4、PAF-F-KF	SF-12、FLZ、Hersch-bach-Henrich 评分	前瞻性研究	PJI(二期)
Golgelioglu[139]	2020	KSS	—	SF-36	回顾性研究	PJI(二期)
Walter[140]	2021	—	ISR 评分	SF-36、EQ-5D	回顾性研究	PJI
Wildeman[141]	2021	OHS	—	EQ-5D-5L	回顾性研究	PJI
Goh[142]	2021	KSS、OKS	—	SF-36	回顾性研究	PJI
Lueck[143]	2022	ODI、VAS	HADS	SF-36、FLZ	前瞻性研究	PJI(二期)
Karamian[144]	2022	腰背下肢 VAS	—	SF-12	病例对照研究	脊柱疾病
Walter[145]	2022	—	—	SF-36、EQ-5D、期望问卷	病例系列研究	PJI+骨折相关感染(融合术)
Bohle[146]	2022	VAS、改良 Lysholm、WOMAC	—	SF-36	回顾性研究	PJI(截肢术)
Wixted[147]	2023	PEQ	—	PROMIS	回顾性研究	PJI(Girdlestone 关节切除成形术)
Shichman[148]	2023	—	—	PROMIS(修订版)	回顾性研究	PJI
Abboud[149]	2023	ODI、SF-WAI	—	SF-36、SF-MPQ	回顾性研究	脊柱疾病
Conway[150]	2023	KOOS	—	SF-36	回顾性研究	PJI(融合术)
Lastinger[151]	2023	HOOS JR、KOOS JR	—	Adapted DT	回顾性研究	PJI
Gitajn[152]	2024	BPI	—	VR-12	回顾性研究	骨折相关感染
Van Engen[153]	2024	KOOS JR	—	PROMIS-10	回顾性研究	PJI(DAIR，保留假体清创术)
Walter[154]	2024	—	ISR 评分	SF-36、EQ-5D	前瞻性研究	PJI
Manning[155]	2024	OHS、OKS	—	—	前瞻性研究	PJI

身体结局指标：BPI(简明疼痛量表)、HHS(Harris 髋关节评分)、HOOS JR(髋关节残疾和骨关节炎结局评分，关节置换版)、KOOS JR(膝关节残疾和骨关节炎结局评分，关节置换版)、KSS(膝关节学会评分)、改良 Lysholm、NRS(数字疼痛评定量表)、ODI(Oswestry 残疾指数)、OHS(牛津髋关节评分)、OKS(牛津膝关节评分)、PEQ(假体评估问卷)、PROMIS-PF(患者报告结局测量信息系统身体功能)、UCLA 活动量表、VAS(视觉模拟评分)、WOMAC(西安大略和麦克马斯特大学骨关节炎指数)。

心理结局指标：HADS(医院焦虑抑郁量表)、ISR(ICD-10 症状评定量表)、PA-F-KF(疾病进展恐惧评分)、PHQ-4(患者健康问卷 4 项)。

生活质量结局指标：DT adapted(改良版 distress thermometer)、EQ-5D(欧洲五维健康量表)、FLZ(生活满意度问卷)、PROMIS(患者报告结局测量信息系统全球-10 简表)、SF-36(36 项简明健康状况调查表)、SF-12(12 项简明健康状况调查表)、WHOQOL-BREF(世界卫生组织生存质量测定量表简表)。

参考文献

[1] Organisation for Economic Co-operation and Development. Health at a Glance 2021—hip and knee replacement[R]. Paris: OECD, 2021.

[2] Manning L, Davis JS, Robinson O, et al. High prevalence of older australians with one or more joint replacements: estimating the population at risk for late complications of arthroplasty[J]. ANZ J Surg, 2020, 90(5): 846-851.

[3] Zeng ZJ, Yao FM, He W, et al. Incidence of periprosthetic joint infection after primary total hip arthroplasty is underestimated: a synthesis of meta-analysis and bibliometric analysis [J]. J Orthop Surg Res, 2023, 18(1): 610-618.

[4] Patel H, Khoury H, Girgenti D, et al. Burden of surgical site infections associated with arthroplasty and the contribution of staphylococcus aureus[J]. Surg Infect (Larchmt), 2016, 17(1): 78-85.

[5] Chang CH, Lee SH, Lin YC, et al. Increased periprosthetic hip and knee infection projected from 2014 to 2035 in taiwan [J]. J Infect Public Health, 2020, 13(11): 1768-1774.

[6] Brochin RL, Phan K, Poeran J, et al. Trends in periprosthetic hip infection and associated costs: a population-based study assessing the impact of hospital factors using national data[J]. J Arthroplasty, 2018, 33(7S): S233-S239.

[7] Upfill-Brown A, Hsiue PP, Sekimura T, et al. Epidemiology of revision total knee arthroplasty in the united states, 2012 to 2019[J]. Arthroplasty Today, 2022, 15: 188-194.

[8] Schwartz AM, Farley KX, Guild GN, et al. Projections and epidemiology of revision hip and knee arthroplasty in the united states to 2030[J]. J Arthroplasty, 2020, 35(6S): S79-S85.

[9] Australian Orthopaedic Association. Australian orthopaedic association national joint replacement registry annual report—hip, knee & shoulder arthroplasty[R]. Adelaide: AOA, 2023.

[10] Sabah SA, Knight R, Alvand A, et al. No exponential rise in revision knee replacement surgery over the past 15 years: an analysis from the national joint registry[J]. Osteoarthritis Cartilage, 2022, 30(12): 1670-1677.

[11] Sabah SA, Knight R, Nicolson PJA, et al. Epidemiology of revision hip replacement surgery in the uk over the past 15 years-an analysis from the national joint registry[J]. BMJ Open, 2023, 13(10): e072462-e072470.

[12] Sinagra ZP, Davis JS, Lorimer M, et al. The accuracy of reporting of periprosthetic joint infection to the australian orthopaedic association national joint replacement registry[J]. Bone Jt Open, 2022, 3(5): 367-373.

[13] Jin X, Gallego Luxan B, Hanly M, et al. Estimating incidence rates of periprosthetic joint infection after hip and knee arthroplasty for osteoarthritis using linked registry and administrative health data[J]. Bone Joint J, 2022, 104-B(9): 1060-1068.

[14] Wildeman P, Rolfsen O, Wretenberg P, et al. Effect of a national infection control programme in sweden on prosthetic joint infection incidence following primary total hip arthroplasty: a cohort study[J]. BMJ Open, 2024, 14(4): e076576-e076582.

[15] Gundtoft PH, Pedersen AB, Schonheyder HC, et al. One-year incidence of prosthetic joint infection in total hip arthroplasty: a cohort study with linkage of the danish hip arthroplasty register and danish microbiology databases[J]. Osteoarthritis Cartilage, 2017, 25(5): 685-691.

[16] Tsaras G, Osmon DR, Mabry T, et al. Incidence, secular trends, and outcomes of prosthetic joint infection: a population-based study, olmsted county, minnesota, 1969-2007 [J]. Infect Control Hosp Epidemiol, 2012, 33(12): 1207-1214.

[17] Ong KL, Kurtz SM, Lau E, et al. Prosthetic joint infection risk after total hip arthroplasty in the medicare population [J]. J Arthroplasty, 2009, 24(6 Suppl): 105-110.

[18] Peel TN, Cheng AC, Buising KL, et al. Microbiological aetiology, epidemiology, and clinical profile of prosthetic joint infections: are current antibiotic prophylaxis guidelines effective[J]. Antimicrob Agents Chemother, 2012, 56(5): 2386-2391.

[19] Triffault-Fillit C, Ferry T, Laurent F, et al. Microbiological epidemiology depending on time to occurrence of prosthetic joint infection: a prospective cohort study[J]. Clin Microbiol Infect, 2019, 25(3): 353-359.

[20] Manning L, Metcalf S, Clark B, et al. Clinical characteristics, etiology, and initial management strategy of newly diagnosed periprosthetic joint infection: a multicenter, prospective observational cohort study of 783 patients[J]. Open Forum Infect Dis, 2020, 7(5): ofaa068-ofaa076.

[21] Harris IA, Hatton A, Pratt N, et al. How does mortality risk change over time after hip and knee arthroplasty[J]. Clin Orthop Relat Res, 2019, 477: 1414-1423.

[22] Maradit Kremers H, Larson DR, Noureldin M, et al. Long-term mortality trends after total hip and knee arthroplasties: a population-based study[J]. J Arthroplasty, 2016, 31: 1163-1169.

[23] Cnudde P, Rolfson O, Timperley AJ, et al. Do patients live longer after THA and is the relative survival diagnosis-specific [J]. Clin Orthop Relat Res, 2018, 476(6): 1166-1175.

[24] Kurtz SM, Lau EC, Son M-S, et al. Are we winning or losing the battle with periprosthetic joint infection: trends in periprosthetic joint infection and mortality risk for the medicare population[J]. J Arthroplasty, 2018, 33: 3238-3245.

[25] Padegimas EM, Maltenfort M, Ramsey ML, et al. Periprosthetic shoulder infection in the united states: incidence and economic burden[J]. J Shoulder Elbow Surg, 2015, 24: 741-746.

[26] Matar HE, Bloch BV, Snape SE, et al. Septic revision total knee arthroplasty is associated with significantly higher mortality than aseptic revisions: long-term single-center study (1254 patients)[J]. J Arthroplasty, 2021, 36: 2131－2136.

[27] Webb JE, Schleck CD, Larson DR, et al. Mortality of elderly patients after two-stage reimplantation for total joint infection: a case-control study[J]. J Arthroplasty, 2014, 29: 2206－2210.

[28] Choi H-R, Beecher B, Bedair H. Mortality after septic versus aseptic revision total hip arthroplasty: a matched-cohort study[J]. J Arthroplasty, 2013, 28: 56－58.

[29] Lenguerrand E, Whitehouse MR, Beswick AD, et al. Mortality and re-revision following single-stage and two-stage revision surgery for the management of infected primary hip arthroplasty[J]. Bone Joint Res, 2023, 12: 321－330.

[30] Wildeman P, Rolfsen O, Söderquist B, et al. What are the long-term outcomes of mortality, quality of life, and hip function after prosthetic joint infection of the hip? a 10-year follow-up from sweden[J]. Clin Orthop Relat Res, 2021, 479(10): 2203－2213.

[31] Sabah SA, Knight R, Alvand A, et al. Patient-relevant outcomes following first revision total knee arthroplasty[J]. J Bone Joint Surg Am, 2023, 105(20): 1611－1621.

[32] Drain NP, Bertolini DM, Anthony AW, et al. High mortality after total knee arthroplasty periprosthetic joint infection is related to preoperative morbidity and the disease process but not treatment[J]. J Arthroplasty, 2022, 37: 1383－1389.

[33] de Araujo LCT, Westerholt A, Sandiford AN, et al. Periprosthetic joint infections in patients with rheumatoid arthritis are associated with higher complication and mortality rates[J]. Arch Orthop Trauma Surg, 2024, 144: 5101－5109.

[34] Yao JJ, Hevesi M, O'Byrne MM, et al. Long-term mortality trends after revision total knee arthroplasty[J]. J Arthroplasty, 2019, 34: 542－548.

[35] Villa JM, Rajschmir K, Lin S, et al. What is the true impact of periprosthetic joint infection diagnosis on mortality[J]. J Arthroplasty, 2024, 39: S410－S414.

[36] Persson A, Sköldenberg O, Mohaddes M, et al. Increased mortality after total hip prosthetic joint infection is mainly caused by the comorbidities rather than the infection itself [J]. Acta Orthop, 2023, 94: 484－489.

[37] Zmistowski B, Karam JA, Durinka JB, et al. Periprosthetic joint infection increases the risk of one-year mortality[J]. J Bone Joint Surg Am, 2013, 95: 2177－2184.

[38] Thompson O, W-Dahl A, Stefansdottir A. Increased short- and long-term mortality amongst patients with early periprosthetic knee joint infection[J]. BMC Musculoskelet Disord, 2022, 23: 1－7.

[39] Mundi R, Pincus D, Schemitsch E, et al. Association between periprosthetic joint infection and mortality following primary total hip arthroplasty[J]. J Bone Joint Surg Am, 2024, 106(17): 1546－1552.

[40] Gundtoft PH, Pedersen AB, Varnum C, et al. Increased mortality after prosthetic joint infection in primary THA[J]. Clin Orthop Relat Res, 2017, 475: 2623－2631.

[41] Yao JJ, Maradit Kremers H, Abdel MP, et al. Long-term mortality after revision THA[J]. Clin Orthop Relat Res, 2018, 476: 420－426.

[42] Shahi A, Tan TL, Chen AF, et al. In-hospital mortality in patients with periprosthetic joint infection[J]. J Arthroplasty, 2017, 32: 948－952.

[43] Choi HR, Bedair H. Mortality following revision total knee arthroplasty: a matched cohort study of septic versus aseptic revisions[J]. J Arthroplasty, 2014, 29: 1216－1218.

[44] Laughlin MS, Vidal EA, Drtil AA, et al. Mortality after revision total hip arthroplasty[J]. J Arthroplasty, 2021, 36: 2353－2358.

[45] Ng MK, Kobryn A, Emara AK, et al. Decreasing trend of inpatient mortality rates of aseptic versus septic revision total hip arthroplasty: an analysis of 681,034 cases[J]. Hip Int, 2023, 33: 1063－1071.

[46] Rullán PJ, Orr MN, Emara AK, et al. Understanding the 30-day mortality burden after revision total hip arthroplasty [J]. Hip Int, 2023, 33: 727－735.

[47] Fischbacher A, Borens O. Prosthetic-joint infections: mortality over the last 10 years[J]. J Bone Jt Infect, 2019, 4: 198－202.

[48] Austin DC, Townsley SH, Rogers TH, et al. Shoulder periprosthetic joint infection and all-cause mortality: a worrisome association[J]. JB JS Open Access, 2022, 7: e21.

[49] Rondon AJ, Paziuk T, Gutman MJ, et al. Spacers for life: High mortality rate associated with permanent antibiotic spacer[J]. J Shoulder Elbow Surg, 2021, 30: e732－e740.

[50] Chen RE, Vaughan AK, Cox RM, et al. Shoulder periprosthetic joint infection is associated with increased mortality [J]. J Shoulder Elbow Surg, 2023, 32: S1－S7.

[51] Pollmann CT, Dahl FA, Rotterud JHM, et al. Surgical site infection after hip fracture—mortality and risk factors[J]. Acta Orthop, 2020, 91: 347－352.

[52] Duckworth AD, Phillips S-A, Stone O, et al. Deep infection after hip fracture surgery: predictors of early mortality[J]. Injury, 2012, 43: 1182－1186.

[53] Casper DS, Zmistowski B, Hollern DA, et al. The effect of postoperative spinal infections on patient mortality [J]. Spine, 2018, 43: 223－227.

[54] Patel R. Periprosthetic joint infection[J]. N Engl J Med, 2023, 388(3): 251－260.

[55] Parisi TJ, Konopka JF, Bedair HS. What is the long-term economic societal effect of periprosthetic infections after THA? A markov analysis[J]. Clin Orthop Relat Res, 2017, 475(7): 1891－1898.

[56] Gundtoft PH, Pedersen AB, Schonheyder HC, et al. Validation of the diagnosis 'prosthetic joint infection' in the danish hip arthroplasty register[J]. Bone Joint J, 2016, 98-B(3): 320－325.

[57] van Veghel MHW, Belt M, Spekenbrink-Spooren A, et al. Validation of the incidence of reported periprosthetic joint infections in the dutch arthroplasty[J]. J Arthroplasty, 2024, 39(4): 1054－1060.

[58] Afzal I, Radha S, Smoljanovic T, et al. Validation of revision data for total hip and knee replacements undertaken at a high volume orthopaedic centre against data held on the national joint registry[J]. J Orthop Surg Res, 2019, 14(1): 1－7.

[59] Annenberg M, Kristiansen EB, Troelsen A, et al. Enhancing the data capture of periprosthetic joint infections in the danish knee arthroplasty registry[J]. Acta Orthop, 2024, 95: 166－171.

[60] Zhu M, Ravi S, Frampton C, et al. New zealand joint registry data underestimates the rate of prosthetic joint infection[J]. Acta Orthop, 2016, 87(4): 346－350.

[61] Lindgren JV, Gordon M, Wretenberg P, et al. Validation of reoperations due to infection in the swedish hip arthroplasty register[J]. BMC Musculoskelet Disord, 2014, 15: 384－390.

[62] Jämsen E, Huotari K, Huhtala H, et al. Low rate of infected knee replacements in a nationwide series—is it an underestimate[J]. Acta Orthop, 2009, 80(2): 205－209.

[63] Lange J, Pedersen AB, Troelsen A, et al. Do hip prosthesis related infection codes in administrative discharge registers correctly classify periprosthetic hip joint infection[J]. Hip Int, 2015, 25(6): 568－574.

[64] Kamp MC, Liu WY, Goosen JHM, et al. Mismatch in capture of periprosthetic joint infections between the dutch arthroplasty and a detailed regional periprosthetic joint infection registry[J]. J Arthroplasty, 2022, 37(1): 126－131.

[65] Murphy TA, Nandra R, Berryman F, et al. A comparison of postoperative microbiological and histological test results with the indication for revision[J]. Hip Int, 2024, 34: 11207000241286791－11207000241286798.

[66] Jin X, Gallego Luxan B, Hanly M, et al. Estimating incidence rates of periprosthetic joint infection after hip and knee arthroplasty for osteoarthritis using linked registry and administrative health data[J]. Bone Joint J, 2022, 104-B(9): 1060－1068.

[67] Gundtoft PH, Overgaard S, Schonheyder HC, et al. The "true" incidence of surgically treated deep prosthetic joint infection after 32,896 primary total hip arthroplasties: a prospective cohort study[J]. Acta Orthop, 2015, 86(3): 326－331.

[68] Gundtoft PH, Pedersen AB, Schonheyder HC, et al. One-year incidence of prosthetic joint infection in total hip arthroplasty: a cohort study with linkage of the danish hip arthroplasty and danish microbiology databases[J]. Osteoarthritis Cartilage, 2017, 25(5): 685－691.

[69] Sinagra ZP, Davis JS, Lorimer M, et al. The accuracy of reporting of periprosthetic joint infection to the australian orthopaedic association national joint replacement registry[J]. Bone Jt Open, 2022, 3(5): 367－373.

[70] Atchley KD, Nguyen J, Myung J, et al. Use of administrative data for surgical site infection surveillance results in inaccurate reporting[J]. Ann Thorac Surg, 2014, 97(6): 2114－2121.

[71] Armbrister AJ, Daniels KM, Thompson D, et al. Turning up the volume to address biases in predicted healthcare-associated infections and enhance u. s. hospital rankings[J]. Am J Infect Control, 2022, 50(6): 650－656.

[72] Humphreys H, Cunney R. Performance indicators and public reporting of healthcare-associated infection rates[J]. Clin Microbiol Infect, 2008, 14(Suppl 5): 17－22.

[73] Haustein T, Gastmeier P, Holmes A, et al. Benchmarking and public reporting for infection control in four high-income countries[J]. Lancet Infect Dis, 2011, 11(5): 349－356.

[74] McKibben L, Horan T, Tokars JI, et al. Guidance on public reporting of healthcare-associated infections[J]. Am J Infect Control, 2005, 33(4): 217－226.

[75] Ju MH, Ko CY, Hall BL, et al. A comparison of two surgical site infection monitoring systems[J]. JAMA Surg, 2015, 150(10): 953－959.

[76] Pop-Vicas A, Stern R, Osman F, et al. Variability in infection surveillance methods and impact on surgical site infection rates[J]. Am J Infect Control, 2021, 49(3): 188－193.

[77] Fakih MG, Watson SR, Bufalino A, et al. Taking advantage of public reporting[J]. Am J Infect Control, 2016, 44(8): 897－902.

[78] Chinn RY, Baker V, Liu J. Standardized infection ratio for surgical site infection after colon surgery[J]. Infect Control Hosp Epidemiol, 2016, 37(4): 452－458.

[79] Calderwood MS, Kleinman K, Yokoe DS, et al. Medicare claims can be used to identify u. s. hospitals with higher rates of surgical site infection following vascular surgery[J]. Med Care, 2014, 52(7): 611－619.

[80] Calderwood MS, Kaye KS, Yokoe DS, et al. Improving public reporting and data validation for complex surgical site infections after coronary artery bypass graft surgery and hip arthroplasty[J]. Open Forum Infect Dis, 2014, 1(3): ofu106－ofu112.

[81] Crocker A, Dobranowski J, Labbe AC, et al. Using administrative data to determine rates of surgical site infections following spinal fusion and laminectomy[J]. Am J Infect Control, 2020, 48(12): 1443－1448.

[82] Muratore S, Aronovitch SA, Friedman AJ. Risk adjustment for determining surgical site infection in colon surgery[J].

Surg Infect (Larchmt), 2015, 16(4): 393－398.

[83] Gastmeier P. European perspective on surveillance[J]. J Hosp Infect, 2007, 65(Suppl 2): 159－164.

[84] Makary MA, Overton HN, Wang P, et al. Variation in surgical site infection monitoring and reporting by state[J]. J Healthc Qual, 2012, 34(5): 5－12.

[85] Nicolle LE. Public reporting: illumination or shadows[J]. Can J Infect Dis Med Microbiol, 2006, 17(2): 99－103.

[86] Qi AC, Lee CS, Safdar NS. Associations between social risk factors and surgical site infections after colectomy and abdominal hysterectomy[J]. JAMA Netw Open, 2019, 2(4): e191234－e191241.

[87] Astagneau P, L'Heriteau F. Surveillance of surgical site infections: impact on quality of care and reporting dilemmas [J]. Curr Opin Infect Dis, 2010, 23(4): 353－358.

[88] Chinn R, Osman F, Magill S. Risk adjustment in infection surveillance models[J]. Infect Control Hosp Epidemiol, 2016, 37(4): 452－458.

[89] Jackson SS, Leekha S, Magill S, et al. Electronically available comorbidities should be used in surgical site infection risk adjustment[J]. Clin Infect Dis, 2017, 65(2): 232－237.

[90] Stulberg JJ, Delaney CP, Neuhauser DV, et al. Adherence to scip measures and postoperative infections[J]. JAMA, 2010, 303(24): 2479－2485.

[91] Ming DY, Chen LF, Miller BA, et al. The impact of depth of infection and postdischarge surveillance on rate of surgicalsite infections in a network of community hospitals[J]. Infect Control Hosp Epidemiol, 2012, 33(3): 276－282.

[92] Calderwood MS, Yokoe DS, Kleinman K. Administrative data for infection surveillance validation[J]. Med Care, 2014, 52(3): 212－219.

[93] Mu Y, Edwards JR, Horan TC, et al. Improving risk-adjusted measures of surgical site infection for the national healthcare safety network[J]. Infect Control Hosp Epidemiol, 2011, 32(10): 970－986.

[94] Malheiro R, Peleteiro B, Silva G, et al. Hospital context in surgical site infection following colorectal surgery[J]. J Hosp Infect, 2023, 131: 221－227.

[95] American Academy of Orthopaedic Surgeons. 2023 anual report[R]. Rosemont: AAOS, 2023.

[96] Sharkey PF, Lichstein PM, Shen C, et al. Why are total knee arthroplasties failing today—has anything changed after 10 years[J]. J Arthroplasty, 2014, 29(9): 1774－1778.

[97] Sloan M, Premkumar A, Sheth NP. Projected volume of primary total joint arthroplasty in the u. s., 2014 to 2030 [J]. J Bone Joint Surg Am, 2018, 100(17): 1455－1460.

[98] Chao R, Rothenberger SD, Plate JF, et al. Treatment failure rates significantly decrease at one and five years after debridement, antibiotics, and implant retention[J]. J Arthroplasty, 2024, S0883540324009112－S0883540324009120.

[99] Sutton R, Lizcano JD, Fraval A, et al. Comparable results of single and two-stage exchange for select periprosthetic hip and knee infection[J]. J Am Acad Orthop Surg, 2024.

[100] Xu Y, Huang TB, Schuetz MA, et al. Mortality, patient-reported outcome measures, and the health economic burden of prosthetic joint infection[J]. EFORT Open Rev, 2023, 8(9): 690－697.

[101] Xu C, Goswami K, Li WT, et al. Is treatment of periprosthetic joint infection improving over time[J]. J Arthroplasty, 2020, 35(6): 1696－1702.

[102] Dietz MJ, Springer BD, Barnes PD, et al. Best practices for centers of excellence in addressing periprosthetic joint infection[J]. J Am Acad Orthop Surg, 2015, 23: S12－S17.

[103] Lizcano JD, Dietz MJ, Fehring TK, et al. Specialized centers for treating periprosthetic joint infections: is it about time [J]. J Arthroplasty, 2024, 39(12): 2893－2897.

[104] Ferguson J, Alexander M, Bruce S, et al. A retrospective cohort study comparing clinical outcomes and healthcare resource utilisation[J]. J Bone Jt Infect, 2021, 6(5): 151－163.

[105] Besnard M, Babusiaux D, Garaud P, et al. Impact of setting up a bone and joint infection referral center[J]. Orthop Traumatol Surg Res, 2018, 104(8): 1265－1269.

[106] Vuorinen M, Makinen T, Rantasalo M, et al. Effect of a multidisciplinary team[J]. Infect Dis, 2021, 53(9): 700－706.

[107] Biddle M, Kennedy JW, Wright PM, et al. Improving outcomes in acute and chronic periprosthetic hip and knee joint infection with a multidisciplinary approach[J]. Bone & Joint Open, 2021, 2(7): 509－514.

[108] Ntalo D, Berger-Groch J, Rohde H, et al. Implementation of a multidisciplinary infections conference affects the treatment plan[J]. Arch Orthop Trauma Surg, 2019, 139(4): 467－473.

[109] Bauer S, Bouldouyre MA, Oufella A, et al. Impact of a multidisciplinary staff meeting[J]. Med Mal Infect, 2012, 42(12): 603－607.

[110] Carlson VR, Dekeyser GJ, Certain L, et al. Clinical experience with a coordinated multidisciplinary approach[J]. Arthroplasty Today, 2020, 6(3): 360－362.

[111] Karczewski D, Winkler T, Renz N, et al. A standardized interdisciplinary algorithm[J]. Bone Joint J, 2019, 101-B(2): 132－139.

[112] Garceau S, Warschawski Y, Dahduli O, et al. The effect of patient institutional transfer[J]. Bone Joint J, 2019, 101-B(9): 1087－1092.

[113] Kamp MC, Van RWTM, Janssen L, et al. First results of a uniform regional treatment protocol[J]. J Bone Jt Infect, 2019, 4(3): 133－139.

[114] Zijlstra WP, Ploegmakers JJW, Kampinga GA, et al. A protocol for periprosthetic joint infections[J]. Arthroplasty, 2022, 4(1): 19－24.

[115] Ferry T, Seng P, Mainard D, et al. The CRIOAe healthcare network in france[J]. Orthop Traumatol Surg Res, 2019, 105(1): 185－190.

[116] Dombrowky A, Jolissaint J, Posey SL, et al. Regional periprosthetic joint infection centers[J]. J Arthroplasty, 2024.

[117] Anonymous. Patient-reported outcomes summit for total joint arthroplasty report[J]. J Arthroplasty, 2015, 30: 1860－1862.

[118] Marcano-Fernandez F, Camara-Cabrera J, Madden K, et al. a systematic review of outcome measures in orthopaedic trauma trials: What are we measuring[J]. Indian J Orthop, 2022, 56(8): 1316－1326.

[119] Beighley A, Zhang Allen, Huang Brendan, et al. Patient-reported outcome measures in spine surgery: a systematic review[J]. J Craniovertebr Junction Spine, 2022, 13(4): 378－389.

[120] Khan ASR, Mattei Tobias A, Mercier Phillipe J, et al. Outcome reporting in spine surgery: A review of historical and emerging trends[J]. World Neurosurg, 2023, 179: 88－98.

[121] Stokes OM, Cole AA, Breakwell LM, et al. Do we have the right proms for measuring outcomes in lumbar spinal surgery[J]. Eur Spine J, 2017, 26(3): 816－824.

[122] Ghanem E, Restrepo Camilo, Joshi Ashish, et al. Periprosthetic infection does not preclude good outcome for revision arthroplasty[J]. Clin Orthop Relat Res, 2007, 461: 54－59.

[123] Boettner F, et al., Functional and emotional results differ after aseptic vs septic revision hip arthroplasty[J].. HSS J, 2011. 7(3): 235－238.

[124] Petilon JM, et al. Clinical outcomes after lumbar fusion complicated by deep wound infection: a case-control study [J]. Spine (Phila Pa 1976), 2012. 37(16): 1370－1374.

[125] Kim TW, et al. Patient-reported activity levels after successful treatment of infected total knee arthroplasty[J]. J Arthroplasty, 2012, 27(8 Suppl): 81－85.

[126] Chen AF, Kinback NC, Heyl AE, et al. Better function for fusions versus above-the-knee amputations for recurrent periprosthetic knee infection[J]. Clin Orthop Relat Res, 2012, 470(10): 2737－2745.

[127] Aboltins C, et al. Early prosthetic hip joint infection treated with debridement, prosthesis retention and biofilm-active antibiotics: functional outcomes, quality of life and complications[J]. Intern Med J, 2013. 43(7): 810－815.

[128] Nunez M, et al. Measuring outcomes: pain and quality of life 48 months after acute postoperative total knee prosthetic joint infection[J]. Pain Pract, 2015, 15(7): 610－617.

[129] Helito CP, de Brito AT, Gobbi RG, et al. Evaluation of quality of life and walking ability among amputated patients and those who refused to undergo amputation following infection of total knee arthroplasty: Small case series[J]. Prosthet Orthop Int, 2015, 39: 463－469.

[130] Rohner E, Windisch C, Nuetzmann K, et al. Unsatisfactory outcome of arthrodesis performed after septic failure of revision total knee arthroplasty[J]. J Bone Joint Surg Am, 2015, 97(4): 298－301.

[131] Lee SC. Do articulating spacers or static spacers have more effect on the mental health status of patients undergoing two-stage revision total knee arthroplasty for periprosthetic joint infection[J]. Current Orthopaedic Practice, 2016, 27 (3): 307－310.

[132] Aboltins C, et al. Good quality of life outcomes after treatment of prosthetic joint infection with debridement and prosthesis retention[J]. J Orthop Res, 2016. 34(5): 898－902.

[133] Beaupre LA, et al. Health-related quality of life with long-term retention of the PROSthesis of Antibiotic Loaded Acrylic Cement system following infection resolution in low demand patients[J]. J Orthop Surg (Hong Kong), 2017, 25(2): 2309499017716257.

[134] Grammatopoulos G, Bolduc ME, Atkins BL, et al. Functional outcome of debridement, antibiotics and implant retention in periprosthetic joint infection involving the hip: a case-control study[J]. Bone Joint J, 2017, 99-B(5): 614－622.

[135] Gelhorn HL, et al. Qualitative interviews to identify burden of illness, impacts and costs associated with surgical site infections. [J]. J Comp Eff Res, 2018, 7(4): 357－367.

[136] Poulsen NR, et al. Patient-reported quality of life and hip function after 2-stage revision of chronic periprosthetic hip joint infection: a cross-sectional study. [J]. Hip Int, 2018, 28(4): 407－414.

[137] Vincenten CM, et al. Quality of life and health status after Girdlestone resection arthroplasty in patients with an infected total hip prosthesis. J Bone Jt Infect, 2019. 4(1): 10－15.

[138] Knebel C, et al. Peri-prosthetic joint infection of the knee causes high levels of psychosocial distress: A prospective cohort study. Surg Infect (Larchmt), 2020. 21(10): 877－883.

[139] Golgelioglu F, Oguzkaya S, Misir A, et al. The effect of time spent with a dynamic spacer on clinical and functional outcomes in two-stage revision knee arthroplasty[J]. Indian J Orthop, 2020, 54(6): 824－830.

[140] Walter N, et al. Long-term patient-related quality of life after knee periprosthetic joint infection[J]. J Clin Med, 2021, 10(5): 1－8.

[141] Wildeman P, Rolfsen O, Söderquist B, et al. What are the long-term outcomes of mortality, quality of life, and hip function after prosthetic joint infection of the hip? A 10-year follow-up from sweden[J]. Clin Orthop Relat Res, 2021, 479(10): 2203－2213.

[142] Goh GS, et al. Preoperative mental health influences patient-reported outcome measures and satisfaction after

revision total knee arthroplasty[J]. J Arthroplasty, 2021, 36(8): 2878－2886.

[143] Lueck E, et al. The psychological burden of a two-stage exchange of infected total hip and knee arthroplasties[J]. J Health Psychol, 2022, 27(2): 470－480.

[144] Karamian BA, et al. Clinical outcomes at one-year follow-up for patients with surgical site infection after spinal fusion [J]. Spine (Phila Pa 1976), 2022, 47(15): 1055－1061.

[145] Walter N, et al. Treatment of periprosthetic joint infection and fracture-related infection with a temporary arthrodesis made by pmma-coated intramedullary nails—evaluation of technique and quality of life in implant-free interval. [J]. Front Surg, 2022, 9: 917696.

[146] Bohle S, Rohe S, Kirschberg J, et al. Poor outcome of above-knee amputation after septic failure of revision total knee arthroplasty[J]. J Knee Surg, 2022, 35: 645－652.

[147] Wixted CM, et al. A multicenter prospective investigation on patient physical and mental health after girdlestone resection arthroplasty[J]. J Arthroplasty, 2023, 38(5): 899－902.

[148] Shichman I, et al. The effect of prosthetic joint infection on work status and quality of life: A multicenter, international study[J]. J Arthroplasty, 2023, 38(12): 2685－2690.

[149] Abboud T, et al. Postoperative quality of life in patients with pyogenic spondylodiscitis[J]. J Neurol Surg A Cent Eur Neurosurg, 2023, 84(1): 65－68.

[150] Conway JD, Annasamudram A, Abalkhail T, et al. Functional outcomes of knee arthrodesis for infected total knee arthroplasty[J]. Cureus, 2023, 15: e46397.

[151] Lastinger AM, et al. A pilot study using a standardized method of measuring distress demonstrates higher levels in septic revisions [J]. Arthroplast Today, 2023, 24: 101255－101259.

[152] Gitajn IL, et al. Deep surgical site infection after fracture has a profound effect on functional outcomes[J]. JB JS Open Access, 2024, 9(1): 1－7.

[153] Van Engen MG, Carender CN, Glass NA, et al. Outcomes after successful debridement, antibiotic, and implant retention therapy for peri-prosthetic joint infection in total knee arthroplasty[J]. J Arthroplasty, 2024, 39: 483－489.

[154] Walter N, et al. Healing beyond the joint: Addressing mental health in periprosthetic joint infection in a prospective longitudinal study [J]. J Psychosom Res, 2024, 177: 111559－111564.

[155] Manning L, Rofe A, Athan E, et al. Patient-reported outcomes following periprosthetic joint infection of the hip and knee: a longitudinal, prospective observational study [J]. J Bone Joint Surg Am, 2024, 106: 1197－1204.

手术部位感染/假体周围关节感染的危险因素

Nathanael Heckmann，Amir Human Hoveidaei，Seyed Mohammad Javad Mortazavi，Sayid Omar Ahmed，Mohammadali Enayatollahi，Arash Aali Rezaie，Mauro J. Salles，Azlina Amir Abbas，Vinay K. Aggarwal，Derek F. Amanatullah，Bülent Atilla，Wael Barsoum，Natividad Benito，Joshua S. Bingham，Cara A. Cipriano，Janet D. Conway，McKenzie Culler，Raquel B. da Silva，Juliana Arruda de Matos，Daniel Dieg，Eduardo C. dos Santos，Margarita Veloso Duran，Ali Soltani Farsani，Jeremy M. Gililland，Carl Herndon，Carlos A. Higuera-Rueda，Meeri P. Honkanen，Yutaka Inaba，Jason M. Jennings，Nathan Kaplan，Eustathios Kenanidis，Keita Morikane，Wayne E. Moschetti，Michael E. Neufeld，Javad Parvizi，Vito Pavone，Joris JW. Ploegmakers，Mohamed B. Rashed，Moein Rast，Ola Rolfson，Marta Sabater-Martos，Mitchell J. Schwaber，Lais S. Seriacopi，Neil P. Sheth，Paul N. Smith，Toshiyuki Tateiwa，Eleftherios Tsiridis，Danguole Vaznaisiene，Weijun Wang，Derek T. Ward，Matthias D. Wimmer

问题 1：大型骨科手术后发生手术部位感染/假体周围关节感染是否存在遗传易感性？

Nathanael Heckmann，Carlos A Higuera-Rueda，McKenzie Culler，Weijun Wang，Joris JW Ploegmakers，Yutaka Inaba，Jeremy M Gililland，Derek F. Amanatullah，Wael Barsoum，Michael E Neufeld

【回答/建议】 是的。在大型骨科手术后，手术部位感染(SSI)/假体周围关节感染(PJI)的发生可能存在遗传易感性。

【证据等级】 有限。

【代表投票】 同意 79.6%，不同意 8.2%，弃权 12.2%(中等共识：明显多数支持)。

依　据

全关节置换术(TJA)及其他大型骨科手术干预后的假体周围关节感染(PJI)和深部手术部位感染(SSI)是多因素过程，涉及宿主与环境因素之间复杂的相互作用。遗传因素在 PJI 和 SSI 发生中的作用是当前持续研究的主题，旨在解决若干未解之谜，包括更透彻地理解表观遗传学和各种单核苷酸多态性(single-nucleotide polymorphisms，SNP)对 PJI 风险的具体影响。此外，尽管目前已有越来越多证据表明，遗传因素可能会增加 PJI/SSI 的发病风险，但在其他已知危险因素的共同作用下，遗传因素所发挥的作用仍尚未明确。

大型人群研究已经揭示了 PJI 和 SSI 的可遗传性质，并帮助确定了与感染风险增加相关的基因和 SNPs[1-3]。Anderson 等[1]评估了 66 985 名接受全髋关节置换术(THA)或全膝关节置换术(TKA)的患者，其中 1 530 名(2.3%)患者术后发生了 PJI。发生 PJI 患者的一级亲属发生 PJI 的可能性约为普通人的 2 倍[风险比(hazard ratio，HR)=2.16，95% *CI*：1.29～3.59]。此外，这些作者确定了 116 个高风险家族谱系，其发生 PJI 的可能性是人口平均水平的 2 倍以上。然而，这些作者未发现任何与他们观察到的风险增加相关的特定基因。Chen 和 Wen[2]评估了 19 767 名 TKA 患者，其中 269 名(1.4%)患者术后发生了 SSI，并进行了全基因组关联研究(genome-wide association study，GWAS)以识别与 SSI 相关的 SNPs。作者确定了 4 种与术后感染风险增加相关的 SNPs 基因型，涉及 4 个基因：*PLCB*1[比值比(odds ratio，*OR*)=2.67；95% *CI*：1.83～3.89]、*EXD*3(*OR*=2.42；95% *CI*：1.71～3.42)、*SAMD*4*B*(*OR*=3.50；95% *CI*：2.14～5.73)，以及 *STAG*1(*OR*=1.86；95% *CI*：1.45～2.38)。Guo 等[3]进行了一项广泛的 GWAS 分析，比较了 957 名 PJI 患者和 398 708 名对照者，并确

定了2个高风险SNPs和1个高风险基因(即*RBM26*)。然而,这2个SNPs与任何特定基因均无关联,且作者没有报告与*RBM26*相关的OR或HR。迄今为止的人群数据表明,PJI和SSI的风险是可遗传的(至少在某些亚群中),并且存在某些与PJI和SSI发生相关的SNPs。

病例对照研究也阐明了PJI和SSI的特定遗传风险因素[4-10]。然而,其中许多研究存在关键局限性,包括患者群体不具普遍性、样本量小以及其他方法学缺陷,如缺乏统一的PJI定义。Malik等[4]比较了71例发生深部感染的THA患者和150名功能良好的THA对照者,发现感染患者中OPG-163SNP的频率增加,这表明THA术后的深部感染可能受易感基因的影响。Malik等[5]在另一项研究中比较了71名术后感染的THA患者和150名对照者,评估了甘露糖结合凝集素基因中的4个SNPs,发现其中1个SNP在感染组中更为普遍。Navratilova等[6]比较了112名患有PJI的全关节置换(TJA)患者、245名未患PJI的TJA患者以及196名未接受TJA的对照患者。作者发现,MBL2基因启动子区域的一个SNP与PJI风险增加相关。Stahelova等[7]比较了89名PJI患者、214名未患PJI的患者和168名未接受TJA的对照者,发现与*IL-1β*基因相关的1个SNP在PJI患者中频率增加,提示该遗传变异可能是PJI的潜在风险因素。Neufeld等[10]评估了23名患有PJI的THA患者和26名按年龄、性别、体重指数(BMI)和合并症匹配的对照患者。作者确定了3种与PJI发生相关的HLA基因型,以及第4种可能对PJI具有保护作用的HLA基因型。虽然病例对照研究已经确定了若干与PJI风险增加相关的遗传因素,但这些发现需要在采用标准化PJI定义的大规模前瞻性研究中进一步验证,以建立相关性并确认其临床意义。

结 论

基于截至目前的现有文献,有证据表明大型骨科手术后发生SSI/PJI存在遗传易感性。然而,尚缺乏决定性证据,因为相关研究受到异质性、小样本量、方法学缺陷和数据质量差的严重限制。此外,在其他已知风险因素的背景下,遗传因素的贡献尚未最终确立。

问题2:术前即刻进行航空旅行,是否会影响大型骨科手术患者的手术部位感染发生率?

Amir Human Hoveidaei, Joshua S. Bingham, Cara A. Cipriano, Matthias D Wimmer, Wayne E Moschetti, Neil P. Sheth, Janet D. Conway

【回答/建议】 手术前即刻进行航空旅行,与随后的SSI或PJI风险增加之间没有明确的联系。

【证据等级】 有限。

【代表投票】 同意79.9%,不同意17.0%,弃权3.1%(中等共识:明显多数支持)。

依 据

术前旅行,特别是长途旅行,对大型骨科手术中SSI/PJI等手术并发症的影响尚未得到明确结论。虽然已有研究评估了旅行对深静脉血栓形成等术后结果的影响[11],但目前尚无明确证据将旅行距离与感染相关并发症的风险增加联系起来。

本研究分析表明,患者居住地与手术地点之间的长距离(通常涉及美国境内的航空旅行)并未显示出择期THA、TKA和(或)肩关节置换术的SSI/PJI发生率有任何显著差异。这一结论得到了3项相关研究的支持,这些研究检查了旅行距离对THA[12]、TKA[13]和肩关节置换术[14]中损伤严重程度评分和PJI的作用。

这3项研究均使用PearlDiver数据库,对通过CPT编码识别的接受择期初次THA、TKA和肩关节置换术的患者进行了回顾性队列分析。当基线组间存在差异时,研究进行了倾向评分匹配,以调整年龄、性别、肥胖、糖尿病、酗酒、吸烟和药物滥用等混杂因素。本研究主要观察指标为术后30天、90天SSI,以及术后90天、2年PJI,并对航空旅行组和陆地旅行组进行组间对比。两组病例数THA各7 723例,TKA各11 866例;航空旅行组肩关节置换术1 414例,陆地旅行组肩关节置换术1 429例。研究结果显示,两组并发症发生率差异无统计学意义。

在此项按旅行方式划分的术后感染分析中,未观察到统计学上的显著差异。对于术后30天SSI,航空旅行

组占陆地旅行组的发生率相似:THA(0.7% *vs*. 0.7%,$P=0.923$)、TKA(1.3% *vs*. 1.4%,$P=0.260$)和肩关节置换术(0.4% *vs*. 0%,$P=0.072$)(图3-1)。术后90天SSI发生率同样具有可比性:THA(1.1% *vs*. 1.2%,$P=0.452$)、TKA(1.8% *vs*. 2.0%,$P=0.200$)和肩关节置换术(0.6% *vs*. 0.3%,$P=0.258$)(图3-2)。对于术后90天PJI,感染率保持在低水平且无统计学差异:THA(0.4% *vs*. 0.5%,$P=0.175$)、TKA(0.5% *vs*. 0.5%,$P=0.642$)和肩关节置换术(0.6% *vs*. 0.1%,$P=0.110$)(图3-3)。在术后2年时,PJI发生率仍然相似:THA(0.71% *vs*. 0.85%,$P=0.362$)、TKA(0.97% *vs*. 0.98%,$P=1.000$)和肩关节置换术(1.5% *vs*. 1.1%,$P=0.384$)(图3-4)。总体而言,与陆地旅行相比,航空旅行似乎并没有增加术后感染的发生风险。

虽然这些发现表明旅行距离与感染率之间没有明确关联,但目前的文献体系既有限又零散。有必要进行进一步的研究,特别是涉及不同外科手术和国际旅行的研究,以提供更明确的答案,并为管理长途跋涉进行手术的患者建立明确的指南。

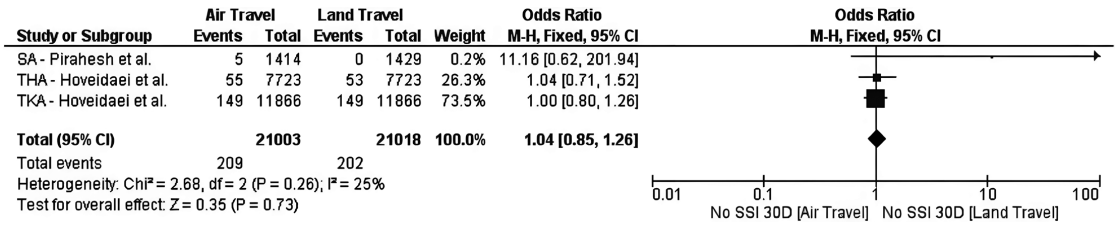

图3-1　术后30天手术部位感染(SSI)治疗结果

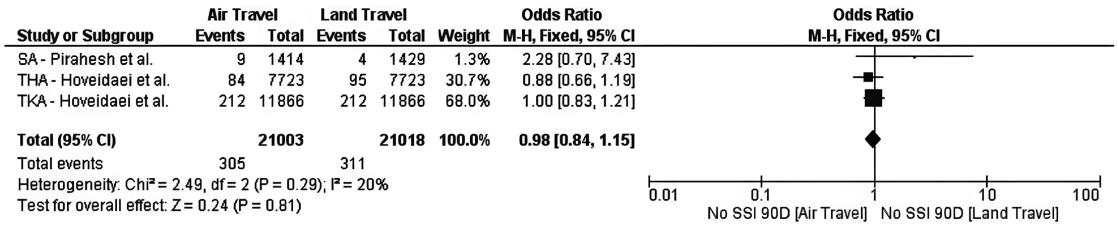

图3-2　术后90天手术部位感染(SSI)治疗结果

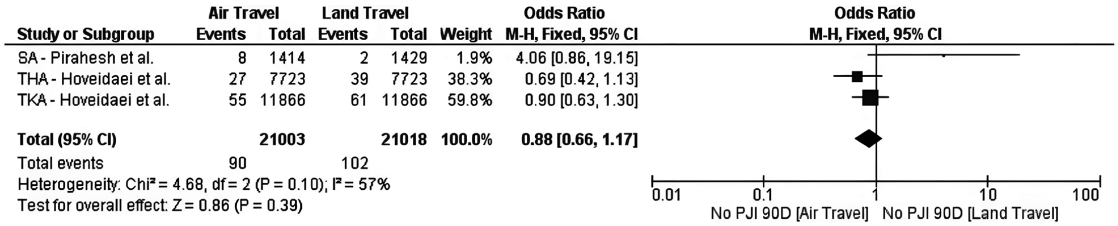

图3-3　术后90天假体周围关节感染(PJI)治疗结果

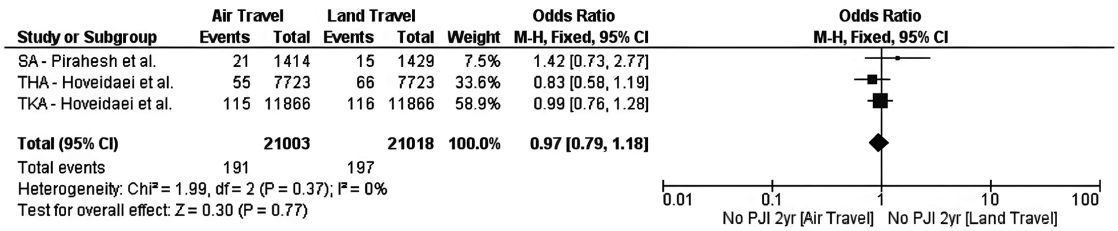

图3-4　术后2年假体周围关节感染(PJI)治疗结果

问题 3：无症状菌尿是否会增加接受大型骨科手术患者发生手术部位感染/假体周围关节感染的风险？

Seyed Mohammad Javad Mortazavi，Ali Soltani Farsani，Juliana Arruda de Matos，Meeri P Honkanen，Eustathios Kenanidis，Eleftherios，Gurava Reddy Annapareddy，Tsiridis，Daniel Diego，Carl Herndon，Vito Pavone

【回答/建议】 尽管无症状菌尿似乎与接受大型骨科手术患者的 PJI/深部 SSI 风险升高有关，但导致 SSI/PJI 的微生物几乎总是与无症状菌尿中鉴定出的微生物不同。

【证据等级】 中等。

【代表投票】 同意 66.1%，不同意 28.8%，弃权 5.1%（中等共识：明显多数支持）。

依　据

最近的研究表明，无症状菌尿与 PJI 和伤口感染风险升高之间存在潜在联系[15,16]。这些研究表明，无症状菌尿可能导致泌尿生殖道的细菌定植，可能会通过血源性播散或连续性皮肤污染导致假体感染[17]。美国传染病学会将无症状菌尿定义为在尿培养中分离水平至少达到 10^5 菌落形成单位（CFUs）/mL，且没有任何尿路感染的指征或症状[18]。美国传染病学会、美国麻醉医师协会和 2018 年骨骼肌肉系统感染国际共识会议（ICM）不建议在非泌尿科手术前对无症状菌尿患者进行常规术前尿液筛查，包括尿培养和尿液分析[19-23]。相反，英国骨科协会建议进行术前尿液筛查[24]。

本研究对文献进行了全面的系统评价和荟萃分析，以解决无症状菌尿与术后 SSI/PJI 之间的关系。通过对包括 PubMed、Embase、Web of Science 和 Scopus 在内的数据库进行全面搜索，共获得 602 篇论文。经过 2 个筛选步骤，14 篇论文符合纳入标准[16,17,25-36]，这些论文聚焦于对比接受大型骨科手术的成年无症状菌尿患者与非无症状菌尿患者的 SSI/PJI 发生率的研究。

在纳入的研究中，有 9 项报告了接受大型骨科手术的无症状菌尿患者与非无症状菌尿患者 PJI 发生率的比较结果[16,17,25,27-29,33,35,36]。非无症状菌尿组共有 27 410 名患者，无症状菌尿组有 2 159 名患者。随机效应荟萃分析表明，接受大型骨科手术的无症状菌尿患者发生 PJI 的相对风险显著高于非无症状菌尿患者[相对风险（relative risk，RR）= 3.14，95% CI：1.22～8.10，P = 0.024 4）。3 项研究均报告了浅表伤口感染发生率的数据[16,25,35]，其中非无症状菌尿组 20 227 名患者，无症状菌尿组 1 512 名患者。随机效应荟萃分析显示，无症状菌尿患者与对照组之间的浅表伤口感染发生率无统计学差异（RR = 2.24，95% CI：0.20～25.76，P = 0.2906）。

此外，我们对所有关于 SSI 发生率（包括浅表伤口感染、深部切口感染和 PJI）的研究进行了综合荟萃分析。分析涵盖了 43 292 名患者，其中对照组 40 596 患者，无症状菌尿组 2 696 人。除了 Peng 等[16]采用自动尿液分析仪量化菌尿外，所有研究均采用尿培养对患者术前无症状菌尿检查。患者中无症状菌尿的患病率（3%～31%）差异很大，具体取决于纳入标准。随机效应荟萃分析表明，与非无症状菌尿患者相比，接受大型骨科手术的无症状菌尿患者面临显著更高的 SSI 相对风险（RR = 2.99，95% CI：1.62～5.51，P = 0.001 9）（图 3－5）。同样，2018 年 Wang 等进行的一项荟萃分析，检查了无症状菌尿是否会增加接受 TJA 患者的 PJI 风险[37]。通过分析包含 3 588 例关节置换术和 441 例无症状菌尿病例（发生率为 12.3%）的 5 项研究数据，研究人员发现无症状菌尿组发生 PJI 的风险显著高于对照组（RR = 2.87，95% CI：1.65～5.00，P<0.005）。此外，纳入的研究中有 7 项报告了无症状菌尿患者围手术期尿培养中分离出的微生物以及随后的 SSI 中鉴定出的病原体[27-29,33-36]。这 7 项研究全部检查了患者的 PJI。值得注意的是，没有任何一项研究发现导致无症状菌尿的微生物与随后的 PJI 中分离出的病原体之间存在一致性。大肠埃希菌被鉴定为术前无症状菌尿组尿培养中最普遍的微生物，而凝固酶阴性葡萄球菌则是术后 PJI 中最常分离出的病原体。

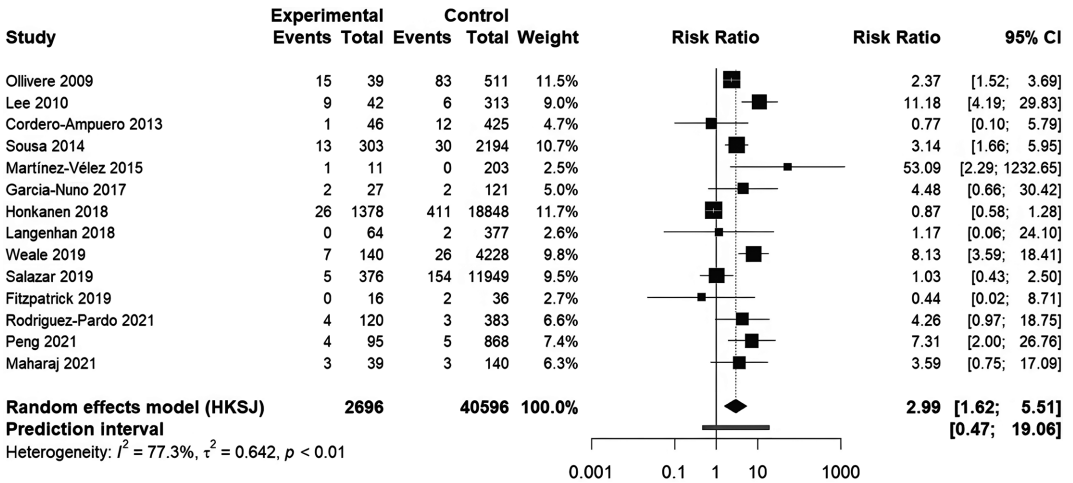

图 3－5　采用 Hartung-Knapp 方法对纳入研究进行随机效应荟萃分析

注：所有统计分析均使用带有“Meta”包的 R 软件(版本 4.0.0)进行。

问题 4：接受大型骨科手术患者发生术后感染的可干预危险因素有哪些？

Sayid Omar Ahmed，Margarita Veloso Duran，Marta Sabater-Martos，Joris Ploegmakers，Jason M. Jennings，Nathan Kaplan，Derek T Ward，Keita Morikane，Javad Parvizi

【回答/建议】 证据表明，超过 25 种可干预因素与大型骨科手术后 SSI/PJI 风险增加有关。常见因素包括吸烟、肥胖、糖尿病、贫血和营养不良；其他因素包括酗酒、维生素 D 缺乏、预防性抗菌药物使用延迟或不规范、类风湿关节炎、糖皮质激素或抗凝药物使用、口腔卫生不良、HIV 感染、尿路感染，以及手术部位准备、手术室环境、手术时间、抑郁、质子泵抑制剂使用、阿片类药物使用、衰弱和心、肺、肾、肝等合并症。

【证据等级】 强。

【代表投票】 同意 77.0%，不同意 13.8%，弃权 9.2%(中等共识：明显多数支持)。

依　据

大型骨科手术后发生 SSI/PJI 的危害是毁灭性的，并造成重大的社会、医疗系统和经济负担。这类感染的发生由多种因素共同导致。值得注意的是，80%接受关节置换术的患者至少有一种可干预的感染风险因素，主要与患者特征或手术相关因素有关[38－43]。

术前识别和优化这些可干预的风险因素可能会降低 SSI/PJI 的风险[44－47]。本研究进行了一项系统评价，以确定现有文献中与 SSI/PJI 相关的可干预风险因素。在 PubMed 和 Embase 中使用图书馆员开发的特定 MeSH 术语进行了全面搜索。搜索产生了 475 项研究，经过 2 名不同作者独立进行的两阶段筛选过程后，其中 79 项被纳入最终分析。

文献中已对几种主要的可干预的危险因素进行了广泛研究，总结如表 3－1 所示[48－53]。

结　论

若干可干预因素与接受大型骨科手术患者的 SSI/PJI 发生相关。文献中的有力证据支持术前优化以降低这些风险的重要性。关键策略包括戒烟、术前减重、严格的血糖控制、营养优化和贫血纠正。对患有肾衰竭、肝衰竭、充血性心力衰竭、慢性肺部疾病和 HIV 等合并症的患者进行医疗优化，以及优化口腔和鼻腔卫生并控制任何泌尿或皮肤感染，也被证明对降低 SSI 风险至关重要[43，62，73，77]。优化所有其他患者、外科医生和手术室相关因素对于降低 SSI/PJI 的风险至关重要，已有多项证据表明，上述措施有助于预防感染。

表 3－1　假体周围关节感染(PJI)可干预的危险因素

危险因素	与 PJI 的关联	干预措施
吸烟[54,55]	导致伤口组织缺氧、内皮功能障碍、免疫功能下降、伤口愈合不良	术前宣教，至少术前 4 周戒烟
肥胖[56－58]	手术时间延长、脂肪组织血供减少、伤口愈合不良风险升高，常合并其他内科疾病	术前减重干预，包括运动、饮食控制或减重手术
未控制的糖尿病与高血糖[44,53,59,60]	损害中性粒细胞功能，伤口愈合延迟	术前通过饮食、运动及药物控制血糖
贫血[52,61－63]	组织缺氧、增加异体输血风险，可能合并潜在慢性肾病	术前纠正贫血，慢性肾病患者可使用促红细胞生成素
营养不良[51,64,65]	损害免疫功能，组织修复延迟	优化营养状态(补充蛋白质、维生素及矿物质)
维生素 D 缺乏[66－68]	可能增加感染风险	术前补充维生素 D，优化整体营养状态
酗酒[69]	削弱免疫功能，损害伤口愈合	术前筛查、宣教并戒酒
术前抗菌药物预防使用[49,70]	使用延迟或不规范会增加 PJI 风险	严格遵循抗菌药物使用规范
类风湿关节炎及免疫抑制药物[71]	导致免疫抑制、愈合延迟、感染风险升高	术前停用免疫抑制药物
手术及手术室环境因素[40,49,72]	手术时间过长、手术室人员流动过多、手术部位准备不当会增加感染风险	规范手术部位准备，减少手术室人员流动，缩短手术时长
心血管疾病[62]	动脉粥样硬化、微血管并发症、抗凝治疗及免疫功能异常导致血供不良、血肿形成，增加 PJI 风险	术前优化血压与血脂水平，规范抗凝桥接治疗，筛查心力衰竭
慢性肾病[62]	贫血、蛋白质代谢异常、尿毒症所致免疫抑制，共同升高 PJI 风险	术前纠正贫血，维持水、电解质平衡
慢性肝病[62]	营养不良、低白蛋白血症、凝血功能异常、补体合成减少，导致伤口愈合延迟与感染风险升高	改善营养状况、纠正凝血异常，完善肝功能评估
慢性肺部疾病[62,73]	肺不张与呼吸衰竭引发缺氧、组织氧供不足，导致住院时间延长、伤口愈合延迟，PJI 风险升高	术前优化肺功能、肺康复训练、氧疗、戒烟
阿片类药物使用[74,75]	改变免疫功能、影响胶原蛋白合成，导致伤口愈合不良与 PJI 风险升高	筛查药物依赖，沟通并减少用量，联合疼痛科医师管理
抑郁[62]	营养不良、贫血、增加异体输血风险，术后依从性差	术前筛查抑郁症，心理疏导，优化治疗方案，提供社会心理支持
质子泵抑制剂[76]	降低中性粒细胞活性，干扰必需营养素吸收，引发营养不良，进一步抑制免疫，使感染风险升高	暂时停用或更换为其他药物

问题 5：接受大型骨科手术患者血糖控制的最佳指标是什么？

Mohammadali Enayatollahi，Toshiyuki Tateiwa，Azlina Amir Abbas，Paul N Smith，Ola Rolfson，Moein Rast，Vinay K. Aggarwal

【回答/建议】 本工作组建议应使用任何或所有可用指标，即糖化血红蛋白(glycated hemoglobin，HbA1c)、果糖胺或血糖变异性，来确定血糖控制情况。

【证据等级】 中等。

【代表投票】 同意 85.7%，不同意 12.2%，弃权 2.1%(强共识：超多数支持)。

依 据

糖尿病是最普遍的疾病之一,影响着全世界数百万人[78]。在接受骨科手术的患者中通常观察到血糖水平失调[79,80]。这种情况与短期和长期并发症有关,例如感染、再入院和总病死率[79,81-83]。因此,建议所有患者在术前筛查血糖控制病情[84]。目前,美国糖尿病协会认可HbA1c为术前评估血糖水平的可靠指标。近年来,对于HbA1c预测骨科手术后并发症的能力越来越不确定,并且关于该指标的最佳阈值也存在争议[85,86]。与此同时,越来越多的研究正在探索其他指标,例如果糖胺,该指标或有助于降低骨科患者的术后并发症发生率[87,88]。

本研究加入一项系统评价和荟萃分析,经过初步和全文筛选,最终纳入了67篇论文[89-155]。目前,主要采用3种指标来评估接受大型骨科手术患者的血糖状态:HbA1c、果糖胺和血糖变异性。应当注意,纳入文献对3种指标的纳入范围、统计学分析的阈值、指标检测时点(术前、术中或术后)均存在差异。

该荟萃分析显示,糖化血红蛋白(HbA1c)对大型骨科手术后感染及再入院风险具有较强预测价值,但无法预测再次手术风险。不过,各项分析的异质性处于中至高水平,影响了研究结果的解读。目前临床常用的HbA1c阈值为7%,但这一标准近期也受到了质疑[156-158]。

一项亚组分析评估了不同HbA1c临界水平与骨科手术后感染率之间的关联。然而,分析显示阈值之间的差异无统计学意义。果糖胺也被评估为大型骨科手术后结果的预测指标,显示出有希望的结果。最常用的果糖胺阈值为292~293 μmol/L[159,160]。它对感染、再入院和再手术表现出显著的预测价值。虽然研究之间的异质性较低,但调查该指标的研究数量有限,降低了从这些发现中得出的结论的稳健性。

血糖变异性在使用变异系数(coefficient of variation,CV)的研究中进行了评估和报告,大多数研究将CV分为3个三分位数。一项亚组分析评估了高和中等CV水平与低CV相比在预测骨科手术后感染率方面的作用。发现高血糖变异性与低变异性相比有显著差异,但中等血糖变异性则无显著差异。

旨在确定最佳血糖指标的比较研究仍然有限。Shohat等[159]2019年的一项关于果糖胺的研究表明,它提供了卓越的预测价值,对治疗反应更快,并且可以识别出那些具有正常HbA1c水平但果糖胺水平超过既定阈值的术后并发症患者。此外,Shohat[160]等于2017年发表的一项研究报告称,虽然高于7%的HbA1c水平无法预测感染、再手术、再入院或显示与之有显著关联,但果糖胺显示出更大的预测价值。上述结果表明,现有研究仍需开展更为严谨的对照分析,对比这两项检测指标,从而得出更具参考价值的结论。

目前已有多项研究探讨了其他各类检测指标,包括单次血糖检测值、HbA1c/白蛋白比值以及经白蛋白校正的果糖胺。部分研究证实上述指标具备良好的预测价值,但由于相关研究数量有限、评估方法存在差异,仍需进一步研究以明确其临床应用价值[88,161-163]。

结 论

根据目前的证据,主要使用3种指标来评估接受大型骨科手术患者的血糖控制:HbA1c、果糖胺和血糖变异性。HbA1c是最广泛采用的评估方法;然而,最近的调查显示其可靠性较低。果糖胺作为一项新兴检测指标,其预测价值或优于糖化血红蛋白。但仍需采用设计更严谨、内容更全面的研究方案对比两项指标,进而筛选出适用于评估骨科手术术后预后的最佳血糖相关标志物。

问题6:既往感染COVID-19的患者接受大型骨科手术后,发生手术部位感染/假体周围关节感染的风险是否更高?

Arash Aali Rezaie, Bülent Atilla

【回答/建议】 近期(90天内)有COVID-19感染史会增加接受大型骨科手术患者发生SSI/PJI的风险。

【推荐强度】 Ⅱ级。

【代表投票】 同意76.9%,不同意15.4%,弃权7.7%(中等共识:明显多数支持)。

依 据

COVID-19 大流行是 21 世纪最大的健康挑战之一，造成了重大的社会和经济负担，特别是对老年人、慢性病患者以及需要紧急医疗干预（包括创伤护理）的弱势群体[164-167]。尽管有几篇文章强调了大流行对骨科手术结果的负面影响，包括高病死率[168-172]，但 COVID-19 感染对 PJI 和 SSI 发病率的影响仍不清楚，且没有全面的综述调查过 COVID-19 感染对骨科手术后 PJI 和 SSI 的影响[170,173-180]。本研究进行了一项系统评价和荟萃分析，根据感染时间（术前、术中和术后）调查 COVID-19 感染对骨科手术后 PJI 和 SSI 结果的影响。纳入标准包括观察性研究，旨在检查出现 COVID-19 感染患者在大型骨科手术（包括所有骨折和关节置换，随访至少 1 个月）后对 PJI 和 SSI 的影响。术前、术中和术后 COVID-19 感染分别定义为在术前 90 天内、手术当天和术后 90 天内检测呈阳性。有 17 项研究符合纳入分析的标准。有 19 157 名（2.1%）患者围手术期 COVID-19 检测呈阳性。无论 COVID-19 阳性时间如何，接受骨科手术的 COVID-19 阳性患者中 PJI 和 SSI 的汇总患病率分别为 1.8%（95% CI：1.2～2.5%）和 2%（95% CI：1.5～2.5%）。对 13 项研究的汇总估计表明，无论感染时间如何，COVID-19 阳性与大型骨科手术中 PJI（OR = 2.25，95% CI：2.68～2.83，I^2 = 93.7%）和 SSI（OR = 2.01，95% CI：1.74～2.28，I^2 = 73.6%）的可能性增加相关。与未感染 COVID-19 检测的患者相比，术前和术中检测出 COVID-19 阳性的患者发生 PJI 的可能性显著更高。然而，PJI 的可能性与术后 COVID-19 检测阳性没有显著关联（OR = 1.5，95% CI：0.67～2.33，I^2 = 76.3%）。与未感染 COVID-19 的患者相比，术前、术中和术后感染 COVID-19 的患者发生 SSI 的可能性显著更高。

几项研究深入探讨了 COVID-19 感染史影响骨科患者 SSI/PJI 的潜在风险及其机制。感染 COVID-19 会导致长期的免疫系统失调，包括过度炎症、T 细胞功能障碍和促血栓形成状态增加。上述因素共同阻碍伤口愈合，提升机体感染易感性[181,182]。最近的一项研究显示，在确诊 COVID-19 感染后 2 周内进行脊柱手术的患者，术后静脉血栓栓塞（venous thromboembolism，VTE）、败血症和 30 天病死率的风险显著升高。然而，在 6 周后接受手术的患者并未显示出显著的并发症差异，这凸显了推迟手术的重要性[182]。COVID-19 相关的全身炎症和血管损伤可能使患者易患 SSI/PJI。例如，一项研究报告称，在术后诊断为 COVID-19 感染的患者中，TJA 后 PJI 风险增加了 4.65 倍[181]。对日本国家手术数据库的分析发现，大流行期间加强的卫生方案对骨科手术的总体 SSI 发生率没有显著影响，这表明需要针对性的感染预防策略[183]。现有研究建议，COVID-19 感染确诊后至少间隔 6～12 周再开展择期骨科手术，给免疫系统充足时间恢复、状态趋于稳定。另有一项针对创伤手术患者的研究[184]证实，COVID-19 感染的存在显著增加了围手术期并发症的可能性，包括因全身炎症引起的感染。此外，在初次和全髋关节翻修术期间实施的 COVID-19 防控方案，凸显了院内感染防控措施对降低感染风险至关重要[184,185]。上述研究结果提示，对既往 COVID-19 感染、拟行大型骨科手术的患者需采取审慎诊疗策略，兼顾手术紧急程度与术后并发症发生风险，二者统筹权衡。

多项荟萃分析证实，COVID-19 感染会显著升高骨科创伤患者术后病死率和各类并发症的发生率。Wang 等[170]研究显示，合并 COVID-19 感染的髋部骨折患者早期病死率达 32.6%，为未感染 COVID-19 患者的 5.66 倍；而另一项研究发现病死率增加了 7.72 倍[171]。Tripathy 等[172]、Jain 等[186]的研究同样证实，COVID-19 感染阳性患者死亡、肺炎、重度并发症及住院周期延长的风险均显著增高。上述不良结局与高龄、免疫抑制、长期卧床、康复受限相关，进而提升了肺栓塞、深静脉血栓、PJI 和 SSI 的发病风险[187-194]。

结 论

这项荟萃分析显示，与未感染 COVID-19 的患者相比，接受骨科手术的 COVID-19 感染患者的 PJI 和 SSI 患病率更高。术前和围手术期感染使大型骨科手术中 PJI 的风险增加了 2 倍以上，而术后感染则未显示出显著关联。此外，COVID-19 感染增加了所有时期 SSI 的可能性。未来的研究应探索 COVID-19 感染后择期手术的最佳时机，并制订预防策略以降低 PJI 和 SSI 风险。

问题7：接受大型骨科手术的患者发生多重耐药微生物感染的危险因素有哪些？

Mauro J. Salles，Eduardo C. dos Santos，Lais S. Seriacopi，Raquel B. da Silva，Danguole Vaznaisiene，Mitchell J. Schwaber，Mohamed B. Rashed，Natividad Benito

【回答/建议】 接受大型骨科手术的患者发生多重耐药微生物(multidrug-resistant organisms，MDROs)感染的危险因素包括重症、高龄、营养不良、免疫抑制、因开放性骨折或早期PJI接受多次手术、既往骨科感染、术后血肿感染、既往或不当使用全身抗菌药物、长期住院及入住重症监护室(intensive care unit，ICU)。多重耐药(multidrug resistant，MDR)/广泛耐药(extensively drug-resistant，XDR)感染与不良结局和较高病死率相关；规范围手术期预防、监测和严格感染控制对改善结局至关重要。

【证据等级】 中等。

【代表投票】 同意86%，不同意9.3%，弃权4.7%(强共识：超多数支持)。

依　据

大型骨科相关感染(orthopedic-associated infection，OAI)，包括PJI、骨折相关感染(fracture-related infections，FRI)、脊柱植入物相关感染(spinal implant-associated infection，SIAI)和慢性骨髓炎，主要由形成生物膜的葡萄球菌引起，尽管革兰氏阴性菌(Gram-negative bacteria，GNB)的检出率日益增加[195，196]。创伤和植入物相关感染，如PJI、FRI和SIAI，是骨髓炎的主要原因，通常涉及包括葡萄球菌、需氧GNB和厌氧菌在内的多种病原体[196，197]。MDROs的增加带来了巨大的治疗挑战，需要长期的抗菌治疗方案和多次手术[198-200]。国际共识将MDROs定义为对3类抗菌药物中至少1种药物耐药，而XDR微生物仅对2种或更少的药物敏感，泛耐药(polydrug resistant，PDR)生物则对所有可用抗菌药物耐药[201]。耐甲氧西林金黄色葡萄球菌(methi-cillin resistant *Staphylococcus aureus*，MRSA)、耐甲氧西林表皮葡萄球菌(methicillin-resistant *Staphylococcus epidermidis*，MRSE)和多重耐药革兰氏阴性菌(MDR-GNB)，如铜绿假单胞菌、肠杆菌属、肺炎克雷伯菌、大肠埃希菌和鲍曼不动杆菌，是MDR-OAI中的主要挑战[202]。充分掌握微生物分布特征和相关风险因素对于制订有效的预防和治疗策略至关重要。

关于MDR-OAI的微生物流行病学和易感因素的研究有限，除少数例外，大多数为单中心回顾性队列研究[197，199，207，208]。一项在19个西班牙中心进行的为期9年的大型PJI多中心研究表明，金黄色葡萄球菌是主要致病菌，其中MRSA与更长的住院时间和更高的再手术率相关($P=0.015$)。根据Tsukayama分类，MDROs在术后早期PJI(24%)中比在晚期PJI(7.8%)和急性晚期PJI(10.9%)中更为普遍[197]。Logistic回归分析显示，与单一微生物感染相比，多微生物感染与并发症的发生风险增加相关($OR=2.74$，$P<0.001$)[197]。巴西的一项对98名髋关节和膝关节PJI患者的回顾性分析确定了关节翻修术[患病率比(prevalence ratio，PR)=1.7，$P=0.002$]、既往骨科感染($PR=1.5$，$P=0.002$)、术后血肿($PR=2.6$，$P<0.001$)和早期感染($PR=2.2$，$P=0.001$)是MDR/XDR-GNB引起PJI的独立危险因素。XDR-GNB感染($PR=2.3$，$P=0.044$)和合并症($PR=2.9$，$P=0.044$)强烈预测治疗失败，与其他病原体引起的感染相比，其死亡风险高出4.6倍($OR=4.6$，$P=0.010$)[198]。McCulloch等[202]对118名接受二期翻修手术的膝关节PJI患者($n=74$)进行了回顾性分析，并与接受下肢肿瘤膝关节内假体二期翻修的患者进行比较($n=44$)，结果显示，MDROs感染在内假体中比在TKA中更为普遍(36% *vs*. 17%，$P=0.01$)。

此外，据报道，骨科创伤病房的MDROs感染率很高，特别是在发展中国家，这是由于开放性损伤的严重性、需要多次手术、住院时间延长以及全身抗菌药物的过度使用等因素造成的[196，200]。最近，来自中国和巴西的单中心研究进一步评估了这些问题。Sun等[203]发现，多微生物感染占肢体FRI的主要比例，主要病原体包括MRSA和产超广谱β-内酰胺酶(extended-spectrum beta-lactamase，ESBL)的GNB。MDROs感染的危险因素包括长期卧床($OR=2.66$，$P=0.037$)、反复感染($OR=4.00$，$P=0.005$)和较长的手术时间(≥3小时；$OR=2.28$，$P=0.023$)。Liang等[200]分析了239名开放性伤口感染患者，其中MDR-FRI感染占37.2%。培养产生

178 株菌株，29.8% 为 MDROs。MDR-GNB、ESBL、XDR/PDR-铜绿假单胞菌、耐碳青霉烯类鲍曼不动杆菌和 MRSA 占主导地位。Logistic 多变量分析表明，住院时间（$OR=1.17$，$P<0.05$）、抗菌药物使用时间（$OR=1.60$，$P<0.05$）、开放性损伤（$OR=3.66$，$P=0.05$）和血清白蛋白水平<1.96 g/dL（$OR=1.96$，$P<0.05$）是骨科创伤患者 MDROs 感染的独立预测因子。巴西一项类似的单中心研究评估了 1 年内 132 例肢体 FRI 病例，并将肺炎克雷伯菌确定为主要病原体，既往使用抗菌药物（$PR=7.0$，$P=0.001$）和癌症（$PR=9.8$，$P=0.005$）是显著的风险因素[204]。在儿科患者中，预防性抗菌药物的使用时机不当（在推荐的术前窗口期之外给药）显著增加了感染风险（$OR=8.4$，$P<0.001$）。MDROs 感染的独立危险因素包括年龄较小（<1 岁；$OR=0.45$，$P<0.001$）、污染的手术切口类型（不洁切口；$OR=16.38$，$P=0.001$）、冬季入院（$OR=2.939$，$P<0.001$）、术前感染（$OR=2.817$，$P<0.001$）和导管引流>3 天（$OR=3.712$，$P<0.001$）[205]。中国一项骨科病房的回顾性监测研究发现了 358 株（25.7%）从各种来源（如组织、皮肤分泌物、血液和尿液）产生的 MDROs。ESBL 阳性大肠埃希菌、MDR-鲍曼不动杆菌和 MDR-铜绿假单胞菌是主要病原体，耐药模式受年龄（≥60 岁；$OR=1.838$，$P<0.05$）、开放性损伤（$OR=1.737$，$P<0.05$）和中枢病变（$OR=2.821$，$P<0.05$）的强烈影响[206]。

MDR-OAI 在骨科创伤病房的流行病学在发达地区和发展中地区之间存在差异。Dudareva 等[196]在牛津进行了一项关于使用内固定装置的慢性骨髓炎病例的单中心队列研究，比较了 2001—2004 年与 2013—2017 年的微生物学检测结果。多微生物感染占 21.5%；仅金属制品与 MDR 感染相关（未调整 $OR=5.0$）。两个队列中 MDR 感染的比例相似（15.2% *vs.* 17.2%）；MRSA（10.5%）与更高的再手术风险相关（$OR=2.85$，$P=0.009$）。在德国与瑞士的一项针对损伤严重程度评分≥9 并入住 ICU 创伤患者的研究中，MDROs 与格拉斯哥预后评分较差（$P<0.001$）、ICU 住院>48 h（$OR=4.01$，$P<0.001$）和男性（$OR=1.73$，$P=0.037$）显著相关[13]。澳大利亚北部的一项多中心研究发现，与亚热带医院相比，热带医院的 MRSA 和 MDR 非发酵菌（如铜绿假单胞菌和鲍曼不动杆菌）的占比显著更高[208]。同样，欧洲植入物相关感染研究小组（European Study Group on Implant-Associated Infection，ESGIAI-ESCMID）进行的一项为期 10 年的多中心研究发现，与 MDR 感染相比，XDR 感染需要更长的治疗时间，并且与更差的临床结果相关，凸显了此类病例的诊疗难度。联合治疗后的缓解率仅为 50.9%，而治疗失败与年龄>60 岁（$HR=3.8$，$P=0.004$）和多次手术（$HR=2.8$，$P=0.024$）存在统计学关联[199]。

结 论

大多数研究强调了 OAI 中 MDROs 感染的可干预和不可干预的独立危险因素：①高龄（>60 岁）及各类合并症，其中肥胖与 MDROs 感染风险增加相关[196]；退行性疾病同样与 ESBL-大肠埃希菌感染有关；低血清白蛋白水平（<1.96g/dL）可预测 MDROs 感染发生，而疾病或治疗引起的免疫抑制进一步增加易感性[197]。②开放性骨折，特别是 Gustilo IIIB 和 IIIC 型，显著增加耐药菌感染的风险，来自中国和欧洲的研究强调了它们与 MRSA 感染的强烈关联。③手术相关风险因素，如手术干预类型和较长的手术时间（>3 h），是既定的 MDROs 感染促成因素[198]。来自肢体骨折感染研究的证据表明，较长的手术过程增加了 MDROs 感染的可能性。需要多次翻修手术的患者特别脆弱[199]。④创伤因素，开放性损伤和创伤相关骨折显著提高了 MDR 感染的风险。研究表明，与闭合性损伤相比，开放性损伤与 MDROs 感染高风险有关。道路交通事故和跌倒等致伤机制也可增加创面污染风险，而提升机体感染易感性，最终影响预后[200]。⑤微生物和抗菌药物相关因素起着关键作用，MRSA、产 ESBL 大肠埃希菌、鲍曼不动杆菌和铜绿假单胞菌等 MDROs 是感染风险和不良临床结果的主要促成因素。长期或不当的抗菌药物使用是导致抗菌素耐药性的重要因素。侧重于开放性伤口感染的研究表明，延长抗菌药物给药时间显著提高了 MDROs 感染风险。此外，延迟或不理想的预防措施进一步导致感染，一项儿科研究显示，抗菌药物给药时机不当与发生感染的可能性增加 8 倍有关[201]。⑥临床和环境因素，如 ICU 入住超过 48 h，与 MDROs 定植风险增加 4 倍有关。此外，医院的具体措施，包括手术量和严格遵守感染控制方案，是患者预后的关键决定因素[202]。地理差异显著影响病原体的流行率，区域差异起着关键作用。例如，澳大利亚的热带医院报告铜绿假单胞菌的多重耐药率高于亚热带地区，这凸显了针对这些挑战制定因地制宜策略的必要性。

参考文献

[1] Anderson MB, Curtin K, Wong J, et al. Familial clustering

identified in periprosthetic joint infection following primary total joint arthroplasty: a population-based cohort study[J]. J Bone Joint Surg Am, 2017, 99: 905-913.

[2] Chen PY, Wen SH. Integrating genome-wide polygenic risk scores with nongenetic models to predict surgical site infection after total knee arthroplasty using united kingdom biobank data[J]. J Arthroplasty, 2024, 39: 2471-2477.

[3] Guo S, Zhang J, Li H, et al. Genetic and modifiable risk factors for postoperative complications of total joint arthroplasty: a genome-wide association and mendelian randomization study [J]. Bioengineering (Basel), 2024, 11: 797.

[4] Malik MHA, Bayat A, Jury F, et al. Genetic susceptibility to hip arthroplasty failure-association with the rank/opg pathway[J]. Int Orthop, 2006, 30: 177-181.

[5] Malik MHA, Bayat A, Jury F, et al. Genetic susceptibility to total hip arthroplasty failure-positive association with mannose-binding lectin[J]. J Arthroplasty, 2007, 22: 265-270.

[6] Navratilova Z, Gallo J, Mrazek F, et al. Mbl2 gene variation affecting serum mbl is associated with prosthetic joint infection in czech patients after total joint arthroplasty: mbl2 variation in prosthetic joint infection[J]. Tissue Antigens, 2012, 80: 444-451.

[7] Stahelova A, Mrazek F, Smizansky M, et al. Variation in the il1b, tnf and il6 genes and individual susceptibility to prosthetic joint infection[J]. BMC Immunol, 2012, 13: 25.

[8] Mrazek F, Gallo J, Stahelova A, et al. Coding variants of tlr2 and tlr4 genes do not substantially contribute to prosthetic joint infection[J]. Inflamm Res, 2013, 62: 483-487.

[9] Granata V, Strina D, Possetti V, et al. Interleukin-18 polymorphisms are genetic markers of susceptibility to periprosthetic joint infection in total hip and knee arthroplasty [J]. Genes (Basel), 2024, 15: 596.

[10] Neufeld ME, Sheridan GA, MacDonell T, et al. The john charnley award: the impact of human leukocyte antigen genotype on bacterial infection rates and successful eradication in total hip arthroplasty[J]. Arthroplasty, 2024, 39: 517-523.

[11] Donnally CJ, Rosas S, Sheu JI, et al. Air travel and thromboembolic events after orthopedic surgery: where are we and where do we need to go[J]. Transp Health, 2018, 8: 100-105.

[12] Hoveidaei AH, Pirahesh K, Conway J. Impact of air travel prior to total hip arthroplasty on the incidence of surgical site infections, prosthetic joint infections, and septic arthritis: a propensity-matched cohort analysis. ResearchGate[R/OL]. [2025-01-26].

[13] Hoveidaei AH, Pirahesh K, Conway J. Does air travel prior to total knee arthroplasty influence the risk of postoperative infections? A propensitymatched cohort Study [R/OL]. ResearchGate. [202501-26].

[14] Pirahesh K, Hoveidaei AH, Conway J. The effect of air travel before total shoulder arthroplasty on postoperative infection rates: a propensity matched analysis [R/OL]. [202501-26].

[15] Zhang Q, Liu L, Sun W, et al. Research progress of asymptomatic bacteriuria before arthroplasty: a systematic review [J]. Medicine (Baltimore), 2018, 97: e9810.

[16] Peng L, Zeng Y, Wu Y, et al. Preoperative bacteriuria positivity on urinalysis increases wound complications in primary total hip arthroplasty regardless of the urine culture result [J]. BMC Musculoskelet Disord, 2021, 22: 834.

[17] Rodriguez-Pardo D, Del Toro MD, Guio-Carrion L, et al. Role of asymptomatic bacteriuria on early periprosthetic joint infection after hip hemi-arthroplasty. barifer randomized clinical trial[J]. Eur J Clin Microbiol Infect Dis, 2021, 40: 2411-2419.

[18] Nicolle LE, Bradley S, Colgan R, et al. Infectious diseases society of america guidelines for the diagnosis and treatment of asymptomatic bacteriuria in adults[J]. Clin Infect Dis, 2005, 40: 643-654.

[19] Lamb MJ, Baillie L, Pajak D, et al. Elimination of screening urine cultures prior to elective joint arthroplasty[J]. Clin Infect Dis, 2017, 64: 806-809.

[20] Apfelbaum JL, Connis RT, Nickinovich DG, et al. Practice advisory for preanesthesia evaluation an updated report by the american society of anesthesiologists task force on preanesthesia evaluation[J]. Anesthesiology, 2012, 116: 522-538.

[21] Nicolle LE, Gupta K, Bradley SF, et al. Clinical practice guideline for the management of asymptomatic bacteriuria: 2019 update by the infectious diseases society of america[J]. Clin Infect Dis, 2019, 68: e83-e110.

[22] Ares O, Arnold WV, Atilla B, et al. General assembly, prevention, host related local: proceedings of international consensus on orthopedic infections[J]. J Arthroplasty, 2019, 34: S3-S12.

[23] Parvizi J, Koo KH. Should a urinary tract infection be treated before a total joint arthroplasty[J]. Hip Pelvis, 2019, 31: 1-3.

[24] Mayne AI, Davies PS, Simpson JM. Screening for asymptomatic bacteriuria before total joint arthroplasty[J]. BMJ, 2016, 354: i3569.

[25] Ollivere BJ, Ellahee N, Logan K, et al. Asymptomatic urinary tract colonisation predisposes to superficial wound infection in elective orthopaedic surgery[J]. Int Orthop, 2009, 33: 847-850.

[26] Lee SE, Kim KT, Park YS, et al. Association between asymptomatic urinary tract infection and postoperative spine infection in elderly women: a retrospective analysis study [J]. J Korean Neurosurg Soc, 2010, 47: 265-270.

[27] Cordero-Ampuero J, Gonzalez-Fernandez E, Martinez-Velez D, et al. Are antibiotics necessary in hip arthroplasty with asymptomatic bacteriuria? Seeding risk with/without treatment[J]. Clin Orthop Relat Res, 2013, 471: 3822-3829.

[28] Sousa R, Muñoz-Mahamud E, Quayle J, et al. Is asymptomatic bacteriuria a risk factor for prosthetic joint infection [J]. Clin Infect Dis, 2014, 59: 41－47.

[29] Martinez-Velez D, Gonzalez-Fernandez E, Esteban J, et al. Prevalence of asymptomatic bacteriuria in knee arthroplasty patients and subsequent risk of prosthesis infection[J]. Eur J Orthop Surg Traumatol, 2016, 26: 209－214.

[30] Langenhan R, Bushuven S, Reimers N, et al. Peri-operative antibiotic treatment of bacteriuria reduces early deep surgical site infections in geriatric patients with proximal femur fracture[J]. Int Orthop, 2018, 42: 741－746.

[31] Fitzpatrick MA, Suda KJ, Burns SP, et al. Pre-operative screening for asymptomatic bacteriuria and associations with post-operative outcomes in patients with spinal cord injury [J]. J Spinal Cord Med, 2019, 42: 255－259.

[32] Gallegos Salazar J, O'Brien W, Strymish JM, et al. Association of screening and treatment for preoperative asymptomatic bacteriuria with postoperative outcomes among us veterans [J]. JAMA Surg, 2019, 154: 241－248.

[33] Weale R, El-Bakri F, Saeed K. Pre-operative asymptomatic bacteriuria: a risk factor for prosthetic joint infection[J]. J Hosp Infect, 2019, 101: 210－213.

[34] Garcia-Nuno L, Villamil C, Gonzalez-Cuevas A, et al. Usefulness of urinoculture to patients with dementia and femoral neck fracture at admission to hospital: preliminary results[J]. Geriatr Orthop Surg Rehabil, 2017, 8: 10－13.

[35] Honkanen M, Jamsen E, Karppelin M, et al. The impact of preoperative bacteriuria on the risk of periprosthetic joint infection after primary knee or hip replacement: a retrospective study with a 1-year follow up[J]. Clin Microbiol Infect, 2018, 24: 376－380.

[36] Maharaj Z, Pillay T, Mokete L, et al. Preoperative asymptomatic bacteriuria in patients undergoing total joint arthroplasty in south africa[J]. SA Orthop, 2021, 20: 20.

[37] Wang C, Yin D, Shi W, et al. Current evidence does not support systematic antibiotherapy prior to joint arthroplasty in patients with asymptomatic bacteriuria-a meta analysis[J]. Int Orthop, 2018, 42: 479－485.

[38] Pruzansky JS, Bronson MJ, Grelsamer RP, et al. Prevalence of modifiable surgical site infection risk factors in hip and knee joint arthroplasty patients at an urban academic hospital [J]. J Arthroplasty, 2014, 29: 272－276.

[39] Resende VAC, Neto AC, Nunes C, et al. Higher age, female gender, osteoarthritis and blood transfusion protect against periprosthetic joint infection in total hip or knee arthroplasties: a systematic review and meta-analysis[J]. Knee Surg Sports Traumatol Arthrosc, 2021, 29: 8－43.

[40] Keemu H, Alakylä KJ, Klén R, et al. Risk factors for revision due to prosthetic joint infection following total knee arthroplasty based on 62,087 knees in the finnish arthroplasty register from 2014 to 2020[J]. Acta Orthop, 2023, 94: 215－223.

[41] Marmor S, Kerroumi Y. Patient-specific risk factors for infection in arthroplasty procedure[J]. Orthop Traumatol Surg Res, 2016, 102(1 Suppl): S113－S119.

[42] Tubb CC, Polkowksi GG, Krause B. Diagnosis and prevention of periprosthetic joint infections[J]. J Am Acad Orthop Surg, 2020, 28: e340－e348.

[43] Naziri Q, Boylan MR, Issa K, et al. Does hiv infection increase the risk of perioperative complications after THA? A nationwide database study[J]. Clin Orthop Relat Res, 2015, 473: 581－586.

[44] George J, Piuzzi NS, Ng M, et al. Association between body mass index and thirty-day complications after total knee arthroplasty[J]. J Arthroplasty, 2018, 33: 865－871.

[45] Stryker LS, Abdel MP, Morrey ME, et al. Elevated postoperative blood glucose and preoperative hemoglobin A1c are associated with increased wound complications following total joint arthroplasty[J]. J Bone Joint Surg Am, 2013, 95: 808－814.

[46] Thomsen T, Villebro N, Møller AM. Interventions for preoperative smoking cessation[J]. Cochrane Database Syst Rev, 2014, 2014: cd002294.

[47] Ueyama H, Chitranjan S. Ranawat award: perioperative essential amino acid supplementation suppresses rectus femoris muscle atrophy and accelerates early functional recovery following total knee arthroplasty[J]. Bone Joint J, 2020, 102-B(Supple_A): 10－18.

[48] Goldman AH, Tetsworth K. Aaos clinical practice guideline summary: prevention of surgical site infection after major extremity trauma[J]. J Am Acad Orthop Surg, 2023, 31: e1－e8.

[49] Alamanda VK, Springer BD. The prevention of infection: 12 modifiable risk factors[J]. Bone Joint J, 2019, 101-B(Supple_A): 3－9.

[50] Bookman JS, Schwarzkopf R, Rathod P, et al. Obesity: the modifiable risk factor in total joint arthroplasty[J]. Orthop Clin North Am, 2018, 49: 291－296.

[51] Chen Y, Chen W. Association between malnutrition status and total joint arthroplasty periprosthetic joint infection and surgical site infection: a systematic review meta-analysis[J]. Orthop Surg Res, 2024, 19: 660－660.

[52] Greenky M, Gandhi K, Pulido L, et al. Preoperative anemia in total joint arthroplasty: is it associated with periprosthetic joint infection[J]. Clin Orthop Relat Res, 2012, 470: 2695－2701.

[53] Iorio R, Williams KM, Marcantonio AJ, et al. Diabetes mellitus, hemoglobin A1c, and the incidence of total joint arthroplasty infection[J]. J Arthroplasty, 2012, 27: 726－729.

[54] Eka A, Chen AF. Patient-related medical risk factors for periprosthetic joint infection of the hip and knee[J]. Ann Transl Med, 2015, 3: 233.

[55] Sørensen LT. Wound healing and infection in surgery. the

clinical impact of smoking and smoking cessation: a systematic review and meta-analysis [J]. Arch Surg, 2012, 147: 373-383.

[56] Kerkhoffs GM, Servien E, Dunn W, et al. The influence of obesity on the complication rate and outcome of total knee arthroplasty: a meta-analysis and systematic literature review [J]. J Bone Joint Surg Am, 2012, 94: 1839-1844.

[57] Kunutsor SK, Whitehouse MR, Blom AW, et al. Patient-related risk factors for periprosthetic joint infection after total joint arthroplasty: a systematic review and meta-analysis[J]. PLoS One, 2016, 11: e0150866-e0150866.

[58] Workgroup of the American Association of Hip and Knee Surgeons Evidence Based Committee. Obesity and total joint arthroplasty: a literature based review[J]. Arthroplasty, 2013, 28: 714-721.

[59] Kee JR, Mears SC, Edwards PK, et al. Modifiable risk factors are common in early revision hip and knee arthroplasty[J]. J Arthroplasty, 2017, 32: 3689-3692.

[60] Shivganesh BRD, Karim HMR, Agrawal N, et al. The relation of preoperative HbA1c level with intraoperative and postoperative complications in type-2 diabetic patients: an observational study[J]. Cureus, 2024, 16:e64487.

[61] Amer KM, Congiusta DV, Dondapati A, et al. Which preoperative, modifiable risk factors are most predictive of complications in orthopedic upper extremity surgery[J]. Arch Bone Jt Surg, 2024, 12: 234-239.

[62] Bozic KJ, Lau E, Kurtz S, et al. Patient-related risk factors for postoperative mortality and periprosthetic joint infection in medicare patients undergoing TKA[J]. Clin Orthop Relat Res, 2012, 470: 130-137.

[63] Chua WC, Rahman SA, Deris ZZ. Prevalence, risk factors and microbiological profile of orthopaedic surgical site infection in north-eastern peninsular malaysia [J]. Malays Orthop, 2022, 16: 94-103.

[64] Bohl DD, Shen MR, Kayupov E, et al. Hypoalbuminemia independently predicts surgical site infection, pneumonia, length of stay, and readmission after total joint arthroplasty [J]. Arthroplasty, 2016, 31: 15-21.

[65] Mbagwu C, Sloan M, Neuwirth AL, et al. Preoperative albumin, transferrin, and total lymphocyte count as risk markers for postoperative complications after total joint arthroplasty: a systematic review[J]. J Am Acad Orthop Surg Glob Res Rev, 2020, 4: e19.00057.

[66] Birinci M, Hakyemez ÖS, Geçkalan MA, et al. Effect of vitamind deficiency on periprosthetic joint infection and complications after primary total joint arthroplasty[J]. J Arthroplasty, 2024, 39: 5151-5157.

[67] Maier GS, Horas K, Seeger JB, et al. Is there an association between periprosthetic joint infection and low vitamin d levels [J]. Int Orthop, 2014, 38: 1499-1504.

[68] Zajonz D, Prager F, Edel M, et al. The significance of the vitamin d metabolism in the development of periprosthetic infections after THA and TKA: a prospective matched-pair analysis of 240 patients[J]. Clin Interv Aging, 2018, 13: 1429-1435.

[69] Harris AH, Reeder R, Ellerbe L, et al. Preoperative alcohol screening scores: association with complications in men undergoing total joint arthroplasty[J]. J Bone Joint Surg Am, 2011, 93: 321-327.

[70] Meehan J, Jamali AA, Nguyen H. Prophylactic antibiotics in hip and knee arthroplasty[J]. J Bone Joint Surg Am, 2009, 91: 2480-2490.

[71] Momohara S, Kawakami K, Iwamoto T, et al. Prosthetic joint infection after total hip or knee arthroplasty in rheumatoid arthritis patients treated with nonbiologic and biologic disease-modifying antirheumatic drugs[J]. Mod Rheumatol, 2011, 21: 469-475.

[72] Gowd AK, Liu JN, Bohl DD, et al. Operative time as an independent and modifiable risk factor for short-term complications after knee arthroscopy[J]. Arthroscopy, 2019, 35: 2089-2098.

[73] George DA, Drago L, Scarponi S, et al. Predicting lower limb periprosthetic joint infections: a review of risk factors and their classification [J]. World Orthop, 2017, 8: 400-411.

[74] Chen SA, White RS, Tangel V, et al. Preexisting opioid use disorder and outcomes after lower extremity arthroplasty: a multistate analysis, 2007-2014[J]. Pain Med, 2020, 21: 3624-3634.

[75] Edwards PK, Mears SC, Stambough JB, et al. Choices, compromises, and controversies in total knee and total hip arthroplasty modifiable risk factors: what you need to know [J]. J Arthroplasty, 2018, 33: 3101-3106.

[76] Bruin MM, Deijkers RLM, Bazuin R, et al. Proton-pump inhibitors are associated with increased risk of prosthetic joint infection in patients with total hip arthroplasty: a case-cohort study[J]. Acta Orthop, 2021, 92: 431-435.

[77] Cordero-Ampuero J, de Dios M. What are the risk factors for infection in hemiarthroplasties and total hip arthroplasties [J]. Clin Orthop Relat Res, 2010, 468: 3268-3277.

[78] Ong KL, Stafford LK, McLaughlin SA, et al. Global, regional, and national burden of diabetes from 1990 to 2021, with projections of prevalence to 2050: a systematic analysis for the global burden of disease study 2021[J]. Lancet, 2023, 402: 203-234.

[79] Iorio R, Williams KM, Marcantonio AJ, et al. Diabetes mellitus, hemoglobin A1c, and the incidence of total joint arthroplasty infection[J]. J Arthroplasty, 2012, 27: 726-729.

[80] Capozzi JD, Lepkowsky ER, Callari MM, et al. The prevalence of diabetes mellitus and routine hemoglobin A1c screening in elective total joint arthroplasty patients [J]. J Arthroplasty, 2017, 32: 304-308.

[81] Chrastil J, Anderson MB, Stevens V, et al. Is hemoglobin

A1c or perioperative hyperglycemia predictive of periprosthetic joint infection or death following primary total joint arthroplasty[J]. J Arthroplasty, 2015, 30: 1197－1202.

[82] Maradit Kremers H, Lewallen LW, Mabry TM, et al. Diabetes mellitus, hyperglycemia, hemoglobin A1c and the risk of prosthetic joint infections in total hip and knee arthroplasty [J]. J Arthroplasty, 2015, 30: 439－443.

[83] Hogan C, Bucknell AL, King KB. The effect of diabetes mellitus on total joint arthroplasty outcomes[J]. JBJS Rev, 2016, 4: e3.

[84] Shohat N, Goswami K, Tarabichi M, et al. All patients should be screened for diabetes before total joint arthroplasty [J]. J Arthroplasty, 2018, 33: 2057－2061.

[85] Citak M, Toussaint B, Abdelaziz H, et al. Elevated HbA1c is not a risk factor for wound complications following total joint arthroplasty: a prospective study[J]. Hip Int, 2020, 30: 19－25.

[86] Shohat N, Muhsen K, Gilat R, et al. Inadequate glycemic control is associated with increased surgical site infection in total joint arthroplasty: a systematic review and meta-analysis [J]. J Arthroplasty, 2018, 33: 2312－2321.

[87] Shohat N, Goswami K, Breckenridge L, et al. Fructosamine is a valuable marker for glycemic control and predicting adverse outcomes following total hip arthroplasty: a prospective multi-institutional investigation [J]. Sci Rep, 2021, 11: 2227.

[88] Cetik RM, Azboy I, Birinci M, et al. Predictive value of different glycemic control markers in total hip or knee arthroplasty: a prospective study [J]. Acta Orthop Traumatol Turc, 2023, 57: 289－293.

[89] Shohat N, Tarabichi M, Tan T, et al. John insall award: fructosamine is a better glycaemic marker compared with glycated haemoglobin (HbA1c) in predicting adverse outcomes following total knee arthroplasty. a prospective multicentre study[J]. Bone Joint J, 2019, 101-B: 3－9.

[90] Liu H, Zhang W, Hu Q, et al. A nomogram for accurately predicting the surgical site infection following transforaminal lumbar interbody fusion in type 2 diabetes patients, based on glycemic variability[J]. Int Wound J, 2023, 20: 981－994.

[91] Anderson BM, Wise BT, Joshi M, et al. Admission hyperglycemia is a risk factor for deep surgical-site infection in orthopaedic trauma patients[J]. J Orthop Trauma, 2021, 35: e451－e457.

[92] Shohat N, Goswami K, Tarabichi M, et al. All patients should be screened for diabetes before total joint arthroplasty [J]. J Arthroplasty, 2018, 33: 2057－2061.

[93] Kallio PJ, Nolan J, Olsen AC, et al. Anesthesia preoperative clinic referral for elevated HbA1c reduces complication rate in diabetic patients undergoing total joint arthroplasty [J]. Anesth Pain Med, 2015, 2015: 24376.

[94] Domek N, Dux K, Pinzur M, et al. Association between hemoglobin A1c and surgical morbidity in elective foot and ankle surgery[J]. J Foot Ankle Surg, 2016, 55: 939－943.

[95] Cancienne JM, Brockmeier SF, Werner BC. Association of perioperative glycemic control with deep postoperative infection after shoulder arthroplasty in patients with diabetes[J]. J Am Acad Orthop Surg, 2018, 26: e238－e245.

[96] Takahashi S, Suzuki A, Toyoda H, et al. Characteristics of diabetes associated with poor improvements in clinical outcomes after lumbar spine surgery[J]. Spine (Phila Pa 1976), 2013, 38: 516－522.

[97] Mazoch M, Barnes C, Cooper K. Complications in diabetic patients undergoing revision total joint arthroplasty[J]. Curr Orthop Pract, 2016, 27: 296－302.

[98] Wang WH, Hsieh TC, Wu WT, et al. Correlation between the control of blood glucose level and HbA1c and the incidence of surgical site infection after emergent surgery for the lower limb fracture among type ii dm patients aged more than 50 years old[J]. J Clin Med, 2022, 11: 5552.

[99] Leung LHB, Chan WKV, Fu H, et al. Determining the risk factors for hyperglycemia and glucose variability after total knee arthroplasty with continuous glucose monitoring: an observational cohort study[J]. J Orthop Trauma Rehabil, 2024, 31: 28－33.

[100] Tarabichi M, Shohat N, Kheir MM, et al. Determining the threshold for HbA1c as a predictor for adverse outcomes after total joint arthroplasty: a multicenter, retrospective study[J]. J Arthroplasty, 2017, 32: S263－S267.

[101] Kremers H, Schleck C, Lewallen E, et al. Diabetes mellitus and hyperglycemia and the risk of aseptic loosening in total joint arthroplasty [J]. J Arthroplasty, 2017, 32: S251－S253.

[102] Iorio R, Williams KM, Marcantonio AJ, et al. Diabetes mellitus, hemoglobin A1c, and the incidence of total joint arthroplasty infection [J]. J Arthroplasty, 2012, 27: 726－729.

[103] Maradit Kremers H, Lewallen LW, Mabry TM, et al. Diabetes mellitus, hyperglycemia, hemoglobin A1c and the risk of prosthetic joint infections in total hip and knee arthroplasty[J]. J Arthroplasty, 2015, 30: 439－443.

[104] Hwang JS, Kim SJ, Bamne AB, et al. Do glycemic markers predict occurrence of complications after total knee arthroplasty in patients with diabetes[J]. Clin Orthop Relat Res, 2015, 473: 1726－1731.

[105] Kieruzel N, Sethi S, Nair V, et al. Do preoperative glucose levels predict risk of complications in orthopaedic surgery [J]. Eur J Orthop Surg Traumatol, 2024, 34: 2941－2947.

[106] Chen D, Liu S, Liu P, et al. Effect of elevated blood glucose on postoperative complications among diabetic patients after surgical treatment of torsional ankle fracture[J]. Foot Ankle Int, 2024, 45: 839－844.

[107] Citak M, Toussaint B, Abdelaziz H, et al. Elevated HbA1c is not a risk factor for wound complications following total

joint arthroplasty: a prospective study[J]. Hip Int, 2020, 30: 19-25.

[108] Cox CT, Sierra S, Egan A, et al. Elevated hemoglobin A1c and the risk of postoperative complications in elective hand and upper extremity surgery [J]. Cureus, 2023, 15: e48373.

[109] Stryker LS, Abdel MP, Morrey ME, et al. Elevated postoperative blood glucose and preoperative hemoglobin A1c are associated with increased wound complications following total joint arthroplasty[J]. J Bone Joint Surg Ser A, 2013, 95: 808-814.

[110] Shohat N, Goswami K, Breckenridge L, et al. Fructosamine is a valuable marker for glycemic control and predicting adverse outcomes following total hip arthroplasty: a prospective multi-institutional investigation[J]. Sci Rep, 2021, 11: 2227.

[111] Harris AH, Bowe TR, Gupta S, et al. Hemoglobin A1c as a marker for surgical risk in diabetic patients undergoing total joint arthroplasty[J]. J Arthroplasty, 2013, 28: 25-29.

[112] Greene ST, McGee TL, Kot TC, et al. Hemoglobin A1c as a predictor of surgical site infection in patients with orthopaedic trauma[J]. J Am Acad Orthop Surg Glob Res Rev, 2023, 7: e23.00204.

[113] Hikata T, Iwanami A, Hosogane N, et al. High preoperative hemoglobin A1c is a risk factor for surgical site infection after posterior thoracic and lumbar spinal instrumentation surgery[J]. J Orthop Sci, 2014, 19: 223-228.

[114] Wier J, Liu KC, Richardson MK, et al. Higher blood glucose levels on the day of surgery are associated with an increased risk of periprosthetic joint infection after total hip arthroplasty[J]. J Bone Joint Surg, 2024, 106: 276-287.

[115] Lin YC, Lin YH, Chou JH, et al. Higher reinfection rate after two-stage revision arthroplasty in patients with refractory diabetes mellitus: a retrospective analysis with a minimum ten-year follow up[J]. BMC Musculoskelet Disord, 2022, 23: 990-990.

[116] Singh PR, Singh S, Gupta A, et al. Impact of HbA1c level on perioperative hemodynamics, recovery room stay and postoperative discharge time in diabetic patients undergoing total hip arthroplasty[J]. J Arthrosc Jt Surg, 2021, 8: 360-365.

[117] Hwang JU, Son DW, Kang KT, et al. Importance of hemoglobin A1c levels for the detection of post-surgical infection following single-level lumbar posterior fusion in patients with diabetes[J]. Korean J Neurotrauma, 2019, 15: 150-158.

[118] Wang S, Xu C, Tan T, et al. Increased postoperative glucose variability is associated with adverse outcome following two-stage exchange arthroplasty for periprosthetic joint infection[J]. J Arthroplasty, 2020, 35: 1368-1373.

[119] Shohat N, Restrepo C, Alierezaie A, et al. Increased postoperative glucose variability is associated with adverse outcomes following total joint arthroplasty[J]. J Bone Joint Surg Am, 2018, 100: 1110-1117.

[120] Ashkenazi I, Morgan S, Graif N, et al. Increased postoperative glycemic variability is associated with increased mortality in diabetic patients undergoing hip arthroplasty for hip fracture [J]. Arch Orthop Trauma Surg, 2023, 143: 2773-2779.

[121] Reddy B, Babu P. Influence of HbA1c in total knee arthroplasty wound healing[J]. J Evol Med Dent Sci, 2017, 6: 3561-3564.

[122] Chrastil J, Anderson M, Stevens V, et al. Is hemoglobin A1c or perioperative hyperglycemia predictive of periprosthetic joint infection or death following primary total joint arthroplasty[J]. J Arthroplasty, 2015, 30: 1197-1202.

[123] Cancienne J, Werner B, Browne J. Is there a threshold value of hemoglobin A1c that predicts risk of infection following primary total hip arthroplasty[J]. J Arthroplasty, 2017, 32: S236-S240.

[124] Cancienne JM, Werner BC, Browne JA. Is there an association between hemoglobin A1c and deep postoperative infection after TKA[J]. Clin Orthop, 2017, 475: 1642-1649.

[125] Zhuang T, Feng AY, Shapiro LM, et al. Is uncontrolled diabetes mellitus associated with incidence of complications after posterior instrumented lumbar fusion? A national claims database analysis[J]. Clin Orthop Relat Res, 2021, 479: 2726-2733.

[126] Thörling J, Ljungqvist O, Sköldenberg O, et al. No association between preoperative impaired glucose control and postoperative adverse events following hip fracture surgery a single-centre observational cohort study[J]. Clin Nutr, 2021, 40: 1348-1354.

[127] Cancienne JM, Miller MD, Browne JA, et al. Not all patients with diabetes have the same risks: Perioperative glycemic control is associated with postoperative infection following knee arthroscopy[J]. Arthroscopy, 2018, 34: 1561-1569.

[128] Statz JM, Wagner ER, Sperling JW, et al. Outcomes of shoulder arthroplasty in diabetic patients as assessed by peri-operative A1c[J]. Int Orthop, 2018, 42: 1923-1934.

[129] Kheir MM, Anderson CG, Chiu Y-F, et al. Perioperative glycemic variability influences infection rates differently following revision hip and knee arthroplasty[J]. J Arthroplasty, 2024, 40: 1005-1013.

[130] Cancienne JM, Werner BC, Chen DQ, et al. Perioperative hemoglobin A1c as a predictor of deep infection following single-level lumbar decompression in patients with diabetes [J]. Spine J, 2017, 17: 1100-1105.

[131] Reátegui D, Sanchez-Etayo G, Núñez E, et al. Perioperative hyperglycaemia and incidence of post-operative complications in patients undergoing total knee arthroplasty[J]. Knee Surg Sports Traumatol Arthrosc, 2015, 23: 2026-2031.

[132] Mraovic B, Suh D, Jacovides C, et al. Perioperative hype-

rglycemia and postoperative infection after lower limb arthroplasty[J]. J Diabetes Sci Technol, 2011, 5: 412－418.

[133] Yigit S, Akar M. Periprosthetic infection risks and predictive value of HbA1c/albumin ratio for total joint arthroplasty in patients with diabetes mellitus[J]. Eur Rev Med Pharmacol Sci, 2023, 27: 1869－1874.

[134] Upadhyaya S, Lopez WY, Goh BC, et al. Postoperative hyperglycemia and its association with surgical site infection after instrumented spinal fusion[J]. Clin Neurol Neurosurg, 2020, 197: 106100－106100.

[135] Kheir MM, Tan TL, Kheir M, et al. Postoperative blood glucose levels predict infection after total joint arthroplasty [J]. J Bone Jt Surg Am, 2018, 100: 1423－1431.

[136] Canseco JA, Chang M, Karamian BA, et al. Postoperative glycemic variability as a predictor of adverse outcomes following lumbar fusion[J]. Spine (Phila Pa 2022), 2022, 47: E304－E311.

[137] Cetik RM, Azboy I, Birinci M, et al. Predictive value of different glycemic control markers in total hip or knee arthroplasty: a prospective study[J]. Acta Orthop Traumatol Turc, 2023, 57: 289－293.

[138] Godshaw B, Ojard C, Adams T, et al. Preoperative glycemic control predicts perioperative serum glucose levels in patients undergoing total joint arthroplasty[J]. J Arthroplasty, 2018, 33: S76－S80.

[139] Lim S, Yeh HH, Macki M, et al. Preoperative HbA1c＞8% is associated with poor outcomes in lumbar spine surgery: a michigan spine surgery improvement collaborative study[J]. Neurosurgery, 2021, 89: 819－826.

[140] Jämsen E, Nevalainen P, Kalliovalkama J, et al. Preoperative hyperglycemia predicts infected total knee replacement [J]. Eur J Intern Med, 2010, 21: 196－201.

[141] Sigurdardottir M, Sigurdsson MI, Olafsson Y, et al. Prevalence of modifiable risk factors in primary elective arthroplasty and their association with infections [J]. Acta Orthop, 2023, 94: 38－44.

[142] Han HS, Kang SB. Relations between long-term glycemic control and postoperative wound and infectious complications after total knee arthroplasty in type 2 diabetics[J]. Clin Orthop Surg, 2013, 5: 118－123.

[143] Lamloum SM, Mobasher LA, Karar AH, et al. Relationship between postoperative infectious complications and glycemic control for diabetic patients in an orthopedic hospital in Kuwait[J]. Med Princ Pract, 2009, 18: 447－452.

[144] Richards JE, Kauffmann RM, Zuckerman SL, et al. Relationship of hyperglycemia and surgical-site infection in orthopaedic surgery[J]. J Bone Joint Surg Am, 2012, 94: 1181－1186.

[145] Zhang B, Liu Z, Liu S, et al. Retrospective study from a single center to identify risk factors associated with reinfection in patients undergoing 2-stage revision surgery for periprosthetic joint infection[J]. Med Sci Monit, 2022, 28: e936973.

[146] Suh YM, Fisher M, Hu D, et al. Serum fructosamine as an indicator of perioperative complications in patients undergoing foot and ankle surgery[J]. Foot Ankle Orthop, 2024, 9: 24730114241263093.

[147] Shohat N, Tarabichi M, Tischler EH, et al. Serum fructosamine: a simple and inexpensive test for assessing preoperative glycemic control[J]. J Bone Joint Surg Am, 2017, 99: 1900－1907.

[148] Goh GS, Shohat N, Abdelaal MS, et al. Serum glucose variability increases the risk of complications following aseptic revision hip and knee arthroplasty[J]. J Bone Joint Surg, 2022, 104: 1614－1620.

[149] Adams AL, Paxton EW, Wang JQ, et al. Surgical outcomes of total knee replacement according to diabetes status and glycemic control, 2001 to 2009[J]. J Bone Joint Surg Am, 2013, 95: 481－487.

[150] Cancienne JM, Deasey MJ, Kew ME, et al. The association of perioperative glycemic control with adverse outcomes within 6 months after arthroscopic rotator cuff repair[J]. Arthroscopy, 2019, 35: 1771－1778.

[151] Cancienne J, Werner B, Hassanzadeh H, et al. The association of perioperative glycemic control with deep postoperative infection after anterior cervical discectomy and fusion in patients with diabetes[J]. World Neurosurg, 2017, 102: 13－17.

[152] Kirkland LL, Kashiwagi DT, Burton MC, et al. The charlson comorbidity index score as a predictor of 30-day mortality after hip fracture surgery[J]. Am J Med Qual, 2011, 26: 461－467.

[153] Rocks M, Zhao A, Liu I, et al. The creation of data-driven preoperative hemoglobin A1c and same-day glucose strata to stratify complication risk following total hip arthroplasty [J]. J Arthroplasty, 2024, 39: 1013－1018.

[154] Marchant M, Viens N, Cook C, et al. The impact of glycemic control and diabetes mellitus on perioperative outcomes after total joint arthroplasty[J]. J Bone Joint Surg Am, 2009, 91-A: 1621－1629.

[155] Shen D, Sun S, Mu Z, et al. The maximum threshold value for HbA1c in diabetic patients undergoing elective total knee arthroplasty[J]. J Coll Physicians Surg Pak, 2024, 34: 1073－1078.

[156] Tarabichi M, Shohat N, Kheir MM, et al. Determining the threshold for HbA1c as a predictor for adverse outcomes after total joint arthroplasty: a multicenter, retrospective study[J]. J Arthroplasty, 2017, 32: S263－S267.

[157] Adams AL, Paxton EW, Wang JQ, et al. Surgical outcomes of total knee replacement according to diabetes status and glycemic control, 2001 to 2009 [J]. JBJS, 2013, 95: 481－487.

[158] Cancienne JM, Werner BC, Browne JA. Is there a threshold value of hemoglobin A1c that predicts risk of infection follo-

wing primary total hip arthroplasty[J]. J Arthroplasty, 2017, 32: S236－S240.

[159] Shohat N, Tarabichi M, Tan TL, et al. John insall award: fructosamine is a better glycaemic marker compared with glycated haemoglobin (HbA1c) in predicting adverse outcomes following total knee arthroplasty: a prospective multicentre study[J]. Bone Jt J, 2019, 101-B: 3－9.

[160] Shohat N, Tarabichi M, Tischler EH, et al. Serum fructosamine: a simple and inexpensive test for assessing preoperative glycemic control[J]. J Bone Joint Surg Am, 2017, 99: 1900－1907.

[161] Zhang B, Liu Z, Liu S, et al. Retrospective study from a single center to identify risk factors associated with reinfection in patients undergoing 2-stage revision surgery for periprosthetic joint infection[J]. Med Sci Monit, 2022, 28: e936973.

[162] Richards JE, Kauffmann RM, Zuckerman SL, et al. Relationship of hyperglycemia and surgical-site infection in orthopaedic surgery[J]. JBJS, 2012, 94: 1181－1186.

[163] Yiğit Ş, Akar MS. Periprosthetic infection risks and predictive value of HbA1c/albumin ratio for total joint arthroplasty in patients with diabetes mellitus[J]. Eur Rev Med Pharmacol Sci, 2023, 27: 1869－1874.

[164] Mohammadpour M, Yazdi H, Bagherifard A, et al. Evaluation of early complications, outcome, and mortality in coronavirus disease 2019 (COVID-19) infection in patients who underwent orthopedic surgery[J]. BMC Musculoskelet Disord, 2022, 23: 64.

[165] O'Connor CM, Anoushiravani AA, DiCaprio MR, et al. Economic recovery after the covid-19 pandemic: resuming elective orthopedic surgery and total joint arthroplasty[J]. J Arthroplasty, 2020, 35: S32－S36.

[166] Park C, Sugand K, Nathwani D, et al. Impact of the COVID-19 pandemic on orthopedic trauma workload in a london level 1 trauma center: the "golden month" the COVID emergency related trauma and orthopaedics (covert) collaborative[J]. Acta Orthop, 2020, 91: 556－561.

[167] Bhangu A, Lawani I, Ng-Kamstra JS, et al. Global guidance for surgical care during the COVID-19 pandemic[J]. J Br Surg, 2020, 107: 1097－1103.

[168] North T, Bullock MW, Danoff JR, et al. Arthroplasty during the COVID-19 pandemic[J]. Arthroplasty Today, 2020, 6: 427－430.

[169] Humphrey T, Daniell H, Chen AF, et al. Effect of the COVID-19 pandemic on rates of ninety-day peri-prosthetic joint and surgical site infections after primary total joint arthroplasty: a multicenter retrospective study[J]. Surg Infect, 2022, 23: 458－464.

[170] Wang KC, Xiao R, Cheung ZB, et al. Early mortality after hip fracture surgery in COVID-19 patients: a systematic review and meta-analysis[J]. J Orthop, 2020, 22: 584－591.

[171] Putera HD, Halim V, Panghiyangani R. The impact of COVID-19 on mortality in trauma patients undergoing orthopedic surgery: a systematic review and meta-analysis [J]. Clin Exp Emerg Med, 2023, 10: 315－326.

[172] Tripathy SK, Varghese P, Panigrahi S, et al. Perioperative mortality and morbidity of hip fractures among COVID-19 infected and non-infected patients: a systematic review and meta-analysis[J]. Chin J Traumatol, 2023, 26: 162－173.

[173] Forlenza EM, Higgins JDD, Burnett RA, et al. COVID-19 infection after total joint arthroplasty is associated with increased complications [J]. J Arthroplasty, 2022, 37 (Supplement): S457－S464.

[174] Chokshi SN, Somerson JS. Preoperative COVID-19 infection increases risk for 60-day complications following total shoulder arthroplasty: a propensity-matched analysis[J]. Shoulder Elbow Surg, 2024, 34: 449－453.

[175] Wenzel AN, Marrache M, Schmerler J, et al. Impact of postoperative COVID-19 infection status on outcomes in elective primary total joint arthroplasty[J]. J Arthroplasty, 2024, 39: 871－877.

[176] Jao WY, Lai CC, Chien CS, et al. The impact of coronavirus disease 2019 on the postoperative complication of pediatric orthopedic surgery: a multicenter retrospective cohort study [J]. Formos Musculoskelet Disord, 2024, 15: 28－35.

[177] Rosas S, Pollock DC, Roche MW, Najafi F, Hollingsworth N, Buller LT, et al. Patients with previous COVID-19 infection can safely undergo primary total joint arthroplasty [J]. Arthroplasty, 2023, 38: 649－654.

[178] Mercier MR, Koucheki R, Lex JR, et al. The association between preoperative COVID-19-positivity and acute postoperative complication risk among patients undergoing orthopedic surgery: a matched cohort analysis[J]. Bone Joint Open, 2023, 4: 704－712.

[179] Bains SS, Hameed D, Dubin JA, et al. The temporal effects of asymptomatic covid-19 infection on peri-operative complications in patients receiving total joint arthroplasty [J]. Arch Orthop Trauma Surg, 2023, 143: 6799－6804.

[180] Baldwin AJ, Jackowski A, Jamal A, et al. Risk of surgical site infection in hand trauma, and the impact of the sars-cov-2 pandemic: a cohort study[J]. J Plast Reconstr Aesthet Surg, 2021, 74: 3080－3086.

[181] Heckmann ND, Wang JC, Piple AS, et al. Positive covid-19 diagnosis following primary elective total joint arthroplasty: increased complication and mortality rates[J]. J Arthroplasty, 2023, 38: 1682－1692.

[182] Chan JP, Hoang H, Hashmi SZ, et al. A temporal analysis of perioperative complications following covid-19 infection in patients undergoing lumbar spinal fusion: when is it safe to proceed[J]. North Am Spine Soc J, 2023, 16:100262.

[183] Mimura T, Matsumoto G, Natori T, et al. Impact of the COVID-19 pandemic on the incidence of surgical site infection after orthopaedic surgery: an interrupted time series analysis of the nationwide surveillance database in japan[J].

J Hosp Infect，2024，146：160－165.

[184] Sybert M，Oakley CT，Christensen T，et al. Impact of COVID-19 protocols on primary and revision total hip arthroplasty[J]. J Arthroplasty，2022，37：2193－2198.

[185] Rincón-Hoyos JA，Vallejo-Yepes P，Restrepo-Giraldo JN，et al. Morbidity and mortality in hip surgery patients due to fracture during the COVID-19 pandemic[J]. Injury，2023，54：110731.

[186] Jain VK，Lal H，Patralekh MK，et al. Fracture management during COVID-19 pandemic：a systematic review[J]. J Clin Orthop Trauma，2020，11：S431－S441.

[187] Goodman SB，Konttinen YT，Takagi M. Joint replacement surgery and the innate immune system[J]. Long Term Effects Med Implants，2014，24：253.

[188] Cusack B，Buggy D. Anaesthesia，analgesia，and the surgical stress response[J]. BJA Educ，2020，20：321－328.

[189] Marik PE，Flemmer M. The immune response to surgery and trauma：implications for treatment[J]. Trauma Acute Care Surg，2012，73：801－808.

[190] Desborough J. The stress response to trauma and surgery [J]. Br J Anaesth，2000，85：109－117.

[191] Finnerty CC，Mabvuure NT，Ali A，et al. The surgically induced stress response[J]. J Parenter Enteral Nutr，2013，37：21S－29S.

[192] Stone J，Hangge P，Albadawi H，et al. Deep vein thrombosis：pathogenesis，diagnosis，and medical management[J]. Cardiovasc Diagn Ther，2017，7(Suppl 3)：S276.

[193] McLendon K，Goyal A，Attia M. Deep venous thrombosis risk factors[J]. StatPearls，2023，2025：1.

[194] Groff D，Sun A，Ssentongo AE，et al. Short-term and long-term rates of postacute sequelae of sars-cov-2 infection：a systematic review[J]. JAMA Netw Open，2021，4：e2128568.

[195] Oliva A，Miele MC，Al Ismail D，et al. Challenges in the microbiological diagnosis of implant-associated infections：a summary of the current knowledge[J]. Front Microbiol，2021，12：750460.

[196] Dudareva M，Hotchen AJ，Ferguson J，et al. The microbiology of chronic osteomyelitis：Changes over ten years[J]. J Infect，2019，79：189－198.

[197] Benito N，Mur I，Ribera A，et al. The different microbial etiology of prosthetic joint infections according to route of acquisition and time after prosthesis implantation，including the role of multidrug-resistant organisms[J]. J Clin Med，2019，8：673.

[198] da Silva RB，Salles MJ. Outcomes and risk factors in prosthetic joint infections by multidrug-resistant gram-negative bacteria：A retrospective cohort study[J]. Antibiotics (Basel)，2021，10：340.

[199] Giannitsioti E，Salles MJ，Mavrogenis A，et al. Osteosynthesis-associated infection of the lower limbs by multidrug-resistant and extensively drug-resistant gram-negative bacteria：a multicentre cohort study[J]. J Bone Jt Infect，2022，7：279－288.

[200] Liang M，Liu Q. Distribution and risk factors of multidrug-resistant bacteria infection in orthopaedic patients[J]. J Healthc Eng，2022，2022：2114661.

[201] Magiorakos AP，Srinivasan A，Carey RB，et al. Multidrug-resistant，extensively drug-resistant and pandrug-resistant bacteria：an international expert proposal for interim standard definitions for acquired resistance[J]. Clin Microbiol Infect，2012，18：268－281.

[202] McCulloch RA，Adlan A，Jenkins N，et al. A comparison of the microbiology profile for periprosthetic joint infection of knee arthroplasty and lower-limb endoprostheses in tumour surgery[J]. J Bone Jt Infect，2022，7：177－182.

[203] Sun H，Dong D，Zhao M，et al. Infection with multidrug resistant organisms in patients with limb fractures：Analysis of risk factors and pathogens[J]. Biomed Rep，2023，20：28.

[204] Santos EC，Prebianchi S，Santos IN，et al. Prior use of antibiotics and immunosuppression are risk factors for fracture-related infection during the COVID-19 pandemic period：a brazilian prospective cohort study[J]. BMC Musculoskelet Disord，2022，23：535.

[205] Sun L，Liu S，Wang J，et al. Analysis of risk factors for multiantibiotic-resistant infections among surgical patients at a children's hospital[J]. Microb Drug Resist，2019，25：297－303.

[206] Yang X，Guo R，Zhang B，et al. Retrospective analysis of drug resistance characteristics and infection related risk factors of multidrug-resistant organisms (mdros) isolated from the orthopedics department of a tertiary hospital[J]. Sci Rep，2023，13：2199.

[207] Nohl A，Hamsen U，Jensen KO，et al. Incidence，impact and risk factors for multidrug-resistant organisms (mdro) in patients with major trauma：a european multicenter cohort study[J]. Eur J Trauma Emerg Surg，2022，48：659－665.

[208] Vickers ML，Ballard EL，Harris PNA，et al. Bacterial profile，multi-drug resistance and seasonality following lower limb orthopaedic surgery in tropical and subtropical australian hospitals：an epidemiological cohort study[J]. Int J Environ Res Public Health，2020，17：657.

既往手术史与手术部位感染/假体周围关节感染的发生风险

Alexander Linton[1,*]；Matthew L. Magruder[2]；Ahmad Abbaszadeh[3]；Patrick Sadoghi，MD，PhD，MBA[4]；Alexander Aichmair，MD MPH[5]；Mattia Alessio-Mazzola[6]；Stefano Campi，MD[7,8]；Pedro Dantas[9]；Matt DeRuyter，MD[10]；Yoshi Pratama Djaja[11]；Hernando Gaitan-Lee[12]；Dario E. Garin[13]；Karan Goswami[1]；Abdullah Hammad[14]；Magaly Iñiguez[15]；Hofstätter Jochen[16]；Atul F. Kamath[17]；Vijay Kumar，MD[18]；Jeppe Lange[19]；Adolph V. Lombardi，MD[20]；Zachary C. Lum，MD[10]；Mattia Alessio Mazzola[21]；Yukihide Minoda，MD[22]；Michael A Mont[23]；Søren Overgaard[24]；Javad Parvizi[25]；Vincenzo Salini，MD[26]；Shinand Vischwanath Vaidya，MD[27]；Amparo Ortega Yago[28]

[1] Rothman Orthopaedic Institute at Thomas Jefferson University Hospital，Philadelphia，Pennsylvania，USA
[2] Maimonides Medical Center，Department of Orthopaedic Surgery，Brooklyn，New York，USA
[3] Joint Reconstruction Research Center，Tehran，Iran.
[4] Department of Orthopaedics and Trauma，Medical University of Graz，Austria
[5] Department of Orthopaedic Surgery，Orthopaedic Hospital Vienna-Speising，Vienna，Austria
[6] IRCCS San Raffaele Hospital，Orthopaedic and Trauma Unit，Via Olgettina 60，20132，Milan，Italy
[7] Department of Medicine and Surgery，Università Campus Bio-Medico di Roma，Roma，Italy
[8] Fondazione Policlinico Universitario Campus Bio-Medico，Roma，Italy
[9] Department of Orthopaedic Surgery，Centro Hospitalar Universitário Lisboa Central，Lisbon，Portugal
[10] University of California Davis，Department of Orthopaedic Surgery，Sacramento，CA USA
[11] Department of Orthopaedic and Traumatology，Fatmawati General Hospital，Jakarta，Indonesia
[12] Clínica del Country/Hospital Universitario de la Samariana，Colombia
[13] Department of Orthopaedic Surgery，New City Hospital，Tijuana，Mexico
[14] Faculty of Medicine，Elhadrah University Hospital，Alexandria，Egypt
[15] Department of Orthopedics and Traumatology，Clinica Las Condes，Santiago，Chile
[16] Orthopedic Hospital of Speising，Vienna，Austria
[17] Case Western Reserve University School of Medicine，Cleveland，Ohio，USA
[18] Department of Orthopaedics，All India Institute of Medical Sciences，New Delhi，India
[19] Department of Clinical Medicine，Aarhus University，Denmark
[20] JIS Orthopedics，New Albany，Ohio，USA
[21] Unità Clinica di Ortopedia e Traumatologia，IRCCS Ospedale San Raffaele，Milan，Italy
[22] Department of Orthopaedic Surgery，Osaka Metropolitan University Graduate School of Medicine，Japan
[23] Rubin Institute for Advanced Orthopedics，Sinai Hospital of Baltimore，Baltimore，Maryland，USA
[24] Department of Orthopaedic Surgery and Traumatology，Copenhagen University Hospital，Bispebjerg，Denmark
[25] Acibadem University，Istanbul，Turkey
[26] University Vita-Salute San Raffaele，Via Olgettina 58，20132，Milano，Italy
[27] Department of Orthopaedic Surgery，Gleneagle Hospitals，Parel，Mumbai 400012，India
[28] Osteoarticular Septic Unit. Hospital Universitari i Politècnic la Fe，València Spain
* 通讯作者

问题1：初次关节置换术前进行关节内注射会增加手术部位感染/假体周围关节感染的风险吗？

Alexander Linton，Hernando Gaitan-Lee，Mattia Alessio-Mazzola，Stefano Campi，Atul F. Kamath，Karan Goswami

【回答/建议】 是。在初次髋/膝关节置换术前3个月内进行关节内注射会增加手术部位感染(SSI)/假体周围关节感染(PJI)的风险。

【证据等级】 中等。

【代表投票】 同意86.6%，不同意6.7%，弃权6.7%(强共识：超多数支持)。

依 据

对于患有膝关节和髋关节骨关节炎的患者，关节内注射仍然是一种应用广泛的非手术治疗方案。数据显示，在初次膝关节和髋关节置换术前1年内，分别有近50%和25%的患者接受了关节内糖皮质激素注射[1,2]。透明质酸注射也同样临床应用普遍[3,4]。对于初次关节置换术前关节内注射是否会增加术后感染风险，仍存在争议。

本研究开展了一项全面的系统性综述，梳理并分析探讨这种潜在关联的研究。纳入的14项研究均评估了膝关节置换术前的关节内注射疗法，其中8项仅评估糖皮质激素，2项评估糖皮质激素+透明质酸，另有5项分别评估糖皮质激素和透明质酸的疗效。样本量与研究结论呈现相对二分现象：在6项样本量≥5 000例的研究中，有5项发现术前关节内注射与PJI存在显著关联；而在样本量<5 000例的8项研究中，只有一项研究发现术前关节内注射与PJI之间存在显著联系[3,5-17]。这种差异可能源于初次膝关节置换术后PJI发生率较低(1%～2%)，因此较小的单中心研究很难有足够的统计效力检出两组之间的统计学差异[18,19]。Muffly等[16]利用IBM MarketScan数据库进行回顾性分析，共识别81 645例初次全膝关节置换术(TKA)患者，其中3 445例在术前1年内接受了膝关节内注射。注射组的PJI患病率高于对照组(0.84% *vs*. 0.36%，*OR* = 2.40)。Cancienne等[14]对PearlDiver数据库中的35 890例患者进行了类似分析：5 313例患者在TKA后3个月内接受了关节内糖皮质激素注射，术后3个月和6个月的PJI发生率高于对照组(3个月：2.6% *vs*. 1.3%，*OR* = 2.0；6个月：3.4% *vs*. 2.3%，*OR* = 1.5)。

在评估全髋关节置换术(THA)前关节内注射时，纳入的13项研究中呈现相似趋势：其中10项评估了糖皮质激素，2项评估糖皮质激素+透明质酸，1项单独评估透明质酸。在样本量≥5 000的5项研究中，术前关节内注射与PJI存在显著关联；而在样本量<5 000的8项研究中，仅4项显示此关联[2,4,20-30]。Schairer等[29]利用佛罗里达州和加利福尼亚州的州级门诊手术及住院数据库，评估了173 958例初次THA患者，其中5 421例在术前1年内接受过糖皮质激素或透明质酸髋关节内注射。术前0～3个月接受注射的患者，其术后3个月(1.58% *vs*. 1.04%)、6个月(1.76% *vs*. 1.21%)及1年(2.04% *vs*. 1.47%)PJI发生率均显著升高。Prkić等[2]开展了一项大型单中心回顾性队列研究，对5 909例THA患者按术前关节内注射时间分层分析：0～3个月内注射组患者1年内PJI发生率为2.8%，而未注射组仅为1.0%($HR = 2.63$，$P = 0.018$)。

术前关节内注射的时机似乎起着关键作用。在12项研究中，发现关节内注射与PJI之间存在显著联系，并且也考虑了从注射到关节置换术的时间，11项研究列举了关节内注射增加感染风险的特定间隔[2,3,6,13-16,24,27-30]。Bains等[13]研究显示：术前0～4周进行糖皮质激素注射的*OR*值为1.84(95% *CI*：1.31～2.58)，术前4～6周注射*OR*值则为1.4(95% *CI*：0.98～2.02)。Bhattacharjee等[15]将患者按2周间隔分层，发现术前0～2周组感染风险显著升高(*OR* = 2.89)。

4项大样本研究专门将术前接受关节内注射的患者分为3组：TKA/THA患者术前<3个月注射组、3～6个月注射组、>6个月注射组。所有研究结果均显示，术前<3个月注射的患者PJI风险升高；而术前>3个月注射的患者，感染风险与对照组无明显差异[2,14,27,29]。

多项荟萃分析和系统综述探讨了术前关节内注射与术后感染的关系。Lai等[31]2022年的荟萃分析显示，对照组与注射组的PJI总体发生率相当，但亚组分析揭示：术后3个月内发生髋/膝关节感染的*OR*值高达1.39。Yang、Kim、Baums、Avila等[32-35]进行的另外

4 项荟萃分析显示了高度相似的结果:在初次关节置换术后 3 个月内接受关节内注射的亚组患者中,每项报告的 PJI 风险比(HR)分别为 1.26、1.26、1.52 和 1.23。Saracco 等研究发现,无论在整体注射组[相对风险(RR)=1.38,95% *CI*:1.01～2.72]还是 0～3 个月亚组(*RR*=1.64,95% *CI*:1.44～1.86)中,PJI 风险均显著升高[36]。

目前尚不明确术前关节内注射次数是否影响感染风险。尽管发现 TKA 后 3 个月内关节内注射会增加感染风险,Richardson 等[3]在比较多次注射组和单次注射透明质酸或糖皮质激素组的患者时发现 PJI 的发生率无统计学差异(*OR*=0.98,*OR*=0.83)。Khan 等开展了一项回顾性队列研究,旨在探究 TKA 前 90 天以上累积注射是否增加感染风险,并排除了术后 90 天内接受注射的所有患者。研究结果显示,累积注射的糖皮质激素或透明质酸剂量与感染风险无显著关联,结论认为 TKA 前可安全实施多次关节内注射[37]。Forlenza 等[28]研究了术前 3 个月内注射次数与髋关节 PJI 风险的剂量依赖性关系。研究发现,术前 3 个月内注射 1 次、2 次及≥3 次对应的 OR 值呈递增趋势:1.45(1.28～1.64)、2.08(1.44～2.89)和 3.59(1.52～7.10)。术后切口感染风险亦呈现相同趋势。

现有文献表明,糖皮质激素和透明质酸注射均可能增加感染风险。一项针对 118 例患者的研究专门调查了 THA 前 6 个月内接受透明质酸关节内注射的情况,发现与对照组相比,其 SSI(8.5% *vs*. 2.8%)和 PJI(4.2% *vs*. 0)风险均显著升高[4]。Richardson 等对 PearlDiver 数据库进行回顾性分析,纳入 58 337 例初次 TKA 患者,其中 19 905 例在术前 1 年内接受过糖皮质激素或透明质酸关节内注射。结果显示注射组的 PJI 风险显著升高。术后 3 个月内进行的透明质酸和糖皮质激素关节内注射均与感染风险增加相关(*OR*=1.55,*OR*=1.21);而透明质酸与糖皮质激素的直接比较显示,基于药物类型的感染率差异无统计学意义(*OR*=1.24,95% *CI*:0.80～1.85)。

综上所述,多数大规模研究表明关节内注射会增加初次 THA 和 TKA 后 SSI/PJI 风险。虽有部分 THA 和 TKA 研究未发现风险增加,但这些研究样本量普遍较小,且多数未能按注射时间分层分析患者。因此,多项荟萃分析支持术前 3 个月内注射会增加感染风险。关节内注射次数对感染风险的影响尚不明确。糖皮质激素和透明质酸关节内注射均与感染风险升高相关,但需开展更多研究比较不同药物的感染风险差异。

问题 2:既往髋关节镜手术是否增加择期髋关节置换术后感染风险?

Matthew L. Magruder, Pedro Dantas, Søren Overgaard, Dario E. Garin, Mattia Alessio Mazzola, Magaly Iñiguez, Abdullah Hammad, Hofstätter Jochen, Yoshi Pratama Djaja, Michael A. Mont

【回答/建议】 根据现有数据,既往行同侧髋关节镜手术的患者,在接受 THA 后,暂无证据表明其术后感染风险会出现具有临床意义的升高。

【证据等级/推荐强度】 未设。

【代表投票】 同意 84.2%(强共识:超多数支持)。

依　据

髋关节镜手术作为相对罕见的骨科术式,在过去几十年中手术量呈稳步增长趋势[38]。该技术最早于 1931 年提出,其适应证随临床实践不断拓展[39]。最常见适应证包括创伤性髋臼唇撕裂修复、股骨髋臼撞击症、软骨瓣病变修复及游离体/异物清除[40]。研究发现,髋关节镜术后转为 THA 的比例差异较大,区间为 9.5%～50%[41-43]。然而,既往髋关节镜手术史对 THA 术后感染率的影响仍存在争议。

多项研究利用 PearlDiver 数据库探讨了这一问题;其中多数研究表明,既往接受过髋关节镜手术的患者在接受 THA 后,感染风险并未增加。一项对 1 940 例既往接受过髋关节镜手术的 THA 患者与对照组患者进行倾向性评分匹配的研究发现,术后 1 年内假体感染率无统计学差异。当作者对在髋关节镜检查后 1 年内接受 THA 的患者进行分析时,感染率差异仍无统计学意义[44]。另一项包含 2005—2014 年间因髋关节撞击症接

受 THA 且既往有髋关节镜手术史的 110 例患者的 PearlDiver 研究显示，术后 3 年内 SSI 发生率无统计学差异[45]。在一项涉及 3 156 例患者的研究中，Ross 等[46]发现，THA 前接受髋关节镜手术的患者，术后 1 年假体感染率显著降低（0.6% *vs*. 1.3%；*OR* = 0.50，*P* = 0.01）。然而，另一篇文献表明，接受髋关节镜手术后再行 THA 的骨关节炎患者，其 PJI 风险显著升高（*OR* = 1.87，*P* = 0.01）。值得注意的是，该队列中 82%的患者年龄超过 65 岁，与通常接受髋关节置换术治疗髋关节撞击症的年轻群体相比，构成截然不同的亚组[47]。

一项利用瑞典髋关节置换登记库的研究，将 135 例因髋关节撞击症接受髋关节镜手术后行 THA 的患者与 540 例匹配对照组患者进行比较。结果显示髋关节镜手术组发生 1 例深部感染，对照组发生 8 例，后者比例看似更高但差异并无统计学意义（0.7% *vs*. 1.4%；*P* = 0.25）[48]。

此外，还有多项单中心研究探讨了此议题。某大型学术医疗中心开展回顾性分析，纳入 95 例经髋关节镜术后转为 THA 的患者和 95 例匹配对照组患者。研究者发现髋关节镜后转换手术组患者创面并发症发生率更高，但深部感染风险未见增加。此外，在进行转换手术间隔时间的亚组比较时发现，0～6 个月、6～12 个月、12～18 个月及＞18 个月各组间并发症和感染发生率无统计学差异[49]。另一学术中心对 39 例先前接受髋关节镜手术后行 THA 的患者进行了研究，其结果相似：术后假体周围浅表及深部感染率无统计学差异[50]。另一项单中心倾向性匹配对照研究纳入 35 例既往行关节镜手术的患者，发现关节镜组感染率高于对照组，但差异无统计学意义[51]。此外，Jain 等[52]研究显示，18 例髋关节镜手术后转为 THA 患者的感染率与对照组比较，差异无统计学意义。尽管这些研究未发现感染率的统计学差异，但需注意其统计效能几乎肯定不足以识别 PJI 的显著差异。

2019 年的一项系统性回顾纳入了 305 例既往接受髋关节镜手术后行 THA 的患者与 502 例匹配对照组患者，结果显示，既往髋关节镜手术组 5 例（2.82%）患者发生感染，对照组仅 1 例（0.35%）。既往关节镜手术组存在感染风险升高的趋势，但数据匮乏限制了该结论的可靠性[53]。另一项系统性回顾纳入了 235 例有髋关节镜手术史的患者及 374 例匹配对照组患者，结果显示，两组术后假体周围关节浅表或深部感染发生率的差异无统计学意义[54]。然而，Liu 等[55]学者通过系统综述与荟萃分析，综合髋/膝关节数据探讨了既往关节镜手术对关节置换术后结局的影响。结果显示，既往接受关节镜手术患者的感染风险显著高于对照组患者（*OR* = 1.83，*P*＜0.001）

结　论

多数研究表明，与对照组相比，THA 前行髋关节镜手术不会显著增加术后浅表或深部感染风险。样本量较小是许多研究的主要局限；但纳入更多患者的研究也普遍未显示髋关节镜手术后转 THA 患者的术后感染风险升高。基础髋关节病变可能影响感染风险：一项研究显示骨关节炎患者风险升高，而多项研究表明髋关节撞击症患者风险未增加。但现有数据不足以确定这与基础病变本身还是混杂因素（髋关节撞击症患者通常比骨关节炎患者年轻）有关。

问题 3：既往膝关节镜手术是否会增加择期关节置换术患者的后续感染风险？

Matthew L. Magruder，Pedro Dantas，Søren Overgaard，Dario E. Garin，Mattia Alessio Mazzola，Magaly Iñiguez，Abdullah Hammad，Hofstätter Jochen，Yoshi Pratama Djaja，Michael A Mont

【回答/建议】 根据现有数据，对于在 6 个月内有同侧膝关节镜检查史的患者，TKA 术后感染风险显著增加。

【证据等级/推荐强度】 未设。

【代表投票】 同意 83.8%（强共识：超多数支持）。

依　据

膝关节镜检查是最常见的骨科术之一，每年实施量约达百万例[56]。公认的指征包括游离体清除术、半月板部分切除术、关节镜下冲洗和清创治疗感染、韧带重建术等[57,58]。其余尚存争议的适应证主要用于两类人群的

疼痛管控:一是拒绝接受关节置换术的老年患者,二是有意延后 TKA 的患者[59-61]。此外,该疗法长期被当作诊断手段,可在进行膝单髁置换术(unicompartmental knee arthroplasty,UKA)前,对疑似单关节型关节炎患者进行确诊。膝关节置换术前常行膝关节镜检查:据估算,接受膝关节镜检查的患者中,10%将在 1 年内接受 TKA,9 年内接受 TKA 的比例达 33%[63,64]。然而,TKA 前行膝关节镜检查是否会增加术后感染风险仍存争议。

有 3 项研究通过单中心回顾性队列研究评估了该患者群体。Piedade 等[65]对接受 TKA 的患者进行回顾性分析,比较了有膝关节镜检查史(n = 60)与无膝关节镜检查史(n = 1 119)的患者。研究者发现,感染增加的趋势并不显著(1.25% *vs*. 3%)。然而,有膝关节镜检查史患者的 TKA 植入物 10 年生存率为 86.8%,而无膝关节镜检查史患者达 98.1%。Barton 等[66]利用大型学术机构前瞻性收集的数据库开展了回顾性队列研究。在比较初次 TKA 术前 12 个月内接受同侧膝关节镜检查的患者(n = 187)与无膝关节镜检查史患者(n = 1 708)时,多变量回归分析显示:术前 6 个月内接受膝关节镜检查会增加 TKA 术后翻修风险(OR = 3.85,P = 0.004)。虽然感染是翻修的适应证之一,但患者数量不足以单独进行感染分析。最后,一项对 87 例 TKA 前有膝关节镜检查史的患者及 174 例对照组患者的回顾性分析评估了术后并发症风险,结果证实膝关节镜检查组感染率显著更高(4% *vs*. 0,P<0.001)[67]。

单中心研究往往样本量较小,对该问题的探讨较为有限。然而,近期已有研究评估了多个大型国家级数据库,其中 2 项研究采用了 PearlDiver 患者记录数据库。Werner 等[68]开展的研究评估了在 TKA 前 3 个不同时间段接受膝关节镜检查的患者,并与未接受膝关节镜检查的年龄匹配对照组进行比较。研究者证实,术前 6 个月内接受过膝关节镜检查患者群体的术后感染风险显著升高(OR = 2.0,P = 0.004)。Gu 等[69]开展的类似研究则比较了 TKA 前 2 年内有膝关节镜检查史的患者(试验组)与年龄及合并症匹配的对照组患者。研究发现,试验组的 PJI 发生率高于对照组(2.65% *vs*. 1.83%,,P = 0.022)。同一研究组开展了类似研究,在术后 0～15 周、16～35 周、36～43 周及 44～52 周 4 个时间点,将 TKA 前接受膝关节镜检查的患者与匹配对照组进行比较[70]。多变量分析表明,膝关节镜检查组患者在术后 0～15 周和 16～35 周的 PJI 风险显著升高(OR = 1.79,P<0.001;OR = 1.20,P = 0.035)。此外,一项基于 IBM Watson Health MarketScan 数据库(IBM Watson Health, Ann Arbor, MI)的研究评估了 TKA 术前 1 年内接受同侧膝关节镜检查患者的术后并发症发生率及风险[71]。结果显示,与对照组相比,术后 PJI 风险未增加(OR = 1.08,P = 0.739)。此外,Tayton 等[72]通过新西兰关节登记数据库分析了 TKA 后 12 个月内发生 PJI 的风险因素。研究表明,韧带重建术是 PJI 的独立风险因素,但未明确具体涉及何种韧带重建术式。值得注意的是,半月板切除手术史对 PJI 具有保护性趋势。

有 3 项研究评估了这一问题,结果发现两组术后感染率无统计学差异。Issa 等[73]将至少有 2 次膝关节镜检查史的患者(n = 62)与无膝关节镜检查史的患者(n = 438)进行比较,随访时间均不少于 2 年。研究者证实,两组在假体存活率及术后并发症方面均无统计学差异。Sax 等[74]采用基于时间的回顾性分析,评估了在 TKA 前不同时间间隔接受膝关节镜检查的患者(<12、12～16、16～20 和 20～24 个月)。在 TKA 后 6 个月、1 年及 2 年时,各组感染性翻修率比较均无统计学差异(P>0.476)。此外,Viste 等[63]通过前瞻性数据库回顾性分析,将既往接受过膝关节镜检查的患者(n = 160)与匹配对照组患者(n = 320)进行比较。两组 PJI 病例数分别为 2 例与 3 例,差异无统计学意义;既往接受膝关节镜检查的队列中有 2 例 PJI,对照组有 3 例,差异也无统计学意义。此外,他们证实:在 TKA 前 1 年内接受关节镜检查的患者组与 1 年以上接受过关节镜检查的两组患者,其 10 年无感染事件发生率的差异无统计学意义。

近期有 2 项系统性综述和荟萃分析表明,既往接受关节镜检查患者的下肢关节置换术后感染风险会升高。首项研究评估了髋/膝关节的关节镜检查与关节置换术,其中 23 项研究中有 9 项仅涉及 TKA[75]。另有 10 项研究(n = 6 771)报告了术后平均 1～6 年随访期间的感染风险,并表明与对照组相比,关节镜检查组的感染风险有显著增加(OR = 1.83,P<0.001),且异质性较低。第 2 项荟萃分析评估了接受膝关节镜检查和未接受膝关节镜检查的膝关节置换术病例。结果表明,接受膝关节置换术的患者在术前进行膝关节镜检查,术后感染率增加超过 50%(Z = 3.54,P = 0.000 4)[76]。

结　论

纳入分析的绝大多数文献(11 项独立研究中的 8 项,以及 2 项系统综述和荟萃分析)证实,有膝关节关节镜手术史的患者行 TKA 后,SSI/PJI 风险存在具有统

计学及临床意义的升高。但所有研究均为回顾性分析，数据来源包含单中心前瞻性数据库与国家级登记库。值得注意的是，另有 3 项研究未观察到感染风险升高，其共性为膝关节镜手术亚组样本量偏小。现有数据还提示，两次手术间隔时间越短，患者术后感染风险越高。综合现有证据，骨科医师对有膝关节镜手术史、拟实施全膝关节置换的患者，建议至少间隔 6 个月再行置换手术，以最大限度降低感染风险。

问题 4：既往手术及植入器械是否会增加接受转换全关节置换术患者继发性假体周围关节感染的发生风险？

Ahmad Abbaszadeh，Amparo Ortega Yago，Jeppe Lange，Javad Parvizi

【回答/建议】 虽然临床数据显示，转换全关节置换术(TJA)的感染率高于初次 TJA，但两者之间差异并无统计学意义。因此，需要更大样本量的研究才能得出更明确的结论。

【证据等级】 中等。

【代表投票】 同意 84.2%，不同意 10.5%，弃权 5.3%(强共识：超多数支持)。

依　据

PJI 被视为灾难性并发症，也是导致 TJA 失败的不利因素[77,78]。在 TJA 过程中，对既往植入物的优化管理仍是骨科手术中的难题。既往手术留存的植入物可能使后续关节置换手术复杂化，并增加 PJI 等并发症的风险[79,80]。初次 TJA 中 PJI 发生率通常为 0.5%～2%；然而，在存在既往手术残留植入物(如高位胫骨截骨术、骨折内固定或韧带重建术)的患者中，感染率更高[81,82]。近期发表的一项综述指出，在转换 TJA 中，分期与同期移除金属植入物之间围手术期并发症(特别是 PJI)发生率的差异无统计学意义[83]。本研究旨在探讨转换 TJA 后(无论是否移除金属植入物)的 PJI 总发生率，并通过病例对照研究比较转换 TJA 与初次 TJA 的 PJI 发生率。

采用随机截距逻辑回归的随机效应模型[84]，通过 I^2 统计量和卡方检验评估异质性。本分析纳入 37 项研究[79,80,82,85-118]，总样本量 35 696 例(转换 TJA 组 19 866 例，初次 TJA 组 15 830 例)，其中美洲地区 17 项研究(N = 34 377，其中转换 TJA 组 18 792 例，初次 TJA 组 15 585 例)，亚洲 4 项(N = 313，其中转换 TJA 组 265 例，初次 TJA 组 48 例)，欧洲 15 项(N = 994，转换 TJA 组 797 例，初次 TJA 组 197 例)，非洲 1 项(N = 12，转换 TJA 组 12 例，初次 TJA 组 0 例)。各研究样本量差异显著，最小仅 6 份样本[93]，最大达 18 245 份样本[82]。报告的 PJI 发生率为 0～23.81%。总体而言，我们的分析显示接受转换 TJA 患者的平均 PJI 发生率为 1.92%(95% CI：1.05～3.50)。

按关节类型分析时，19 项研究聚焦髋关节，17 项聚焦膝关节，1 项聚焦肩关节。分别有 6 595、13 243、28 例样本接受了 THA、TKA 和全肩关节置换术。此外，207 例和 15 623 例患者分别接受了初次 THA 和 TKA 手术。THA 后 PJI 平均发生率为 1.18%(95% CI：0.37～3.64)，TKA 为 3.13%(95% CI：1.60～6.02)，全肩关节置换术为 0(95% CI：0～12.34)。两亚组间差异无统计学意义($\chi^2 = 2.45$，$df = 2$，$P = 0.29$)。

在病例对照研究中比较转换 TJA 与初次 TJA 的 PJI 发生率时，选取了 11 项研究，样本量分别为 3 953 例和 15 830 例。转换组的 PJI 发生率为 1.05%(95% CI：0.21～5.06)，初次组为 0.54%(95% CI：0.11～2.61)。然而，两亚组比较显示 PJI 发生率差异无统计学意义($\chi^2 = 0.43$，$df = 1$，$P = 0.51$)。此外，我们计算了两组间的 OR 值，结果为 3.71(95% CI：2.88～4.79)。但多项研究显示 OR 值存在较大差异，部分置信区间(包括一项研究)表明两组间无统计学差异。

结　论

本研究发现转换 TJA 中 PJI 发生率为 1.92%。THA 与 TKA 的 PJI 发生率差异无统计学意义。此外，尽管转换 TJA 的感染率高于初次 TJA(1.05% *vs.* 0.54%)，但两者差异也无统计学意义。值得注意的是，美国与其他地区研究的样本量存在显著差异，超过 90% 的样本来自美国。这凸显了在其他地区开展更多研究，以获得更全面视角的必要性。

问题5：既往行单髁膝关节置换术后转换为全膝关节置换术的患者，其假体周围关节感染发生率是否更高？

Patrick Sadoghi，MD，PhD，MBA；Matt DeRuyter，MD；Adolph V. Lombardi，MD；Alexander Aichmair，MD MPH；Shinand Vischwanath Vaidya，MD；Vincenzo Salini，MD；Yukihide Minoda，MD；Stefano Campi，MD；Vijay Kumar，MD；Zachary C. Lum，MD

【回答/建议】 转换 TKA 可能与较高的 PJI 发生率相关，但现有证据不足以证明由 UKA 转换为 TKA 会增加感染风险。由于术中更常需要金属加强块和延长杆，UKA 转换 TKA 更为复杂，可能伴随较高的并发症风险，包括感染。

【证据等级】 有限。

【代表投票】 同意 75.6%，不同意 19.7%，弃权 4.8%(中等共识：明显多数支持)。

依　据

对于罹患终末期症状性骨关节炎且病变累及膝关节单间室的患者而言，UKA 是 TKA 的一种有效替代方案。与 TKA 相比，UKA 的潜在优势包括：术后恢复更快、本体感觉更佳、术后疼痛更轻、膝关节功能与活动度更优，同时可降低感染率和手术干预率[119-122]。然而，部分登记数据显示 UKA 的翻修率高于 TKA[123]。截至目前，既往接受过 UKA 后转为 TKA 的患者，其 SSI/PJI 的发生率是否更高，这一问题尚无明确结论。

通过在 Embase、Scopus 和 PubMed 数据库中检索指定关键词，共识别出 1 088 项研究。经标题和摘要筛选后，对 61 篇全文进行评审，最终纳入 18 项研究进行完整数据提取。其中包含 17 项临床实践登记研究和 1 项数据库研究，8 项为Ⅲ级证据研究，其余为Ⅳ级证据研究。2 项研究关注髌股关节置换术转换 TKA，11 项研究针对膝关节内侧间室置换术后翻修，剩余研究则纳入了各种类型的 UKA 病例，或未明确标注 UKA 的具体术式类型。在对照组设置上，7 项研究以初次 TKA 患者作为对照，其中 1 项研究同时纳入翻修 TKA 患者作为对照，1 项研究以高位胫骨截骨术患者作为对照。样本量统计显示，临床注册研究的总样本量为 1 172 例，纳入数据库研究后总样本量达 13 257 例。

研究共涉及 1 377 例 UKA 转为 TKA 的患者，平均年龄为 65.7 岁(95% *CI*：63.7～67.7)，女性占 65.3%(95% *CI*：57.9～72.7)，BMI 为 28～33 kg/m^2，加权平均随访时间为 57.1 个月(95% *CI*：43.9～70.3)。从 UKA 转换为 TKA 的间隔期为 28～108 个月，平均 63 个月。

在 1 377 例接受转换 TKA 的患者中，有 28 例(2.0%)在随访期间发生 SSI/PJI。另有 4 项研究纳入了对照组，该组包含 159 例初次 TKA 患者，其中发生 SSI/PJI 的病例为 15 例(3.0%)[124-127]。在对 UKA 转换为 TKA 组与对照组的 SSI/PJI 发生率差异进行荟萃分析时，两组间差异无统计学意义(OR = 0.353，95% *CI*：0.769～1.48)。虽然 UKA 转换为 TKA 组与初次 TKA 组的感染 OR 值无差异，但更多的 UKA 转换为 TKA 病例需要额外内植物固定。230 例(16.7%)患者术中需要补块填充，404 例(29.3%)需要延长杆，另有 96 例(7.7%)因非 SSI/PJI 原因再次手术。虽然转换 TKA 组的总体再次手术率数值更高，但 3 项研究的荟萃分析显示：UKA 转 TKA 组(7.7%)与对照组(3.6%)再手术率差异无统计学意义(OR = 1.42，95% *CI*：0.548～2.29，P = 0.68)[125-127]。

接受 UKA 转 TKA 患者的 SSI/PJI 发生率未高于 TKA 对照组，且该感染发生率与既往发表的关于初次 TKA 及历史对照研究的结果一致[128]。这可能源于研究中报告的 SSI/PJI 绝对病例数较低。此外，几乎所有研究均为临床注册研究，这可能存在来自高手术量中心的高专业水平偏倚及技术水平偏倚[129]。数据库研究因更具普适性且可能纳入手术量较低的中心，其结论或与本研究存在差异。

尽管感染发生率总体较低，但翻修假体、延长杆及骨缺损填充物的使用率显著更高。几乎所有研究均报告使用延长杆和骨缺损填充物以增强固定效果并替代缺失骨组织。研究表明，采用加厚聚乙烯衬垫(通常作为胫骨截骨的替代方案)会增加延长杆及骨缺损填充物的使用率[130]。对于髌股关节置换术后转换 TKA，由于骨缺损部位的特殊性，延长杆和骨缺损填充物的预期使用率会显著降低，这与本综述结果一致。Anatone 等[131]

在82例髌股关节置换术转TKA的病例中发现，仅3例(3.6%)患者需要加延长杆，且无患者需要任何骨缺损填充物。重要的是，骨科医师应在术中充分评估后，审慎考虑采用其他重建方案。Lewis等[132]研究指出，在UKA转为TKA时，使用胫骨侧延长杆可降低翻修风险，表明此类固定方式具有潜在优势。

尽管差异无统计学意义，但UKA转TKA组的再手术率仍高于历史对照组。除感染外，再手术的主要原因包括无菌性松动、不稳定、伸肌装置失效、血肿及关节纤维化。两项研究均指出，髌股关节置换术转为TKA后，部分患者会发生关节纤维化这一并发症，需要在麻醉下采用手法松解和粘连松解术进行处理[127,131]。外科医师在进行此类翻修手术时应警惕相关潜在的并发症发生。

本系统综述与荟萃分析存在若干潜在局限性。仅纳入英文文献可能会减少欧洲和亚洲国家的报告数量。由于所纳入的研究主要来自临床实践登记库而非大型数据库研究，专门从事UKA的中心可能存在专业技能偏倚，因此其感染和并发症发生率可能低于更具普遍推广意义的外科医生群体。此外，对UKA转为TKA后的SSI/PJI及失败病例的漏报或低报告数可能使数据发生偏倚。由于缺乏转换TKA的特定编码，数据库研究中难以准确捕捉该特定患者群体。另外，本研究未将合并其他辅助手术的情况视为失败，这也可能导致再次手术率被低估并使数据发生偏倚。由于可获取的病例数有限，本研究也未能确定不同类型UKA之间(如固定平台与活动平台假体，或髌股关节置换术)在SSI/PJI发生率上的差异。

总之，UKA失败后转换为TKA，其SSI/PJI发生率相对较低，但与初次TKA相比，需要使用翻修部件的比例更高，再次手术率也更高。未来需要进一步的数据库研究来证实这些发现，并探索最大限度减少并发症、改善长期预后的策略。

参考文献

[1] Bedard NA, Dowdle SB, Anthony CA, et al. The AAHKS clinical research award: what are the costs of knee osteoarthritis in the year prior to total knee arthroplasty[J]. J Arthroplasty, 2017, 32(9s): S8-S10. e1.

[2] Prkić A, Peet M, Benner JL, et al. Role of preoperative intra-articular corticosteroid injections on periprosthetic joint infection in total hip arthroplasty and its association with preoperative timing: a single-center series of 5,909 hips[J]. J Arthroplasty, 2024, 39(8): 2100-2103.

[3] Richardson SS, Schairer WW, Sculco TP, Sculco PK. Comparison of infection risk with corticosteroid or hyaluronic acid injection prior to total knee arthroplasty[J]. J Bone Joint Surg Am, 2019, 101(2): 112-118.

[4] Colen S, Hoorntje A, Maeckelbergh L, et al. Intra-articular hyaluronic acid injections less than 6 months before total hip arthroplasty: is it safe? a retrospective cohort study in 565 patients[J]. J Arthroplasty, 2021, 36(3): 1003-1008.

[5] Joshy S, Thomas B, Gogi N, et al. Effect of intra-articular steroids on deep infections following total knee arthroplasty [J]. Int Orthop, 2006, 30(2): 91-93.

[6] Papavasiliou AV, Isaac DL, Marimuthu R, et al. Infection in knee replacements after previous injection of intra-articular steroid[J]. J Bone Joint Surg Br, 2006, 88(3): 321-323.

[7] Desai A, Ramankutty S, Board T, et al. Does intraarticular steroid infiltration increase the rate of infection in subsequent total knee replacements[J]. Knee, 2009, 16(4): 262-264.

[8] Grondin J, Menu P, Métayer B, et al. Intra-articular injections prior to total knee arthroplasty do not increase the risk of periprosthetic joint infection: a prospective cohort study [J]. Antibiotics (Basel), 2021, 10(3): 330.

[9] Kokubun BA, Manista GC, Courtney PM, et al. Intra-articular knee injections before total knee arthroplasty: outcomes and complication rates[J]. J Arthroplasty, 2017, 32(6): 1798-1802.

[10] Rhode DT, Siegel MA, Volchenko E, et al. Do intra-articular corticosteroid injections prior to total knee arthroplasty increase postoperative complication rates: a retrospective review[J]. J Knee Surg, 2023, 36(3): 231-235.

[11] Khanuja HS, Banerjee S, Sodhi GS, et al. Do prior intra-articular corticosteroid injections or time of administration increase the risks of subsequent periprosthetic joint infections after total knee arthroplasty[J]. J Long Term Eff Med Implants, 2016, 26(3): 191-197.

[12] Amin NH, Omiyi D, Kuczynski B, et al. The risk of a deep infection associated with intraarticular injections before a total knee arthroplasty[J]. J Arthroplasty, 2016, 31(1): 240-244.

[13] Bains SS, Chen Z, Sax OC, et al. Delaying total knee arthroplasty more than 4 weeks after intra-articular knee injection does not further decrease risk of septic revision[J]. J Knee Surg, 2022, 35(14): 1511-1517.

[14] Cancienne JM, Werner BC, Luetkemeyer LM, et al. Does timing of previous intra-articular steroid injection affect the post-operative rate of infection in total knee arthroplasty[J]. J Arthroplasty, 2015, 30(11): 1879-1882.

[15] Bhattacharjee S, Wallace S, Luu HH, et al. Do we need to wait 3 months after corticosteroid injections to reduce the risk of infection after total knee arthroplasty[J]. J Am Acad Orthop Surg, 2021, 29(14): e714-e721.

[16] Muffly BT, Ayeni AM, Jones CA, et al. Periprosthetic joint

infection risk after primary total knee arthroplasty: are all preoperative corticosteroid injections the same[J]. J Arthroplasty, 2024, 39(5): 1312-1316. e7.

[17] Kurtz SM, Mont MA, Chen AF, et al. Intra-articular corticosteroid or hyaluronic acid injections are not associated with periprosthetic joint infection risk following total knee arthroplasty[J]. J Knee Surg, 2022, 35(9): 983-996.

[18] Namba RS, Inacio MC, Paxton EW. Risk factors associated with deep surgical site infections after primary total knee arthroplasty: an analysis of 56,216 knees[J]. J Bone Joint Surg Am, 2013, 95(9): 775-782.

[19] Jin X, Gallego Luxan B, Hanly M, et al. Estimating incidence rates of periprosthetic joint infection after hip and knee arthroplasty for osteoarthritis using linked registry and administrative health data[J]. Bone Joint J, 2022, 104-b(9): 1060-1066.

[20] McMahon SE, Lovell ME. Total hip arthroplasty after ipsilateral intra-articular steroid injection: 8 years follow up[J]. Acta Orthop Belg, 2012, 78(3): 333-336.

[21] Kaspar S, de VdBJ. Infection in hip arthroplasty after previous injection of steroid[J]. J Bone Joint Surg Br, 2005, 87(4): 454-457.

[22] Sreekumar R, Venkiteswaran R, Raut V. Infection in primary hip arthroplasty after previous steroid infiltration[J]. Int Orthop, 2007, 31(1): 125-128.

[23] Meermans G, Corten K, Simon JP. Is the infection rate in primary THA increased after steroid injection[J]. Clin Orthop Relat Res, 2012, 470(11): 3213-3219.

[24] McIntosh AL, Hanssen AD, Wenger DE, et al. Recent intraarticular steroid injection may increase infection rates in primary THA[J]. Clin Orthop Relat Res, 2006, 451: 50-54.

[25] Chambers AW, Lacy KW, Liow MHL, et al. Multiple hip intra-articular steroid injections increase risk of periprosthetic joint infection compared with single injections[J]. J Arthroplasty, 2017, 32(6): 1980-1983.

[26] Streck LE, Braun S, Spilo K, et al. How safe are intra-articular corticosteroid injections to the hip[J]. BMC Musculoskelet Disord, 2023, 24(1): 665.

[27] Werner BC, Cancienne JM, Browne JA. The timing of total hip arthroplasty after intraarticular hip injection affects postoperative infection risk[J]. J Arthroplasty, 2016, 31(4): 820-823.

[28] Forlenza EM, Burnett RA, Korrapati AB, et al. Preoperative corticosteroid injections demonstrate a temporal and dose-dependent relationship with the rate of postoperative infection following total hip arthroplasty[J]. J Arthroplasty, 2021, 36(6): 2033-2037. e1.

[29] Schairer WW, Nwachukwu BU, Mayman DJ, et al. Preoperative hip injections increase the rate of periprosthetic infection after total hip arthroplasty[J]. J Arthroplasty, 2016, 31(9 Suppl): 166-169. e1.

[30] Sax OC, Douglas SJ, Pervaiz SS, et al. Intraarticular hip injections prior to total hip arthroplasty: infection and cost-related associations[J]. Orthopedics, 2023, 46(1): 19-26.

[31] Lai Q, Cai K, Lin T, et al. Prior intra-articular corticosteroid injection within 3 months may increase the risk of deep infection in subsequent joint arthroplasty: a meta-analysis [J]. Clin Orthop Relat Res, 2022, 480(5): 971-979.

[32] Yang X, Li L, Ren X, et al. Do preoperative intra-articular injections of corticosteroids or hyaluronic acid increase the risk of infection after total knee arthroplasty? a meta-analysis [J]. Bone Joint Res, 2022, 11(3): 171-179.

[33] Kim YM, Joo YB, Song JH. Preoperative intra-articular steroid injections within 3 months increase the risk of periprosthetic joint infection in total knee arthroplasty: a systematic review and meta-analysis[J]. J Orthop Surg Res, 2023, 18(1): 148.

[34] Baums MH, Aquilina J, Pérez-Prieto D, et al. Risk analysis of periprosthetic knee joint infection (PJI) in total knee arthroplasty after preoperative corticosteroid injection: a systematic review: a study performed by the early osteoarthritis group of ESSKA-European knee associates section[J]. Arch Orthop Trauma Surg, 2023, 143(5): 2683-2691.

[35] Avila A, Acuña AJ, Do MT, et al. Intra-articular injection receipt within 3 months prior to primary total knee arthroplasty is associated with increased periprosthetic joint infection risk[J]. Knee Surg Sports Traumatol Arthrosc, 2022, 30(12): 4088-4097.

[36] Saracco M, Ciriello V, D'Angelo F, et al. Do prior intra-articular injections impact on the risk of periprosthetic joint infection in patients undergoing total hip arthroplasty? A meta-analysis of the current evidences with a focus on the timing of injection before surgery[J]. EFORT Open Rev, 2023, 8(6): 459-467.

[37] Khan IA, Small I, Sutton RM, et al. Cumulative intraarticular injections are not a risk factor for periprosthetic joint infection following total knee arthroplasty[J]. J Arthroplasty, 2022, 37(6): 1059-1063. e1.

[38] Schairer WW, Nwachukwu BU, Suryavanshi JR, et al. A shift in hip arthroscopy use by patient age and surgeon volume: a New York state—based population analysis 2004 to 2016[J]. Arthroscopy, 2019, 35: 2847-2854. e1.

[39] Burman M. Arthroscopy or the direct visualization of joints: an experimental cadaver study[J]. Clin Orthop Relat Res, 2001, 390: 5-9.

[40] McCarthy JC, Lee JA. Arthroscopic intervention in early hip disease[J]. Clin Orthop Relat Res, 2004, 429: 157-162.

[41] Piuzzi NS, Slullitel PAI, Bertona A, et al. Hip arthroscopy in osteoarthritis: a systematic review of the literature[J]. HIP Int, 2016, 26: 8-14.

[42] Schairer WW, Nwachukwu BU, McCormick F, et al. Use of

hip arthroscopy and risk of conversion to total hip arthroplasty: a population-based analysis[J]. Arthroscopy, 2016, 32: 587-593.

[43] Haviv B, O'Donnell J. The incidence of total hip arthroplasty after hip arthroscopy in osteoarthritic patients[J]. Sports Med Arthrosc Rehabil Ther Technol, 2010, 2: 18.

[44] Lemme NJ, Veeramani A, Yang DS, et al. Total hip arthroplasty after hip arthroscopy has increased complications and revision risk[J]. J Arthroplasty, 2021, 36: 3922-3927. e2.

[45] Bolarinwa SA, Aryee JN, Labaran LA, et al. Does arthroscopic repair of femoroacetabular impingement pathology affect clinical outcomes after ipsilateral total hip arthroplasty [J]. Hip Pelvis, 2020, 32: 35-41.

[46] Ross BJ, Wortman RJ, Lee OC, et al. Is prior hip arthroscopy associated with higher complication rates or prolonged opioid claims after total hip arthroplasty? A matched cohort study [J]. Orthop J Sports Med, 2022, 10: 23259671221126508.

[47] Malahias MA, Gu A, Richardson SS, et al. Hip arthroscopy for hip osteoarthritis is associated with increased risk for revision after total hip arthroplasty[J]. HIP Int, 2021, 31: 656-662.

[48] Lindman I, Nåtman J, Öhlin A, et al. Prior hip arthroscopy does not affect 1-year patient-reported outcomes following total hip arthroplasty: a register-based matched case-control study of 675 patients[J]. Acta Orthop, 2021, 92: 408-412.

[49] Vovos TJ, Lazarides AL, Ryan SP, et al. Prior hip arthroscopy increases risk for perioperative total hip arthroplasty complications: a matched-controlled study[J]. J Arthroplasty, 2019, 34: 1707-1710.

[50] Charles R, LaTulip S, Goulet JA, Pour AE. Previous arthroscopic repair of femoro-acetabular impingement does not affect outcomes of total hip arthroplasty[J]. Int Orthop, 2017, 41: 1125-1129.

[51] Perets I, Mansor Y, Mu BH, et al. Prior arthroscopy leads to inferior outcomes in total hip arthroplasty: a match-controlled study[J]. J Arthroplasty, 2017, 32: 3665-3668.

[52] Jain MV, Rajpura A, Kumar VS, et al. Functional outcome of total hip arthroplasty after a previous hip arthroscopy: a retrospective comparative cohort study[J]. HIP Int, 2019, 29: 363-367.

[53] Rosinsky PJ, Kyin C, Shapira J, et al. Hip arthroplasty after hip arthroscopy: are short-term outcomes affected? a systematic review of the literature[J]. Arthroscopy, 2019, 35: 2736-2746.

[54] Chaudhry ZS, Salem HS, Hammoud S, et al. Does prior hip arthroscopy affect outcomes of subsequent hip arthroplasty? A systematic review[J]. Arthroscopy, 2019, 35: 631-643.

[55] Liu Q, Tian Z, Pian K, et al. The influence of prior arthroscopy on outcomes of primary total lower extremity arthroplasty: a systematic review and meta-analysis[J]. Int J Surg, 2022, 98: 106218.

[56] Kim S, Bosque J, Meehan JP, et al. Increase in outpatient knee arthroscopy in the United States: a comparison of national surveys of ambulatory surgery, 1996 and 2006[J]. J Bone Joint Surg Am, 2011, 93: 994-1000.

[57] Steadman JR, Briggs KK, Matheny LM, et al. Ten-year survivorship after knee arthroscopy in patients with Kellgren-Lawrence grade 3 and grade 4 osteoarthritis of the knee[J]. Arthroscopy, 2013, 29: 220-225.

[58] Miller BS, Steadman JR, Briggs KK, et al. Patient satisfaction and outcome after microfracture of the degenerative knee[J]. J Knee Surg, 2004, 17: 13-17.

[59] Fuchs L, Givon A, Shweiki F, et al. Arthroscopic knee debridement in osteoarthritis in the older age can be satisfactory[J]. J Clin Orthop Trauma, 2023, 38: 102130.

[60] O'Connor D, Johnston RV, Brignardello-Petersen R, et al. Arthroscopic surgery for degenerative knee disease (osteoarthritis including degenerative meniscal tears)[J]. Cochrane Database Syst Rev, 2022, 2022: CD014328.

[61] van den Bekerom MPJ, Patt TW, Rutten S, et al. Arthroscopic debridement for grade III and IV chondromalacia of the knee in patients older than 60 years[J]. J Knee Surg, 2007, 20: 271-276.

[62] Lloyd JM, Watts MC, Stokes AP, et al. Medium term results of per-operative knee arthroscopy in confirming suitability for unicompartmental arthroplasty[J]. Knee, 2012, 19: 908-912.

[63] Viste A, Abdel MP, Ollivier M, et al. Prior knee arthroscopy does not influence long-term total knee arthroplasty outcomes and survivorship[J]. J Arthroplasty, 2017, 32: 3626-3631.

[64] Johanson NA, Kleinbart FA, Cerynik DL, et al. Temporal relationship between knee arthroscopy and arthroplasty. a quality measure for joint care[J]. J Arthroplasty, 2011, 26: 187-191.

[65] Piedade SR, Pinaroli A, Servien E, et al. Is previous knee arthroscopy related to worse results in primary total knee arthroplasty[J]. Knee Surg Sports Traumatol Arthrosc, 2009, 17: 328-333.

[66] Barton SB, McLauchlan GJ, Canty SJ. The incidence and impact of arthroscopy in the year prior to total knee arthroplasty[J]. Knee, 2017, 24: 396-401.

[67] Ma JN, Li XL, Liang P, et al. When can total knee arthroplasty be safely performed following prior arthroscopy[J]. BMC Musculoskelet Disord, 2021, 22: 3859.

[68] Werner BC, Burrus MT, Novicoff WM, et al. Total knee arthroplasty within six months after knee arthroscopy is associated with increased postoperative complications[J]. J Arthroplasty, 2015, 30: 1313-1316.

[69] Gu A, Malahias MA, Cohen JS, et al. Prior knee arthroscopy is associated with increased risk of revision after total knee

arthroplasty[J]. J Arthroplasty, 2020, 35: 100－104.

[70] Gu A, Fassihi SC, Wessel LE, et al. Comparison of revision risk based on timing of knee arthroscopy prior to total knee arthroplasty[J]. J Bone Joint Surg Am, 2021, 103: 660－667.

[71] Nin DZ, Chen YW, Talmo CT, et al. Arthroscopic procedures are performed in 5% of patients with knee osteoarthritis 1 year preceding total knee arthroplasty and are associated with increased stiffness and increased costs[J]. Arthrosc Sports Med Rehabil, 2023, 5: 100776.

[72] Tayton ER, Frampton C, Hooper GJ, e t al. The impact of patient and surgical factors on the rate of infection after primary total knee arthroplasty[J]. Bone Joint J, 2016, 98B: 334－340.

[73] Issa K, Naziri Q, Johnson AJ, et al. TKA results are not compromised by previous arthroscopic procedures[J]. J Knee Surg, 2012, 25: 161－164.

[74] Sax OC, Bains SS, Chen Z, et al. Knee arthroscopy prior to total knee arthroplasty: temporal relationship to surgical complications[J]. J Knee Surg, 2022, 35: 1504－1510.

[75] Liu Q, Tian Z, Pian K, et al. The influence of prior arthroscopy on outcomes of primary total lower extremity arthroplasty: a systematic review and meta-analysis[J]. Int J Surg, 2022, 98: 106218.

[76] Goyal T, Tripathy SK, Schuh A, et al. Total knee arthroplasty after a prior knee arthroscopy has higher complication rates: a systematic review[J]. Arch Orthop Trauma Surg, 2022, 142: 3415－3425.

[77] Yilmaz MK, Abbaszadeh A, Tarabichi S, et al. Diagnosis of periprosthetic joint infection: the utility of biomarkers in 2023[J]. Antibiotics, 2023, 12: 1054.

[78] Yilmaz MK, Celik N, Tarabichi S, et al. Evidence-based approach for prevention of surgical site infection[J]. Hip Pelvis, 2024, 36: 161－167.

[79] Apinyankul R, Hui AY, Hwang K, et al. Complications, implant survivorships, and functional outcomes of conversion total knee arthroplasty with prior hardware[J]. J Arthroplasty, 2023, 38: S66－S70. e2.

[80] Baker HP, Seidel H, Vatti L, et al. Concurrent hardware removal is associated with increased odds of infection following conversion total knee arthroplasty[J]. J Arthroplasty, 2023, 38: 680－684. e1.

[81] Longo UG, Salvatore SD, Bandini B, et al. Debridement, antibiotics, and implant retention (DAIR) for the early prosthetic joint infection of total knee and hip arthroplasties: a systematic review[J]. J ISAKOS, 2024, 9: 62－70.

[82] Hameed D, Bains SS, Dubin JA, et al. Staged approach to tibial nail removal poses increased risk for infection in the setting of total knee arthroplasty[J]. J Arthroplasty, 2024, 39: 891－895. e1.

[83] Abbaszadeh A, Llinas A, Longo UG, et al. Is there a difference in outcome of conversion total joint arthroplasty when staged versus concurrent hardware removal is performed[J]. J Arthroplasty, 2024, 39: 1802－1806. e1.

[84] Stijnen T, Hamza TH, Ozdemir P. Random effects meta-analysis of event outcome in the framework of the generalized linear mixed model with applications in sparse data[J]. Stat Med, 2010, 29: 3046－3067.

[85] Afghanyar Y, Coutandin M, Schneider M, et al. Conversion of failed internal fixation in proximal femur fractures using calcar-guided short-stem total hip arthroplasty[J]. J Orthop Traumatol, 2022, 23: 655.

[86] Bergen MA, Ryan SP, Hong CS, et al. Conversion total knee arthroplasty: a distinct surgical procedure with increased resource utilization[J]. J Arthroplasty, 2019, 34: S114－S120.

[87] Cardenas J, Pfeil AN, Fertitta DK, et al. Orthopedic hardware type impacts case complexity in conversion total hip arthroplasty surgery[J]. Arthroplasty Today, 2024, 26: 101317.

[88] Castillon P, Bartra A, Vallejo G, et al. Hip arthroplasty with conventional stem as rescue treatment after failed treatment of intertrochanteric hip fractures[J]. Rev Esp Cir Ortop Traumatol, 2013, 57: 194－200.

[89] Chong ACM, Fisher BT, MacFadden LN, et al. Prior anterior cruciate ligament reconstruction effects on future total knee arthroplasty[J]. J Arthroplasty, 2018, 33: 2821－2826.

[90] Fisher ND, Egol KA, Schwarzkopf R. Risk factors for wound complications following conversion TKA after tibial plateau fracture[J]. Indian J Orthop, 2022, 56: 1021－1027.

[91] Haidukewych GJ, Berry DJ. Hip arthroplasty for salvage of failed treatment of intertrochanteric hip fractures[J]. J Bone Joint Surg Am, 2003, 85: 899－904.

[92] Hassan KM, Soudy EE, Elzohairy MM, et al. Total hip arthroplasty after failed internal fixation of neck femur fracture: analysis of 12 cases[J]. Egypt J Hosp Med, 2020, 81: 2429－2432.

[93] Hernandez-Vaquero D, Suarez-Vazquez A, Iglesias-Fernandez S. Computer-assisted navigation in total knee arthroplasty without femoral hardware removal[J]. Acta Chir Orthop Traumatol Cech, 2012, 79: 331－334.

[94] Hrubina M, Necas L, Sammoudi D, et al. Dynamic hip screw in proximal femoral fractures followed by "single-stage" hip arthroplasty-retrospective analysis[J]. Eur J Orthop Surg Traumatol, 2024, 34: 1087－1093.

[95] James EW, Blevins JL, Gausden EB, et al. Increased utilization of constraint in total knee arthroplasty following anterior cruciate ligament and multiligament knee reconstruction[J]. Bone Joint J, 2019, 101B: 77－83.

[96] Klatte TO, Meinicke R, O'Loughlin P, et al. Incidence of bacterial contamination in primary THA and combined hardware removal: analysis of preoperative aspiration and intraoperative

biopsies[J]. J Arthroplasty, 2013, 28: 1677－1680.

[97] Klatte TO, Sabihi R, Guenther D, et al. High rates of occult infection after shoulder fracture fixation: considerations for conversion shoulder arthroplasty[J]. HSS J, 2015, 11: 198－203.

[98] Klatte TO, Schneider MM, Citak M, et al. Infection rates in patients undergoing primary knee arthroplasty with pre-existing orthopaedic fixation-devices[J]. Knee, 2013, 20: 177－180.

[99] La Camera F, de Matteo V, Di Maio M, et al. Clinical outcomes and complication rate after single-stage hardware removal and total hip arthroplasty: a matched-pair controlled study[J]. J Clin Med, 2023, 12: 1666.

[100] Lizaur-Utrilla A, Collados-Maestre I, Miralles-Muñoz FA, et al. Total knee arthroplasty for osteoarthritis secondary to fracture of the tibial plateau. a prospective matched cohort study[J]. J Arthroplasty, 2015, 30: 1328－1332.

[101] Madariaga S, Vargas-Reverón C, Tornero E, et al. Outcomes of hip arthroplasty with concomitant hardware removal: influence of the type of implant retrieved and impact of positive intraoperative cultures[J]. Arch Orthop Trauma Surg, 2021, 141: 333－339.

[102] Malhotra R, Jain A, Gupta S, et al. Outcomes of total knee arthroplasty in patients with prior hardware: a case-control study using handheld navigation[J]. J Knee Surg, 2022, 35: 1474－1483.

[103] Manzotti A, Pullen C, Cerveri P, et al. Post traumatic knee arthritis: navigated total knee replacement without hardware removal[J]. Knee, 2014, 21: 290－294.

[104] McGowan SP, Myers DM, Taylor BC, et al. Difficulty of total hip arthroplasty following open reduction and internal fixation of acetabular fractures[J]. J Long Term Eff Med Implants, 2019, 29: 247－254.

[105] Morice A, Ducellier F, Bizot P. Total hip arthroplasty after failed fixation of a proximal femur fracture: analysis of 59 cases of intra- and extra-capsular fractures[J]. Orthop Traumatol Surg Res, 2018, 104: 681－686.

[106] Ordas-Bayon A, Monzon DG, Casteulani AC, et al. Total hip arthroplasty after surgical treatment of acetabular fractures: a 5-year minimum follow up study[J]. Acta Orthop Belg, 2021, 87: 52－59.

[107] Randelli F, Viganò M, Holzapfel BM, et al. Conversion hip arthroplasty via the direct anterior approach: pearls, pitfalls and personal experience[J]. Oper Orthop Traumatol, 2022, 34: 177－188.

[108] Scholten R, Füssenich W, Somford MP, et al. High incidence of early periprosthetic joint infection following total hip arthroplasty with concomitant or previous hardware removal[J]. Arch Orthop Trauma Surg, 2019, 139: 1051－1056.

[109] Sequeira SB, Hasenauer MD, McKinstry R, et al. Decreased risk of periprosthetic joint infection with concurrent hardware removal during conversion total hip arthroplasty compared to staged removal: a matched cohort analysis[J]. J Am Acad Orthop Surg Glob Res Rev, 2023, 7: 261.

[110] Smith EJ, Heng M, Bedair HS, et al. Total knee arthroplasty following intramedullary tibial nailing[J]. Knee Surg Relat Res, 2020, 32: 35.

[111] Smith EJ, Katakam A, Box HN, et al. Staged vs concurrent hardware removal during conversion total knee arthroplasty[J]. J Arthroplasty, 2020, 35: 3569－3574.

[112] Tigani D, Masetti G, Sabbioni G, et al. Computer-assisted surgery as indication of choice: total knee arthroplasty in case of retained hardware or extra-articular deformity[J]. Int Orthop, 2012, 36: 1379－1385.

[113] Wang XS, Zhou YX, Shao HY, et al. Total knee arthroplasty in patients with prior femoral and tibial fractures: outcomes and risk factors for surgical site complications and reoperations[J]. Orthop Surg, 2020, 12: 210－217.

[114] Weber M, Berry DJ, Harmsen WS. Total hip arthroplasty after operative treatment of an acetabular fracture[J]. J Bone Joint Surg Am, 1998, 80: 1295－1305.

[115] Wilson JM, Abdel MP, Trousdale RT, et al. Total hip arthroplasty following operative fixation of acetabular fracture: a contemporary series[J]. J Arthroplasty, 2024, 39: 1672－1677.

[116] Woodcock J, Larson AN, Mabry TM, et al. Do retained pediatric implants impact later total hip arthroplasty[J]. J Pediatr Orthop, 2013, 33: 339－344.

[117] Yun A, Qutami M, Pasko KBD. Salvage of failed femoral neck fracture fixation with conversion total hip arthroplasty using the direct anterior approach[J]. Hip Pelvis, 2020, 32: 199－206.

[118] Cheng Q, Tang JL, Gu JJ, et al. Total hip arthroplasty following failure of tantalum rod implantation for osteonecrosis of the femoral head with 5-to 10-year follow-up[J]. BMC Musculoskelet Disord, 2018, 19: 2219.

[119] Pongcharoen B, Liengwattanakol P, Boontanapibul K. Comparison of functional recovery between unicompartmental and total knee arthroplasty: a randomized controlled trial[J]. J Bone Joint Surg Am, 2023, 105(3): 191－201.

[120] Kalbian IL, Tan TL, Rondon AJ, et al. Reduced opioid requirements following unicompartmental knee arthroplasty compared with total knee arthroplasty[J]. Bone Joint J, 2019, 101-B(7): 22－27.

[121] Lee CS, Su EP, Cross MB, et al. Unicompartmental knee arthroplasty is associated with a lower rate of periprosthetic joint infection compared to total knee arthroplasty[J]. Arthroplast Today, 2021, 10: 117－122.

[122] Lum ZC, Crawford DA, Lombardi AV Jr, et al. Early comparative outcomes of unicompartmental and total knee arthroplasty in severely obese patients[J]. Knee, 2018, 25(1): 161－166.

[123] Lyons MC, MacDonald SJ, Somerville LE, et al. Unicompartmental versus total knee arthroplasty database analysis: is there a winner[J]. Clin Orthop Relat Res, 2012, 470(1): 84-90.

[124] Järvenpää J, Kettunen J, Miettinen H, et al. The clinical outcome of revision knee replacement after unicompartmental knee arthroplasty versus primary total knee arthroplasty: 8-17 years follow-up study of 49 patients[J]. Int Orthop, 2010, 34(5): 649-653.

[125] Lunebourg A, Parratte S, Ollivier M, et al. Are revisions of unicompartmental knee arthroplasties more like a primary or revision TKA [J]. J Arthroplasty, 2015, 30(11): 1985-1989.

[126] Lim JBT, Pang HN, Tay KJD, et al. Clinical outcomes and patient satisfaction following revision of failed unicompartmental knee arthroplasty to total knee arthroplasty are as good as a primary total knee arthroplasty[J]. Knee, 2019, 26(4): 847-852.

[127] Treu EA, Frandsen JJ, Al Saidi NN, et al. Outcomes are compromised when revising patellofemoral arthroplasties for patellar component failures[J]. J Arthroplasty, 2023, 38(7 Suppl 2): S369-S375.

[128] Weinstein EJ, Stephens-Shields AJ, Newcomb CW, et al. Incidence, microbiological studies, and factors associated with prosthetic joint infection after total knee arthroplasty [J]. JAMA Netw Open, 2023, 6(10): e2340457.

[129] Liddle AD, Pandit H, Judge A, et al. Optimal usage of unicompartmental knee arthroplasty: a study of 41,986 cases from the national joint registry for england and wales [J]. Bone Joint J, 2015, 97-B(11): 1506-1511.

[130] Wynn Jones H, Chan W, Harrison T, et al. Revision of medial oxford unicompartmental knee replacement to a total knee replacement: similar to a primary[J]. Knee, 2012, 19(4): 339-343.

[131] Anatone AJ, Uppstrom TJ, Fletcher C, et al. Patellofemoral arthroplasty conversion to total knee arthroplasty: an updated retrieval analysis and clinical outcomes[J]. Knee, 2023, 43: 28-33.

[132] Lewis PL, Davidson DC, Graves SE, et al. Unicompartmental knee arthroplasty revision to TKA: are tibial stems and augments associated with improved survivorship [J]. Clin Orthop Relat Res, 2018, 476(4): 854-862.

免疫状态

Meghan A. Whitmarsh-Brown，Austin Helton，Humaid Al Farli，Jenny R. Aronson，Fidel G. Dobarganes Barlow，Kyle H. Cichos，Jose Francisco Reyes Copello，Jeremy Gilliland，William Jiranek，Jeremiah Langsfeld，Aree Tanavalee

问题 1：对于患有骨科感染的患者，是否应该对其免疫状况进行评估？

Meghan A. Whitmarsh-Brown，Jeremiah Langsfeld，Fidel G. Dobarganes Barlow，José Francisco Reyes Copello，Jenny R，Aronson，William Jiranek

【回答/建议】 目前没有足够的证据支持对患有骨科感染的患者进行常规的免疫状态评估。然而，对于某些特定感染患者（例如多次治疗失败和免疫功能低下的患者）进行免疫状态的评估可能是有依据的。

【证据等级】 有限。

【代表投票】 同意 88.9%，不同意 6.6%，弃权 4.5%（强共识：超多数支持）。

依　据

随着每年关节置换手术数量的增加，与植入物相关的骨科感染发生率也在上升。这种增加部分归因于人口老龄化和现代假体技术的进步[1]。然而，尽管手术技术取得了进展，仍然缺乏明确的方法来识别、表征和管理骨科感染。宿主免疫状态一直是开发更好诊断和干预手段的目标[2]。免疫生物标志物可能有助于诊断感染、识别假体周围关节感染（PJI）中的致病菌，并为初次关节置换术后预防感染提供术前优化的目标。本研究回顾了 17 项评估骨科感染背景下免疫生物标志物行为的研究。

目前诊断 PJI 没有“金标准”。肌肉骨骼感染协会标准和美国传染病协会的评分系统有时会产生模棱两可的结果，可能导致不恰当或不标准的治疗[1,3,4]。这些现有的诊断工具依赖于培养、血清标志物[C 反应蛋白（C-reactive protein，CRP、红细胞沉降率（erythrocyte sedimentation rate，ESR）]和影像学检查。然而，其中一些测试缺乏精确性且可能昂贵[3]。使用这些现有的诊断系统，有时难以区分全关节置换术（TJA）后的并发症，例如 PJI 和非感染性关节置换失败[1,3]。在这些情况下，纳入免疫生物标志物和滑液蛋白质组学分析可以提高诊断率。例如，Fisher 等[3]证明，可以通过血清中抗菌蛋白和炎症相关蛋白的水平来区分 PJI 和非感染性关节置换失败。此外，在 PJI 患者和无菌性植入物失败患者的关节穿刺液中，几种检查点分子（BTLA、PD-1、CTLA-4）存在显著差异。进一步的研究表明，某些血清标志物组合，如白蛋白/球蛋白比值和 CRP/白蛋白比值，为区分高级别和低级别 PJI 提供了高度敏感的方法。Gedbjerg 等[6]证明，在 CRP 检测的基础上补充抗- Gmd IgG 滴度可以提高对葡萄球菌属的诊断敏感性，并能在培养阴性的病例中识别耐甲氧西林金黄色葡萄球菌（MRSA）。使用免疫测定法测量 IgG 水平也在区分不同类型的骨科并发症（如骨髓炎和 PJI）方面显示出前景。这些测量不仅可用于诊断，还可用于监测患者清除感染的能力[7,8]。这些例子强调了增加免疫生物标志物检测以提高骨科并发症诊断精度和治疗方案的潜力。

生物膜在植入物相关感染的形成中起着关键作用。最常见的病原体是葡萄球菌和链球菌。某些表皮葡萄球菌和金黄色葡萄球菌的菌株比其他菌株具有更强的生物膜形成能力[2,9]。生物膜可以破坏细胞介导的免疫并改变中性粒细胞功能，从而有利于其形成。许多研究表明，生物膜会减少 $CD3^+$ T 细胞、$CD4^+$ T 辅助细胞和 $CD8^+$ T 抑制细胞[2,4,9,10]。此外，生物膜可能诱导单核细

胞型髓源性抑制细胞(myeloid derived suppressor cells,MDSCs),这些细胞在 PJI 患者中会增加。由于这些细胞具有免疫抑制作用,未来针对它们的医疗干预可能具有治疗作用。

Al-Ishaq 等[11]提出,C5a 等免疫生物标志物可能有助于区分 PJI 中的不同类型生物膜。一些生物膜需要胞间多糖黏附素(polysaccharide intercellular adhesin,PIA)才能在假体上生长。这一点很重要,因为一些表达 PIA 的生物膜在免疫功能低下的患者中更为有效。研究发现,C5a 水平或许能够区分依赖 PIA 和不依赖 PIA 的生物膜,从而可能提高诊断和治疗的特异性。了解生物膜如何影响免疫,凸显了免疫监测对未来诊断或治疗研究的重要性。

许多宿主状况,如类风湿性关节炎、血清阴性关节病和 HIV,都会导致免疫失调并增加 PJI 风险[2]。除了筛查常见的免疫调节疾病外,Conway 等[12]建议术前评估免疫球蛋白缺乏症,因为低免疫球蛋白与再感染风险密切相关。维生素 D 缺乏与 PJI 也存在关联[13,14]。众所周知,维生素 D 在骨骼健康中起着重要作用,但它也被证明可以调节免疫系统,有利于预防感染。这表明在择期骨科手术前检测维生素 D 水平,可能有助于识别有感染风险的患者。需要进行进一步的随机对照试验,因为现有文献无法确定因果关系。

评估患者的甲状腺功能也被证明可能是有效的,因为甲状腺功能减退与免疫功能受损有关。建议在手术前纠正甲状腺失衡,可能有助于预防未来的 PJI[15]。同样,通过白蛋白评估患者的营养状况,以确定其在接受骨科手术前抵抗感染的能力,也可能是有价值的[16]。

总的来说,需要更多的研究来确定评估患者 PJI 风险的最佳方法;这种测试可能包括对与 PJI 易感性增加相关的等位基因进行检测[17]。免疫系统分析的缺点包括成本高和落地实施困难。先进检测手段普及度不足,可能阻碍通用诊疗方案的制订。此外,如何筛选出适合接受术前追加检测的患者,目前仍是一大难题。

结　论

患者的免疫状态可能影响诊断准确性和 PJI 的发生风险。不幸的是,在现有研究中,前瞻性分析有限,因此无法就评估感染的最佳免疫生物标志物达成临床共识。外科医生在实施初次 TJA 前,应考虑患者的免疫状态,以最大限度地降低感染风险。

问题 2:免疫治疗在骨科植入物相关感染患者中是否具有应用价值?

Austin Helton, Humaid Al Farli, Jeremy Gililland, Aree Tanavalee, Kyle H. Cichos

【回答/建议】 免疫疗法在多个领域的临床前模型中具有应用前景,但仍需人体临床试验确定其在骨科感染治疗中的作用。

【证据等级】 中等。

【代表投票】 同意 91%,不同意 4.5%,弃权 4.5%(完全共识:意见一致)。

依　据

近期,随着人口老龄化带来的生物医学植入物的激增,植入物相关感染已成为普遍性临床问题[18,19]。人类自身免疫系统拥有强大的武装。免疫系统可以迅速并特异性地对病原体作出反应;然而,其功能受到植入的生物材料的影响[18,20]。针对植入物相关感染的免疫疗法可大致分为 3 类:免疫接种/疫苗接种、植入物免疫调节和抗菌肽。

医学领域研究最广泛的免疫疗法技术是免疫接种/疫苗接种。疫苗接种的作用已得到深入研究,特别是针对金黄色葡萄球菌,因其是医疗保健相关感染的主要病原体,理由显而易见[21,22]。一种免疫接种使用了 SA4Ag 疫苗,该疫苗在临床前试验中显示出良好的免疫反应和总体成功[23];然而,Hassanzadeh 等[21]在择期脊柱手术中发现,SA4Ag 组与安慰剂组在感染率上无显著差异。重要的是,尽管感染率相同,但有证据表明疫苗接种组对抗原产生了免疫记忆反应。Fowler 等[21]在一项针对正中胸骨切开术患者的大规模临床试验中使用了另一种金黄色葡萄球菌疫苗 V710,该疫苗在临床前和早期临床阶段已显示出成功[24-28,29]。不幸的是,该试验因缺乏疗效而提前终止,尽管有免疫反应的证据,但接种组的临床结果稍差。因此,尽管进入 2 期至 3b 期临床试验的候选疫苗均能激发强效免疫应答,但截至目前,临

床前研究的成果并未转化为该阶段临床试验在降低感染率方面的成功。既往研究虽屡遇挫折，但疫苗接种仍是重要的研究方向，一旦取得突破，将对骨科感染及其他相关领域产生重大价值。

植入物免疫调节是骨科领域另一个有前景的免疫疗法方向。目前大多数生物材料被免疫系统识别为异物并成为破坏目标，导致可用于对抗细菌的免疫细胞减少。这种靶向作用也会导致慢性炎症，同样会阻碍伤口愈合[18]。中性粒细胞（多形核中性粒细胞）是入侵后立即出现的主要免疫细胞，它们利用各种策略清除病原体[18,30,31]。巨噬细胞在中性粒细胞后参与免疫反应，主要分为2个亚群：促炎型和抗炎型[18,32]。促炎型巨噬细胞通过吞噬剩余病原体和分泌炎性细胞因子（如 IL-12 和 TNF-α）来发挥作用，而抗炎型巨噬细胞则通过产生 IL-10 和精氨酸等标志物来促进伤口愈合并降低抗菌活性[18,33]。另一类细胞 MDSCs，具有独特的抑制 T 细胞的能力，多项研究表明，植入物相关感染周围的 MDSCs 增加，在细菌生物膜形成中起作用[21,22,33]。新出现的证据表明 T 细胞和 B 细胞可能在植入物相关感染中发挥作用；然而，这一作用尚未完全阐明[18,33]。

以往所用的传统生物材料均不具备抗菌活性，因此必须配合使用抗菌药物[18,34]。此外，许多细菌会形成生物膜，这增加了对抗菌药物的耐药性，促进细菌增殖并降低免疫系统的效力[35]。传统的生物材料，如钛，已被证明会在植入物相关感染作用下分解并促进炎症，从而降低骨整合和伤口愈合能力[36]。非金属生物医学植入物已被开发出来；然而，它们在植入物失败、易通过生物膜感染以及引发持续炎症从而阻碍免疫系统对抗病原体的能力方面面临类似的挑战[18,37,38]。鉴于对感染的易感性和细菌抗菌药物耐药性的日益增长，预防植入物相关感染的新策略已开始转向操控免疫系统，而不是仅仅关注直接的抗菌活性。发展出了两种主要策略：被动免疫调节和主动免疫调节[18,33,39]。

被动免疫调节依赖于改变表面形态以阻止生物膜形成并刺激自身免疫[33,39,40]。为了进一步补充被动策略，生物活性分子如宿主防御肽、金属纳米颗粒和气体信号分子被负载到生物材料上[18,33,41]。许多动物和体外研究已取得有希望的结果。关于金属离子[41-45]，Wu 等[41]通过将铜-锶负载到钛合金上，证明能增强细菌的吞噬作用。Guo 等[43]证明了铜铁氧体（$CuFe_5O_8$）纳米立方体能够诱导促炎极化并增强吞噬作用。然而，这仅在生物膜被破坏的情况下才能实现。Xiao 等[43]创建了一种二价铜离子（Cu^{2+}）敷料，该敷料在大鼠模型中既可促进促炎型细胞极化，同时还具备直接抗菌作用。Raza 等[44]发现，小型球状银纳米颗粒在体外显示出强大的抗菌效果。上述各类材料应用前景广阔，但目前大多仍处于临床前研究阶段。

宿主防御肽被认为同时具有抗菌和免疫调节作用[18,46-48]。IDR-1 是一种先天防御素，可调节基因转录，营造可控的炎症微环境，从而在体外和小鼠体内增强细菌清除率[46]。Qu 等[47]将 LL-37 质粒负载到支架上，并展示了细胞外和细胞内的抗菌效果，同时通过将基因整合到邻近细胞中，促进了 LL-37 的持续产生，以实现包括炎症控制在内的持续效果。Wang 等[48]研究发现，DJK-5 不仅可直接杀灭病原体，还能增强巨噬细胞的吞噬作用，并抑制白细胞介素 6（interleukin-6，IL-6）和肿瘤坏死因子 α（tumor necrosis factor-α，TNF-α）等促炎症因子的释放。

其他策略包括操控表面形貌以及嵌入金属离子/纳米颗粒[49,50]。Fisher 等[49]制备出仿蝉翼结构的金刚石纳米锥表面材料。实验显示，即便细菌会附着于该表面，材料在体外仍具备杀菌能力，且表面规整度越低，杀菌活性越强。Liu 等[50]构建了多孔表面结构，能有效捕获细菌，使嵌入的铜在体外和动物模型中发挥抗菌作用，同时促进促炎巨噬细胞极化。最近，注意力已转向先天分子，如 β-防御素-2 和免疫系统分泌的其他类似分子。Borysowski 等[51]和 Ciéslik 等[52]使用大肠埃希菌噬菌体诱导 β-防御素-2 及其他细胞因子的表达，发现可以通过噬菌体调节免疫系统。Su 等[29]利用酸度激活的金属有机框架释放硫化氢（H_2S），刺激抗炎巨噬细胞产生细胞因子以促进伤口愈合，同时具有直接的抗菌作用。

此外，抗菌肽是天然存在的广谱抗菌物质[53,54]，不易诱导细菌产生耐药性[38]。但因对酸碱度与离子浓度敏感，全身给药易引发毒性反应，且药效不稳定[53,54]。目前两款新型人工合成抗菌肽已展现出良好的前期研究结果。Huang 等[53]设计了一种合成抗菌肽 PLG0206，以应对毒性问题，并最近在人体中成功完成了1期试验。目前，针对接受清创、抗菌治疗并保留植入物（DAIR）的患者，PLG0206 正在开展 1b 期试验，用以评估疗效与安全性，相关结果预计不久后公布。Pennone 等[54]研制出 LL-37 片段类似物以平衡抗菌活性和毒性。这些类似物在人类细胞的体外试验中，在安全水平下对 18 种细菌菌株和表皮葡萄球菌生物膜表现出有效性，后续将进行体内研究和最终的临床试验。

针对植入物相关感染的免疫疗法已衍生出多样且

各具特色的研究策略,相关技术发展趋势也逐步显现。大多数植入物免疫调节研究利用在植入物相关感染的特定时间点分别调控促炎型与抗炎型巨噬细胞功能。基于金属离子和宿主防御肽(host defense peptides,HDPs)的研究,通常利用二者固有的直接和间接抗菌作用。兼具双重作用(直接抗菌+通过激活免疫系统实现间接抗菌)的研究方向,是目前临床前研究中最具发展潜力的路线。免疫接种/疫苗接种在大规模临床试验之前一直很有希望,但迄今为止,这些试验的成功率较低。抗菌肽同样在临床前阶段展现出良好应用前景,但仍有待大型临床试验数据验证。因此,尽管众多免疫疗法候选者的早期结果令人鼓舞,但针对人体的研究很少,大多数靶点迄今为止只有体外或动物模型的数据。后续仍需开展更多人体临床试验,明确免疫疗法在植入物相关感染预防与治疗中的实际应用价值。

参考文献

[1] Jubel JM, Randau TM, Becker-Gotot J, et al. sCD28, sCD80, sCTLA-4, and sBTLA are promising markers in diagnostic and therapeutic approaches for aseptic loosening and periprosthetic joint infection[J]. Front Immunol, 2021, 12: 687065.

[2] Piuzzi NS, Klika AK, Lu Q, et al. Periprosthetic joint infection and immunity: current understanding of host—microbe interplay [J]. J Orthop Res, 2024, 42: 7-20.

[3] Fisher CR, Patel R. The immune response to periprosthetic joint infection and non-infectious arthroplasty failure[J]. Antibiotics, 2023, 12: 296.

[4] Korn M, Stein R, Dolf A, et al. High-dimensional analysis of immune cell composition predicts periprosthetic joint infections and dissects its pathophysiology[J]. Biomedicines, 2020, 8: 358.

[5] Choe H, Kobayashi N, Abe K, et al. Evaluation of serum albumin and globulin in combination with C-Reactive protein improves serum diagnostic accuracy for low-grade periprosthetic joint infection[J]. J Arthroplasty, 2023, 38: 555-561.

[6] Gedbjerg N, LaRosa R, Hunter JG, et al. Anti-glucosaminidase IgG in sera as a biomarker of host immunity against Staphylococcus aureus in orthopaedic surgery patients[J]. J Bone Joint Surg, 2013, 95: e171.

[7] Muthukrishnan G, Soin S, Beck CA, et al. A bioinformatic approach to utilize a patient's antibody-secreting cells against Staphylococcus aureus to detect challenging musculoskeletal infections[J]. ImmunoHorizons, 2020, 4: 339-351.

[8] Janz V, Rakow A, Schroder L, et al. Investigation of the pantibody response in periprosthetic joint infection[J]. Infection, 2024, 52: 2325-2337.

[9] Babushkina IV, Mamonova IA, Bondarenko AS, et al. Cell immunity in implant-associated infections caused by biomicroorganisms[J]. Bull Exp Biol Med, 2021, 170: 458-460.

[10] Seebach E, Kubatzky KF. Chronic implant-related bone infections — can immune modulation be a therapeutic strategy[J]. Front Immunol, 2019, 10: 1724.

[11] AL-Ishaq R, Armstrong J, Gregory M, et al. Effects of polysaccharide intercellular adhesin (PIA) in an ex vivo model of whole blood killing and in prosthetic joint infection (PJI): a role for C5a[J]. Int J Med Microbiol, 2015, 305: 948-956.

[12] Conway JD, Hambardzumyan V, Patel NG, et al. Immunological evaluation of patients with orthopedic infections: taking the cierny—mader to the next level[J]. J Bone Joint Infect, 2021, 6: 433-441.

[13] Maier GS, Horas K, Seeger JB, et al. Is there an association between periprosthetic joint infection and low vitamin D levels [J]. Int Orthop, 2014, 38: 1499-1504.

[14] Zargaran A, Zargaran D, Trompeter A. The relationship between serum 25 [OH]D concentration and orthopaedic infection: a case-control study[J]. ORR, 2020, 12: 121-125.

[15] Tan TL, Rajeswaran H, Haddad S, et al. Increased risk of peri-prosthetic joint infections in patients with hypothyroidism undergoing total joint arthroplasty[J]. J Arthroplasty, 2016, 31: 868-871.

[16] Scarcella NR, Mills FB, Seidelman JL, et al. The effect of nutritional status in the treatment of periprosthetic joint infections in total hip arthroplasty[J]. J Arthroplasty, 2024, 39: S225-S228.

[17] Stahelova A, Mrazek F, Smizansky M, et al. Variation in the IL1B, TNF and IL6 genes and individual susceptibility to prosthetic joint infection[J]. BMC Immunol, 2012, 13: 25.

[18] Dong J, Wang W, Zhou W, et al. Immunomodulatory biomaterials for implant-associated infections: from conventional to advanced therapeutic strategies[J]. Biomater Res, 2022, 26: 72.

[19] Tande AJ, Patel R. Prosthetic joint infection[J]. Clin Microbiol Rev, 2014, 27: 302-345.

[20] Franz S, Rammelt S, Scharnweber D, et al. Immune responses to implants—a review of the implications for the design of immunomodulatory biomaterials[J]. Biomaterials, 2011, 32: 7009.

[21] Hassanzadeh H, Baber J, Begier E, et al. Efficacy of a 4-Antigen Staphylococcus aureus vaccine in spinal surgery: the STaphylococcus aureus suRgical inpatient vaccine (STRIVE) randomized clinical trial[J]. Clin Infect Dis, 2023, 77: 312-320.

[22] Fowler VG, Allen KB, Moreira ED, et al. Effect of an investigational vaccine for preventing Staphylococcus aureus infections after cardiothoracic surgery: a randomized trial[J]. JAMA, 2013, 309: 1368-1378.

[23] Scully IL, Timofeyeva Y, Illenberger A, et al. Performance of a four-antigen Staphylococcus aureus vaccine in preclinical

models of invasive S aureus disease[J]. Microorganisms, 2021, 9: 177.

[24] Kuklin NA, Clark DJ, Secore S, et al. A novel Staphylococcus aureus vaccine: iron surface determinant B induces rapid antibody responses in rhesus macaques and increased survival in a murine S aureus sepsis model[J]. Infect Immun, 2006, 74: 2215-2223.

[25] Stranger-Jones YK, Bae T, Schneewind O. Vaccine assembly from surface proteins of Staphylococcus aureus[J]. Proc Natl Acad Sci U S A, 2006, 103: 16942-16947.

[26] Kim HK, DeDent A, Cheng AG, et al. IsdA and IsdB antibodies protect mice against Staphylococcus aureus abscess formation and lethal challenge[J]. Vaccine, 2010, 28: 6382-6392.

[27] Harro C, Betts R, Orenstein W, et al. Safety and immunogenicity of a novel Staphylococcus aureus vaccine: results from the study of the vaccine dose range in humans[J]. Clin Vaccine Immunol, 2010, 17: 1868-1874.

[28] Harro CD, Betts RF, Hartzel JS, et al. The immunogenicity and safety of different formulations of a novel Staphylococcus aureus vaccine (V710): results of two phase I studies[J]. Vaccine, 2012, 30: 1729-1736.

[29] Su Z, Kong L, Dai Y, et al. Bioresponsive nano-antibacterials for H2S-sensitized hyperthermia and immunomodulation against refractory implant-related infections[J]. Sci Adv, 2022, 8: eabn1701.

[30] Kolaczkowska E, Kubes P. Neutrophil recruitment and function in health and disease[J]. Nat Rev Immunol, 2013, 13: 159-175.

[31] Branzk N, Lubojemska A, Hardison SE, et al. Neutrophils sense microbe size and selectively release neutrophil extracellular traps in response to large pathogens[J]. Nat Immunol, 2014, 15: 1017-1025.

[32] Sridharan R, Cameron AR, Kelly DJ, et al. Biomaterial based modulation of macrophage polarization: a review and suggested design principles[J]. Mater Today, 2015, 18: 313-325.

[33] Maimaiti Z, Li Z, Xu C, et al. Host immune regulation in implant-associated infection (IAI): what does the current evidence provide us to prevent or treat IAI[J]. Bioengineering, 2023, 10: 356.

[34] Hall-Stoodley L, Costerton JW, Stoodley P. Bacterial biofilms from the natural environment to infectious diseases[J]. Nat Rev Microbiol, 2004, 2: 95-108.

[35] Chopra D, Gulati K, Ivanovski S. Understanding and optimizing the antibacterial functions of anodized nano-engineered titanium implants[J]. Acta Biomater, 2021, 127: 80-101.

[36] Mombelli A, Hashim D, Cionca N. What is the impact of titanium particles and biocorrosion on implant survival and complications? A critical review[J]. Clin Oral Implants Res, 2018, 29(Suppl 18): 37-53.

[37] Chen J, Howell C, Haller CA, et al. An immobilized liquid interface prevents device associated bacterial infection in vivo [J]. Biomaterials, 2017, 113: 80-92.

[38] Deneuville M. Infection of PTFE grafts used to create arteriovenous fistulas for hemodialysis access[J]. Ann Vasc Surg, 2000, 14: 473-479.

[39] Ricciardi BF, Muthukrishnan G, Masters EA, et al. New developments and future challenges in prevention, diagnosis, and treatment of prosthetic joint infection[J]. J Orthop Res, 2020, 38: 1423-1435.

[40] Zhu Y, Liang H, Liu X, et al. Regulation of macrophage polarization through surface topography design to facilitate implant-to-bone osteointegration[J]. Sci Adv, 2021, 7: eabf6654.

[41] Wu Y, Shi X, Wang J, et al. A surface metal 3D-printed Ti-6Al-4V implant with direct and immunoregulatory antibacterial and osteogenic activity[J]. Front Bioeng Biotechnol, 2023, 11: 1142264.

[42] Guo G, Zhang H, Shen H, et al. Space-selective chemodynamic therapy of CuFe5O8 nanocubes for implant-related infections [J]. ACS Nano, 2020, 14: 13391-13405.

[43] Xiao T, Liu J, Li Y, et al. Microenvironment-responsive Cu-phenolic networks coated dressing with timely macrophage phenotype transition for chronic MRSA infected wound healing[J]. Mater Today Bio, 2023, 22: 100788.

[44] Raza MA, Kanwal Z, Rauf A, et al. Size- and shape-dependent antibacterial studies of silver nanoparticles synthesized by wet chemical routes[J]. Nanomaterials, 2016, 6: 74.

[45] Xu D, Hu J, Mei J, et al. Nanoadjuvant-triggered STING activation evokes systemic immunotherapy for repetitive implant-related infections[J]. Bioact Mater, 2024, 35: 82-98.

[46] Scott MG, Dullaghan E, Mookherjee N, et al. An anti-infective peptide that selectively modulates the innate immune response [J]. Nat Biotechnol, 2007, 25: 465-472.

[47] Qu X, Wang M, Wang M, et al. Multi-mode antibacterial strategies enabled by gene-transfection and immunomodulatory nanoparticles in 3D-Printed scaffolds for synergistic exogenous and endogenous treatment of infections[J]. Adv Mater, 2022, 34: e2200096.

[48] Wang Y, Zhang J, Gao T, et al. Covalent immobilization of DJK-5 peptide on porous titanium for enhanced antibacterial effects and restrained osteoclastogenesis[J]. Colloids Surf B Biointerfaces, 2021, 202: 111697.

[49] Fisher LE, Yang Y, Yuen MF, et al. Bactericidal activity of biomimetic diamond nanocone surfaces[J]. Biointerphases, 2016, 11: 011014.

[50] Liu W, Li J, Cheng M, et al. A surface-engineered polyetheretherketone biomaterial implant with direct and immunoregulatory antibacterial activity against methicillin-resistant Staphylococcus aureus[J]. Biomaterials, 2019, 208: 8-20.

[51] Borysowski J, Międzybrodzki R, Przybylski M, et al. The

effects of T4 and A5/80 phages on the expression of immunologically important genes in differentiated Caco-2 cells[J]. Adv Hyg Exp Med, 2020, 74: 371－376.

[52] Cieślik M, Bagińska N, Górski A, et al. Human β-Defensin 2 and its postulated role in modulation of the immune response[J]. Cells, 2021, 10: 2991.

[53] Huang D, Dobbins D, Ghahramani P, et al. A phase 1 study of the safety, tolerability, and pharmacokinetics of single ascending doses of an engineered cationic peptide, PLG0206, intravenously administered in healthy subjects[J]. Antimicrob Agents Chemother, 2022, 66: e0144121.

[54] Pennone V, Angelini E, Sarlah D, et al. Antimicrobial properties and cytotoxicity of LL-37-Derived synthetic peptides to treat orthopedic infections[J]. Antibiotics, 2024, 13: 764.

免疫功能低下患者与多微生物感染

Humberto Gonzalez Ugalde，Kaspar Tootsi，Ahmed H. Abdelazeem，Jenny R. Aronson，Ferdinando Da Rin de Lorenzo，Guillermo A. Bonilla Leon，Elin K. Sober-Williams，Eleftherios Tsiridis，Marjan Wouthuyzen-Bakker，Feras Ya'ish，Valerie Zeller

问题 1：免疫功能低下的假体周围关节感染患者是否具有不同的微生物谱？

Humberto Gonzalez Ugalde，Jenny R. Aronson，Guillermo Bonilla Leon，Ferdinando Da Rin de Lorenzo，Eleftherios Tsiridis，Marjan Wouthuyzen-Bakker，Feras Ya'ish

【回答/建议】 免疫功能低下患者若发生假体周围关节感染(PJI)，其微生物谱与非免疫功能低下患者的 PJI 相似。免疫功能低下患者发生机会性感染和非典型病原体感染的风险更高，当常规培养结果持续阴性时，应考虑这一因素。

【证据等级】 有限。

【代表投票】 同意 85.7%，不同意 10.1%，弃权 4.2%(强共识：超多数支持)。

依　据

尽管认识到免疫功能低下患者感染风险更高，但针对该人群 PJI 的致病微生物尚未得到充分研究。已知免疫功能低下患者更易感染机会致病菌和非典型病原体，然而由于缺乏非免疫功能低下人群中非典型感染发病率的对照研究，该结论尚缺乏充分证据支撑。

为回答上述问题，我们采用图书馆专业人员拟定的 MeSH 术语进行了全面系统的综述。初步检索获得 396 篇文献，从中筛选出 127 项研究进行分析。其中 61 项研究符合纳入标准并被全文审阅以提取数据。所综述的大多数研究为病例报告[2-46]，其中部分与文献综述[47-56]相关，该综述提供了关于文献中涉及非典型微生物病例数量的见解。

目前尚缺乏比较免疫功能低下患者与非免疫功能低下患者 PJI 微生物群特征的研究。然而，大多数描述 PJI 流行病学的观察性研究均以免疫功能低下患者为对象，且所报告的致病微生物往往不包括机会致病菌。因此，尽管 PJI 患者可能比非免疫功能低下患者病情更严重[57]，但两组患者的总体微生物群特征可能相似。但需注意的是，如多个病例报告显示，免疫功能低下患者在 PJI 中仍可能发生机会性感染及非典型或罕见微生物感染[58]。在免疫功能低下宿主体内被描述的罕见和(或)机会性病原体包括沙门菌、分枝杆菌、李斯特菌、弯曲杆菌、支原体和巴斯德菌[59,60]。

确定 PJI 患者的免疫缺陷程度至关重要。Diaz-Ledezma 等[61]强调免疫状态作为 PJI 病理生理过程中关键因素的重要性。全身宿主分级(医学和免疫状态)分为未受损(无损害因素)、受损(1～2 个损害因素)或显著受损(2 个损害因素外还存在其他因素，如外周血中性粒细胞绝对计数＜1 000/μL、$CD4^+$ T 细胞计数＜100/μL、静脉注射药物滥用，其他部位的慢性活动性感染，发育不良或免疫系统肿瘤)[1]。全身宿主损害因素(医学和免疫)包括年龄＞80 岁、酗酒、慢性活动性皮炎或蜂窝织炎、慢性留置导管、慢性营养不良(白蛋白≤3.0 g/dL)、当前使用尼古丁(吸入或口服)、糖尿病(需口服药物和/或胰岛素)、肝功能不全(肝硬化)、免疫抑制药物(甲氨蝶呤、泼尼松、环孢素)、恶性肿瘤(病史或活动性)以及肺功能不全(室内空气动脉血气氧含量)。

此外，免疫抑制和系统性疾病已被报道为侵袭性真菌感染的危险因素[62,63]。在 Koutserimpas 等[64]的综述中，40.4%的真菌 PJI 患者存在免疫功能低下，主要由糖尿病(53.8%)所致。

总之，虽然 PJI 的免疫功能低下患者与 PJI 的非免

疫功能低下患者具有相似的微生物谱,但缺乏良好的病例对照研究。然而,免疫功能低下患者更容易发生机会致病菌感染,因此临床应警惕罕见的致病病原体,尤其针对培养阴性病例。

问题 2:对于患有多微生物假体周围关节感染患者,确定优势病原体是否具有临床意义?

Kaspar Tootsi, Elin K. Sober-Williams, Valérie Zeller, Ahmed H Abdelazeem, Sujeesh Sebastian

【回答/建议】 在多微生物感染中,不同病原体之间的相互作用复杂且呈动态变化。然而,目前尚无临床数据支持或否定多微生物感染 PJI 中明确优势病原体的重要性。

【证据等级】 有限。

【代表投票】 同意 89.5%,不同意 7.9%,弃权 2.6%(强共识:超多数支持)。

依　据

为回答该问题,本研究通过 PubMed 和 Embase 两大搜索引擎对相关文献进行了系统性检索。在排除 228 篇重复文献后,共纳入 542 项研究进行标题和摘要筛选。动物实验、病例报告、文献叙述性综述、针对儿童的研究以及非关节成形术相关报告均被排除,最终有 17 项研究进入全文评审阶段。但根据研究问题及排除标准,这些研究均不符合要求。

PJI 在初次关节置换术中的发生率为 1.5%～2.5%[65],主要由细菌引起,而真菌感染较为罕见。虽然根据培养结果,大多数感染由单一细菌种引起,但研究发现 9%～20%的病例属于多微生物感染,涉及 2 种或更多菌种[66-68]。分子诊断技术的最新进展表明,高达 91%的培养阴性感染可能属于多微生物感染,这凸显了传统培养方法的敏感度不足[69]。

多微生物感染 PJI 病情复杂,治疗难度更高。多种微生物间的相互作用会导致感染更易迁延不愈,且耐药性更强[65]。与单微生物 PJI 相比,多微生物感染 PJI 的治疗成本更高、并发症更多且临床结局更差[66,67]。多微生物感染 PJI 比单微生物感染更早发生[70-72],翻修失败率更高(52% *vs*. 36%),且常涉及粪肠球菌、表皮葡萄球菌、金黄色葡萄球菌以及肠杆菌科(尤其是大肠埃希菌和铜绿假单胞菌)[65,67,68,71,73]。

在多微生物感染 PJI 中,细菌间的相互作用会显著增加治疗难度。这些相互作用可能表现为协同作用、相加作用或抑制作用。互利性感染通过抗菌药物耐药性水平基因转移、群体感应、代谢协作及代谢产物影响等机制增强生物膜的抗性[74]。目前关于多微生物感染 PJI 中细菌相互作用的证据尚不充分,但已有少数临床前研究对此进行了探讨。例如,金黄色葡萄球菌通常在正常生理条件下主导生物膜生长,但在应激条件下生长缓慢的表皮葡萄球菌成为优势菌[75]。然而,相互矛盾的证据表明,单微生物和多微生物感染 PJI 中的细菌种类可能没有统计学差异[70]。

在多微生物感染中确定优势病原体的概念仍未明确,其临床意义及定义也尚未达成共识。历史上,诊断技术的局限性导致检测结果缓慢且不可靠,存在假阳性或假阴性结果。现代技术如基于 16S 核糖体 RNA 的定量聚合酶链反应[76]和宏基因组学下一代测序[77]显著提高了检测能力。尽管取得这些进展,关于识别优势病原体重要性的临床证据仍然有限。

多微生物感染 PJI 的发病率持续攀升且病情日趋复杂,这凸显了深入理解其对临床结局及治疗策略影响的必要性。随着人口老龄化导致关节置换术数量增加,PJI 病例也将进一步增多。准确诊断 PJI 对改善治疗效果至关重要。传统培养方法常因快生长型细菌过度增殖出现假阴性结果,因此亟须建立标准化基因检测技术。未来研究应着重评估针对优势病原体的临床干预效果,以优化管理策略并提升患者护理质量。

总之,确定多微生物感染 PJI 中的优势病原体可能有助于治疗决策,然而仍需开展临床研究以提供循证治疗的依据。

参考文献

[1] McPherson EJ, Woodson C, Holtom P, et al. Periprosthetic total hip infection: outcomes using a staging system[J]. Clin Orthop Relat Res, 2002, 403: 8-15.

[2] Mavrogenis AF, Savvidou OD, Vlasis K, et al. Late hip arthroplasty infection caused by Listeria monocytogenes in a non-immunocompro-

mised patient[J]. Surg Infect, 2011, 12: 137－140.

[3] Roberts AL, Hewlett AL, Yu J, et al. Streptococcus pneumoniae serotype 6C presenting as recurrent prosthetic knee joint infection in a patient with a history of congenital asplenia and underlying autoimmune disease: a case report and literature review[J]. Diagn Microbiol Infect Dis, 2013, 77: 376－379.

[4] Brassinne L, Rodriguez-Villalobos H, Jonckheere S, et al. Early infection of hip joint prosthesis by Clostridium difficile in an HIV-1 infected patient[J]. Anaerobe, 2014, 27: 96－99.

[5] Brown A, Grubbs P, Mongey AB. Infection of total hip prosthesis by Mycobacterium tuberculosis and Mycobacterium chelonae in a patient with rheumatoid arthritis[J]. Clin Rheumatol, 2008, 27: 543－545.

[6] Bubonja-Sonje M, Rubinic D, Anic F, et al. Salmonella enterica arthritis in a patient with rheumatoid arthritis receiving antitumour necrosis factor therapy[J]. West Indian Med J, 2013, 62: 270－272.

[7] Rao Dojode CM, Hemingway JS, Damodaran P, et al. Total hip arthroplasty infection caused by an unusual organism, Salmonella; its successful management and literature review[J]. BMJ Case Rep, 2018, 2018: bcr2018224792.

[8] Shih CY, Chen HA. Pasteurella multocida in total knee prosthetic joint infection caused by cat scratches and bites in a liver transplant recipient[J]. IDCases, 2022, 29: e01560.

[9] Franco-Cendejas R, Colín-Castro CA, Hernández-Durán M, et al. Leuconostoc mesenteroides periprosthetic knee infection, an unusual fastidious gram-positive bacteria: a case report[J]. BMC Infect Dis, 2017, 17: 227.

[10] Galanis A, Karampitianis S, Vlamis J, et al. Corynebacterium striatum periprosthetic hip joint infection: an uncommon pathogen of concern[J]. Healthcare, 2024, 12: 273.

[11] Gaston G, Ogden J. Candida glabrata periprosthetic infection: a case report and literature review[J]. J Arthroplasty, 2004, 19: 927－930.

[12] Gupta A, Clauss H. Prosthetic joint infection with Mycobacterium avium complex in a solid organ transplant recipient[J]. Transpl Infect Dis, 2009, 11: 537－540.

[13] Gupta A, Berbari EF, Osmon DR, et al. Prosthetic joint infection due to Salmonella species: a case series[J]. BMC Infect Dis, 2014, 14: 633.

[14] Han Z1, Burnham CD, Clohisy J, et al. Mycoplasma pneumoniae periprosthetic joint infection identified by 16S ribosomal RNA gene amplification and sequencing: a case report[J]. J Bone Joint Surg Am, 2011, 93: e103.

[15] Hustedt JW, Ahmed S. Plesiomonas shigelloides periprosthetic knee infection after consumption of raw oysters[J]. Am J Orthop, 2017, 46: E32－E34.

[16] Kuthan R, Zaremba-Wróblewski GL, Ott F, et al. Septic obturation of a knee endoprosthesis caused by Aspergillus clavatus [J]. Pathogens, 2023, 12: 1270.

[17] Cone LA, Fitzmorris AO, Hirschberg JM. Is Listeria monocytogenes an important pathogen for prosthetic joints[J]. J Clin Rheumatol, 2001, 7: 34－37.

[18] Losada I, Rita M, Freire M, et al. Relapsing Staphylococcus lugdunensis septic arthritis associated with a knee prosthesis[J]. Enferm Infecc Microbiol Clin, 2003, 21: 214.

[19] Madan S, Abbas D, RL J, et al. Salmonella enteritidis infection in total knee replacement [J]. Rheumatology, 2001, 40: 112－113.

[20] Peterson MC, Farr RW, Castiglia M. Prosthetic hip infection and bacteremia due to Campylobacter jejuni in a patient with AIDS[J]. Clin Infect Dis, 1993, 16: 439－440.

[21] ME L, Ader F, Dumistrescu O, et al. Mycobacterium bovis prosthetic joint infection [J]. Med Mal Infect, 2016, 46: 445－448.

[22] Mehta H, Mackie I. Prosthetic joint infection with Pasteurella multocida following cat scratch: a report of 2 cases[J]. J Arthroplasty, 2004, 19: 525－527.

[23] Zamora-López MJ, Álvarez-García P, García-Campello M. Prosthetic hip joint infection caused by Campylobacter fetus: a case report and literature review[J]. Rev Esp Quimioter, 2018, 31: 53－57.

[24] Ojha MM, Ali Ansari MA, Janardhanan R, et al. Uncommon pathogen: Achromobacter xylosoxidans infection following total knee arthroplasty[J]. J Orthop Case Rep, 2024, 14: 28－31.

[25] Mondon D, Bouillet B, Lesens O, et al. First report of a total knee arthroplasty infected by Pasteurella canis[J]. Med Mal Infect, 2010, 40: 600－601.

[26] Morchón D, Tejedor M, Quereda C, et al. Listeria monocytogenes prosthetic joint infection: case report and review of the literature[J]. Enferm Infecc Microbiol Clin, 2009, 27: 389－393.

[27] NB S, Shoham S, Nayak S. Cryptococcus neoformans prosthetic joint infection: case report and review of the literature[J]. Mycopathologia, 2015, 179: 275－278.

[28] Noussair L, Salomon E, Sayed FE, et al. Monomicrobial bone and joint infection due to Corynebacterium striatum: literature review and amoxicillin-rifampin combination as treatment perspective[J]. Eur J Clin Microbiol Infect Dis, 2019, 38: 1269－1278.

[29] Orth M, Orth P, Anagnostakos K. Capnocytophaga canimorsus—an underestimated cause of periprosthetic joint infection [J]. Knee, 2017, 24: 876－881.

[30] Ozan F, Öncel ES, Duygulu F, et al. Prosthetic hip joint infection caused by Rothia dentocariosa[J]. Int J Clin Exp Med, 2015, 8: 11628－11631.

[31] Paziuk T, Levicoff E, Tan T, et al. Periprosthetic joint infection with Listeria monocytogenes: a case report[J]. JBJS Case Connect, 2020, 10: e19.00489.

[32] Radha S, BM S, Senevirathna S, et al. Candida albicans infection of a reverse-polarity shoulder replacement in a patient with rheumatoid arthritis treated with etanercept[J]. J Clin Rheumatol, 2012, 18: 323.

[33] Rajgopal A, Panda I, Gupta A. Unusual Salmonella typhi periprosthetic joint infection involving bilateral knees: management options and literature review[J]. BMJ Case Rep, 2017, 2017: bcr201722122.

[34] Rajme-López S, MF GL, Rangel-Cordero A, et al. Histoplasma capsulatum prosthetic joint infection[J]. Med Mycol Case Rep, 2023, 40: 33-35.

[35] Randall D, Jee Y, Vanood A, et al. Atypical presentation of periprosthetic joint infection after total knee arthroplasty due to Parvimonas micra[J]. Arthroplast Today, 2020, 6: 901-905.

[36] Savini V, Sozio F, Catavitello C, et al. Femoral prosthesis infection by Rhodotorula mucilaginosa[J]. J Clin Microbiol, 2008, 46: 3544-3545.

[37] Sebastian S, Dhawan B, Malhotra R, et al. Salmonella typhimurium infection in total knee arthroplasty: a case report with review of literature[J]. J Lab Physicians, 2017, 9: 217-219.

[38] Peng SH, Lee SH, Chen CC, et al. Nontuberculous mycobacteria periprosthetic joint infection: an outcome analysis for two stage revision arthroplasty [J]. J Orthop Surg, 2022, 30: 10225536221140610.

[39] Shah N, Osmon D, Tande AJ, et al. Clinical and microbiological characteristics of Bacteroides prosthetic joint infections[J]. J Bone Jt Infect, 2017, 2: 122-126.

[40] Sigler R, Newman JR. Mycobacterium avium prosthetic hip infection on abatacept presenting as fever of unknown origin[J]. J Bone Jt Infect, 2019, 4: 194-197.

[41] Springer J, Chatterjee S. Candida albicans prosthetic shoulder joint infection in a patient with rheumatoid arthritis on multidrug therapy[J]. J Clin Rheumatol, 2012, 18: 52-53.

[42] Thoendel M, Jeraldo P, Greenwood-Quaintance KE, et al. A novel prosthetic joint infection pathogen, Mycoplasma salivarium, identified by metagenomic shotgun sequencing[J]. Clin Infect Dis, 2017, 65: 332-335.

[43] Wensley K, McClelland D, Grocott N, et al. Case report: Kingella kingae causing prosthetic joint infection in an adult[J]. Access Microbiol, 2023, 5: acmi000559. v3.

[44] Abel WF, Eckman CS, Summers RP, et al. An abrasion, a prosthetic shoulder, and a cat with a licking tendency: case report and literature review of P multocida joint seeding[J]. Case Rep Infect Dis, 2020, 2020: 2842315.

[45] Larson AN, Razonable RR, Hanssen AD. Capnocytophaga canimorsus a novel pathogen for joint arthroplasty[J]. Clin Orthop Relat Res, 2009, 467: 1634-1638.

[46] Johannsson B, Callaghan JJ. Prosthetic hip infection due to Cryptococcus neoformans: case report [J]. Diagn Microbiol Infect Dis, 2009, 64: 76-79.

[47] BoHyun H, SuChan L, Alvin O, et al. Mycobacterial periprosthetic joint infection after primary total knee arthroplasty[J]. Int Orthop, 2021, 45: 3055-3062.

[48] Charlier C, Leclercq A, Cazenave B, et al. Listeria monocytogenes-associated joint and bone infections: a study of 43 consecutive cases[J]. Clin Infect Dis, 2012, 54: 240-248.

[49] Chen Y, Huang Z, Fang X, et al. Diagnosis and treatment of mycoplasmal septic arthritis: a systematic review [J]. Int Orthop, 2020, 44: 199-213.

[50] Cobo F, Rodríguez-Granger J, EM L, et al. Candida-induced prosthetic joint infection. A literature review including 72 cases and a case report[J]. Infect Dis, 2017, 49: 81-94.

[51] Powell DL, Whitener CJ, Dye CE, et al. Knee and hip arthroplasty infection rates in persons with haemophilia: a 27 year single center experience during the HIV epidemic[J]. Haemophilia, 2005, 11: 233-239.

[52] Mahmood M, Ajmal S, Abu Saleh OM, et al. Mycobacterium genavense infections in non-HIV immunocompromised hosts: A systematic review[J]. Infect Dis, 2018, 50: 329-339.

[53] Parvizi J, Sullivan TA, Pagnano MW, et al. Total joint arthroplasty in human immunodeficiency virus-positive patients: An alarming rate of early failure[J]. J Arthroplasty, 2003, 18: 259-264.

[54] Powell DL, Whitener CJ, Dye CE, et al. Knee and hip arthroplasty infection rates in persons with haemophilia: a 27 year single center experience during the HIV epidemic[J]. Haemophilia, 2005, 11: 233-239.

[55] Prendki V, Marmor S, Zeller V, et al. Campylobacter infection after prosthetic joint surgery[J]. Scand J Infect Dis, 2013, 45: 706-710.

[56] Tevell S, Hellmark B, Nilsdotter-Augustinsson Å, et al. Staphylococcus capitis isolated from prosthetic joint infections[J]. Eur J Clin Microbiol Infect Dis, 2017, 36: 115-122.

[57] Ji B, Zhang X, Xu B, et al. The fate of immunocompromised patients in the treatment of chronic periprosthetic joint infection: a single-centre experience[J]. Int Orthop, 2018, 42: 487-498.

[58] Tornero E, Riba J, Garcia-Ramiro S. Special issues involving periprosthetic infection in immunodeficiency patients[J]. Open Orthop J, 2013, 7: 211-218.

[59] Gebauer M, Frommelt L, Achan P, et al. Management of fungal or atypical periprosthetic joint infections[J]. J Arthroplasty, 2014, 29(Suppl 2): 112-114.

[60] Haq IU, Khan TA, Krukiewicz K. Etiology, pathology, and host-impaired immunity in medical implant-associated infections [J]. J Infect Public Health, 2024, 17: 189-203.

[61] Diaz-Ledezma C, Baker J, Parvizi J. Warning signs of primary immunodeficiency among patients with periprosthetic joint infection [J]. J Appl Biomater Funct Mater, 2014, 12: 65-69.

[62] Herndon CL, Rowe TM, Metcalf RW, et al. Treatment outcomes of fungal periprosthetic joint infection[J]. J Arthroplasty, 2023, 38: 2436-2440. e1.

[63] Bariteau JT, Waryasz GR, McDonnell M, et al. Fungal osteomyelitis and septic arthritis[J]. J Am Acad Orthop Surg, 2014, 22: 390-401.

[64] Koutserimpas C, Naoum S, Giovanoulis V, et al. Fungal periprosthetic hip joint infections[J]. Diagnostics, 2022, 12: 2341.

[65] Flurin L, Greenwood-Quaintance KE, Patel R. Microbiology of polymicrobial prosthetic joint infection [J]. Diagn Microbiol Infect Dis, 2019, 94: 255-259.

[66] Marculescu CE, Cantey JR. Polymicrobial prosthetic joint infections: risk factors and outcome[J]. Clin Orthop, 2008, 466: 1397-1404.

[67] Tan TL, Kheir MM, Tan DD, et al. Polymicrobial periprosthetic joint infections: outcome of treatment and identification of risk

factors[J]. JBJS, 2016, 98: 2082－2088.

[68] Tornero E, Senneville E, Euba G, et al. Characteristics of prosthetic joint infections due to Enterococcus sp. and predictors of failure: a multi-national study[J]. Clin Microbiol Infect, 2014, 20: 1219－1224.

[69] Goswami K, Clarkson S, Phillips CD, et al. An enhanced understanding of culture-negative periprosthetic joint infection with next-generation sequencing: a multicenter study[J]. JBJS, 2022, 104: 1523－1529.

[70] Déroche L, Bémer P, Valentin AS, et al. The right time to safely re-evaluate empirical antimicrobial treatment of hip or knee prosthetic joint infections[J]. J Clin Med, 2019, 8: 2113.

[71] Zeller V, Kerroumi Y, Meyssonnier V, et al. Analysis of postoperative and hematogenous prosthetic joint-infection microbiological patterns in a large cohort[J]. J Infect, 2018, 76: 328－334.

[72] Triffault-Fillit C, Ferry T, Laurent F, et al. Microbiologic epidemiology depending on time to occurrence of prosthetic joint infection: a prospective cohort study[J]. Clin Microbiol Infect, 2019, 25: 353－358.

[73] Yapar A, Köse Ö, Özdöl Ç, et al. Increased involvement of Staphylococcus epidermidis in the rise of polymicrobial periprosthetic joint infections[J]. J Arthroplasty, 2024, 39: 3056－3061.

[74] Wolcott R, Costerton JW, Raoult D, et al. The polymicrobial nature of biofilm infection[J]. Clin Microbiol Infect, 2013, 19: 107－112.

[75] Stewart EJ, Payne DE, Ma TM, et al. Effect of antimicrobial and physical treatments on growth of multispecies staphylococcal biofilms[J]. Appl Environ Microbiol, 2017, 83: e03483.

[76] Kim HJ, Kim S, Mun JU, et al. Diagnosis of periprosthetic joint bacterial infections by culture of sonication fluid from infected implants[J]. J Orthop Surg, 2019, 27: 2309499019832417.

[77] Mei J, Hu H, Zhu S, et al. Diagnostic role of mNGS in polymicrobial periprosthetic joint infection[J]. J Clin Med, 2023, 12: 1838.

皮质激素或改善病情的抗风湿药物

Hyonmin Choe，Felipe Moreira Borim，Zachary C. Lum，Armita A. Abedi，Udo E. Anyaehie，Joao M. Barretto，Serban Dragosloveanu，Susan M. Goodman，Ernesto Guerra-Farfan，Seung-Beom Han，Prieto Hernan，Seok Ha Hong，Ben Kendrick，Amir Khoshbin，Gwo Chin Lee，Timothy Lording，Javad Parvizi，James N. Powell，Wenwei Qian，Paul N. Smith，Kosuke Sumi，Yasuhito Tanaka，Hironori Yamane，Cindy Zeng，Zongke Zhou

问题 1：大型骨科手术前是否应停用改善病情抗风湿药？

Hyonmin Choe，Paul N. Smith，Ben Kendrick，Hironori Yamane，Kosuke Sumi，James N. Powell，Yasuhito Tanaka，Armita A. Abedi，Javad Parvizi，Susan M. Goodman

【回答/建议】 是的，生物制剂类改善病情抗风湿药（biologic disease-modifying antirheumatic drugs，bDMARDs）和靶向合成类改善病情抗风湿药（targeted synthetic disease-modifying antirheumatic drugs，tsDMARDs）应在大型骨科手术前停用。具体停药时间取决于药物半衰期。

【证据等级】 强。

【代表投票】 同意 85.2%，不同意 7.4%，弃权 7.4%（强共识：超多数支持）。

依　据

本研究依据 2013 年欧洲抗风湿病联盟的建议对改善病情抗风湿药物（disease-modifying antirheumatic drug，DMARD）进行分类[1]。该分类体系依据药物生产方式将 DMARDs 划分为合成 DMARDs 与 bDMARDs。合成 DMARDs 进一步细分为传统合成 DMARDs（conventional synthetic DMARDs，csDMARDs）与靶向合成 DMARDs（tsDMARDs）[2]。这类免疫抑制及免疫调节疗法广泛应用于各类风湿性及肌肉骨骼疾病[3]。适应证包括脊柱关节炎、幼年特发性关节炎、系统性红斑狼疮（systemic lupus erythematosus，SLE）等自身免疫病或结缔组织疾病、炎症性肠病以及类风湿性关节炎[4,5]。接受全关节置换术（TJA）等大型骨科手术的患者常需长期服用 DMARDs[6,7]。已知类风湿关节炎等炎症性关节炎患者感染风险升高，而 DMARDs 的使用可能进一步加剧该风险[3,8,9,10,11,12,13,14,15]。然而，由于活动性类风湿性关节炎本身也是感染的风险因素，围手术期感染风险的平衡处理具有挑战性[8,16]。与骨关节炎患者相比，炎症性关节炎患者发生髋关节脱位、静脉血栓栓塞、急性肾损伤及心脏疾病等其他并发症的风险也更高[9,17]。

本研究探讨了在大型骨科手术后，使用 DMARDs 的潜在风险及其引发手术部位感染（SSI）的后续风险。采用由图书馆员制定的 MeSH 术语，对 Medline 和 Embase 数据库进行系统性检索，筛选截至 2024 年 11 月发表的所有相关文献。检索结果共获得 426 篇英文文献。由 2 名作者完成标题与摘要筛选，存在分歧时由第 3 人裁定。随后对 142 篇全文进行评审。最终纳入本系统综述的文献为 70 篇，其中 38 篇被本论文引用。特别关注了自 2018 年骨骼肌肉系统感染国际共识（ICM）发布以来出现的新证据及更新建议。由 1 名作者起草初稿，所有参与人员完成审阅、意见反馈，并确定最终版本。

对于患有炎症性疾病的患者，DMARDs 在控制疾病活动度和改善日常功能方面发挥着关键作用，但必须进行密切监测以减轻潜在的不良反应，尤其是在大型骨科手术期间的手术区域感染风险[3,9,10,14]。尽管使用

DMARDs 可能增加感染风险，但停药又可能诱发疾病复发。研究显示，疾病活动度高的类风湿关节炎患者术后常出现复发，且复发通常发生在术后 6 周内[9,18,19,20]。

2017 年，Goodman 等[18]联合美国风湿病学会（American College of Rheumatology，ACR）和美国髋/膝关节外科医师协会（American Association of Hip and Knee Surgeons，AAHKS），针对全髋关节置换术（THA）和全膝关节置换术（TKA）制定了围手术期继续使用或停用传统 DMARDs 及 bDMARDs 的循证指南。该内容已被 2018 年 ICM 共识直接采纳。此外，英国风湿病学会于 2019 年发布了关于 DMARDs 的安全指南。Russell 等[21]亦于 2022 年代表围手术期评估与质量改进学会发布了风湿病及 HIV 疾病围手术期药物管理共识声明，作为实用指南。该文件建议围手术期（含手术当日）继续使用多数免疫抑制剂，仅环磷酰胺需停用 4 周。对于 bDMARDs，多数药物建议停用完整给药周期，但重症 SLE 患者使用的贝利尤单抗及抗干扰素药物阿尼福鲁单抗可继续使用。建议术前停用 Janus 激酶（Janus kinase，JAK）抑制剂 3 天。现有证据表明，JAK 抑制剂可能增加血栓事件风险，这也引发学养担忧：接受该类治疗患者是否应视为深静脉血栓/肺栓塞高危人群并采取相应预防措施[22]。该问题尚需进一步研究。

2022 年，由风湿病学家、骨科医师及传染病专家组成专项专家小组，对首版 ACR/AAHKS 指南进行了更新。新版指南纳入了近期上市的免疫抑制药物[23]。在 2022 年 ACR/AAHKS 建议中，csDMARDs 的使用方案保持不变，仅新增阿普利司他作为治疗药物。该指南继续有条件地推荐围手术期继续使用 csDMARDs。而针对 bDMARDs，自 2017 年指南发布以来已有多种新药问世，其围手术期应用方案也进行了若干修订。2022 年 ACR/AAHKS 建议摘要如表 7－1 所示。

表 7－1 2022 年美国风湿病学会/英国骨科与关节学会关于风湿病患者择期 THA/TKA 前后使用改善病情抗风湿药物（DMARDs）的围手术期管理建议摘要

抗风湿药物	用药间隔	自上次服药以来的手术推荐时间
Ⅰ. 手术期间继续服用的药物		
csDMARDs：手术期间继续（所有患者）		
甲氨蝶呤	每周 1 次	随时
磺胺沙拉嗪	每天 1～2 次	随时
羟氯喹	每天 1～2 次	随时
左旋氨酰胺（Arava）	每天 1 次	随时
多西环素	每天 1 次	随时
阿普米拉斯特（奥特兹拉）[a]	每天 2 次	随时
糖皮质激素（所有患者）[a,c]	每天 1 次	随时
严重 SLE 特异性药物：围手术期继续使用这些药物与治疗风湿病专家协商后		
麦钴酸甲醛	每天 2 次	随时
硫唑嘌呤	每天或 2 次服用	随时
环孢素	每天 2 次	随时
塔克罗利姆斯	每天 2 次（静脉注射和口服）	随时
利妥昔单抗（Rituxan）[a]	每 4～6 个月静脉注射 1 次	第 4～6 个月
贝利尤单抗 SC（Benlysta）[a]	每周 1 次	随时
贝利尤单抗 IV（Benlysta）[a]	每月 1 次	第 4 周
阿尼弗鲁单抗[a]	每 4 周静脉注射 1 次	第 4 周
伏氯菌素（卢普基尼斯）[a]	每天 2 次	随时

（续表）

抗风湿药物	用药间隔	自上次服药以来的手术推荐时间
Ⅱ.手术前应停止服用的药物[d]		
bDMARDs(所有患者):手术前暂停使用这些药物		
英飞单抗(Remicade)	每4、6或8周1次	第5、7或9周
阿达利穆马布(Humira)	每2周1次	第3周
依他那乐止(Enbrel)	每周1次	第2周
戈利木单抗(辛波尼)	每4周1次皮下注射或每8周1次静脉注射	第5周或第9周
阿巴塔西普(奥伦西亚)	每月1次静脉注射或每周1次皮下注射	第5周或第2周
Certolizumab (Cimzia)[a]	每2～4周1次	第3或第5周
利妥昔单抗(Rituxan)	每4～6个月2次,间隔2周	第7个月
托西利珠单抗(Actemra)	每周(顺位)或每4周静脉注射1次	第2周或第5周
阿纳金拉(基内雷特)	每天1次	第2天
IL-17塞库奇单抗(Cosentyx)[a]	每4周1次	第5周
优斯基单抗(Stelara)	每12周1次	第13周
Ixekizumab(Taltz)[a]	每4周1次	第5周
IL-23古泽尔库马布(特雷姆菲亚)[a]	每8周1次	第9周
JAK抑制剂(所有患者):手术前3天停止服用这些药物		
托法替尼(Xeljanz)	每天或2次服用	第4天[b]
巴瑞替尼(Olumiant)	每日1次	第4天[b]
Upadacitinib(Rinvoq)	每日1次	第4天[b]
非严重SLE:手术前1周暂停用药		
麦钴酸甲醛	每天2次	上次服药后1周[b]
硫唑嘌	每天或2次服用	上次服药后1周[b]
环孢素	每天2次	上次服药后1周[b]
塔克罗利姆斯	每天2次(静脉注射和口服)	上次服药后1周[b]
利妥昔单抗(Rituxan)[a]	每4～6个月1次	第7个月
贝利尤单抗IV(Benlysta)[a]	每月1次	第5周
贝利尤单抗SC(Benlysta)[a]	每周1次	第2周

注:[a]1个新增药物来自2018年ICM共识。[b]2018年ICM共识发布以来,这些建议有所变化。[c]手术当天继续维持当前的日常剂量,而非使用超生理剂量的糖皮质激素。[d]术后停用的药物可在伤口出现愈合迹象时有条件地恢复使用,通常约在术后14天。愈合迹象包括:无缝线或缝合器脱落、无肿胀、无红斑、无渗出物,且无SSI征象。

2023年,Albrecht等[24]与德国风湿病学会合作,发布了关于围手术期DMARDs使用的更新建议。建议择期手术前2～3个月将糖皮质激素剂量降至最低水平(无论如何每天需低于10 mg),但在术前1～2周及手术当日保持剂量稳定。建议继续使用强效DMARDs,但高剂量甲氨蝶呤需每周减至15 mg以下,感染高风险患者需停用来氟米特。建议手术前1～2天暂停使用硫唑嘌呤、霉酚酸酯和环孢素;JAK抑制剂应于术前3～4天停用;接受生物制剂治疗的患者应将手术安排在每个治疗周期的末期。

2024年,James等[25]发表了关于银屑病及银屑病关节炎患者全身性免疫调节剂围手术期管理的指南。该

综述建议：肿瘤坏死因子 α（TNF-α）抑制剂、阿巴塔塞普、甲氨蝶呤和环孢素可在低风险手术期间持续使用。但对于接受 TKA 或 THA 的患者，建议遵循 2022 年 ACR/AAHKS 指南，暂停 TNF-α 抑制剂 1 个完整的给药周期。部分研究指出，持续使用 bDMARDs 与感染风险增加无关[26,27]；但 2024 年的一项荟萃分析表明，在骨科手术中持续使用 bDMARDs 会增加术后感染风险[12]。目前正在开展多项临床研究以确保 DMARDs 的安全应用，预计将建立更充分的循证依据[28]。

已审阅的研究和指南同样聚焦于主要骨科手术，包括上肢手术、足踝手术及脊柱手术，但相关证据仍显不足[29,30-32]。Saunders 等[33]于 2021 年对类风湿关节炎及 SLE 患者接受足踝手术时使用 DMARDs 的临床实践进行了批判性分析。其建议与 2017 年 ACR/AAHKS 指南高度一致：推荐维持 csDMARDs 治疗，术前停用 bDMARDs 及 JAK 抑制剂，且仅在术后创面出现愈合迹象后方可恢复 bDMARDs 及 JAK 抑制剂治疗。此外，他们强调重症与非重症 SLE 患者停药时长的差异。对于糖皮质激素，建议尽可能每日减量至≤20 mg。Hresko 等[34]在 2022 年针对类风湿性关节炎患者手部及上肢手术中 DMARDs 的应用开展了综述。其建议同样基于 2017 年 ACR/AAHKS 指南：术前应维持低剂量糖皮质激素（每日剂量≤5 mg）及传统 DMARDs 治疗，生物制剂停用 1 个剂量周期，JAK 抑制剂停用 7 天。对于高剂量糖皮质激素（每日剂量＞20mg）使用者，建议进行个体化评估。

尽管存在多种针对主要骨科手术的指南，但关于脊柱手术围手术期 DMARD 管理的建议，其证据和专家共识仍较为有限。多项原创研究和综述文章旨在确定 DMARDs 使用与接受脊柱手术患者临床结局之间的关联[35,36]。2021 年，Gaudiani 等[37]通过回顾性研究评估了术前 90 天内使用 DMARDs 与脊柱融合术后再手术率的关联性。该研究纳入 90 例 TNF-α 抑制剂组患者、90 例其他 DMARDs 组患者及 123 例对照组患者。与对照组相比，TNF-α 抑制剂组和其他 DMARDs 组患者 1 年内再手术的风险比（HR）分别为 3.1 倍（95% *CI*：1.4～7.0）和 2.2 倍（95% *CI*：0.96～5.3）。本研究揭示了风湿性及肌肉骨骼疾病患者接受脊柱融合术后，使用 DMARDs 药物可能增加再手术风险。Streufert 等[38]于 2022 年开展系统综述与荟萃分析，纳入 9 项研究共 703 例类风湿关节炎患者及 2 569 例非类风湿关节炎患者，其中包含 7 项回顾性队列研究、1 项前瞻性队列研究及 1 项病例对照研究。分析结果显示，类风湿性关节炎患者的感染相对风险较非类风湿性关节炎患者高出 2.29 倍。此外，另有 7 篇文献回顾了脊柱手术围手术期抗风湿药物的管理策略，共涉及 226 例接受脊柱手术的患者。研究发现，药物使用时机、停用或续用决策及药物种类存在显著差异，难以形成明确的统一建议。但强调所有类风湿性关节炎患者术前、术后均应由风湿病学专家共同管理。研究同时指出，与其他外科领域类似，脊柱手术需进一步探索制定以患者为中心的围手术期用药管理指南，以优化治疗效果并降低风险。

综上所述，当前许多指南建议继续使用 csDMARDs，同时对 bDMARDs 和 tsDMARDs 提出暂时停药的建议。关于停用生物制剂的结论存在矛盾，未来更高证据等级的研究可能改变其最佳使用方案。然而，基于对现有全部证据的理解，我们提出如表 7－2 所示的建议。

表 7－2 2025 年 ICM 共识最新建议

1. 对于接受 THA 或 TKA 的类风湿关节炎、强直性脊柱炎、银屑病关节炎或幼年特发性关节炎患者，建议至少在术前 3 天暂停使用 Janus 激酶抑制剂，同时继续使用 csDMARDs，并暂停生物制剂抗风湿药 1 个剂量周期
2. 对于 SLE 患者接受 THA 或 TKA 时，建议有条件地继续使用 csDMARDs。但根据 SLE 严重程度，关于继续使用或停用免疫抑制剂或生物制剂的建议存在差异，最终决策应与主治风湿病学家协商后作出
3. 对于接受 THA 或 TKA 的类风湿性关节炎、强直性脊柱炎、银屑病关节炎或 SLE 患者，若其风湿性疾病正在接受糖皮质激素治疗，建议在手术当日维持当前每日剂量，而非给予超生理剂量的糖皮质激素
4. 对于其他主要骨科手术（如上肢或足踝手术、脊柱手术），由于相关证据有限，应在与风湿病专科医师协商后作出决策，同时参考 THA 和 TKA 的优化策略，直至获得该手术的具体证据
5. 在伤口出现愈合迹象后（通常约在术后 14 天），建议有条件地恢复术前暂停的药物治疗

问题 2：接受大型骨科手术患者使用合成代谢雄激素类固醇，是否会增加浅表手术部位感染和假体周围关节感染的风险？

Felipe Moreira Borim，Cindy Zeng，Ernesto Guerra-Farfan，Serban Dragosloveanu，Prieto Hernan，Seok Ha Hong，Seung-Beom Han，Timothy Lording

【回答/建议】 睾酮替代治疗(testosterone replacement，TRT)与大型骨科手术后更高的全因翻修率和感染率相关。然而，目前的数据并不支持常规围手术期停止 TRT。

【推荐强度】 有限(Ⅳ级)。

【代表投票】 同意 80.9%，不同意 8.5%，弃权 10.6%(强共识：超多数支持)。

依　据

合成代谢雄激素类固醇指睾酮的合成衍生物，区分其用于运动表现增强与 TRT 至关重要。为提升运动表现而使用合成代谢雄激素类固醇涉及超生理剂量，构成公共卫生风险，与性腺功能减退、心脏功能损害、神经退行性病变、冠状动脉疾病及猝死相关[39]。伦理顾虑及目标人群调查数据的不可靠性，限制了对合成代谢雄激素类固醇滥用长期影响的认知。相较之下，TRT 旨在针对性腺功能减退及年龄相关性睾酮水平下降恢复生理水平。男性性腺功能减退研究显示，45 岁及以上男性中，38.7%存在性腺功能减退(总睾酮<300 ng/dL)，高血压、糖尿病及肥胖患病率更高[40]。40 岁后睾酮水平每年下降约 1%[41]，TRT 已被证实能改善骨密度、肌肉质量、身体成分、性功能、情绪、红细胞生成及生活质量[42]。多数 TRT 处方由初级保健医师开具，主要针对因年龄增长导致睾酮水平下降的老年男性[43]。本综述中，所有研究均探讨了 TRT 背景下合成代谢雄激素类固醇的应用。

本系统综述仅发现一项研究直接探讨了合成代谢雄激素类固醇使用与骨科患者 SSI/PJI 风险之间的关联[44]。这项回顾性研究纳入了 367 例接受 THA 的 TRT 患者关节相关并发症病例及 1 151 例接受 TKA 的 TRT 患者病例，结果显示翻修手术率和 PJI 发生率显著升高。这可能归因于合成代谢雄激素类固醇的潜在免疫抑制作用及皮肤菌群负担加重。此外，在开始 TRT 前，长期睾酮水平低下导致的骨健康恶化可能无法通过 TRT 完全缓解，从而增加术后并发症风险。

一项关于清创、抗菌治疗并保留植入物(DAIR)手术在 PJI 治疗中存在性别差异的最新荟萃分析发现，女性感染清除率更高，这表明睾酮可能具有免疫抑制作用[45]。此外，全肩关节置换术(total shoulder arthroplasty，TSA)后观察到血清睾酮水平与感染风险存在相关性；男性被确认为深部 PJI 的风险因素[46]。该风险增加可能部分源于痤疮丙酸杆菌的皮肤负荷。该菌株导致约 19%的 TSA 术后感染，并被确认为翻修病例中深部痤疮丙酸杆菌感染的预测指标[47,48]。TRT 患者升高的睾酮水平可能促进痤疮丙酸杆菌定植[47]。Longwolf 等[49]研究同样发现，接受 TRT 的低促性腺激素男性，其血管移植感染风险显著升高，尤其在皮肤菌群风险增高的下肢及腹股沟附近手术部位。尽管存在这些发现，现有数据尚不支持在围手术期常规停用 TRT。

TRT 可能与肌腱损伤风险增加及后续修复失败相关[44]。近期研究表明，TRT 患者的肩袖撕裂发生率增至 3 倍，肱二头肌远端断裂发生率增至 2 倍，且更易需要重复进行肩袖修复手术；同时，雄激素缺乏也与肩袖撕裂发生率升高相关。因此，需要开展更多前瞻性研究以深入理解 TRT 对肌腱损伤及愈合的影响[50-52]。

Collins 等[44]利用 PearlDiver 索赔数据库，比较了接受围手术期 TRT 治疗的患者与接受 THA 和 TKA 的对照组患者。在 THA 术后 2 年内，TRT 组显示出更高的全因翻修率(3.57% *vs*. 2.34%；*OR* = 1.46；95% *CI*：1.21～1.75)和关节感染率(2.16% *vs*. 1.43%；*OR* = 1.67；95% *CI*：1.31～2.09)。在膝关节置换术中，TRT 组的感染性翻修率(1.40% *vs*. 0.95%；*OR* = 1.44；95% *CI*：1.19～1.76)、无菌性翻修率(3.05% *vs*. 2.48%；*OR* = 1.20；95% *CI*：1.05～1.37)，全因翻修率(3.62% *vs*. 2.78%；*OR* = 1.27；95% *CI*：1.13～1.44)，假体周围骨折发生率(0.27% *vs*. 0.21%；*OR* = 1.53；95% *CI*：1.00～2.29)，以及无菌性松动发生率(0.97% *vs*. 0.73%；*OR* = 1.34；95% *CI*：1.06 至 1.69)。值得注意的是，TRT 组患者麻醉下关节松解术发生率较低(4.30% *vs*. 4.63%；*OR* = 0.90；95% *CI*：0.81～1.00)。但作者提醒，尽管 TRT 与关节置换术后预后较差相关，但这

并不意味着存在因果关系。并发症风险的增加可能反映了TRT和关节置换术前长期未治疗的低睾酮水平所导致的长期影响,例如骨矿物质密度降低。

现有研究范围有限,对这些发现的可靠性构成重大挑战。因此,有必要在骨科领域开展更全面的TRT研究,以阐明其安全性、有效性及其对临床结局的潜在影响。

总 结

TRT-THA与全因性关节翻修率及感染性关节炎发生率升高相关[44]。类似地,TRT-TKA则显著增加感染性翻修、全因性翻修、假体周围骨折及无菌性松动发生率[44]。在THA中,血清睾酮水平与感染风险存在相关性[46]。尽管存在这些风险,TRT仍可能带来骨科益处,包括加速康复、改善恢复、增强骨-植入物整合以及提高整体骨矿物质密度[53]。临床医生必须谨慎权衡合成代谢雄激素类固醇的潜在免疫调节风险与慢性低睾酮水平对骨骼健康的不良影响,尤其在高危患者中。需要进一步研究以深入理解TRT在骨科领域的安全性、有效性及临床意义。

问题3:术前长期口服糖皮质激素是否会增加接受大型骨科手术患者发生手术部位感染/假体周围关节感染的风险?

Zachary C. Lum, Joao M. Barretto, Udo E. Anyaehie, Amir Khoshbin, Gwo Chin Lee, Zongke Zhou, Wenwei Qian, Felipe M. Borim

【回答/建议】 是的。术前长期使用口服糖皮质激素与接受大型骨科手术的患者发 生SSI和/或PJI的概率增加有关。

【证据等级】 低。

【推荐强度】 有限。

【代表投票】 同意92.7%,不同意4.9%,弃权2.4%(完全共识:意见一致)。

依 据

既往研究指出,术前长期口服糖皮质激素会增加接受大型骨科手术患者的SSI/PJI风险,给患者及医疗体系带来巨大负担[54,55]。然而,先前研究对该风险程度的结论存在矛盾[56-59]。免疫功能低下患者的情况更为复杂,这类患者常需使用强效免疫抑制药物,导致难以明确糖皮质激素使用与感染风险之间的关联[60-62]。要解决这一多维问题,需深入探究多个变量:手术类型(如脊柱、关节置换、关节镜、手部手术)、具体使用的糖皮质激素种类、术前用药时长与剂量、感染发生时间点、患者合并症(如自身免疫病)、吸烟状况,以及研究是否提出术前停用糖皮质激素的建议。

在筛选774篇文献、全文审阅64篇并提取38篇后,剔除3篇重复文献及4篇因研究结局错误而排除的文献,最终有31项报告SSI/PJI的研究符合纳入标准(表7-3)。纳入研究涵盖THA、TKA、肩膝关节镜手术及手外科手术,其中THA、TKA和脊柱手术相关研究数量最多。研究对象基本涵盖所有患者群体,仅6项研究严格聚焦免疫功能低下患者(包括类风湿关节炎及炎症性肠病患者)。本研究成功整合并提取了2008—2024年间1 317 506例患者的感染相关结局数据,其中98 668例患者长期口服糖皮质激素。研究数据源自21项数据库研究以及10项来自巴西、西班牙、法国、丹麦、中国和日本等国的临床实践登记系统,其中多数研究来自美国国家外科质量改进计划(National Surgical Quality Improvement Program,NSQIP)。多数研究基于NSQIP数据,随访时间普遍仅为1个月,但最长可达84个月。研究报道的患者年龄范围为32~70岁,女性占比37%~88%。在14项报告种族/民族构成的研究中,8项以白色人种为主,反映了各研究所在国的人口特征。其他变量如美国麻醉医师协会分级、体重指数(BMI)、糖皮质激素类型及剂量等,因样本量不足未获充分报道。慢性糖皮质激素使用的定义也存在差异,部分研究将其定义为术前90天内使用[63]或术前30天内使用[64];但多数研究采用NSQIP标准,即定义为术前30天内累计使用10天。

表 7－3　纳入分析的研究表。类固醇组与非类固醇组在 SSI/PJI 发生率上的比值比

研究者	年份	国家	数据库或临床注册	证据等级	样本量	手术类型	免疫抑制患者	*OR*	95% *CI*	SSI/PJI 绝对风险(%)
Bains	2024	美国	数据库,PearlDiver	3	42 340	TKA	是	1.62	1.16～2.28	—
Boddapati	2018	美国	数据库,NSQIP	3	7 246	THA	否	1.92	0.95～3.86	0.63
Castano-Betancourt	2018	巴西	临床注册	3	598	THA、TKA	是	3.16	1.39～7.22	—
Cloney	2018	美国	数据库,NSQIP	3	8 492	腰椎后路融合	否	1.66	—	3.7
Cordero-Ampuero	2010	西班牙	临床注册	4	247	THA、髋关节半关节置换	否	—	—	—
Cordtz	2018	丹麦	数据库,丹麦注册	4	1 946	THA、TKA	是	2.12	0.9～4.98	—
Everhart	2017	美国	临床注册	4	707	TSA、肩关节半关节置换	否	8.16	2.14～31	—
Fassler	2023	美国	NSQIP	3	39 876	关节镜下肩袖修复	否	0.3498	0.0215～5.6085	0
George	2019	美国	数据库,Truven MarketScan + Medicare	3	10 923	髋/膝关节置换	是	1.4456	1.1154～1.8735	2.7
Gupta	2023	美国	数据库,NSQIP	4	6 169	髋关节半关节置换	否	2.304	1.128～4.704	—
Haft	2024	美国	数据库,PearlDiver	3	15 217	TKA	否	1.3	1.01～1.69	—
Inoue	2022	日本	临床注册	3	1 128	THA、TKA	否	1.2923	—	1.7
Kebaish	2021	美国	数据库,NSQIP	3	140 519	腰椎后路手术	否	2.0113	—	3.0
Kittle	2020	美国	数据库,NSQIP	3	403 546	THA、TKA、翻修 THA、翻修 TKA	否	1.5768	—	1.1
Koyama	2016	日本	临床注册	4	47	脊柱手术	是	1.263	—	—
Latourte	2017	法国	数据库,Orencia RA 注册	4	244	所有骨科手术	是	3.012	0.1113～81.528	2.2
Lee	2020	美国	数据库,NSQIP	3	1 188	前路颈椎间盘融合术(ACDF)	否	0.6165	0.1161～3.2733	0.51
Li	2023	中国	临床注册	3	650	TKA	否	4.023	1.276～12.683	4.5
Newton	2024	美国	数据库,NSQIP	3	1 298	腕关节融合、PRC、四角融合	否	3.2885	0.6882～15.71	2.2
Salt	2017	美国	数据库,商业保险	4	2 212	TKA、THA	否	1.59	1.28～1.97	—
Sciubba	2008	美国/加拿大	临床注册	3	46	骶骨肿瘤切除	否	—	—	—
Singla	2019	美国	数据库,PearlDiver	3	360 005	腰椎融合手术	否	1.88	1.41～2.01	2.8
Smolev	2024	美国	NSQIP	3	6 273	肱骨近端骨折 ORIF	否	1.105	0.251～4.8667	0.94
Sugita	2016	日本	临床注册	3	279	腰椎后路手术及转移瘤放疗	否	2.9806	1.5141～5.8678	25.3
Thomas	2023	美国	数据库,NSQIP	3	199 733	腰椎手术	否	2.0915	1.861～2.3505	3.2
Tihista	2020	美国	数据库,NSQIP	3	26 734	脊柱手术、腰椎减压	否	2.2493	1.3168～3.8422	2.4
Vasavada	2024	美国	临床注册	3	1 315	膝、髋、肩、踝、肘关节镜	是	3.65	0.4206～31.677	1.4

（续表）

研究者	年份	国家	数据库或临床注册	证据等级	样本量	手术类型	免疫抑制患者	*OR*	95% *CI*	SSI/PJI 绝对风险（%）
Xiao	2023	中国	临床注册	3	335	内镜下腰椎间盘切除术	否	7.65	—	—
Westerman	2017	美国	数据库，NSQIP	4	6 398	前交叉韧带（ACL）手术	否	3.02	—	—
Gregory	2019	美国	数据库，MarketScan	3	1 259	TKA、THA、TSA	是	4.6	—	—
Kawata	2018	日本	数据库，日本	3	30 536	ACL 重建	否	8.8074	—	—

注：DMARD—改善病情抗风湿药物，csDMARD—传统合成 DMARD，SLE—系统性红斑狼疮，THA—全髋关节置换术，TKA—全膝关节置换术，JIA—幼年特发性关节炎；TSA—全肩关节置换术，ACDF—颈椎前路椎间盘融合术，PRC—近端腕骨切除术，ORIF—开放复位内固定术，ACL—前十字韧带。数据基于 2017 年、2022 年 ACR/AAHKS 指南及 2018 年 ICM 共识[4]进行复现。

基于上述变量；本研究对存在感染混杂风险因素的群体进行分层和隔离，尤其是免疫功能低下患者及不同类型手术的患者。此外还考虑了其他风险因素，如剂量、疗程、糖皮质激素类型以及患者的其他合并症，但现有研究对这些因素的报道尚不充分。

研究数据以二分类变量及 *OR* 值的形式呈现，并附 95% *CI*。二分类数据转换为 2×2 列联表，为确保一致性，计算了 *OR* 值、95% *CI*、效应量及标准误。采用 Jamovi 软件（版本 2.6.19.0，澳大利亚悉尼）进行荟萃分析。为应对研究间因人群差异、手术方式及慢性糖皮质激素使用定义不同导致的变异性，采用随机效应模型进行荟萃分析。鉴于纳入研究存在潜在异质性，该方法被认为是恰当的。通过定量评估异质性，I^2 值为 0.43%，τ^2 值为 1e－04，表明数据集存在极低异质性。此外，Q 统计量无统计学意义（P = 0.864），进一步支持研究结果的同质性。采用森林图可视化效应量及其 95% *CI*；开展亚组分析，分析依据患者特征（如免疫功能低下与正常）及手术类型（如脊柱手术、髋/膝关节置换术及其他骨科手术）对研究结果进行分层。通过分析纳入研究中经反向转换的对数比值比（log *OR*）对研究结果进行验证。

在综合分析所有骨科手术时，术前口服糖皮质激素的患者发生 SSI/PJI 的风险显著升高：临床登记数据库中，*OR* = 2.34（95% *CI*：1.27～4.22）；数据库研究中，*OR* = 1.85（95% *CI*：1.63～2.06），如图 7－1 和图 7－2 所示。针对免疫功能低下人群（如类风湿关节炎或炎症性肠病患者）的研究显示，糖皮质激素使用者发生 SSI/PJI 的 *OR* = 1.71（95% *CI*：1.21～2.43），高于非使用者。此外，针对非免疫功能低下患者的研究发现，糖皮质激素使用者与非使用者相比，SSI/PJI 发生率 *OR* = 1.88（95% *CI*：1.66～2.10）。在所有不同手术类型中，糖皮质激素使用者发生 SSI/PJI 的风险均更高：脊柱手术 *OR* = 2.02（95% *CI*：1.75～2.34）；髋/膝关节置换术 *OR* = 1.60（95% *CI*：1.33～1.88）；其他骨科手术风险最高（*OR* = 4.75，95% *CI*：1.81～12.44），如图 7－3 至图 7－5 所示。

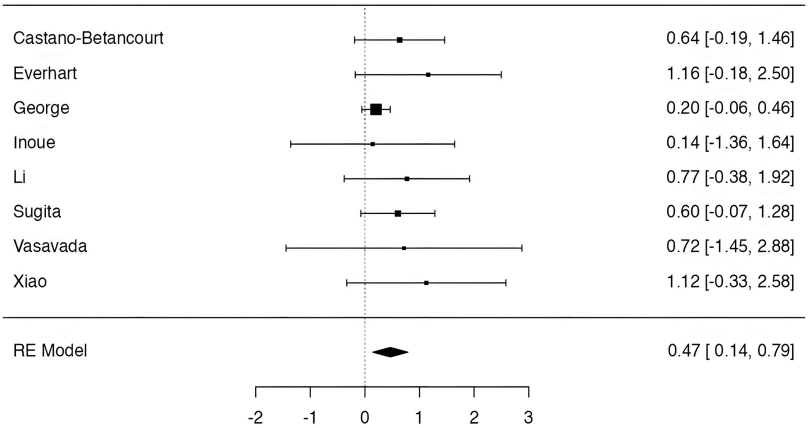

图 7－1　实践登记研究中的森林图

注：积压比值转换显示，术前长期使用糖皮质激素会增加 SSI/PJI 的发生风险（*OR* = 2.34，95% *CI*：1.3～4.2）。RE—随机效应模型。

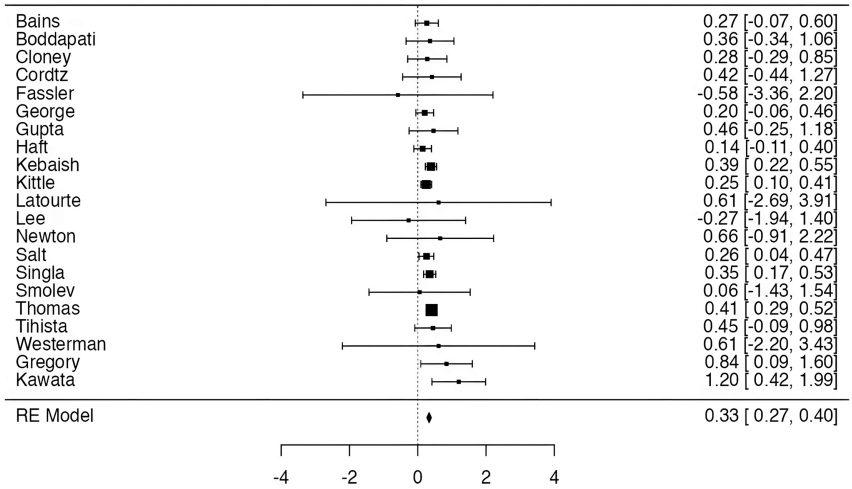

图 7－2　数据库研究中的森林图

注：残差比值转换显示，术前长期使用糖皮质激素会增加 SSI 和/或 PJI 的发生风险（*OR* = 1.85，95% *CI*：1.6～2.1）。RE—随机效应模型。

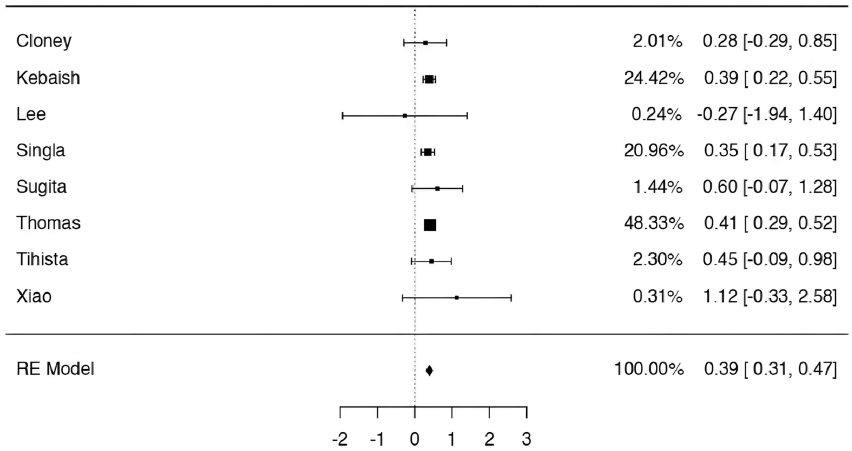

图 7－3　按效应量分组的脊柱研究森林图。

注：RE—随机效应模型。

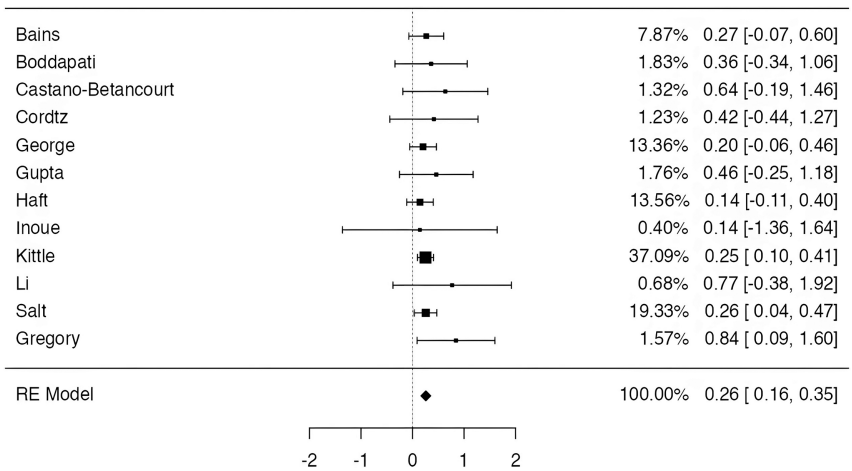

图 7－4　按效应量分组的关节置换术研究森林图

注：RE—随机效应模型。

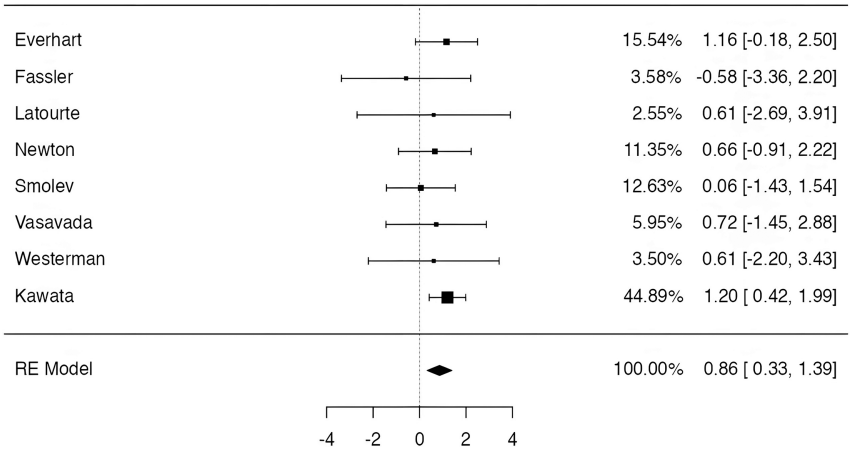

图 7－5　其他骨科手术研究按效应量绘制的森林图。

注：RE—随机效应模型。

术前长期口服糖皮质激素似乎对 SSI/PJI)的发生率具有重大影响。纳入的 20 项研究均指出该患者群体中 SSI/PJI 发生率升高。另有数项研究[65]显示感染风险呈上升趋势，或因统计效能不足而未能检测出感染率差异[56,66]。

有趣的是，免疫功能低下患者发生 SSI/PJI 的风险更高，但增幅较小，这可能与其对照组有关。该组同时使用了 DMARDs 和生物制剂，而研究表明这些药物相比传统口服糖皮质激素会导致更高的 SSI/PJI 发生率[67]。此外，脊柱手术的 SSI 发生率如预期略有升高，但增幅未达预期。这可能源于研究采用 OR 值而非绝对值呈现效应，且糖皮质激素脊柱手术组内部还与非糖皮质激素脊柱手术组进行了比较。类似地，髋/膝关节置换术研究显示 SSI/PJI 发生率略低，相较于其他骨科手术类型，这一结果在预期范围内。

其余骨科手术(关节镜检查、腕关节融合术、肩关节置换术及前交叉韧带重建术)出现 SSI/PJI 的风险最高，其中 2 项研究[68,69]对该风险升高的贡献最为显著。共有 9 项研究探讨了各类骨科手术，其中这 2 项研究在分析中占总权重的半数以上，均报告术前口服糖皮质激素与 SSI/PJI 风险升高存在显著关联。4 项关节镜研究[61,68,70,71]中仅一项[68]提示长期口服糖皮质激素会增加 SSI/PJI 风险。这种差异可能源于这些研究中 SSI/PJI 的绝对值较低，即使绝对值微小变化也会导致 OR 值显著波动。例如，Kawata 等[68]报告非糖皮质激素组 SSI/PJI 绝对发生率为 1.2%，糖皮质激素组为 9.7%；而其他关节镜研究中非糖皮质激素组发生率分别为 0.1%、0.4%和 0.6%，糖皮质激素组分别为 0、1.4%和 0[61,70,71]。Everhart 等[69]强调肩关节置换术中存在感染风险且范围极广($OR = 8.16$，95% CI：2.1～31.0)，表明潜在关联性较强但存在显著不确定性。这种变异性凸显了解读此类结果时需谨慎，尤其当置信区间较宽通常源于样本量较小或事件发生率较低导致的估计值不精确时。该研究进一步强调，必须结合具体手术类型和患者群体来解读这些结果，以更深入理解潜在风险，并为使用糖皮质激素的患者制订针对性感染防控策略。

本分析存在若干潜在局限性。如纳入的研究数量较多且范围广泛，对所有骨科手术进行合并分析可能导致结果异质性过高。然而，采用限制最大似然随机效应模型计算的 I^2 值显示：$\mathrm{Tau}^2 = 1 \times 10^{-4}$，$I^2 = 0.43\%$，$\mathrm{H} = 1.004$，表明数据异质性较低。我们还分别评估了实践登记系统与数据库登记系统，承认其固有差异。此外，本分析纳入的免疫功能低下患者群体存在 SSI/PJI 的竞争风险，涉及免疫调节药物及不同类型的骨科手术，这些手术的感染绝对风险差异最大，范围为 0.6%～25%[59,72]。每项研究均设糖皮质激素组与对照组，因此针对每种具体手术比较了感染率绝对值，数据以 OR 值和 95% CI 呈现。组间比较经调整以准确反映术前糖皮质激素使用相关的风险比。此外，3 项样本量最小的研究存在数据缺失，故未纳入荟萃分析计算[66,73,74]。排除这些研究对结论影响甚微，因多数研究均提示口服糖皮质激素与 SSI/PJI 风险升高相关。

术前长期口服糖皮质激素与多种骨科手术中 SSI/PJI 风险显著增加相关，且该风险存在于包括免疫功能低下患者在内的广泛人群中。这些结果表明，在对术前口服糖皮质激素的候选患者进行护理时，建议进行仔细的咨询指导，并需要进一步研究以更准确地界定特定糖皮质激素剂量和疗程相关的风险，以及停用口服糖皮质

激素是否对 SSI/PJI 具有有益影响。通过整合超过 130 万名患者的数据,本研究提供了术前口服糖皮质激素会增加 SSI/PJI 发生率的证据。临床医师应权衡这些风险与糖皮质激素的治疗效益,优化患者管理策略,尽可能降低感染风险。

参考文献

[1] Smolen JS, Landewe R, Breedveld FC, et al. EULAR recommendations for the management of rheumatoid arthritis with synthetic and biological disease-modifying antirheumatic drugs: 2013 update [J]. Ann Rheum Dis, 2014, 73: 492-509.

[2] Rezaieyazdi Z, Sahebari M, Khodashahi M. Preoperative evaluation and management of patients receiving biologic therapies[J]. Arch Bone Jt Surg, 2019, 7: 220-228.

[3] Gualtierotti R, Parisi M, Ingegnoli F. Perioperative management of patients with inflammatory rheumatic diseases undergoing major orthopaedic surgery: a practical overview [J]. Adv Ther, 2018, 35: 439-456.

[4] van der Heijde D, Daikh DI, Betteridge N, et al. Common language description of the term Rheumatic and Musculoskeletal Diseases (RMDs) for use in communication with the lay public, healthcare providers, and other stakeholders endorsed by the European League Against Rheumatism (EULAR) and the American College of Rheumatology (ACR)[J]. Arthritis Rheumatol, 2018, 70: 826-831.

[5] Lin CH, Liu WS, Wan C, et al. Effectiveness of tofacitinib in patients with ulcerative colitis: an updated systematic review and meta-analysis of real-world studies[J]. BMJ Open Gastroenterol, 2024, 11: e001347.

[6] Mertelsmann-Voss C, Lyman S, Pan TJ, et al. US trends in rates of arthroplasty for inflammatory arthritis including rheumatoid arthritis, juvenile idiopathic arthritis, and spondyloarthritis[J]. Arthritis Rheumatol, 2014, 66: 1432-1439.

[7] Nikiphorou E, Carpenter L, Morris S, et al. Hand and foot surgery rates in rheumatoid arthritis have declined from 1986 to 2011, but large-joint replacement rates remain unchanged: results from two UK inception cohorts[J]. Arthritis Rheumatol, 2014, 66: 1081-1089.

[8] Au K, Reed G, Curtis JR, et al. High disease activity is associated with an increased risk of infection in patients with rheumatoid arthritis [J]. Ann Rheum Dis, 2011, 70: 785-791.

[9] Ravi B, Croxford R, Hollands S, et al. Increased risk of complications following total joint arthroplasty in patients with rheumatoid arthritis[J]. Arthritis Rheumatol, 2014, 66: 254-263.

[10] Richardson SS, Kahlenberg CA, Goodman SM, et al. Inflammatory arthritis is a risk factor for multiple complications after total hip arthroplasty: a population-based comparative study of 68,348 patients[J]. J Arthroplasty, 2019, 34: 1150-1154. e2.

[11] Ito H, Kojima M, Nishida K, et al. Post-operative complications in patients with rheumatoid arthritis using a biological agent—a systematic review and meta-analysis [J]. Mod Rheumatol, 2015, 25: 672-678.

[12] Imam MS, Alshahrani SA, Alotaibi RMS, et al. A meta-analysis examining the effect of perioperative biologic disease-modifying anti-rheumatic medications on postoperative wound complications in various orthopedic surgeries[J]. J Clin Med, 2024, 13: 5531.

[13] Cordtz RL, Hawley S, Prieto-Alhambra D, et al. Incidence of hip and knee replacement in patients with rheumatoid arthritis following the introduction of biological DMARDs: an interrupted time-series analysis using nationwide Danish healthcare registers [J]. Ann Rheum Dis, 2018, 77: 684-689.

[14] Cordtz RL, Zobbe K, Højgaard P, et al. Predictors of revision, prosthetic joint infection and mortality following total hip or total knee arthroplasty in patients with rheumatoid arthritis: a nationwide cohort study using Danish healthcare registers[J]. Ann Rheum Dis, 2018, 77: 281-288.

[15] Goodman SM, Menon I, Christos PJ, et al. Management of perioperative tumour necrosis factor alpha inhibitors in rheumatoid arthritis patients undergoing arthroplasty: a systematic review and meta-analysis [J]. Rheumatology, 2016, 55: 573-582.

[16] Mehta B, Pedro S, Ozen G, et al. Serious infection risk in rheumatoid arthritis compared with non-inflammatory rheumatic and musculoskeletal diseases: a US national cohort study[J]. RMD Open, 2019, 5: e000935.

[17] Lin JA, Liao CC, Lee YJ, et al. Adverse outcomes after major surgery in patients with systemic lupus erythematosus: a nationwide population-based study[J]. Ann Rheum Dis, 2014, 73: 1646-1651.

[18] Goodman SM, Springer B, Guyatt G, et al. 2017 American College of Rheumatology/American Association of Hip and Knee Surgeons Guideline for the perioperative management of antirheumatic medication in patients with rheumatic diseases undergoing elective total hip or total knee arthroplasty[J]. J Arthroplasty, 2017, 32: 2628-2638.

[19] Goodman SM, Bykerk VP, DiCarlo E, et al. Flares in patients with rheumatoid arthritis after total hip and total knee arthroplasty: rates, characteristics, and risk factors [J]. J Rheumatol, 2018, 45: 604-611.

[20] Goodman SM, Mirza SZ, DiCarlo EF, et al. Rheumatoid arthritis flares after total hip and total knee arthroplasty: outcomes at one year[J]. Arthritis Care Res, 2020, 72: 925-932.

[21] Russell LA, Craig C, Flores EK, et al. Preoperative management of medications for rheumatologic and HIV diseases: Society for Perioperative Assessment and Quality Improvement (SPAQI) consensus statement[J]. Mayo Clin Proc, 2022, 97: 1551－1571.

[22] Charles-Schoeman C, Fleischmann R, Mysler E, et al. Risk of venous thromboembolism with tofacitinib versus tumor necrosis factor inhibitors in cardiovascular risk-enriched rheumatoid arthritis patients[J]. Arthritis Rheumatol, 2024, 76: 1218－1229.

[23] Goodman SM, Springer BD, Chen AF, et al. 2022 American College of Rheumatology/American Association of Hip and Knee Surgeons Guideline for the perioperative management of antirheumatic medication in patients with rheumatic diseases undergoing elective total hip or total knee arthroplasty[J]. J Arthroplasty, 2022, 37: 1676－1683.

[24] Albrecht K, Poddubnyy D, Leipe J, et al. Perioperative management of patients with inflammatory rheumatic diseases: updated recommendations of the German Society for Rheumatology[J]. Z Rheumatol, 2023, 82(Suppl 1): 1－11.

[25] James WA, Rosenberg AL, Wu JJ, et al. Full guidelines-from the Medical Board of the National Psoriasis Foundation: perioperative management of systemic immunomodulatory agents in patients with psoriasis and psoriatic arthritis[J]. J Am Acad Dermatol, 2024, 91: 251. e1－251. e11.

[26] George MD, Baker JF, Winthrop K, et al. Timing of abatacept before elective arthroplasty and risk of postoperative outcomes[J]. Arthritis Care Res, 2019, 71: 1224－1233.

[27] Borgas Y, Gulfe A, Kindt M, et al. Anti-rheumatic treatment and prosthetic joint infection: an observational study in 494 elective hip and knee arthroplasties[J]. BMC Musculoskelet Disord, 2020, 21: 410.

[28] Brady S, Mott A, Carlisle K, et al. Perioperative biologic DMARD management: stoppage or continuation during orthopaedic operations (the PERISCOPE trial)—a study protocol for a pragmatic, UK multicentre, superiority randomised controlled trial with an internal pilot, economic evaluation and nested qualitative study [J]. BMJ Open, 2024, 14: e084997.

[29] Berthold E, Geborek P, Gulfe A. Continuation of TNF blockade in patients with inflammatory rheumatic disease. An observational study on surgical site infections in 1,596 elective replacement and hand surgery procedures[J]. Acta Orthop, 2013, 84: 495－501.

[30] Diaper R, Wong E, Metcalfe SA. The implications of biologic therapy for elective foot and ankle surgery in patients with rheumatoid arthritis[J]. Foot, 2017, 30: 53－58.

[31] Klifto KM, Cho BH, Lifchez SD. The management of perioperative immunosuppressant medications for rheumatoid arthritis during elective hand surgery[J]. J Hand Surg Am, 2020, 45: 779. e1－779. e6.

[32] Gupta P, Quan T, Wright MA, et al. Risks of chronic steroid or immunosuppressive therapy on total shoulder arthroplasty patients[J]. Shoulder Elbow, 2023, 15: 373－380.

[33] Saunders NE, Holmes JR, Walton DM, et al. Perioperative management of antirheumatic medications in patients with RA and SLE undergoing elective foot and ankle surgery: a critical analysis review[J]. JBJS Rev, 2021, 9.

[34] Hresko AM, Got CJ, Gil JA. Perioperative management of immunosuppressive medications for rheumatoid arthritis[J]. J Hand Surg Am, 2022, 47: 370－378.

[35] Mamaril-Davis JC, Aguilar-Salinas P, Aguirre SFG, et al. Managing disease-modifying antirheumatic drugs (DMARDs) for patients undergoing elective spine surgery: a pilot survey [J]. Spine Surg Relat Res, 2024, 8: 35－42.

[36] Joaquim AF, de Oliveira SA, Appenzeller S, Patel AA. Spine surgery and ankylosing spondylitis: optimizing perioperative management[J]. Clin Spine Surg, 2023, 36: 8－14.

[37] Gaudiani MA, Winkelman RD, Ravishankar P, et al. The association of preoperative TNF-alpha inhibitor use and reoperation rates in spinal fusion surgery[J]. Spine J, 2021, 21: 972－979.

[38] Streufert BD, Onyedimma C, Yolcu YU, et al. Rheumatoid arthritis in spine surgery: a systematic review and meta-analysis [J]. Glob Spine J, 2022, 12: 1583－1595.

[39] Albano GD, Amico F, Cocimano G, et al. Adverse effects of anabolic-androgenic steroids: a literature review[J]. Healthcare, 2021, 9: 97.

[40] Mulligan T, Frick MF, Zuraw QC, et al. Prevalence of hypogonadism in males aged at least 45 years: the HIM study [J]. Int J Clin Pract, 2006, 60: 762－769.

[41] Fink HA, Ewing SK, Ensrud KE, et al. Association of testosterone and estradiol deficiency with osteoporosis and rapid bone loss in older men[J]. J Clin Endocrinol Metab, 2006, 91: 3908－3915.

[42] Mohamad NV, Soelaiman IN, Chin KY. A concise review of testosterone and bone health[J]. Clin Interv Aging, 2016, 11: 1317－1324.

[43] A J, Cheetham TC, Van Den Eeden S. Testosterone replacement therapy patterns for aging males in a managed care setting[J]. Clin Med Res, 2013, 191: 751.

[44] Collins LK, Cole MW, Waters TL, et al. Hormone replacement therapy does not eliminate risk factors for joint complications following total joint arthroplasty: a matched cohort study[J]. Pathophysiology, 2023, 30: 123－135.

[45] Choong AL, Shadbolt C, Choong E, et al. The impact of sex on the outcomes of prosthetic joint infection treatment with debridement, antibiotics and implant retention: a systematic review and individual patient data meta-analysis[J]. J Am Acad Orthop Surg Glob Res Rev, 2022, 6: e22. 00102.

[46] Singh JA, Sperling JW, Schleck C, et al. Periprosthetic infections after total shoulder arthroplasty: a 33-year

perspective[J]. J Shoulder Elbow Surg, 2012, 21: 1534－1541.
[47] Schiffman CJ, Hsu JE, Khoo KJ, et al. Association between serum testosterone levels and Cutibacterium skin load in patients undergoing elective shoulder arthroplasty: a cohort study[J]. JBJS, 2021, 6: e21.00030.
[48] Matsen FA, Whitson A, Hsu JE. Preoperative skin cultures predict periprosthetic infections in revised shoulder arthroplasties: a preliminary report[J]. JBJS Open Access, 2020, 5: e20.00095.
[49] Longwolf KJ, Johnson CE, Horns JJ, et al. Exogenous testosterone replacement therapy is associated with increased risk for vascular graft infections among hypogonadal men[J]. Ann Vasc Surg, 2023, 97: 113－120.
[50] Testa EJ, Albright JA, Hartnett D, et al. The relationship between testosterone therapy and rotator cuff tears, repairs, and revision repairs[J]. J Am Acad Orthop Surg, 2023, 31: 581－588.
[51] Smith KM, Hotaling JM, Presson AP, et al. The effect of sex hormone deficiency on the incidence of rotator cuff repair: analysis of a large insurance database[J]. J Bone Joint Surg Am, 2022, 104: 774－779.
[52] Rebello E, Albright JA, Testa EJ, et al. The use of prescription testosterone is associated with an increased likelihood of experiencing a distal biceps tendon injury and subsequently requiring surgical repair[J]. J Shoulder Elbow Surg, 2023, 32: 1254－1261.
[53] Cohn RM, Ganz MP, Scuderi GR. Testosterone replacement therapy in orthopaedic surgery[J]. J Am Acad Orthop Surg, 2024, 32: 331－338.
[54] Premkumar A, Kolin DA, Farley KX, et al. Projected economic burden of periprosthetic joint infection of the hip and knee in the United States[J]. J Arthroplasty, 2021, 36: 1484－1489.e3.
[55] Mundi R, Pincus D, Schemitsch E, et al. Association between periprosthetic joint infection and mortality following primary total hip arthroplasty[J]. J Bone Joint Surg Am, 2024, 106: 1546－1552.
[56] Inoue D, Kabata T, Kajino Y, et al. Does dosage or duration of concurrent oral corticosteroid influence elevated risk of postoperative complications after total joint arthroplasty[J]. J Arthroplasty, 2022, 37: 652－658.
[57] Tihista M, Gu A, Wei C, et al. The impact of long-term corticosteroid use on acute postoperative complications following lumbar decompression surgery[J]. J Clin Orthop Trauma, 2020, 11: 921－927.
[58] Kittle H, Ormseth A, Patetta MJ, et al. Chronic corticosteroid use as a risk factor for perioperative complications in patients undergoing total joint arthroplasty[J]. J Am Acad Orthop Surg Glob Res Rev, 2020, 4: e2000001.
[59] Sugita S, Hozumi T, Yamakawa K, et al. Risk factors for surgical site infection after posterior fixation surgery and intraoperative radiotherapy for spinal metastases[J]. Eur Spine J, 2016, 25: 1034－1038.
[60] George MD, Baker JF, Winthrop K, et al. Risk of biologics and glucocorticoids in patients with rheumatoid arthritis undergoing arthroplasty: a cohort study[J]. Ann Intern Med, 2019, 170: 825－836.
[61] Vasavada K, Lin CC, Jazrawi LM, Samuels J. Postoperative complications in rheumatic disease patients undergoing arthroscopy on immunosuppression[J]. Phys Sportsmed, 2024, 52: 507－512.
[62] O'Brien WJ, Gupta K, Itani KMF. Association of postoperative infection with risk of long-term infection and mortality [J]. JAMA Surg, 2020, 155: 61－68.
[63] Cordtz RL, Zobbe K, Højgaard P, et al. Predictors of revision, prosthetic joint infection and mortality following total hip or total knee arthroplasty in patients with rheumatoid arthritis: a nationwide cohort study using Danish healthcare registers[J]. Ann Rheum Dis, 2018, 77: 281－288.
[64] Lee R, Lee D, Gowda NB, et al. Increased rates of septic shock, cardiac arrest, and mortality associated with chronic steroid use following anterior cervical discectomy and fusion for cervical stenosis[J]. Int J Spine Surg, 2020, 14: 649－656.
[65] Cloney MB, Garcia RM, Smith ZA, et al. The effect of steroids on complications, readmission, and reoperation after posterior lumbar fusion[J]. World Neurosurg, 2018, 110: e526－e533.
[66] Sciubba DM, Nelson C, Gok B, et al. Evaluation of factors associated with postoperative infection following sacral tumor resection[J]. J Neurosurg Spine, 2008, 9: 593－599.
[67] Goodman SM, Springer BD, Chen AF, et al. 2022 American College of Rheumatology/American Association of Hip and Knee Surgeons Guideline for the perioperative management of antirheumatic medication in patients with rheumatic diseases undergoing elective total hip or total knee arthroplasty[J]. Arthritis Care Res, 2022, 74: 1399－1408.
[68] Kawata M, Sasabuchi Y, Taketomi S, et al. Atopic dermatitis is a novel demographic risk factor for surgical site infection after anterior cruciate ligament reconstruction[J]. Knee Surg Sports Traumatol Arthrosc, 2018, 26: 3699－3705.
[69] Everhart JS, Bishop JY, Barlow JD. Medical comorbidities and perioperative allogeneic red blood cell transfusion are risk factors for surgical site infection after shoulder arthroplasty [J]. J Shoulder Elbow Surg, 2017, 26: 1922－1930.
[70] Fassler R, Ling K, Tantone R, et al. Chronic steroid use as a risk factor for postoperative complications following arthroscopic rotator cuff repair[J]. JSES Int, 2023, 7: 780－785.
[71] Westermann R, Anthony CA, Duchman KR, et al. Infection following anterior cruciate ligament reconstruction: an analysis of 6,389 cases[J]. J Knee Surg, 2017, 30: 535－543.
[72] Boddapati V, Fu MC, Su EP, et al. Preoperative corticoste-

roid use for medical conditions is associated with increased post-operative infectious complications and readmissions after total hip arthroplasty: a propensity-matched study[J]. Am J Orthop, 2018, 47.

[73] Koyama K, Ohba T, Ebata S, Haro H. Postoperative surgical infection after spinal surgery in rheumatoid arthritis[J]. Orthopedics, 2016, 39: e430-e433.

[74] Cordero-Ampuero J, de Dios M. What are the risk factors for infection in hemiarthroplasties and total hip arthroplasties [J]. Clin Orthop Relat Res, 2010, 468: 3268-3277.

营　养

Austin E. Wininger，Carlo L. Romano，Armin Arshi，Boopalan Ramasamy，Vorawit Atipiboonsin，Alisina Shahi，Samuel Parra Aguilera，Wael K. Barsoum，Joshua S. Bingham，Nicolaas Budhiparama，Tim Cheok，Muhammad A. Chinoy，Emanuele Chisari，Débora C. Coraça-Huber，John K. Cordero，Michael B. Cross，Lorenzo Drago，Serban Dragosloveanu，Mohammadali Enayatollahi，Adam Freedhand，Atsuhiro Fujie，Aydin Gahramanov，Mohammad T. Ghazavi，Gérard C. Giordano，Karan Goswami，James Huddleston，Reza Jazayeri，Jessica Jennings，Ahmed Khalifa，James Kigera，Umile Giuseppe Longo，Geert Meermans，Panayiotis D. Megaloikonomos，Takeshi Morii，Seyed Mohammad Javad Mortazavi，Wayne E. Moschetti，David Novikov，Michael T. Y. Ong，Jesse E. Otero，Vahit Emre Ozden，Javad Parvizi，Nicolas S. Piuzzi，Boopalan Ramasamy，Carlo L. Romanó，Federica Rosso，Cristian Scheau，Lucian Bogdan，Mark J. Spangehl，Willy Paul Stangl，Pēteris Studers，Saad Tarabichi，Ibrahim Tuncay，Annette W-Dahl，Tina Strømdal Wik，Takeaki Yamamoto

问题 1：接受大型骨科手术的患者是否应筛查营养不良？

Austin E. Wininger，Saad Tarabichi，Débora C. Coraça-Huber，Carlo L. Romanó，Jesse E. Otero，Geert Meermans，Seyed Mohammad Javad Mortazavi，Michael B. Cross，Reza Jazayeri，Mark J. Spangehl，Joshua S. Bingham

【回答/建议】 是。对于接受大型骨科手术的患者，术前筛查营养不良似乎具有一定作用。

【证据等级】 中等。

【代表投票】 同意 84.6%，不同意 10.3%，弃权 5.1%（强共识：超多数支持）。

依　据

营养不良可广义定义为任何营养失衡状态，包括能量、蛋白质和营养素的缺乏或过剩[1,2]。营养不良的原因包括营养摄入不足、代谢需求增加、吸收不良或营养素处理异常，这些情况可源于慢性疾病、急性损伤或疾病以及饥饿状态[3]。此外，虽然传统上营养不良与低体重指数（BMI）（<18.5 kg/m^2）相关，但越来越多证据表明，高 BMI（>30 kg/m^2）同样是发生营养不良的重要危险因素；在营养不良患者中，肥胖比例可达 42.9%[4-6]。营养不良的危险因素具有多因素特征，如年龄增加、合并症增多、活动水平下降以及较低社会经济状态均会影响患者营养状况[7-10]。成人群体中营养不良患病率为 8.5%～30%[5,11,12]。然而，营养不良的临床体征通常仅在极端情况下才明显。

基于多年数据，目前已明确营养不良是接受大型外科手术患者不良结局的独立预测因素[13-16]。围手术期生理应激需要更高代谢需求以促进组织愈合。此外，围手术期口服摄入减少会导致高代谢-分解代谢状态，从而耗竭代谢储备[17-20]。最终，营养不良会通过抑制胶原合成损害伤口的愈合，并通过降低淋巴细胞计数损害免疫系统[21,22]。

研究者使用 Embase、PubMed 和 Cochrane 数据库，对大型骨科手术前营养不良筛查的既有文献进行了系统综述。该综述的主要结局是判断术前被归类为营养不良的患者与营养状态正常患者之间围手术期结局是否存在差异。仅纳入具有对照组的Ⅰ～Ⅲ级证据研究。共识别 773 篇文献，94 项研究进入全文评估，最终 77 项研究符合纳入标准。其中 39 项研究涉及全关节置换术（TJA），7 项涉及翻修 TJA，29 项涉及成人脊柱手术，另

有 2 项同时纳入成人脊柱手术和 TJA 患者[5,11,23-97]。

在回顾现有文献后，可以得出结论：营养不良是手术部位感染(SSI)公认且可改变的危险因素[98]。营养对手术结局的影响以及围手术期优化的作用已在所有骨科亚专科中得到证明[99-107]。尤其在 TJA 和脊柱文献中，营养不良与伤口并发症、SSI、假体周围关节感染(PJI)、住院时间延长、肾脏并发症和病死率增加相关[5,6,11,21,23-26,28,29,53,57,78,83,86,93,94,108]。

尽管营养不良与较差手术结局之间的关联已得到证实，但目前仍缺乏大型骨科手术前营养不良筛查指南[109]。营养不良不存在“金标准”检测。可用替代指标包括血清学标志物、人体测量指标(如 BMI 或小腿围)以及标准化筛查工具[如围手术期营养筛查(perioperative nutrition screen，PONS)][110-114]。目前，骨科文献中最常使用血清学指标评估营养风险，常以白蛋白<3.5 g/dL、总淋巴细胞计数<1 500 个/mm^3 和/或转铁蛋白<200 mg/dL 作为定义营养不良的阈值。尽管支持维生素 D 作为营养状态标准指标的证据有限，低维生素 D 状态(血清 25-羟维生素 D<30 ng/mL)已被发现与 TJA 和脊柱手术后围手术期并发症增加有关，包括 PJI、非计划翻修手术和静脉血栓栓塞风险升高[98,112,115-118]。其他血清学指标，包括前白蛋白、锌和铁，对该患者群体的营养评估价值较低[112]。此外，尽管前白蛋白研究少于白蛋白，但其可反映短期营养状态变化[119]。

虽然很大比例的骨科医生报告会在营养不良情况下限制患者接受关节置换术，但既往文献尚不能确定哪些患者应接受术前营养评估，也不能确定哪一参数最适合评估营养状态[68,120-122]。这主要源于营养不良诊断指标的异质性。为实现普遍采纳，术前营养不良筛查方案应能常规识别高风险患者，并在需要时启动干预。考虑到接受择期 TJA、脊柱手术和其他大型骨科手术的老年患者中肌少症和衰弱患病率较高，制订此类方案尤为重要[8,9,123]。

已有研究提示，对接受 TJA 的患者进行普遍营养不良筛查具有成本效益，并有利于改善手术结局[124-126]。一项单中心回顾性研究纳入 30 863 例 TJA 患者，发现作为营养不良血清学指标之一，白蛋白预测 PJI 发生的特异度最高(98.1%；95% *CI*：97.8～98.4%)，曲线下面积也最高(0.61；95% *CI*：0.55～0.67)[26]。一项纳入 8 项研究、175 563 例患者的荟萃分析显示，与白蛋白正常患者相比，白蛋白<3.5 g/dL 的患者更容易发生术后伤口并发症(OR = 2.18，95% *CI*：1.92～2.47)[108]。另一项纳入 7 项研究、72 811 例患者的荟萃分析显示，TJA 前存在低白蛋白血症时(多数以<3.5 g/dL 为界值)，全因并发症风险近乎增加 1 倍[127]。

在脊柱手术中，多项研究显示低白蛋白血症是 30 天再入院、骨不连、脓毒症、术后感染和死亡的独立预测因素[23,128]。一项纳入 26 项研究、86 065 例患者的荟萃分析发现，白蛋白<3.5 g/dL 会显著增加 SSI(OR = 2.08，95% *CI*：1.66～2.62)、再入院(OR = 1.67，95% *CI*：1.24～2.27)和死亡(OR = 6.01，95% *CI*：4.51～8.01)的风险[129]。神经外科医师大会(Congress of Neurological Surgeons)发布指南，建议进行术前营养评估，有证据表明营养不良血清学指标可预测脊柱手术后的不良事件[130]。

外科医生应警惕可在术前处理、从而降低术后并发症的可改变危险因素。共识明确认为，营养参数正常的 TJA 和脊柱患者并发症更少，尤其是与伤口愈合和感染相关的并发症。因此，术前至少应检测血清白蛋白(阈值设定为 3.5 g/dL)，以识别营养不良患者。支持常规检测转铁蛋白和总淋巴细胞计数的证据较少，单独基于这 2 个指标延迟手术的指南也有限。如果采用选择性筛查方案，将 55 岁作为年龄界值可能较为合适。一项研究显示，55 岁以下患者中 98.3%的营养不良筛查实验室指标处于正常范围[5]。近期，老年营养风险指数(geriatric nutritional risk index，GNRI)结合血清白蛋白和理想体重百分比，已被证明是 TJA 患者营养不良的有效筛查工具[38,75,131,132]。除术前营养评估外，还应考虑常规术前营养优化，包括肥胖人群安全减重、摄入高蛋白饮食、补充氨基酸以及良好的血糖控制[133-138]。

现有数据提示，在大型骨科手术前评估并干预营养不良可能改善患者结局，因此应予以考虑[139,140]。在价值医疗模式下，对接受大型骨科手术患者进行营养优化是综合外科照护的重要组成部分，且该举措具备良好的成本效益[140-143]。

结 论

现有文献指出，择期大型骨科手术前数周，应检测血清学指标(至少检测白蛋白，阈值设定为 3.5 g/dL)，以此对患者进行营养风险分层，并预留充足的时间开展针对性干预。

问题 2：营养补充在预防大型骨科手术患者发生手术部位感染方面是否具有作用？

Carlo L. Romano，Wael K. Barsoum，Muhammad A. Chinoy，Serban Dragosloveanu，Gérard C. Giordano，Takeshi Morii，Wayne E. Moschetti，Cristian Scheau，Takeaki Yamamoto

【回答/建议】 以蛋白质为基础的营养补充可降低大型骨科手术后早期手术部位感染(SSI)的发生率，营养状态不佳患者获益尤为显著。

【证据等级】 有限。

【代表投票】 同意 87%，不同意 8%，弃权 5%(强共识：超多数支持)。

依　据

营养不良或营养欠佳在骨科和创伤患者中较常见，可使免疫功能受损、伤口愈合延迟，并增加大型骨科和创伤手术后感染(包括 SSI)的易感性[144-148]。此外，低白蛋白血症作为营养不良的替代指标，已被确定为 PJI 手术治疗失败的危险因素，包括清创并保留假体以及一期或二期翻修手术[149-151]。

近十年来，营养补充受到越来越多研究的关注[152,153]，并且近期被一些作者认为是预防骨科患者发 SSI 的重要措施[154]。尤其是蛋白质补充，无论是否联合其他营养补充剂(包括氨基酸和维生素)，均已显示可降低接受大型骨科手术患者早期 SSI 的发生率。Goncalves 等[155]报告了一项回顾性研究，纳入年龄≥60 岁、接受择期骨科骨水泥或非骨水泥全髋关节置换术(THA)或全膝关节置换术(TKA)的患者，并分为对照组和免疫营养组(补充蛋白质、精氨酸、omega-3 和核苷酸混合物)。免疫营养组被要求在关节置换术前 5 天开始口服营养补充剂，并在术后继续服用 5 天。Logistic 回归分析显示，免疫营养组感染性并发症减少 55%(OR = 0.45，95% CI：0.30～0.68，P < 0.001)。近期 Chen 等[156]开展了一项系统综述和荟萃分析，评估以高蛋白饮食为基础的策略(含或不含碳水化合物、脂肪、维生素和矿物质)的作用。该研究纳入年龄≥50 岁髋部骨折老年患者的随机试验。共 18 项研究、1 522 例患者符合纳入标准。高蛋白饮食策略与白蛋白水平显著升高相关，并显著降低感染性并发症的发生风险(OR = 0.54，95% CI：0.39～0.76)，同时降低压疮和各类总体并发症的发生风险。患者住院时间也显著缩短，并呈现死亡风险和再入院率降低趋势，但差异无统计学意义。受试人群高蛋白饮食总体依从性为 64.7%～100%。

近期一项关于脊柱融合手术患者的回顾性研究[157]显示，与未接受营养补充的患者(n = 56)相比，接受营养补充的患者(n = 229)伤口并发症更少(7% *vs*. 21%，P = 0.004)，再次手术率也更低(3% *vs*. 11%，P = 0.016)。术前前白蛋白水平正常的患者如果未接受营养补充，伤口并发症发生率更高(5% *vs*. 18%，P = 0.025)。术前前白蛋白较低的患者也显示类似趋势(12% *vs*. 26%，P = 0.12)。术后营养方案由注册营养师设计，目的在于补充而非替代常规饮食，并增加氮平衡。饮食组成包括蛋白质、胶原、特定氨基酸、维生素、锌及其他成分。该研究证实了 Saleh 等的既往研究结果：其前瞻性随机对照试验(randomized controlled trial，RCT)共纳入 103 例接受择期初次脊柱手术的患者，结果显示接受营养补充患者围手术期伤口愈合并发症发生率显著降低(3.4% *vs*. 17.9%，P < 0.05)。该试验还显示，接受营养补充的患者住院期间轻微并发症发生率降低 10 倍(2.1% *vs*. 23.2%，P < 0.01)；亚组分析显示，接受围手术期营养补充的营养不良患者住院期间轻微并发症发生率较低(0% *vs*. 34.4%，P = 0.01)，90 天内返回手术室的比例也较低(0% *vs*. 12.4%，P = 0.04)。干预组从术后当天至出院后 2 周每日接受 2 次营养补充(蛋白奶昔)。

关于其他营养补充剂及其对术后感染影响的科学证据有限。精氨酸和谷氨酰胺单独应用已被报道可增强伤口愈合，尽管并非专门针对骨科手术[158]；一种四联口服益生菌方案也被提示可降低多发性创伤患者术后 SSI 的发生率[159]。

近期系统综述和荟萃分析表明，单独应用维生素 C[160]、维生素 D[161]或锌[162]，对骨科及创伤手术患者术后感染性并发症并无具有统计学意义的预防作用。

从现有文献的方法学角度看，SSI 和伤口并发症通常只是多个终点之一，只有少数研究专门处理感染性并发症。此外，各研究对这两个终点缺乏统一定义，观察期最长仅限于术后 12 周；关于营养补充对长期植入物相关感染率、成本效益和潜在不良反应的影响，目前仍

缺乏信息。

结 论

有限证据支持以蛋白质为基础的营养补充可降低SSI的发生率，尤其适用于接受大型骨科手术的营养不良或营养风险患者。不过，在骨科感染管理路径中，应考虑评估并纠正患者的营养状态，尤其是在SSI预防方面；补充效果可能因个体患者因素而异，仍需进一步研究明确营养剂量、时机以及不同补充剂的比较疗效。

问题3：术前维生素D水平是否会影响接受大型骨科手术患者发生手术部位感染/假体周围关节感染的风险？

Armin Arshi，John K. Cordero，David Novikov，Atsuhiro Fujie，Aydin Gahramanov，L. Bogdan Solomon，Nicolas S. Piuzzi，Boopalan Ramasamy，James Kigera

【回答/建议】 现有证据显示，在接受大型骨科手术的患者中，维生素D缺乏（vitamin D deficiency，VDD）与术后SSI/PJI发生风险增加相关，尤其是在下肢关节置换术中。尚无明确证据证明围手术期补充维生素D可降低上述增加的风险。

【推荐强度】 中等。

【代表投票】 同意85.3%，不同意8.8%，弃权5.9%（强共识：超多数支持）。

依 据

维生素D对调节人体钙轴、维持骨矿物质密度以及调节免疫系统至关重要[163]。鉴于其在先天性免疫中的关键作用，明确VDD对SSI/PJI发生率的影响是研究者和临床医师关注的重点。VDD患病率较高，这一点尤为重要：有文献报道美国普通人群中VDD的患病率为41.6%，关节置换术患者患病率最高可达75%[164,165]。关于关节置换术中VDD的相关文献多数涉及THA和TKA。总体而言，血清25-羟维生素D水平低于20 ng/mL被认为与术后并发症（包括PJI）发生率较高相关，并可能是TJA中可改变的危险因素[166]。然而，大多数研究为观察性研究而非干预性研究，因此无法推断因果关系[167]。

Maeir等[168]于2014年发表的一项观察性研究强调了该问题的重要性，发现初次THA和TKA患者中VDD患病率为64%。此外，无菌性翻修患者患病率为52%，感染性翻修患者高达86%（$P<0.001$）。基于这一关联，研究者建议将维生素D补充作为降低PJI风险的潜在干预措施。Signori等[169]于2015年发表了类似研究，纳入PJI以及接受手术治疗的骨关节感染患者。在其队列中，无菌性病例和感染相关病例的血清维生素D水平均低于参考值。相反，他们观察到无菌性失败患者的平均维生素D水平显著低于感染患者[（13.6±9.4）ng/mL *vs*.（18.5±6.5）ng/mL，$P<0.05$]。

最有希望的研究可能是Hegde等[170]开展的一项体内小鼠模型研究。研究者在VDD、维生素D充足以及“救援”小鼠中植入不锈钢植入物，其中救援小鼠在术前3天接受肠外补充。他们得出结论：VDD会导致细菌负荷和中性粒细胞浸润增加，而术前补充维生素D可逆转这一效应。同一团队随后于2018年开展回顾性研究，纳入6 593例患者，其中868例存在VDD。结果显示，VDD队列在1年随访时发生需冲洗清创处理的SSI风险更高（$OR=1.76$，$P=0.001$），假体移除风险也更高（$OR=2.97$，$P<0.001$）。值得注意的是，该研究未评估维生素D补足是否可降低风险[166]。Traven等[171]在纳入126例TJA患者的回顾性病例对照研究中获得类似结果。他们发现，在控制白蛋白和转铁蛋白等营养参数后，VDD与90天并发症风险增加相关，其中包括因PJI进行翻修手术。此外，研究发现，与无菌性翻修患者相比，PJI翻修患者更可能存在VDD（72.7% *vs*. 48.4%，$P=0.016$）。研究者认为，VDD应被视为关节翻修术后并发症的可改变危险因素。

2024年，Birinci等[172]发表了一项前瞻性数据库研究，比较术前2周接受单次口服7.5 mg维生素D患者（$n=488$）与术前维生素D水平未知且未接受维生素D补充患者（$n=592$）的情况。结果显示，未接受维生素D补充组的总并发症、浅表伤口感染和术后蜂窝织炎发生率均显著更高（8.6% *vs*. 4.3%，$P=0.005$；2.5% *vs*. 0.2%，$P<0.001$；2.2% *vs*. 0，$P<0.001$）。作者认为，在缺乏维生素D的TJA患者中，术前补充维生素D可

能降低术后并发症的发生率,包括浅表伤口感染和术后蜂窝织炎。此外,他们建议术前单次口服 300 000 IU 以纠正 VDD 并改善 TJA 结局。

结 论

证据表明,初次关节置换术后早期存在 VDD 是并发症的危险因素,包括 PJI/SSI 和伤口问题[173]。具体而言,多项观察性研究发现血清维生素 D 浓度与骨科感染发生率呈负相关,这与其他专科中显示 VDD 为感染危险因素的研究一致[174,175]。这提示补充维生素 D 可能改善结局。然而,多数研究在维生素 D 水平测量时间方面并不一致,有些研究在感染诊断时评估水平,另一些则报告基线水平[176]。此外,关于维生素 D 的最佳给药途径和使用剂量,现有研究数据仍较为有限。总之,仍需进一步开展大型前瞻性研究,以明确 VDD 与并发症和感染之间的因果关系,并制订骨科手术患者维生素 D 优化补充的规范化方案。

问题 4:既往接受减重手术的患者在接受大型骨科手术时手术部位感染/假体周围关节感染风险是否增加?

Boopalan Ramasamy, Annette W-Dahl, Ibrahim Tuncay, Lucian Bogdan Solomon, Mohammad T. Ghazavi, Samuel Parra Aguilera, Tim Cheok, Tina Strømdal Wik, Willy Paul Stangl

【回答/建议】 现有证据有限且结果不一致。与普通关节置换人群或肥胖对照人群相比,减重手术后接受关节置换的患者,部分研究显示 SSI/PJI 风险降低,另一些研究则显示风险升高。

【证据等级】 中等。

【代表投票】 同意 92.1%,不同意 2.6%,弃权 5.3%(完全共识:意见一致)。

依 据

肥胖定义为 BMI ≥ 30 kg/m^2,当前全球肥胖问题日趋严峻[177]。近期研究提示,美国和英国病态肥胖人群(BMI ≥ 40 kg/m^2)占比将持续上升[178,179]。尽管生活方式干预被推荐为肥胖的一线治疗方案,但病态肥胖患者往往难以长期坚持[180]。在接受 TJA 的肥胖患者中,SSI/PJI 风险显著增加[181,182]。因此,有学者提出可通过减重手术控制体重,以此降低上述感染风险[183]。然而,也有观点认为减重手术可能诱发机体分解代谢状态,并增加 SSI/PJI 风险[184]。

共有 22 项研究报告了减重手术后 TJA 的结果[185-206]。其中 1 项为 RCT[186],1 项为回顾性病例系列[199],其余 20 项为观察性研究。7 项研究提供 THA 数据[185,190,192,194,195,204,206],14 项提供 TKA 数据,可进行亚组分析[186,187,189,192-194,196,198,200-203,205,206]。4 项研究合并了 THA 和 TKA 数据[187,188,191,199]。除 4 项研究外[186,187,192,200],所有研究均在美国开展。接受减重手术后的 TJA 患者中,SSI/PJI 总患病率为 1.81%(95% *CI*:1.08~2.68)[185-191,193-206]。按 TJA 类型分层时,THA 患者为 2.34%(95% *CI*:1.03~4.11)[185,190,194,195,204,206],TKA 患者为 1.88%(95% *CI*:0.85~3.21)[186,189,193,194,196,198,200-203,205,206]。

由于 SSI/PJI 的发生率具有时间依赖性,研究者采用风险比(HR)进行量化。当研究未报告 HR 时,使用 Shor 等描述的方法估算 HR[207]。在接受减重手术后的 TJA 患者与肥胖对照组之间,SSI/PJI 风险差异无统计学意义(*HR* = 0.81, 95% *CI*: 0.62 ~ 1.05)[185,186,188-190,193,194,196,198,201,202,204-206]。这一结果不随 TJA 类型变化;THA 的 HR 为 0.80(95% *CI*:0.58~1.11)[185,190,194,204,206],TKA 的 HR 为 0.78(95% *CI*:0.57~1.07)[186,189,193,194,196,198,201,202,205,206]。类似地,当以普通关节置换人群作为对照时,SSI/PJI 风险差异也无统计学意义(*HR* = 1.44, 95% *CI*: 1.00 ~ 2.08)[187,189,190,192,195,196]。亚组分析显示,THA 患者(*HR* = 1.20,95% *CI*:0.77~1.87)[190,192,195]和 TKA 患者(*HR* = 1.61,95% *CI*:0.91~2.83)[187,189,192,196]的 SSI/PJI 风险差异均无统计学意义。

与非肥胖对照相比,接受减重手术后的 TJA 的患者 SSI/PJI 风险显著升高(*HR* = 1.61,95% *CI*:1.13~2.29)[185,193,198,201,202,205]。进一步分析显示,在 TKA 亚组中,减重手术后患者的风险持续升高(*HR* = 1.67,95% *CI*:1.04~2.70)[193,198,201,202,205]。仅 1 项 THA 研究提

供了这一比较，报告 HR 为 1.54（95% *CI*：1.22～1.95）[9]。数项研究根据减重手术类型比较并发症谱[185,196,201,202]。Bains 等[185]发现，胃旁路术的 SSI/PJI 风险低于袖状胃切除术。同样，Meller 等[196]发现，胃旁路术和袖状胃切除术的 SSI/PJI 风险低于腹腔镜胃束带术。相反，Sax 等[202]报告胃旁路术与袖状胃切除术之间 SSI/PJI 风险差异无统计学意义。此外，Ryan 等[201]报告总体再次手术率差异无统计学意义，尽管胃旁路术患者 SSI/PJI 数量更高，但文中未讨论其统计学显著性。

此外，5 项研究评估了减重手术时机对并发症风险的影响[185,188,195,201,205]。Bains 等[185]发现，在减重手术 6 个月内、6～12 个月以及 1 年后进行 TJA 的患者之间，SSI/PJI 风险无统计学差异。类似地，Inacio 等[188]发现，减重手术后 2 年内接受 TJA 与 2 年后接受 TJA 的患者之间，SSI/PJI 风险无统计学差异。另有 3 项研究报告减重手术时机对翻修或并发症风险无影响，尽管这些研究并未专门评估 SSI/PJI[195,201,205]。未来研究需要评估特定减重手术类型及其时机是否影响随后 TJA 的结局。

总体而言，支持上述发现的证据仅为低至中等水平。该领域几乎所有研究均为回顾性研究，因此存在固有偏倚[208]。唯一的 RCT 中，减重手术组中位随访 2 年，肥胖对照组中位随访 2.3 年。此外，在随机分配至减重手术组的 41 例患者中，超过 1/4 的患者随后拒绝继续接受关节置换术。这使其研究结果的外部有效性受到质疑[186]。另外，比较减重手术后 TJA 患者与肥胖对照 患者 SSI/PJI 风险的置信区间较宽，并非常接近统计学显著性，提示脆弱性指数较小[209]。较小的脆弱性指数提示，需要进一步开展稳健研究，比较既往接受减重手术患者与肥胖对照的结局。

结 论

回顾性研究在病态肥胖患者接受 TJA 前进行减重手术后 SSI/PJI 发生率是增加还是降低方面显示出相互矛盾的证据。仍需进一步研究确定减重手术对这些患者 SSI/PJI 发生率的影响。

问题 5：肠道微生物组在接受大型骨科手术患者发生手术部位感染/假体周围关节感染中是否具有作用？

Vorawit Atipiboonsin，Emanuele Chisari，Panayiotis D. Megaloikonomos，Vahit Emre Ozden，James Huddleston，Nicolaas Budhiparama，Lorenzo Drago，Mohammadali Enayatollahi，Umile Giuseppe Longo，Javad Parvizi

【回答/建议】 肠道微生物组参与 SSI/PJI 的发生，尤其是在已知存在肠道菌群失调的患者中，例如炎症性肠病或既往艰难梭菌（Clostridioides difficile）感染患者。

【证据等级】 有限。

【代表投票】 同意 82%，不同意 12%，弃权 6%（强共识：超多数支持）。

依 据

SSI 和 PJI 均为多因素并发症，受多种围手术期因素影响[210-212]。尽管预防策略不断进步，感染率并未明显下降，或几乎没有下降，这提示有必要重新审视我们当前对 SSI 病因的理解。近年来，大量证据显示，患者自身内源性微生物来源（鼻腔、口腔、皮肤和肠道）参与了大多数 SSI 的发生[213-220]。其中，肠道微生物群在 SSI 和 PJI 发病中的作用备受学界关注[221-225]。肠道微生物组是个体专属的多样化微生物群落，自出生起开始定植，并受种族、饮食和环境影响发生变化。肠道菌群可通过免疫介质、调节性激素和短链脂肪酸，在维持正常生理功能以及针对外源性病原体的免疫防御机制中发挥关键作用[226-238]。近期研究提示，最大的免疫器官是淋巴结、骨髓和脾脏；然而，胃肠道含有人体约 70% 的浆细胞（抗体生成细胞），这些细胞在体液免疫系统中发挥重要作用[239-244]。

菌群失调定义为微生物平衡被破坏，会降低多样性并耗竭保护性共生菌种。这种状态与肠屏障功能受损、肠通透性增加以及由金黄色葡萄球菌、肠球菌和变形杆菌属等病原体引起的感染风险增加相关[245]。菌群失调与炎症性肠病和艰难梭菌感染等疾病相关[224,246,247]，也可由长期抗菌药物使用或不健康饮食习惯引起，这两者均会破坏正常的肠道生理[243-248]。

除局部污染、血源性播散和邻近感染等已知原因外[249]，新兴证据提示肠道菌群失调也可能促进 SSI/PJI。临床前研究支持这一假设：肠道菌群失调可能使细菌从胃肠道转位至远隔手术部位，途径可以是不依赖免疫细胞的血源性播散，也可以是由中性粒细胞和巨噬细胞等免疫细胞运输[224,250-252]。免疫介导微生物运输的一种拟议机制是“特洛伊木马”假说，即微生物成分穿过免疫细胞的细胞膜，在细胞质内存活，并被运输至炎症部位(如手术部位)，随后释放并促进感染[251-261]。尽管该假说仍在研究中，但它强调了肠道微生物组在影响术后感染中的潜在作用[254,256,257]。

为了研究肠道微生物组与骨科感染之间的潜在关联，研究者开展了系统综述。借助图书馆员制定的适当 MeSH 术语，研究者检索了 Medline、Embase、Cochrane Library 和 Scopus，并识别出截至 2024 年 12 月的 237 篇相关研究文献。筛除 66 篇重复文献后，14 项研究符合全文评估和数据提取标准。

Levast 等[258]发现，因骨与关节感染接受长期抗菌治疗的患者，肠道微生物组多样性显著降低，黏膜炎症增加，肠通透性标志物水平升高。Chisari 等[223,259]开展了一项 608 例患者的匹配队列研究，显示炎症性肠病患者在关节置换术后更可能发生 PJI 或无菌性松动。其前瞻性队列研究进一步显示，PJI 患者中连蛋白 和可溶性 CD14 水平升高，提示肠屏障完整性受损。已知艰难梭菌感染与 THA 后患者不良结局以及 90 天再入院和并发症风险增加相关[260]。Deckey 等[261]证明，THA 前 2 年内存在艰难梭菌感染的患者 PJI 风险增加，进一步强化了既往肠道菌群失调与并发症之间的联系。这些发现共同提示，菌群失调会损害免疫功能和肠通透性，从而增加手术感染易感性，尽管明确的临床研究仍有限。

目前，有数项 RCT 正在探索肠道微生物组与 SSI/PJI 的关系。土耳其阿西巴德姆医院大学国际联合中心正在开展研究(NCT06791993)，评估益生元/益生菌对手术常规预防性抗菌药物暴露后肠道微生物组的影响。Sharma 等[262]正在研究益生元对计划接受二期翻修手术的 PJI 患者肠道微生物组的影响。此外，加拿大开展的骨科肠道微生物组研究(Gut Microbiome in Orthopedics，GUMBO)(NCT06371950)旨在考察肠道微生物组与患者结局、植入物迁移和骨密度之间的关系。意大利一项基于人工智能的 TKA 研究(NCT06634654)旨在基于结构、遗传、生物力学、临床、心理、生物学、应激相关、炎症、肠道微生物组和人口统计学数据构建 TKA 后结局预测模型。同时，美国波士顿医学中心正在开展一项 RCT(NCT06636669)，评估 PJI 翻修术后 6 周给予益生菌对感染率的影响。

由于影响因素复杂且缺乏标准化指标，在临床研究中定义肠道菌群失调并监测肠屏障完整性仍具有挑战。当前研究常依赖厚壁菌门/拟杆菌门(Firmicutes/Bacteroidetes，F/B)比值、微生物健康指数(mcrobial health index，MHI)，或血浆标志物如 连蛋白、可溶性 CD14 和脂多糖，评估肠通透性和整体微生物组健康状况。尽管尚无前瞻性临床研究直接建立肠道微生物组改变与 SSI/PJI 之间的因果联系，但现有证据支持肠道菌群失调会损害免疫功能并升高感染风险这一假设[263]。

未来研究应优先开发用于定义肠道菌群失调的可靠生物标志物，并建立标准化方法研究益生元或益生菌在维持微生物多样性方面的作用[264]。对肠-免疫-关节轴的更深入理解，有可能为大型骨科手术感染预防策略提供突破性认识[265-272]。

问题 6：益生菌制剂能否预防大型骨科手术后的手术部位感染/假体周围关节感染？

Alisina Shahi，Karan Goswami，Lorenzo Drago，Débora C. Coraça-Huber，Jessica Jennings，Federica Rosso，Ahmed Khalifa，Michael TY Ong，Pēteris Studers，Adam Freedhand

【回答/建议】 益生菌制剂可能通过调节肠道微生物群、增强免疫反应并纠正菌群失调，在大型骨科手术后预防 SSI/PJI 中发挥辅助作用。

【证据等级】 弱。

【代表投票】 同意 65.9%，不同意 26.8%，弃权 7.3%(低度共识：多数支持)。

依 据

由于肠道微生物组对全身炎症、感染易感性和术后恢复具有影响，其在全身免疫中的作用受到高度关注。菌群失调，即肠道微生物群失衡，已被发现与全身免疫功能障碍密切相关，这可能加重这些患者群体对 PJI 的易感性。此外，测量连蛋白和可溶性 CD14（sCD14）等肠通透性标志物的新兴研究提示，肠屏障完整性受损可能是 PJI 发生的关键介导因素[273]。

肠道微生物群破坏或菌群失调已被确定为感染（包括 PJI）的关键危险因素。一项临床前小鼠模型显示，肠道微生物群改变的动物感染率比对照组更高，分别为 73%和 50%。这强调了微生物群在免疫调节和感染抵抗中的重要作用。菌群失调导致全身免疫反应减弱，表现为巨噬细胞活性降低以及对病原体清除至关重要的炎症介质产生受损。相比之下，肠道微生物群完整的小鼠表现出强健的免疫反应，包括有效巨噬细胞募集和细胞因子产生；与菌群失调小鼠相比，感染率降低超过 20%[274]。

菌群失调还与肠通透性增加相关，可促进脂多糖等微生物产物进入全身循环。脂多糖水平升高可诱导慢性低度炎症，其特征为白细胞介素 6（IL-6）和肿瘤坏死因子 α（TNF-α）水平升高，从而损害围手术期免疫功能。近期一项前瞻性队列研究显示，与接受无菌性翻修的患者相比，PJI 患者的肠通透性标志物连蛋白水平显著升高[（7.6 ± 6.1）ng/mL *vs*.（4.6 ± 3.8）ng/mL；$P < 0.001$）]。这一发现提示肠屏障功能障碍与 PJI 风险增加存在关联，并提示有必要在易感人群中采取靶向策略维持肠道完整性[275]。

外科干预可扰乱肠道微生物群并导致菌群失调。一项胃肠外科手术荟萃分析显示，术后有益菌（乳杆菌和双歧杆菌）减少，而潜在致病菌（假单胞菌、肠杆菌、葡萄球菌和肠球菌）增加。值得注意的是，接受合生元或益生菌治疗的患者术后感染率较低，肠道微生物群平衡恢复更快。这些发现与新兴骨科研究一致，即保持肠道微生物群完整性可能有助于减轻全身炎症和感染风险，进一步支持益生菌作为 PJI 预防辅助治疗的潜在作用[276]。

肠道微生物群对维持全身免疫稳态至关重要。菌群失调或这一平衡的破坏，可导致细菌转位、全身炎症和免疫反应受损，从而增加 PJI 易感性。长期抗菌药物使用是菌群失调的重要原因之一，已被证明可使微生物多样性降低 50%，尤其影响乳酸菌和双歧杆菌等关键共生菌。这些有益微生物的丢失会破坏保护机制，包括对病原体的竞争性抑制和炎症反应调节，使宿主更易发生感染[273,277-280]。“特洛伊木马”假说进一步阐明了这一过程，提出金黄色葡萄球菌等肠道定植细菌可通过中性粒细胞等免疫细胞转位至远隔部位。这些细菌利用免疫细胞作为载体，迁移至假体关节区域并促进 PJI 发生。此外，肠通透性增加会使脂多糖等微生物产物进入全身循环，从而触发促炎状态并削弱手术部位免疫防御，这也凸显了在高风险人群中维持肠道微生物完整性的策略需求[273]。

临床前研究表明，鼠李糖乳杆菌和短双歧杆菌等特定益生菌菌株可降低全身炎症并增强局部免疫反应，两者对降低 PJI 风险至关重要[281-283]。鼠模型显示，接受益生菌干预的实验动物，其植入物表面细菌定植减少 40%[284,285]。此外，益生菌干预小鼠的抗炎细胞因子 IL-10 水平升高，既可改善感染结局，亦可提升对生物膜形成的抵抗力[286]。这些发现提示，益生菌可能通过调节全身和局部免疫反应，成为降低 PJI 风险的辅助治疗。

尽管目前针对 PJI 特异性临床数据仍有限，但各类外科相关研究已充分证实益生菌具备潜在应用价值。一项 RCT 显示，在择期腹部手术患者中使用植物乳杆菌干预后，术后感染发生率未见统计学差异（13% *vs*. 15%；$P = 0.74$）。此外，对照组和干预组（术前给予植物乳杆菌 299 菌株）之间在细菌易位（$P = 0.82$）、肠源性微生物胃部定植（$P = 0.42$）或连续血清 C 反应蛋白（CRP）（术后第 1 天，$P = 0.49$；术后第 7 天，$P = 0.15$）方面的差异均无统计学意义[287]。

一项针对接受大型胃肠手术患者（如结肠切除术、肝移植、肝切除术和胰十二指肠切除术）的 RCT 荟萃分析报告，益生菌治疗组医院获得性感染显著减少，总感染率降低 25%，住院时间缩短 30%。这些发现提示益生菌在骨科临床具备良好的转化应用前景，尤其是在减少术后并发症和促进患者恢复方面。然而，由于纳入研究存在偏倚风险，应谨慎解释这些结果[288]。

虽仍需进一步开展骨科特异性研究，但现有结果支持将益生菌作为辅助治疗，纳入外科和骨科标准化术后感染预防方案。

益生菌在增强先天性和适应性免疫反应中发挥重要作用，而这些反应对预防骨科植入物相关感染至关重要。益生菌可刺激巨噬细胞活化、改善调节性 T 细胞功能，并促进防御肽和组织蛋白酶抑制素等抗菌肽产生。这些作用共同增强病原体清除并降低感染风

险[286,289-292]。肠道微生物群与全身免疫调节之间的相互作用对预防 PJI 具有深远影响。连蛋白和 sCD14 等肠通透性标志物升高,突出了肠道菌群失调在全身炎症和免疫调节异常中的作用[275]。这些破坏可通过削弱宿主免疫防御并造成促炎环境而加重 PJI 易感性。通过益生菌靶向维持肠道微生物群完整性,可能降低这些风险并改善术后结局。

上述机制研究表明,益生菌可从多维度降低 PJI 发生率、减轻感染严重程度,并为将肠道微生物群管理纳入骨科术后感染预防方案提供了极具价值的研究方向。

尽管结果令人期待,将益生菌纳入骨科照护仍面临重要挑战:

(1) 益生菌菌株异质性:益生菌疗效具有高度菌株特异性,因此难以将不同场景下的发现泛化。例如,虽然罗伊氏乳杆菌在一项试验中显示可降低全身炎症,但干酪乳杆菌酸乳等其他菌株的结果并不一致[293-295]。剂量方案和给药方式差异进一步增加了骨科应用标准化的复杂性。

(2) PJI 特异性试验有限:关于益生菌的大多数临床证据集中在降低一般 SSI,针对 PJI 的数据有限。显然需要直接针对 TJA 患者开展 RCT,以确定菌株特异性获益和安全性特征。

(3) 脆弱人群中使用益生菌的风险:免疫功能低下患者,包括高龄或具有骨科人群常见合并症的患者,可能面临罕见但严重的益生菌相关风险,如菌血症或心内膜炎。病例报告显示,即便是特征明确的菌株也可能转位至全身循环,强调需要谨慎选择患者并进行监测。这些风险凸显了在脆弱人群中平衡益生菌潜在获益与安全性问题的重要性[296,297]。

通过严谨、靶向研究和改进标准化来解决这些挑战,对于将益生菌获益转化为常规骨科实践至关重要。

结 论

新兴证据提示,益生菌可通过增强免疫功能、减少生物膜形成并恢复微生物稳态,在预防 PJI 中发挥作用。临床前和有限的临床数据凸显其潜力,但仍需在骨科人群中开展稳健的大规模研究。连蛋白 和 sCD14 水平升高所反映的肠通透性作用,进一步强调肠-免疫-关节轴是未来研究的关键领域。然而,骨科患者中的临床数据仍有限。需要设计良好的 RCT 进一步明确益生菌在大型骨科手术后预防 SSI/PJI 中的效用。

参考文献

[1] Briguglio M, Wainwright TW, Lombardi G. Definition of malnutrition from routinely-collected data for orthopedic surgery research: the global leadership initiative on malnutrition (GLIM) tool and others [J]. Front Nutr, 2023, 10: 1200049.

[2] White JV, Guenter P, Jensen G, et al. Consensus statement of the academy of nutrition and dietetics/american society for parenteral and enteral nutrition: characteristics recommended for the identification and documentation of adult malnutrition (undernutrition) [J]. J Acad Nutr Diet, 2012, 112: 730-738.

[3] Saunders J, Smith T. Malnutrition: causes and consequences [J]. Clin Med (Lond), 2010, 10: 624-627.

[4] Cross MB, Yi PH, Thomas CF, et al. Evaluation of malnutrition in orthopaedic surgery[J]. J Am Acad Orthop Surg, 2014, 22: 193-199.

[5] Huang R, Greenky M, Kerr GJ, et al. The effect of malnutrition on patients undergoing elective joint arthroplasty[J]. J Arthroplasty, 2013, 28(Suppl 8): 21-24.

[6] Man SL, Chau WW, Chung KY, et al. Hypoalbuminemia and obesity class II are reliable predictors of peri-prosthetic joint infection in patient undergoing elective total knee arthroplasty[J]. Knee Surg Relat Res, 2020, 32: 21.

[7] Amasene M, Medrano M, Echeverria I, et al. Malnutrition and poor physical function are associated with higher comorbidity index in hospitalized older adults[J]. Front Nutr, 2022, 9: 920485.

[8] Golladay GJ, Satpathy J, Jiranek WA. Patient optimization-strategies that work: malnutrition[J]. J Arthroplasty, 2016, 31: 1631-1634.

[9] Norman K, Haß U, Pirlich M. Malnutrition in older adults-recent advances and remaining challenges[J]. Nutrients, 2021, 13: 2764.

[10] Vo LT, Verlinsky L, Jakkaraju S, et al. Health disparities in patients with musculoskeletal injuries: food insecurity is a common and clinically challenging problem[J]. Clin Orthop Relat Res, 2024, 482: 1406-1414.

[11] Eminovic S, Vincze G, Eglseer D, et al. Malnutrition as predictor of poor outcome after total hip arthroplasty[J]. Int Orthop, 2021, 45: 51-56.

[12] Jacobsen EL, Brovold T, Bergland A, et al. Prevalence of factors associated with malnutrition among acute geriatric patients in norway: a cross-sectional study[J]. BMJ Open, 2016, 6: e011512.

[13] Cannon PR, Wissler RW, Woolridge RL, et al. The relationship of protein deficiency to surgical infection[J]. Ann Surg, 1944, 120: 514-525.

[14] Law DK, Dudrick SJ, Abdou NI. The effects of protein calorie malnutrition on immune competence of the surgical

patient[J]. Surg Gynecol Obstet, 1974, 139: 257－266.
[15] Mullen JL, Gertner MH, Buzby GP, et al. Implications of malnutrition in the surgical patient[J]. Arch Surg, 1979, 114: 121－125.
[16] Werner M, Cohnen G. Changes in serum proteins in the immediate postoperative period[J]. Clin Sci, 1969, 36: 173－184.
[17] Desborough JP. The stress response to trauma and surgery [J]. Br J Anaesth, 2000, 85: 109－117.
[18] Miyoba N, Ogada I, Mulenga J. Dietary adequacy of adult surgical orthopaedic patients admitted to a teaching hospital in zambia; a hospital-based cross-sectional study[J]. BMC Nutr, 2018, 4: 37.
[19] Purcell S, Thornberry R, Elliott SA, et al. Body composition, strength, and dietary intake of patients with hip or knee osteoarthritis[J]. Can J Diet Pract Res, 2016, 77: 98－102.
[20] Briguglio M, Wainwright TW, Southern K, et al. Healthy eating for elective major orthopedic surgery: quality, quantity, and timing[J]. J Multidiscip Healthc, 2023, 16: 2081－2090.
[21] Tsantes AG, Papadopoulos DV, Lytras T, et al. Association of malnutrition with periprosthetic joint and surgical site infections after total joint arthroplasty: a systematic review and meta-analysis[J]. J Hosp Infect, 2019, 103: 69－77.
[22] Ellsworth B, Kamath AF. Malnutrition and total joint arthroplasty[J]. J Nat Sci, 2016, 2: e179.
[23] Adogwa O, Martin JR, Huang K, et al. Preoperative serum albumin level as a predictor of postoperative complication after spine fusion[J]. Spine (Phila Pa 1976), 2014, 39: 1513－1519.
[24] Alfargieny R, Bodalal Z, Bendardaf R, et al. Nutritional status as a predictive marker for surgical site infection in total joint arthroplasty[J]. Avicenna J Med, 2015, 5: 117－122.
[25] Black CS, Goltz DE, Ryan SP, et al. The role of malnutrition in ninety-day outcomes after total joint arthroplasty[J]. J Arthroplasty, 2019, 34: 2594－2600.
[26] Blevins K, Aalirezaie A, Shohat N, et al. Malnutrition and the development of periprosthetic joint infection in patients undergoing primary elective total joint arthroplasty[J]. J Arthroplasty, 2018, 33: 2971－2975.
[27] Blumberg TJ, Woelber E, Bellabarba C, et al. Predictors of increased cost and length of stay in the treatment of postoperative spine surgical site infection[J]. Spine J, 2018, 18: 300－306.
[28] Bohl DD, Shen MR, Kayupov E, et al. Is hypoalbuminemia associated with septic failure and acute infection after revision total joint arthroplasty? A study of 4517 patients from the national surgical quality improvement program[J]. J Arthroplasty, 2016, 31: 963－967.
[29] Bohl DD, Shen MR, Kayupov E, et al. Hypoalbuminemia independently predicts surgical site infection, pneumonia, length of stay, and readmission after total joint arthroplasty [J]. J Arthroplasty, 2016, 31: 15－21.
[30] Chen SH, Lee CH, Huang KC, et al. Postoperative wound infection after posterior spinal instrumentation: analysis of long-term treatment outcomes[J]. Eur Spine J, 2015, 24: 561－570.
[31] Chen J, Zheng C, Zhong J, et al. Preoperative prognostic nutritional index is useful factor for predicting postoperative delirium after primary total joint arthroplasty[J]. BMC Musculoskelet Disord, 2021, 22: 778.
[32] Chuang FK, Yeh TT, Hung CC, et al. Effects of malnutrition on outcomes of patients with femoral head osteonecrosis undergoing total hip arthroplasty: a population-based study [J]. Nutr Clin Pract, 2023, 38: 1104－1114.
[33] Courtney PM, Rozell JC, Melnic CM, et al. Effect of malnutrition and morbid obesity on complication rates following primary total joint arthroplasty[J]. J Surg Orthop Adv, 2016, 25: 99－104.
[34] Del Savio GC, Zelicof SB, Wexler LM, et al. Preoperative nutritional status and outcome of elective total hip replacement[J]. Clin Orthop Relat Res, 1996, (326): 153－161.
[35] Domecky P, Rejman Patkova A, Zaloudkova L, et al. Rethinking risk prediction: the role of albumin and other parameters in implant-associated complications after hip or knee arthroplasty[J]. PLoS One, 2024, 19: e0306468.
[36] Elliott Holbert S, Brennan JC, Johnson AH, et al. The effects of hypoalbuminemia in obese patients undergoing total joint arthroplasty[J]. Arch Orthop Trauma Surg, 2023, 143: 4813－4819.
[37] Elsamadicy AA, Freedman IG, Koo AB, et al. Patient-and hospital-related risk factors for non-routine discharge after lumbar decompression and fusion for spondylolisthesis[J]. Clin Neurol Neurosurg, 2021, 209: 106902.
[38] Fang CJ, Saadat GH, Butler BA, et al. The geriatric nutritional risk index is an independent predictor of adverse outcomes for total joint arthroplasty patients[J]. J Arthroplasty, 2022, 37 (Suppl): S836－S841.
[39] Fernández Miró M, Cabrejo Gavidia V, Carrascosa Piquer O, et al. Malnutrition is associated with postoperative complications in elderly patients undergoing total hip arthroplasty[J]. Endocrinol Diabetes Nutr (Engl Ed), 2023, 70(Suppl 3): 59－66.
[40] Fu MC, Buerba RA, Grauer JN. Preoperative nutritional status as an adjunct predictor of major postoperative complications following anterior cervical discectomy and fusion[J]. Clin Spine Surg, 2016, 29: 167－172.
[41] Fu MC, D'Ambrosia C, McLawhorn AS, et al. Malnutrition increases with obesity and is a stronger independent risk factor for postoperative complications: a propensity-adjusted analysis of total hip arthroplasty patients[J]. J Arthroplasty, 2016, 31: 2415－2421.

[42] Fu MC, McLawhorn AS, Padgett DE, et al. Hypoalbuminemia is a better predictor than obesity of complications after total knee arthroplasty: a propensity score-adjusted observational analysis[J]. HSS J, 2017, 13: 66－74.

[43] Gehrchen ML, Bari TJ, Dahl B, et al. Is preoperative S-albumin associated to postoperative complications and readmission in patients with adult spinal deformity: a prospective analysis of 128 patients using the spine adverse event severity (SAVES) system[J]. Spine Deform, 2022, 10: 893－900.

[44] Gherini S, Vaughn BK, Lombardi AV, et al. Delayed wound healing and nutritional deficiencies after total hip arthroplasty [J]. Clin Orthop Relat Res, 1993, 293: 188－195.

[45] Greene KA, Wilde AH, Stulberg BN. Preoperative nutritional status of total joint patients. relationship to postoperative wound complications[J]. J Arthroplasty, 1991, 6: 321－325.

[46] Gong J, Zuo S, Zhang J, et al. Comparison of four nutritional screening tools in perioperative elderly patients: taking orthopedic and neurosurgical patients as examples[J]. Front Nutr, 2023, 10: 1081956.

[47] Gunningberg L, Persson C, Åkerfeldt T, et al. Pre-and postoperative nutritional status and predictors for surgical-wound infections in elective orthopaedic and thoracic patients [J]. Eur J Clin Nutr Metab, 2008, 3: E93－E101.

[48] He Z, Zhou K, Tang K, et al. Perioperative hypoalbuminemia is a risk factor for wound complications following posterior lumbar interbody fusion[J]. J Orthop Surg Res, 2020, 15: 538.

[49] Heimroth JC, Neufeld EV, Sodhi N, et al. Relationship between preoperative nutritional status and predicting short-term complications following revision total hip arthroplasty [J]. J Arthroplasty, 2023, 38: 1326－1329.

[50] Hur ES, Bohl DD, Della Valle CJ, et al. Hypoalbuminemia predicts adverse events following unicompartmental knee arthroplasty[J]. J Knee Surg, 2023, 36: 491－497.

[51] Inose H, Yamada T, Mulati M, et al. Bone turnover markers as a new predicting factor for nonunion after spinal fusion surgery [J]. Spine (Phila Pa 1976), 2018, 43: E29－E34.

[52] Johnson KG, Alsoof D, McDonald CL, et al. Malnutrition, body mass index, and associated risk of complications after posterior lumbar spine fusion: a 3:1 matched cohort analysis [J]. World Neurosurg, 2022, 163: e89－e97.

[53] Kamath AF, McAuliffe CL, Kosseim LM, et al. Malnutrition in joint arthroplasty: prospective study indicates risk of unplanned ICU admission[J]. Arch Bone Jt Surg, 2016, 4: 128－131.

[54] Kamath AF, Nelson CL, Elkassabany N, et al. Low albumin is a risk factor for complications after revision total knee arthroplasty[J]. J Knee Surg, 2017, 30: 269－275.

[55] Kaneko T, Nakamura S, Hayakawa K, et al. Preoperative incidence and risk factors of deep vein thrombosis in japanese patients undergoing total hip arthroplasty[J]. Eur J Orthop Surg Traumatol, 2023, 33: 2859－2864.

[56] Kim HJ, Koh WU, Kim SG, et al. Early postoperative albumin level following total knee arthroplasty is associated with acute kidney injury: a retrospective analysis of 1309 consecutive patients based on kidney disease improving global outcomes criteria[J]. Medicine (Baltimore), 2016, 95: e4489.

[57] Kishawi D, Schwarzman G, Mejia A, et al. Low preoperative albumin levels predict adverse outcomes after total joint arthroplasty[J]. J Bone Joint Surg Am, 2020, 102: 889－895.

[58] Kobayashi Y, Inose H, Ushio S, et al. Body mass index and modified glasgow prognostic score are useful predictors of surgical site infection after spinal instrumentation surgery: a consecutive series[J]. Spine (Phila Pa 1976), 2020, 45: E148－E154.

[59] Kong C, Zhang Y, Wang C, et al. Comprehensive geriatric assessment for older orthopedic patients and analysis of risk factors for postoperative complications[J]. BMC Geriatr, 2022, 22: 644.

[60] Kudo D, Miyakoshi N, Hongo M, et al. Relationship between preoperative serum rapid turnover proteins and early-stage surgical wound infection after spine surgery[J]. Eur Spine J, 2017, 26: 3156－3161.

[61] Kurosu K, Oe S, Hasegawa T, Shimizu S, et al. Preoperative prognostic nutritional index as a predictive factor for medical complication after cervical posterior decompression surgery: a multicenter study[J]. J Orthop Surg (Hong Kong), 2021, 29: 23094990211006869.

[62] Lavernia CJ, Sierra RJ, Baerga L. Nutritional parameters and short term outcome in arthroplasty[J]. J Am Coll Nutr, 1999, 18: 274－278.

[63] Lee NJ, Kothari P, Kim JS, et al. Nutritional status as an adjunct risk factor for early postoperative complications following posterior cervical fusion[J]. Spine (Phila Pa 1976), 2017, 42: 1367－1374.

[64] Li ZE, Lu SB, Kong C, et al. A prospective comparative study of the MNA-SF and GNRI nutritional screening tools in predicting infectious complications among elderly patients over 70 years undergoing posterior lumbar arthrodesis[J]. Aging Clin Exp Res, 2021, 33: 1947－1953.

[65] Maimaiti Z, Xu C, Fu J, et al. A novel biomarker to screen for malnutrition: albumin/fibrinogen ratio predicts septic failure and acute infection in patients who underwent revision total joint arthroplasty[J]. J Arthroplasty, 2021, 36: 3282－3288.

[66] Marín LA, Salido JA, López A, et al. Preoperative nutritional evaluation as a prognostic tool for wound healing[J]. Acta Orthop Scand, 2002, 73: 2－5.

[67] Mednick RE, Alvi HM, Krishnan V, et al. Factors affecting readmission rates following primary total hip arthroplasty

[J]. J Bone Joint Surg Am, 2014, 96: 1201－1209.

[68] Morey VM, Song YD, Whang JS, et al. Can serum albumin level and total lymphocyte count be surrogates for malnutrition to predict wound complications after total knee arthroplasty[J]. J Arthroplasty, 2016, 31: 1317－1321.

[69] Nanri Y, Shibuya M, Fukushima K, et al. Preoperative malnutrition is a risk factor for delayed recovery of mobilization after total hip arthroplasty [J]. PMR, 2021, 13: 1331－1339.

[70] Nelson CL, Elkassabany NM, Kamath AF, et al. Low albumin levels, more than morbid obesity, are associated with complications after TKA[J]. Clin Orthop Relat Res, 2015, 473: 3163－3172.

[71] Nelson CL, Kamath AF, Elkassabany NM, et al. The serum albumin threshold for increased perioperative complications after total hip arthroplasty is 3.0 g/dL[J]. Hip Int, 2019, 29: 166－171.

[72] Nicholson JA, Dowrick AS, Liew SM. Nutritional status and short-term outcome of hip arthroplasty[J]. J Orthop Surg (Hong Kong), 2012, 20: 331－335.

[73] Nocon AA, Fowler MJ, Tam KW, et al. Taking a deeper dive into malnutrition and revision arthroplasty: when do nutritionists get involved[J]. J Arthroplasty, 2023, 38(Suppl 2): S355－S359.

[74] Nussenbaum FD, Rodriguez-Quintana D, Fish SM, et al. Implementation of preoperative screening criteria lowers infection and complication rates following elective total hip arthroplasty and total knee arthroplasty in a veteran population[J]. J Arthroplasty, 2018, 33: 10－13.

[75] Oakley CT, Konopka JA, Rajahraman V, et al. Does the geriatric nutritional risk index predict complication rates and implant survivorship in revision total joint arthroplasty[J]. Arch Orthop Trauma Surg, 2023, 143: 7205－7212.

[76] Oe S, Yamato Y, Hasegawa T, et al. Association between a prognostic nutritional index less than 50 and the risk of medical complications after adult spinal deformity surgery[J]. J Neurosurg Spine, 2020, 33: 219－224.

[77] Onuma H, Inose H, Yoshii T, et al. Preoperative risk factors for delirium in patients aged ≥75 years undergoing spinal surgery: a retrospective study[J]. J Int Med Res, 2020, 48: 300060520961212.

[78] Phan K, Kim JS, Xu J, et al. Nutritional insufficiency as a predictor for adverse outcomes in adult spinal deformity surgery [J]. Glob Spine J, 2018, 8: 164－171.

[79] Phan K, Ranson W, White SJW, et al. Thirty-day perioperative complications, prolonged length of stay, and readmission following elective posterior lumbar fusion associated with poor nutritional status[J]. Glob Spine J, 2019, 9: 417－423.

[80] Puvanesarajah V, Jain A, Kebaish K, et al. Poor nutrition status and lumbar spine fusion surgery in the elderly: readmissions, complications, and mortality[J]. Spine (Phila Pa 1976), 2017, 42: 979－983.

[81] Rai J, Gill SS, Kumar BR. The influence of preoperative nutritional status in wound healing after replacement arthroplasty[J]. Orthopedics, 2002, 25: 417－421.

[82] Roche M, Law TY, Kurowicki J, et al. Albumin, prealbumin, and transferrin may be predictive of wound complications following total knee arthroplasty[J]. J Knee Surg, 2018, 31: 946－951.

[83] Salvetti DJ, Tempel ZJ, Goldschmidt E, et al. Low preoperative serum prealbumin levels and the postoperative surgical site infection risk in elective spine surgery: a consecutive series[J]. J Neurosurg Spine, 2018, 29: 549－552.

[84] Schroer WC, Diesfeld PJ, LeMarr AR, et al. Modifiable risk factors in primary joint arthroplasty increase 90-day cost of care[J]. J Arthroplasty, 2018, 33: 2740－2744.

[85] Sebastian A, Huddleston P, Kakar S, et al. Risk factors for surgical site infection after posterior cervical spine surgery: an analysis of 5,441 patients from the ACS NSQIP 2005－2012[J]. Spine J, 2016, 16: 504－509.

[86] Shang J, Zhao G, Gong J, et al. Nutritional risk screening 2002 predicts surgical outcomes in 1532 patients undergoing total joint arthroplasty: a retrospective cohort study[J]. Nutr Clin Pract, 2023, 38: 636－647.

[87] Shoji H, Hirano T, Watanabe K, et al. Risk factors for surgical site infection following spinal instrumentation surgery[J]. J Orthop Sci, 2018, 23: 449－454.

[88] Takasawa E, Iizuka Y, Ishiwata S, et al. Impact of the preoperative nutritional status on postoperative kyphosis in geriatric patients undergoing cervical laminoplasty[J]. Eur Spine J, 2023, 32: 374－381.

[89] Ukogu CO, Jacobs S, Ranson WA, et al. Preoperative nutritional status as a risk factor for major postoperative complications following anterior lumbar interbody fusion[J]. Glob Spine J, 2018, 8: 662－667.

[90] Ushirozako H, Hasegawa T, Yamato Y, et al. Does preoperative prognostic nutrition index predict surgical site infection after spine surgery[J]. Eur Spine J, 2021, 30: 1765－1773.

[91] Walls JD, Abraham D, Nelson CL, et al. Hypoalbuminemia more than morbid obesity is an independent predictor of complications after total hip arthroplasty[J]. J Arthroplasty, 2015, 30: 2290－2295.

[92] Wang SK, Li J, Wang P, et al. Comparison of four nutritional screening tools for predicting postoperative adverse events following degenerative spinal deformity surgery[J]. Spine (Phila Pa 1976), 2024, 49: 536－546.

[93] Yang G, Zhu Y, Zhang Y. Prognostic risk factors of surgical site infection after primary joint arthroplasty: a retrospective cohort study[J]. Medicine (Baltimore), 2020, 99: e19283.

[94] Yi PH, Frank RM, Vann E, et al. Is potential malnutrition associated with septic failure and acute infection after revision

total joint arthroplasty[J]. Clin Orthop Relat Res, 2015, 473: 175-182.

[95] Yoshida B, Nguyen A, Formanek B, et al. Hypoalbuminemia and elevated CRP are risk factors for deep infections and urinary tract infections after lumbar spine surgery in a large retrospective patient population[J]. Glob Spine J, 2023, 13: 33-44.

[96] Zajonz D, Daikos A, Prager F, et al. Significance of nutritional status in the development of periprosthetic infections: a retrospective analysis of 194 patients[J]. Orthopade, 2021, 50: 188-197.

[97] Zhang F, Liu X, Tan Z, et al. Effect of postoperative hypoalbuminemia and supplement of human serum albumin on the development of surgical site infection following spinal fusion surgery: a retrospective study[J]. Eur Spine J, 2020, 29: 1483-1489.

[98] Alamanda VK, Springer BD. The prevention of infection: 12 modifiable risk factors[J]. Bone Joint J, 2019, 101-B(Suppl A): 3-9.

[99] Deren ME, Babu J, Cohen EM, et al. Increased mortality in elderly patients with sarcopenia and acetabular fractures[J]. J Bone Joint Surg Am, 2017, 99: 200-206.

[100] Garcia GH, Fu MC, Dines DM, et al. Malnutrition: a marker for increased complications, mortality, and length of stay after total shoulder arthroplasty[J]. J Shoulder Elbow Surg, 2016, 25: 193-200.

[101] Hirsch KR, Wolfe RR, Ferrando AA. Pre-and post-surgical nutrition for preservation of muscle mass, strength, and functionality following orthopedic surgery[J]. Nutrients, 2021, 13: 1675.

[102] Ihle C, Freude T, Bahrs C, et al. Malnutrition—an underestimated factor in the inpatient treatment of traumatology and orthopedic patients: a prospective evaluation of 1055 patients[J]. Injury, 2017, 48: 628-636.

[103] Khalooeifard R, Oraee-Yazdani S, Keikhaee M, et al. Protein supplement and enhanced recovery after posterior spine fusion surgery: a randomized, double-blind, placebo-controlled trial[J]. Clin Spine Surg, 2022, 35: E356-E362.

[104] Phen HM, Jones C, Kravets VG, et al. Impact of frailty and malnutrition on outcomes after surgical fixation of lower extremity fractures in young patients[J]. J Orthop Trauma, 2021, 35: e126-e133.

[105] Wilson JM, Holzgrefe RE, Staley CA, et al. The effect of malnutrition on postoperative complications following surgery for distal radius fractures[J]. J Hand Surg Am, 2019, 44: 742-750.

[106] Wilson JM, Kukowski NR, Staley CA, et al. Role of hypoalbuminemia as an independent predictor of 30-day postoperative complications following surgical fixation of ankle fractures[J]. Foot Ankle Int, 2020, 41: 303-312.

[107] Yuwen P, Chen W, Lv H, et al. Albumin and surgical site infection risk in orthopaedics: a meta-analysis[J]. BMC Surg, 2017, 17: 7.

[108] Gu A, Malahias MA, Strigelli V, et al. Preoperative malnutrition negatively correlates with postoperative wound complications and infection after total joint arthroplasty: a systematic review and meta-analysis[J]. J Arthroplasty, 2019, 34: 1013-1024.

[109] Rakutt MJ, Eason TB, Boyle KK, et al. Nutritional laboratory studies prior to total knee arthroplasty: practice versus publication[J]. J Bone Joint Surg Am, 2023, 105: 1947-1953.

[110] Almeida PR, Mokete L, Sikhauli N, et al. Malnutrition in total joint arthroplasty: what should the orthopaedic surgeon consider[J]. Effort Open Rev, 2024, 9: 615-624.

[111] Phillips JLH, Ennis HE, Jennings JM, et al. Screening and management of malnutrition in total joint arthroplasty[J]. J Am Acad Orthop Surg, 2023, 31: 319-325.

[112] Sayeed Z, Anoushiravani AA, Simha S, et al. Markers for malnutrition and BMI status in total joint arthroplasty and pharmaconutrient therapy[J]. JBJS Rev, 2019, 7: e3.

[113] Tedesco A, Sharma AK, Acharya N, et al. The role of perioperative nutritional status and supplementation in orthopaedic surgery: a review of postoperative outcomes[J]. JBJS Rev, 2024, 12.

[114] Zink TM, Kent SE, Choudhary AN, et al. Nutrition in surgery: an orthopaedic perspective[J]. J Bone Joint Surg Am, 2023, 105: 1897-1906.

[115] Arshi A, Shieh A, Adams JS, et al. Preoperative vitamin D repletion in total knee arthroplasty: a cost-effectiveness model[J]. J Arthroplasty, 2020, 35: 1379-1383.

[116] Emara AK, Nageeb E, George J, et al. Hypovitaminosis D in lower extremity joint arthroplasty: a systematic review and meta-analysis[J]. J Orthop, 2020, 21: 109-116.

[117] Khalooeifard R, Rahmani J, Tavanaei R, et al. The effect of vitamin D deficiency on outcomes of patients undergoing elective spinal fusion surgery: a systematic review and meta-analysis[J]. Int J Spine Surg, 2022, 16: 53-60.

[118] Mouli VH, Schudrowitz N, Carrera CX, et al. High-dose vitamin D supplementation can correct hypovitaminosis D prior to total knee arthroplasty[J]. J Arthroplasty, 2022, 37: 274-278.

[119] Keller U. Nutritional laboratory markers in malnutrition[J]. J Clin Med, 2019, 8: 775.

[120] Rao SS, Chaudhry YP, Solano MA, et al. Routine preoperative nutritional screening in all primary total joint arthroplasty patients has little utility[J]. J Arthroplasty, 2020, 35: 3505-3511.

[121] Wall CJ, de Steiger RN, Mulford JS, et al. Perception of perioperative risk for arthroplasty patients: a poll of australian orthopedic surgeons[J]. J Arthroplasty, 2023, 38: 1418-1422.

[122] Yates AJ, Jones LC, Nelson CL, et al. Perception of risk: a poll of american association of hip and knee surgeons members[J]. J Arthroplasty, 2021, 36: 1471－1477.

[123] van der Meij BS, Wijnhoven HAH, Lee JS, et al. Poor appetite and dietary intake in community-dwelling older adults[J]. J Am Geriatr Soc, 2017, 65: 2190－2197.

[124] Bala A, Ivanov DV, Huddleston JI, et al. The cost of malnutrition in total joint arthroplasty[J]. J Arthroplasty, 2020, 35: 926－932. e1.

[125] Dubé MD, Rothfusz CA, Emara AK, et al. Nutritional assessment and interventions in elective hip and knee arthroplasty: a detailed review and guide to management[J]. Curr Rev Musculoskelet Med, 2022, 15: 311－322.

[126] Ueyama H, Kanemoto N, Minoda Y, et al. 2020 chitranjan S. ranawat award: perioperative essential amino acid supplementation suppresses rectus femoris muscle atrophy and accelerates early functional recovery following total knee arthroplasty[J]. Bone Joint J, 2020, 102-B(Suppl A): 10－18.

[127] Mbagwu C, Sloan M, Neuwirth AL, et al. Preoperative albumin, transferrin, and total lymphocyte count as risk markers for postoperative complications after total joint arthroplasty: a systematic review[J]. J Am Acad Orthop Surg Glob Res Rev, 2020, 4: e19. 00057.

[128] Debono B, Wainwright TW, Wang MY, et al. Consensus statement for perioperative care in lumbar spinal fusion: enhanced recovery after surgery (ERAS®) society recommendations[J]. Spine J, 2021, 21: 729－752.

[129] Hu Y, Wang L, Liu H, et al. Association of preoperative hypoprotein malnutrition with spinal postoperative complications and other conditions: a systematic review and meta-analysis[J]. Clin Nutr ESPEN, 2023, 57: 448－458.

[130] Bisson EF, Dimar J, Harrop JS, et al. Congress of neurological surgeons systematic review and evidence-based guidelines for perioperative spine: preoperative nutritional assessment[J]. Neurosurgery, 2021, 89(Suppl 1): S26－S32.

[131] Bouillanne O, Morineau G, Dupont C, et al. Geriatric nutritional risk index: a new index for evaluating at-risk elderly medical patients[J]. Am J Clin Nutr, 2005, 82: 777－783.

[132] Hansen BK, Pekas DR, Burks GW, et al. Modifications to the geriatric nutritional risk index predicts complications after total joint arthroplasty[J]. J Arthroplasty, 2025, 40: 1684－1689.

[133] Brown E, Mohler SA, Kviatkovsky SA, et al. Amino acid supplementation may help prevent muscle wasting after orthopedic surgery, but additional studies are warranted: a systematic review of randomized clinical trials[J]. HSS J, 2025.

[134] de Souza Borges JH, Junior PL, et al. Effects of amino acid supplementation on muscle mass, muscle performance and functional capacity in subjects undergoing total knee arthroplasty: a systematic review of randomized clinical trials[J]. Eur J Orthop Surg Traumatol, 2024, 34: 1717－1729.

[135] Jazayeri R, Anil U, Zuckerman JD. The role of amino acid supplementation in orthopaedic surgery[J]. J Am Acad Orthop Surg, 2024, 32: 162－168.

[136] Minetama M, Kawakami M, Teraguchi M, et al. Branched-chain amino acids plus vitamin D supplementation promote increased muscle strength following lumbar surgery for lumbar spinal stenosis: a randomized trial[J]. Spine J, 2023, 23: 962－972.

[137] Pegreffi F, Chiaramonte R, Donati Zeppa S, et al. Optimizing the preoperative preparation of sarcopenic older people: the role of prehabilitation and nutritional supplementation before knee arthroplasty[J]. Nutrients, 2024, 16: 3462.

[138] Ueyama H, Kanemoto N, Minoda Y, et al. Perioperative essential amino acid supplementation facilitates quadriceps muscle strength and volume recovery after TKA: a double-blinded randomized controlled trial[J]. J Bone Joint Surg Am, 2023, 105: 345－353.

[139] Cao G, Huang Q, Xu B, et al. Multimodal nutritional management in primary total knee arthroplasty: a randomized controlled trial[J]. J Arthroplasty, 2017, 32: 3390－3395.

[140] Emara AK, Hadad MJ, Dube M, et al. Team approach: nutritional assessment and interventions in elective hip and knee arthroplasty[J]. JBJS Rev, 2022, 10.

[141] Schroer WC, LeMarr AR, Mills K, et al. 2019 chitranjan S. ranawat award: elective joint arthroplasty outcomes improve in malnourished patients with nutritional intervention: a prospective population analysis demonstrates a modifiable risk factor[J]. Bone Joint J, 2019, 101-B(Suppl C): 17－21.

[142] Shafrin J, Than KS, Kanotra A, et al. Use of conditionally essential amino acids and the economic burden of postoperative complications after fracture fixation: results from a cost utility analysis[J]. Clinicoecon Outcomes Res, 2023, 15: 753－764.

[143] Torchia MT, Khan IA, Christensen DD, et al. Universal screening for malnutrition prior to total knee arthroplasty is cost-effective: a markov analysis[J]. J Arthroplasty, 2023, 38: 443－449.

[144] Yi PH, Frank RM, Vann E, et al. Is potential malnutrition associated with septic failure and acute infection after revision total joint arthroplasty[J]. Clin Orthop Relat Res, 2015, 473: 175－182.

[145] Tsantes AG, Papadopoulos DV, Lytras T, et al. Association of malnutrition with periprosthetic joint and surgical site infections after total joint arthroplasty: a systematic review and meta-analysis[J]. J Hosp Infect, 2019, 103: 69－77.

[146] Handcox JE, Gutierrez-Naranjo JM, Salazar LM, et al.

Nutrition and vitamin deficiencies are common in orthopaedic trauma patients[J]. J Clin Med, 2021, 10: 5012.

[147] Chen Y, Chen W. Association between malnutrition status and total joint arthroplasty periprosthetic joint infection and surgical site infection: a systematic review meta-analysis [J]. J Orthop Surg Res, 2024, 19: 660.

[148] Wang C, Lv S. Association between malnutrition and surgical site and periprosthetic joint infections following joint arthroplasty: a systematic review and meta-analysis[J]. Int Wound J, 2024, 21: e14520.

[149] Scarcella NR, Mills FB, Seidelman JL, et al. The effect of nutritional status in the treatment of periprosthetic joint infections in total hip arthroplasty [J]. J Arthroplasty, 2024, 39: S225 - S228.

[150] Traverso G, Núñez JH, Gehrke T, et al. Hypoalbuminemia increases the risk of failure following one-stage septic revision for periprosthetic joint infection [J]. Arch Orthop Trauma Surg, 2023, 143: 5641 - 5648.

[151] Green CC, Valenzuela MM, Odum SM, et al. Hypoalbuminemia predicts failure of two-stage exchange for chronic periprosthetic joint infection of the hip and knee [J]. J Arthroplasty, 2023, 38: 1363 - 1368.

[152] Tedesco A, Sharma AK, Acharya N, et al. The role of perioperative nutritional status and supplementation in orthopaedic surgery: a review of postoperative outcomes [J]. JBJS Rev, 2024, 12.

[153] Zink TM, Kent SE, Choudhary AN, et al. Nutrition in surgery: an orthopaedic perspective[J]. J Bone Joint Surg Am, 2023, 105: 1897 - 1906.

[154] Gregori P, Franceschetti E, Basciani S, et al. Immunonutrition in orthopedic and traumatic patients[J]. Nutrients, 2023, 15: 537.

[155] Gonçalves TJM, Gonçalves SEAB, Nava N, et al. Perioperative immunonutrition in elderly patients undergoing total hip and knee arthroplasty: impact on postoperative outcomes [J]. JPEN J Parenter Enteral Nutr, 2021, 45: 1559 - 1566.

[156] Chen B, Zhang JH, Duckworth AD, et al. Effect of oral nutritional supplementation on outcomes in older adults with hip fractures and factors influencing compliance[J]. Bone Joint J, 2023, 105-B: 1149 - 1158.

[157] Como CJ, Setliff JC, Dalton JF, et al. Focused perioperative nutritional supplementation reduces wound complications in patients undergoing spinal fusion surgery[J]. Spine (Phila Pa 1976), 2025, 50: E253 - E258.

[158] Arribas-López E, Zand N, Ojo O, et al. The effect of amino acids on wound healing: a systematic review and meta-analysis on arginine and glutamine [J]. Nutrients, 2021, 13: 2498.

[159] Tzikos G, Tsalkatidou D, Stavrou G, et al. A four-probiotic regime to reduce surgical site infections in multi-trauma patients[J]. Nutrients, 2022, 14: 2620.

[160] Suter M, Bollen Pinto B, Belletti A, et al. Efficacy and safety of perioperative vitamin C in patients undergoing noncardiac surgery: a systematic review and meta-analysis of randomised trials[J]. Br J Anaesth, 2022, 128: 664 - 678.

[161] Patel A, Caruana EJ, Hodson J, et al. Role of vitamin D supplementation in modifying outcomes after surgery: a systematic review of randomised controlled trials[J]. BMJ Open, 2024, 14: e073431.

[162] Lin PH, Sermersheim M, Li H, et al. Zinc in wound healing modulation[J]. Nutrients, 2017, 10: 16.

[163] Hassan-Smith ZK, Hewison M, Gittoes NJ. Effect of vitamin D deficiency in developed countries[J]. Br Med Bull, 2017, 122: 79 - 89.

[164] Forrest KY, Stuhldreher WL. Prevalence and correlates of vitamin D deficiency in us adults[J]. Nutr Res, 2011, 31: 48 - 54.

[165] Jeon YD, Cho SD, Youm YS, et al. The prevalence of vitamin D deficiency in patients undergoing total knee arthroplasty: a propensity score matching analysis[J]. Arch Osteoporos, 2022, 17: 53.

[166] Hegde V, Arshi A, Wang C, et al. Preoperative vitamin D deficiency is associated with higher postoperative complication rates in total knee arthroplasty[J]. Orthopedics, 2018, 41: e489 - e495.

[167] Zargaran A, Zargaran D, Trompeter AJ. The role of vitamin D in orthopaedic infection: a systematic literature review[J]. Bone Jt Open, 2021, 2: 721 - 727.

[168] Maier GS, Horas K, Seeger JB, et al. Is there an association between periprosthetic joint infection and low vitamin D levels[J]. Int Orthop, 2014, 38: 1499 - 1504.

[169] Signori V, Romanò CL, De Vecchi E, et al. May osteoarticular infections be influenced by vitamin D status? an observational study on selected patients [J]. BMC Musculoskelet Disord, 2015, 16: 183.

[170] Hegde V, Dworsky EM, Stavrakis AI, et al. Single-dose, preoperative vitamin-d supplementation decreases infection in a mouse model of periprosthetic joint infection[J]. J Bone Joint Surg Am, 2017, 99: 1737 - 1744.

[171] Traven SA, Chiaramonti AM, Barfield WR, et al. Fewer complications following revision hip and knee arthroplasty in patients with normal vitamin D levels[J]. J Arthroplasty, 2017, 32: S193 - S196.

[172] Birinci M, Hakyemez ÖS, Geçkalan MA, et al. Effect of vitamin D deficiency on periprosthetic joint infection and complications after primary total joint arthroplasty [J]. J Arthroplasty, 2024, 39: S151 - S157.

[173] Kenanidis E, Kakoulidis P, Karponis D, et al. The effect of perioperative vitamin D levels on the functional, patient-related outcome measures and the risk of infection following hip and knee arthroplasty: a systematic review[J]. Patient

Relat Outcome Meas, 2020, 11: 161－171.

[174] Martineau AR, Jolliffe DA, Hooper RL, et al. Vitamin D supplementation to prevent acute respiratory tract infections: systematic review and meta-analysis of individual participant data[J]. BMJ, 2017, 356: i6583.

[175] Yamshchikov AV, Desai NS, Blumberg HM, et al. Vitamin D for treatment and prevention of infectious diseases: a systematic review of randomized controlled trials[J]. Endocr Pract, 2009, 15: 438－449.

[176] Zargaran A, Zargaran D, Trompeter AJ. The role of vitamin D in orthopaedic infection: a systematic literature review[J]. Bone Jt Open, 2021, 2: 721－727.

[177] Blüher M. Obesity: global epidemiology and pathogenesis [J]. Nat Rev Endocrinol, 2019, 15: 288.

[178] Ward ZJ, Bleich SN, Cradock AL, et al. Projected us state-level prevalence of adult obesity and severe obesity[J]. New Engl J Med, 2019, 381: 2440.

[179] Keaver L, Xu B, Jaccard A, et al. Morbid obesity in the uk: a modelling projection study to 2035[J]. Scand J Public Health, 2020, 48: 422.

[180] Ryan DH, Johnson WD, Myers VH, et al. Nonsurgical weight loss for extreme obesity in primary care settings: results of the louisiana obese subjects study[J]. Arch Intern Med, 2010, 170: 146.

[181] Carender CN, Fruth KM, Lewallen DG, et al. Obesity and primary total hip arthroplasty: the absolute versus relative risk of periprosthetic joint infection at 15 years[J]. J Arthroplasty, 2024, 39: S436.

[182] Wall CJ, Vertullo CJ, Kondalsamy-Chennakesavan S, et al. A prospective, longitudinal study of the influence of obesity on total knee arthroplasty revision rate: results from the australian orthopaedic association national joint replacement registry[J]. J Bone Joint Surg Am, 2022, 104: 1386.

[183] Sridhar MS, Jarrett CD, Xerogeanes JW, et al. Obesity and symptomatic osteoarthritis of the knee[J]. J Bone Joint Surg Br, 2012, 94-B: 433.

[184] Fink B. Corr insights®: weighing in on body mass index and infection after total joint arthroplasty: is there evidence for a body mass index threshold[J]. Clin Orthop Relat Res, 2018, 476: 1970.

[185] Bains SS, Sax OC, Chen Z, et al. Bariatric surgery prior to total hip arthroplasty: does timing or type matter[J]. Hip Int, 2023, 33: 1017.

[186] Dowsey MM, Brown WA, Cochrane A, et al. Effect of bariatric surgery on risk of complications after total knee arthroplasty: a randomized clinical trial[J]. JAMA Netw Open, 2022, 5: e226722.

[187] Ighani Arani P, Wretenberg P, Ottosson J, et al. Bariatric surgery prior to total knee arthroplasty is not associated with lower risk of revision: a register-based study of 441 patients[J]. Acta Orthop, 2021, 92: 97.

[188] Inacio MC, Paxton EW, Fisher D, et al. Bariatric surgery prior to total joint arthroplasty may not provide dramatic improvements in post-arthroplasty surgical outcomes[J]. J Arthroplasty, 2014, 29: 1359.

[189] Kubsad S, Bracey L, Agarwal AR, et al. Risk of revision total knee arthroplasty for patients with prior bariatric surgery or class III obesity[J]. Knee, 2024, 48: 150.

[190] Kubsad S, Raftis DA, Agarwal AR, et al. No difference in revision rates up to 10 years following total hip arthroplasty in patients who had prior bariatric surgery when compared to patients who had class III obesity: a propensity matched analysis[J]. J Arthroplasty, 2024, 39: 1399.

[191] Kulkarni A, Jameson SS, James P, et al. Does bariatric surgery prior to lower limb joint replacement reduce complications[J]. Surgeon, 2011, 9: 18.

[192] Lee GC, Ong K, Baykal D, et al. Does prior bariatric surgery affect implant survivorship and complications following primary total hip arthroplasty/total knee arthroplasty[J]. J Arthroplasty, 2018, 33: 2070.

[193] Martin JR, Watts CD, Taunton MJ. Bariatric surgery does not improve outcomes in patients undergoing primary total knee arthroplasty[J]. Bone Joint J, 2015, 97-B: 1501.

[194] McLawhorn AS, Levack AE, Lee YY, et al. Bariatric surgery improves outcomes after lower extremity arthroplasty in the morbidly obese: a propensity score-matched analysis of a new york statewide database[J]. J Arthroplasty, 2018, 33: 2062.

[195] Momtaz DA, Pereira DE, Singh A, et al. Prior bariatric surgery is associated with improved total hip arthroplasty outcomes in patients who have obesity: a national cohort study with 6 years of follow-up[J]. J Arthroplasty, 2025, 40: 160－168.

[196] Meller MM, Goodman S, Gonzalez MH, et al. Does bariatric surgery normalize risks after total knee arthroplasty? administrative medicare data[J]. J Am Acad Orthop Surg Glob Res Rev, 2019, 3: e19.00102.

[197] Nearing EE, Santos TM, Topolski MS, et al. Benefits of bariatric surgery before elective total joint arthroplasty: is there a role for weight loss optimization[J]. Surg Obes Relat Dis, 2017, 13: 457.

[198] Nickel BT, Klement MR, Penrose CT, et al. Lingering risk: bariatric surgery before total knee arthroplasty[J]. J Arthroplasty, 2016, 31: 207.

[199] Parvizi J, Trousdale RT, Sarr MG. Total joint arthroplasty in patients surgically treated for morbid obesity[J]. J Arthroplasty, 2000, 15: 1003.

[200] Purcell S, Hossain I, Evans B, et al. Morbid obesity and severe knee osteoarthritis: which should be treated first[J]. J Gastrointest Surg, 2022, 26: 1388.

[201] Ryan SP, Couch CG, Duong SQ, et al. Does bariatric surgery prior to primary total knee arthroplasty improve outcomes

[J]. J Arthroplasty, 2022, 37: S165.
[202] Sax OC, Chen Z, Bains SS, et al. Timing and type of bariatric surgery preceding total knee arthroplasty leads to similar complications and outcomes[J]. J Arthroplasty, 2022, 37: S842.
[203] Severson EP, Singh JA, Browne JA, et al. Total knee arthroplasty in morbidly obese patients treated with bariatric surgery: a comparative study[J]. J Arthroplasty, 2012, 27: 1696.
[204] Watts CD, Martin JR, Houdek MT, et al. Prior bariatric surgery may decrease the rate of re-operation and revision following total hip arthroplasty[J]. Bone Joint J, 2016, 98-B: 1180.
[205] Werner BC, Kurkis GM, Gwathmey FW, et al. Bariatric surgery prior to total knee arthroplasty is associated with fewer postoperative complications [J]. J Arthroplasty, 2015, 30(Suppl 9): 81.
[206] Wang Y, Deng Z, Meng J, et al. Impact of bariatric surgery on inpatient complication, cost, and length of stay following total hip or knee arthroplasty[J]. J Arthroplasty, 2019, 34: 2884.
[207] Shor E, Roelfs D, Vang ZM. The "hispanic mortality paradox" revisited: meta-analysis and meta-regression of life-course differentials in latin american and caribbean immigrants' mortality[J]. Social Sci Med, 2017, 186: 20.
[208] Norvell DC. Study types and bias-don't judge a study by the abstract's conclusion alone[J]. Evid Based Spine Care J, 2010, 1: 7.
[209] Stern BZ, Poeran J. Statistics in brief: the fragility index [J]. Clin Orthop Relat Res, 2023, 481: 1288.
[210] Lübbeke A, Zingg M, Vu D, et al. Body mass and weight thresholds for increased prosthetic joint infection rates after primary total joint arthroplasty[J]. Acta Orthop, 2016, 87: 132-138.
[211] Gonzalez AI, Luime JJ, Uçkay I, et al. Is there an association between smoking status and prosthetic joint infection after primary total joint arthroplasty[J]. J Arthroplasty, 2018, 33: 2218-2224.
[212] Alamanda VK, Springer BD. The prevention of infection: 12 modifiable risk factors[J]. Bone Joint J, 2019, 101-B: 3-9.
[213] Sharma DK, Ramadass B, Callary SA, et al. The effect of prebiotic fibre on the gut microbiome and surgical outcomes in patients with prosthetic joint infection (penguin)—study protocol for a randomised, double-blind, placebo-controlled trial (actrn12623001273673)[J]. Nutr J, 2024, 23: 132.
[214] Chen YE, Fischbach MA, Belkaid Y. Skin microbiota-host interactions[J]. Nature, 2018, 553: 427-436.
[215] Hoffmann AR, Proctor LM, Surette MG, Suchodolski JS. The microbiome: the trillions of microorganisms that maintain health and cause disease in humans and companion animals[J]. Vet Pathol, 2016, 53: 10-21.
[216] Hou K, Wu ZX, Chen XY, et al. Microbiota in health and diseases[J]. Sig Transduct Target Ther, 2022, 7: 135.
[217] The Integrative HMP Research Network Consortium. The integrative human microbiome project[J]. Nature, 2019, 569: 641-648.
[218] Srikrishnaraj A, Lanting BA, Burton JP, et al. The microbial revolution in the world of joint replacement surgery[J]. JBJS Open Access, 2024, 9: e23.00153.
[219] Hsiao CJ, Paulson JN, Singh S, et al. Nasal microbiota and infectious complications after elective surgical procedures [J]. JAMA Netw Open, 2021, 4: e218386.
[220] Pralea A, Walek KW, Auld D, et al. Differences in microorganisms causing infection after cranial and spinal surgeries [J]. J Neurosurg, 2024, 140: 892-899.
[221] Longo UG, Lalli A, Bandini B, et al. The influence of gut microbiome on periprosthetic joint infections: state-of-the art[J]. J ISAKOS, 2024, 9: 353-361.
[222] Hyoju S, Machutta K, Krezalek MA, et al. What is the role of the gut in wound infections[J]. Adv Surg, 2023, 57: 31-46.
[223] Chisari E, Cho J, Wouthuyzen-Bakker M, et al. Gut permeability may be associated with periprosthetic joint infection after total hip and knee arthroplasty[J]. Sci Rep, 2022, 12: 15094.
[224] Hernandez CJ, Yang X, Ji G, et al. Disruption of the gut microbiome increases the risk of periprosthetic joint infection in mice[J]. Clin Orthop Relat Res, 2019, 477: 2588-2598.
[225] Krezalek MA, Alverdy JC. The role of the gut microbiome on the development of surgical site infections[J]. Clin Colon Rectal Surg, 2023, 36: 133-137.
[226] Yan J, Herzog JW, Tsang K, et al. Gut microbiota induce IGF-1 and promote bone formation and growth[J]. Proc Natl Acad Sci USA, 2016, 113: E7554-E7563.
[227] Sassi F, Tamone C, D'Amelio P. Vitamin D: nutrient, hormone, and immunomodulator [J]. Nutrients, 2018, 10: 1656.
[228] Li J. The role of gut microbiota in bone homeostasis[J]. Bone Joint Res, 2021, 10: 51-59.
[229] Chmiel JA, Stuivenberg GA, Al KF, et al. Vitamins as regulators of calcium-containing kidney stones—new perspectives on the role of the gut microbiome[J]. Nat Rev Urol, 2023, 20: 615-637.
[230] Liu J, Chen C, Liu Z, et al. Extracellular vesicles from child gut microbiota enter into bone to preserve bone mass and strength[J]. Adv Sci, 2021, 8: 2004831.
[231] Turner JR. Intestinal mucosal barrier function in health and disease[J]. Nat Rev Immunol, 2009, 9: 799-809.
[232] Hasin Y, Seldin M, Lusis A. Multi-omics approaches to disease[J]. Genome Biol, 2017, 18: 83.
[233] Davey ME, O'toole GA. Microbial biofilms: from ecology

to molecular genetics[J]. Microbiol Mol Biol Rev, 2000, 64: 847－867.

[234] Fernández-Rodríguez D, Baker CM, Tarabichi S, et al. Mark coventry award: human knee has a distinct microbiome: implications for periprosthetic joint infection[J]. J Arthroplasty, 2023, 38: S2－S6.

[235] Gilat R, Yazdi AA, Weissman AC, et al. The gut microbiome and joint microbiome show alterations in patients with knee osteoarthritis versus controls: a systematic review[J]. Arthroscopy, 2025, 41: 1226－1238.

[236] Cao X, Zolnikova O, Maslennikov R, et al. Low short-chain-fatty-acid-producing activity of the gut microbiota is associated with hypercholesterolemia and liver fibrosis in patients with metabolic-associated (non-alcoholic) fatty liver disease[J]. Gastrointest Disord, 2023, 5: 464－473.

[237] Freedberg DE, Zhou MJ, Cohen ME, et al. Pathogen colonization of the gastrointestinal microbiome at intensive care unit admission and risk for subsequent death or infection [J]. Intensive Care Med, 2018, 44: 1203－1211.

[238] Gaspar MG, Núñez-Carro C, Blanco-Blanco M, et al. Inflammaging contributes to osteoarthritis development and human microbiota variations and vice versa: a systematic review[J]. Osteoarthritis Cartilage, 2025, 33: 218－230.

[239] Sender R, Weiss Y, Navon Y, et al. The total mass, number, and distribution of immune cells in the human body[J]. Proc Natl Acad Sci USA, 2023, 120: e2308511120.

[240] Sender R, Fuchs S, Milo R. Revised estimates for the number of human and bacteria cells in the body[J]. Plos Biol, 2016, 14: e1002533.

[241] Sender R, Weiss Y, Navon Y, et al. The total mass, number, and distribution of immune cells in the human body[J]. Proc Natl Acad Sci USA, 2023, 120: e2308511120.

[242] Taur Y, Xavier JB, Lipuma L, et al. Intestinal domination and the risk of bacteremia in patients undergoing allogeneic hematopoietic stem cell transplantation[J]. Clin Infect Dis, 2012, 55: 905－914.

[243] Pabst R, Russell MW, Brandtzaeg P. Tissue distribution of lymphocytes and plasma cells and the role of the gut[J]. Trends Immunol, 2008, 29: 206－208.

[244] Ganusov VV, De Boer RJ. Do most lymphocytes in humans really reside in the gut[J]. Trends Immunol, 2007, 28: 514－518.

[245] Löwik CAM, Zijlstra WP, Knobben BAS, et al. Obese patients have higher rates of polymicrobial and gram-negative early periprosthetic joint infections of the hip than non-obese patients[J]. PLoS One, 2019, 14: e0215035.

[246] Song JH, Kim YS. Recurrent clostridium difficile infection: risk factors, treatment, and prevention[J]. Gut Liver, 2019, 13: 16－24.

[247] Lagunes L, Rello J. Invasive candidiasis: from mycobiome to infection, therapy, and prevention[J]. Eur J Clin Microbiol Infect Dis, 2016, 35: 1221－1226.

[248] Anthony WE, Wang B, Sukhum KV, et al. Acute and persistent effects of commonly used antibiotics on the gut microbiome and resistome in healthy adults[J]. Cell Rep, 2022, 39: 110649.

[249] Kapadia BH, Berg RA, Daley JA, et al. Periprosthetic joint infection[J]. Lancet, 2016, 387: 386－394.

[250] Bui TI, Gill AL, Mooney RA, Gill SR. Modulation of gut microbiota metabolism in obesity-related type 2 diabetes reduces osteomyelitis severity[J]. Microbiol Spectr, 2022, 10: e00170－22.

[251] Zhu H, Jin H, Zhang C, et al. Intestinal methicillin-resistant staphylococcus aureus causes prosthetic infection via 'trojan horse' mechanism: evidence from a rat model[J]. Bone Joint Res, 2020, 9: 152－156.

[252] Nishitani K, Ishikawa M, Morita Y, et al. IsdB antibody-mediated sepsis following S. aureus surgical site infection [J]. JCI Insight, 2020, 5: e141164.

[253] Krezalek MA, Hyoju S, Zaborin A, et al. Can methicillin-resistant staphylococcus aureus silently travel from the gut to the wound and cause postoperative infection? modeling the "trojan horse hypothesis"[J]. Ann Surg, 2018, 267: 749－758.

[254] Thwaites GE, Gant V. Are bloodstream leukocytes trojan horses for the metastasis of staphylococcus aureus[J]. Nat Rev Microbiol, 2011, 9: 215－222.

[255] Romero EAS, Oliva EM, Pérez JLA, et al. Relationship between the gut microbiome and osteoarthritis pain: review of the literature[J]. Nutrients, 2021, 13: 716.

[256] Greenlee-Wacker MC, Rigby KM, Kobayashi SD, et al. Phagocytosis of staphylococcus aureus by human neutrophils prevents macrophage efferocytosis and induces programmed necrosis[J]. J Immunol, 2014, 192: 4709－4717.

[257] Richards RL, Haigh RD, Pascoe B, et al. Persistent staphylococcus aureus isolates from two independent cases of bacteremia display increased bacterial fitness and novel immune evasion phenotypes[J]. Infect Immun, 2015, 83: 3311－3324.

[258] Levast B, Benech N, Gasc C, et al. Impact on the gut microbiota of intensive and prolonged antimicrobial therapy in patients with bone and joint infection[J]. Front Med, 2021, 8: 586875.

[259] Chisari E, D'Mello D, Sherman MB, et al. Inflammatory bowel diseases increase the risk of periprosthetic joint infection[J]. J Bone Joint Surg, 2022, 104: 160－165.

[260] Douglas SJ, Remily EA, Sax OC, et al. THAs performed within 6 months of clostridioides difficile infection are associated with increased risk of 90-day complications[J]. Clin Orthop Relat Res, 2021, 479: 2704－2711.

[261] Deckey DG, Boddu SP, Verhey JT, et al. Clostridium difficile infection prior to total hip arthroplasty independently

increases the risk of periprosthetic joint infection[J]. J Arthroplasty, 2024, 39: S444－S448. e1.

[262] Sharma DK, Ramadass B, Callary SA, et al. The effect of prebiotic fibre on the gut microbiome and surgical outcomes in patients with prosthetic joint infection (penguin)—study protocol for a randomised, double-blind, placebo-controlled trial (actrn12623001273673)[J]. Nutr J, 2024, 23: 132.

[263] Lederer AK, Pisarski P, Kousoulas L, et al. Postoperative changes of the microbiome: are surgical complications related to the gut flora? a systematic review[J]. BMC Surg, 2017, 17: 125.

[264] Trone K, Rahman S, Green CH, et al. Synbiotics and surgery: can prebiotics and probiotics affect inflammatory surgical outcomes[J]. Curr Nutr Rep, 2023, 12: 238－246.

[265] Krezalek MA, Alverdy JC. The role of the gut microbiome on the development of surgical site infections[J]. Clin Colon Rectal Surg, 2023, 36: 133－137.

[266] Hernandez CJ. Musculoskeletal microbiology: the utility of the microbiome in orthopedics[J]. J Orthop Res, 2021, 39: 251－257.

[267] Hiltzik DM, Goodwin AM, Kurapaty SS, et al. The role of the gut microbiome in orthopedic surgery-a narrative review [J]. Curr Rev Musculoskelet Med, 2023, 17: 37－46.

[268] Abdeen A, Della Valle CJ, Kendoff D, et al. The paradox of prosthetic joint infection and the microbiome: are some bacteria actually helpful[J]. Arthroplast Today, 2022, 13: 116－119.

[269] Karim A, Khan HA, Iqbal MS, et al. Probiotics' supplementation alleviates disease severity and improves postural balance by repairing intestinal leak in patients suffering from osteoarthritis: a double-blinded clinical trial[J]. Br J Nutr, 2024, 132: 1602－1610.

[270] Stojanov S, Berlec A, Štrukelj B. The influence of probiotics on the firmicutes/bacteroidetes ratio in the treatment of obesity and inflammatory bowel disease [J]. Microorganisms, 2020, 8: 1715.

[271] Whelan K, Alexander M, Gaiani C, et al. Design and reporting of prebiotic and probiotic clinical trials in the context of diet and the gut microbiome[J]. Nat Microbiol, 2024, 9: 2785－2794.

[272] Blount K, Jones C, Walsh D, et al. Development and validation of a novel microbiome-based biomarker of post-antibiotic dysbiosis and subsequent restoration [J]. Front Microbiol, 2022, 12: 781275.

[273] Chisari E, Cho J, Wouthuyzen-Bakker M, et al. Periprosthetic joint infection and the trojan horse theory: examining the role of gut dysbiosis and epithelial integrity[J]. J Arthroplasty, 2022, 37: 1369－1374.

[274] Hernandez CJ, Yang X, Ji G, et al. Disruption of the gut microbiome increases the risk of periprosthetic joint infection in mice[J]. Clin Orthop Relat Res, 2019, 477: 2588－2598.

[275] Chisari E, Cho J, Wouthuyzen-Bakker M, et al. Gut permeability may be associated with periprosthetic joint infection after total hip and knee arthroplasty[J]. Sci Rep, 2022, 12: 15094.

[276] Lederer AK, Pisarski P, Kousoulas L, et al. Postoperative changes of the microbiome: are surgical complications related to the gut flora? a systematic review[J]. BMC Surg, 2017, 17: 125.

[277] Duan H, Yu L, Tian F, et al. Antibiotic-induced gut dysbiosis and barrier disruption and the potential protective strategies[J]. Crit Rev Food Sci Nutr, 2022, 62: 1427－1452.

[278] Francino MP. Antibiotics and the human gut microbiome: dysbioses and accumulation of resistances[J]. Front Microbiol, 2016, 6: 1543.

[279] Dahiya D, Nigam PS. Antibiotic-therapy-induced gut dysbiosis affecting gut microbiota-brain axis and cognition: restoration by intake of probiotics and synbiotics[J]. Int J Mol Sci, 2023, 24: 3074.

[280] Levast B, Benech N, Gasc C, et al. Impact on the gut microbiota of intensive and prolonged antimicrobial therapy in patients with bone and joint infection[J]. Front Med, 2021, 8: 586875.

[281] Aghamohammad S, Sepehr A, Miri ST, et al. Anti-inflammatory and immunomodulatory effects of lactobacillus spp. as a preservative and therapeutic agent for ibd control [J]. Immun Inflamm Dis, 2022, 10: e635.

[282] Nilsson AG, Sundh D, Bäckhed F, et al. Lactobacillus reuteri reduces bone loss in older women with low bone mineral density: a randomized, placebo-controlled, double-blind, clinical trial[J]. J Intern Med, 2018, 284: 307－317.

[283] Gomes P. Health potential of gaba-producing lactococcus lactis strains: towards novel therapeutic strategies in visceral hypersensitivity management[M]. Institut National Polytechnique de Toulouse—INPT.

[284] Reid G. Safety of lactobacillus strains as probiotic agents [J]. Clin Infect Dis, 2002, 35: 349－350.

[285] Heinemann C, van Hylckama Vlieg JET, Janssen DB, et al. Purification and characterization of a surface-binding protein from lactobacillus fermentum rc-14 that inhibits adhesion of enterococcus faecalis 1131[J]. FEMS Microbiol Lett, 2000, 190: 177－180.

[286] Tzikos G, Tsalkatidou D, Stavrou G, et al. A four-probiotic regime to reduce surgical site infections in multi-trauma patients[J]. Nutrients, 2022, 14: 2620.

[287] A prospective randomised study of the probiotic lactobacillus plantarum 299v on indices of gut barrier function in elective surgical patients[J]. Gut, 2002, 51: 827－827.

[288] Yang Z, Wu Q, Liu Y, et al. Effect of perioperative probiotics and synbiotics on postoperative infections after gastrointestinal surgery[J]. J Parenter Enteral Nutr, 2017, 41:

1051－1062.

[289] Maldonado Galdeano C, Cazorla SI, Lemme Dumit JM, et al. Beneficial effects of probiotic consumption on the immune system [J]. Ann Nutr Metab, 2019,74(2):115－124.

[290] Ashraf R, Shah NP. Immune system stimulation by probiotic microorganisms[J]. Crit Rev Food Sci Nutr, 2014, 54: 938－956.

[291] Giorgetti G, Brandimarte G, Fabiocchi, et al. Interactions between innate immunity, microbiota, and probiotics[J]. J Immunol Res, 2015, 2015: 501361.

[292] Galdeano CM, Perdigón G. The probiotic bacterium Lactobacillus casei induces activation of the gut mucosal immune system through innate immunity[J]. Clin Vaccin Immunol, 2006, 13: 219－226.

[293] Hessle C, Andersson B, Wold AE. Gram-positive bacteria are potent inducers of monocytic interleukin-12 while gram-negative bacteria preferentially stimulate IL-10 production [J]. Infect Immun, 2000, 68: 3581－3586.

[294] Kekkonen RA, Kajasto E, Miettinen, et al. Probiotic Leuconostoc mesenteroides ssp. cremoris and Streptococcus thermophilus induce IL-12 and IFN-gamma production [J]. World J Gastroenterol, 2008, 14: 1192－1203.

[295] Hart AL, Lammers K, Brigidi, et al. Modulation of human dendritic cell phenotype and function by probiotic bacteria [J]. Gut, 2004, 53: 1602－1609.

[296] Sanders ME, Akkermans LMA, Haller D, et al. Safety assessment of probiotics for human use[J]. Gut Microbes, 2010, 1: 164－185.

[297] Katkowska M, Garbacz K, Kusiak A. Probiotics: should all patients take them[J]. Microorganisms, 2021, 9: 2620.

贫血、血液保护与血栓预防

9

Seyed Mohammad Javad Mortazavi, MD[1,2 *]; Antony Palmer, MA, BMBCh, DPhil, FRCS[3]; Fatih Yildiz, MD[4]; Ibrahim Elganzoury[5]; Waleed A Al-Saadan, MD[6]; Udo E Anyaehie, MD[7]; Jamal Ashraf, MD[8]; Pawel Bartosz[9]; Kerem Başarir, MD[10]; Jerzy K Bialecki[9]; Marcus Crestani, MD[11]; Sana Eybpoosh, PhD[12]; Matteo Carlo Ferrari, MD[13]; George Grammatopoulos, MBBS, BSc, DPhIl, FRCS (Tr & Ortho)[14]; Sina Hajiaghajani[15]; Seung Beom Han[16]; Nathanael Heckmann, MD[17]; Yutaka Inaba, MD, PhD[18]; Mustafa Alper Incesoy, MD[4]; Ben Kendrick, DPhil, FRCS[3]; Mercelo Lizarraga, MD[19]; Geert Meermans, MD[20]; Amin Moradi, MD[21]; Nikolai Nikolaev[22]; Antony Palmer, MD23; Mohammadreza Razzaghof, MD, MPH[1,2]; Mustafa Şenyurt, MD[4]; Yasuhito Tanaka, MD, PhD[24]; Gabriele Tucci, MD[25]; Michael Whitehouse[26]; Mark Wu, MD[27]; Ahmed Saeed Younis[5]

[1] Joint Reconstruction Research Center, Tehran University of Medical Sciences, Tehran, Iran
[2] Department of Orthopedic Surgery, Imam Khomeini Hospital Complex, Tehran University of Medical Sciences, Tehran, Iran
[3] Nuffield Department of Orthopaedics, Rheumatology, and Musculoskeletal Sciences, University of Oxford, UK
[4] Department of Orthopedics, Bezmialem Vakif University Faculty of Medicine, Istanbul, Turkey
[5] Ain Shams University, Cairo, Egypt
[6] Joint Replacement Center, Medical City Teaching Complex, Baghdad, Iraq
[7] National Orthopaedic Hospital, Enugu, Nigeria
[8] UM&TC, Lucknow, India
[9] Orthopaedic Department, Gruca Orthopaedic and Trauma Teaching Hospital, Centre of Postgraduate Medical Education, Otwock, Poland
[10] Department of Orthopedics and Traumatology, Halic University, Istanbul, Turkey
[11] Hospital Moinhos de Vento and Hip Surgeon at Complexo Hospitalar Santa Casa de Porto Alegre
[12] Pasteur Institute of Iran (Ipi), Tehran Iran
[13] Department of Prosthetic Joint Replacement and Rehabilitation Center, Humanitas Research Hospital and Humanitas University, Milan, Italy
[14] The Ottawa Hospital, Ottawa, Canada
[15] School of Medicine, Shahid Beheshti University of Medical Sciences, Tehran, Iran
[16] Department of Orthopedic Surgery, Anam Hospital, South Korea
[17] Department of Orthopaedic Surgery, Keck School of Medicine of the University of Southern California, Los Angeles, California, United States
[18] Department of Orthopaedic Surgery, Yokohama City University, Yokohama, Japan
[19] Clínica san Bernardo, Lima, Perú
[20] Bravis Hospital, Bergen op Zoom-Roosendaal, The Netherlands
[21] Tabriz University of Medical Sciences, Parastar Street, Tabriz East Azerbaijan Province, Iran
[22] Federal Center of Traumatology and Joint Arthroplasty, Cheboksary, Russia
[23] Nuffield Department of Orthopaedics, Rheumatology, and Musculoskeletal Sciences, University of Oxford, Oxford, UK
[24] Department of Orthopedic Surgery, Nara Medical University, Nara
[25] Ospedale dei Castelli, Ariccia, 00040 Rome, Italy
[26] University of Bristol, United Kingdom
[27] Cedars-Sinai, Los Angeles, CA
[*] 通讯作者

问题1：术前贫血是否是接受大型骨科手术患者发生手术部位感染/假体周围关节感染的危险因素？

Seyed Mohammad Javad Mortazavi，Mohammadreza Razzaghof，George Grammatopoulos，Yutaka Inaba，Mercelo Lizarraga，Geert Meermans，Matteo Ferrari

【回答/建议】 是的。术前贫血是接受大型骨科手术患者发生手术部位感染(SSI)和假体周围关节感染(PJI)的危险因素。

【证据等级】 中等。

【代表投票】 同意91.4%，不同意5.7%，弃权2.9%(完全共识：意见一致)。

依　据

为解决上述问题，本研究采用图书馆员创建的MeSH术语进行了全面系统综述。通过检索PubMed、Scopus、Web of Science和Embase 4个数据库共筛选出908篇潜在文献。经文献筛选后排除872篇，最终纳入36项符合分析标准的研究。纳入标准要求研究需探讨术前贫血作为大型骨科手术(包括关节置换术、脊柱手术、复杂下肢骨折及保肢手术)中手术部位感染(SSI)/假体周围关节感染(PJI)的危险因素。对所有纳入研究进行荟萃分析后，按大型骨科手术类型进行亚组分析：髋关节与膝关节置换术(20项研究)、脊柱手术(11项研究)、肩关节置换术(5项研究)。此外，9项研究(3项髋/膝关节、5项脊柱、1项肩部手术中，针对浅表和深部手术部位感染(SSI)分别报告了独立结果。因此，针对脊柱手术中的浅表和深部SSI结局，专门进行了额外的亚组荟萃分析。

对所有研究的荟萃分析表明，术前贫血与手术部位感染(SSI)/假体周围关节感染(PJI)风险之间存在显著关联(OR = 1.712，95% CI：1.566～1.870，P = 0.000 1)。亚组分析显示髋关节和膝关节置换术(OR = 1.732，95% CI：1.564～1.917，P = 0.000 1)、脊柱手术(OR = 1.520，95% CI：1.283～1.799，P = 0.000 1)以及肩关节置换术(OR = 2.038，95% CI：1.514～2.744，P = 0.000 1)均存在相似的显著关联。在脊柱手术中，针对浅表和深部SSI结局的单独荟萃分析也显示出显著关联(OR = 1.286，95% CI：1.117～1.479，P = 0.000 1；OR = 1.847，95% CI：1.634～2.086，P = 0.000 1)(图9-1)。

本研究存在若干潜在局限性。首先，贫血的定义在不同研究中存在差异；部分研究按严重程度对贫血进行分类(如轻度与中重度)，本研究统一提取所有贫血病例数据，与非贫血病例进行比较。其次，许多研究不仅将贫血作为风险因素进行分析，还通过单变量和多变量分析考察了其他多种因素。各研究评估的风险因素种类繁多，若将其纳入荟萃分析将导致复杂度过高，使研究难以实施，故本研究仅提取了SSI/PJI组与非SSI/PJI组的贫血患病率相关数据。第三，部分研究同时提供了未匹配和匹配分析。尽管未匹配分析纳入了更多患者，但荟萃分析优先采用匹配队列数据以确保准确性。此外，不同研究对感染结局的定义存在差异(如SSI、PJI或伤口感染)。为保持一致性，本研究将不同感染结局归类为SSI/PJI。另外，针对浅表和深部SSI结局的亚组分析仅在脊柱手术研究中进行。

因此，荟萃分析在以下条件下进行：

(1) 无论各研究中贫血定义的异质性如何，均纳入贫血病例。

(2) 无论研究间定义存在差异，感染结局均合并为SSI/PJI。

(3) 其他潜在风险因素未在荟萃分析中纳入考量。然而，在同时提供匹配与非匹配分析的研究中，采用了匹配队列的数据。

综上所述，现有文献表明，术前贫血是接受大型骨科手术患者发生SSI/PJI的重要风险因素。尽管本系统综述存在若干潜在局限性，但研究结果强调术前贫血是一个可调控的风险因素，需谨慎管理以改善手术效果。未来需开展更多研究，为该患者群体建立贫血管理的标准化定义与规范流程。

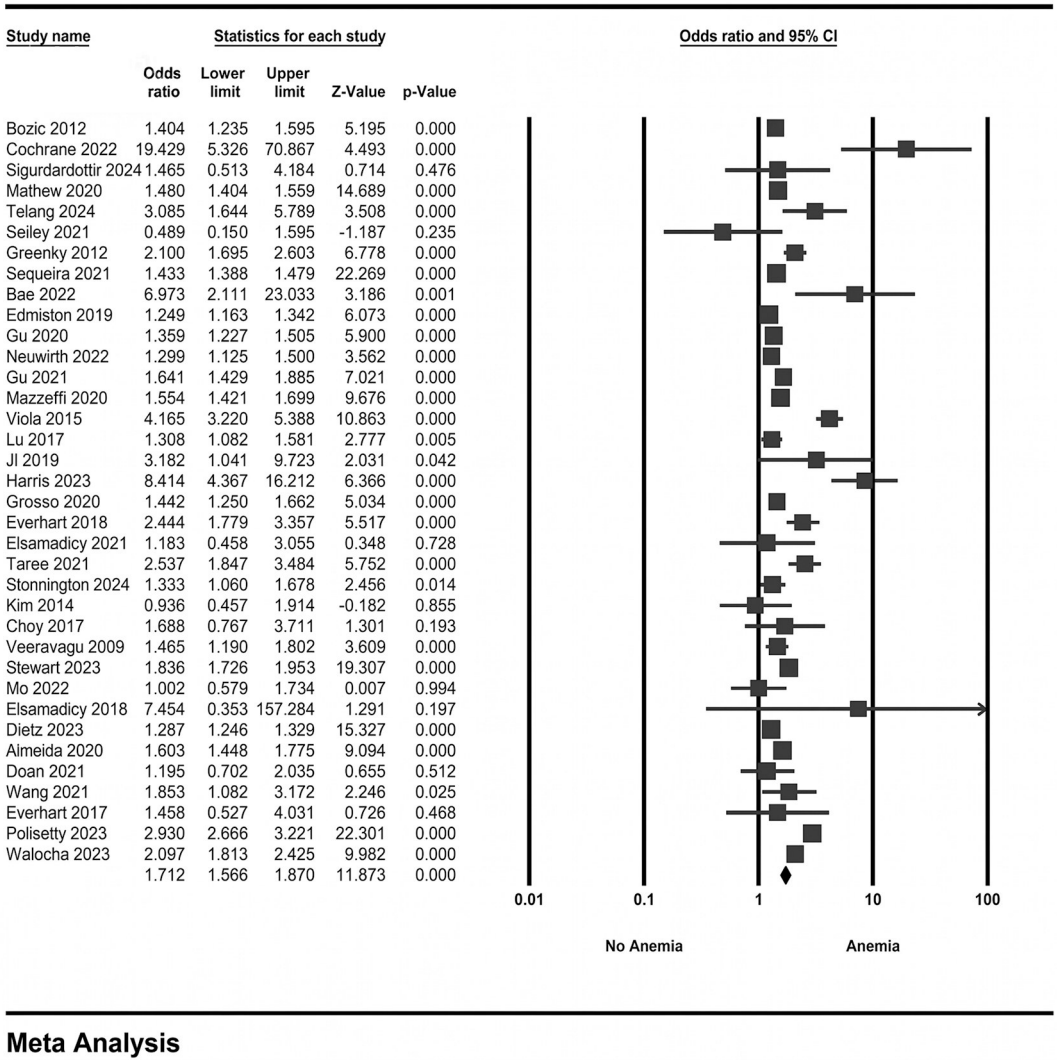

图 9－1　所有纳入研究的荟萃分析[1－33]

问题 2：氨甲环酸的使用是否能降低接受大型骨科手术患者的感染发生率？

Palmer AJR，Moradi A，Kendrick BJL，Tanaka Y，Crestani M，Wu M，Ashraf J，Hajiaghajani S，Eybpoosh S，Enayatollahi M

【回答/建议】 氨甲环酸(tranexamic acid，TXA)的使用与感染发生率降低相关。

【证据等级】 中等。

【代表投票】 赞成 63%，不同意 13%，弃权 24%(低度共识：多数支持)。

依　据

大型骨科手术后感染会导致患者发病率上升及医疗成本增加[34]。目前正寻求降低感染风险的策略，尤其是 PJI，这种并发症可能引发灾难性后果[35,36]。TXA 作为一种抗纤溶药物，可减少围手术期失血量，并显示出降低手术并发症发生风险的潜力[37－39]。然而，TXA 是否能降低感染风险仍不明确。

我们对比较 TXA 与非 TXA 在所有主要骨科手术(含或不含金属植入物)中应用的研究进行了荟萃分析。主要结局指标为术后 90 天内发生的任何 SSI[40－97]。由于 PJI 可能在术后 90 天以上才显现，我们还纳入了随访

时间长达 2 年的关节置换术研究[88-97]。经过对 1 326 篇文献的筛选，最终纳入 58 项研究[40-97]，包括 19 项随机对照试验和 39 项队列研究。共纳入 2 510 982 例患者，其中有 1 503 126 例接受 TXA 治疗，1 007 856 例未接受 TXA 作为对照组。

1. SSI

本研究对 36 项研究[40-44,46-49,51-55,57-59,61-67,69,71-79,83,86]进行了荟萃分析，这些研究均报告了术后 90 天内至少发生 1 次 SSI。浅表感染与深部感染被合并统计。TXA 组与对照组的感染率无显著差异（$OR=0.93$，95% CI：0.73～1.18，$P=0.54$；$I^2=83\%$）。当将分析范围限定于仅使用局部 TXA 的研究[40,42,43,46,47,69,74,76,83]时，感染率同样无统计学差异（$OR=0.74$，95% CI：0.30～1.82，$P=0.51$，$I^2=0$）。

随后分别探讨了 TXA 对浅表感染和深部感染的影响。对 29 项研究[41,43,44,46,49,51-53,55,57-59,62-67,69,72-79,83,86]进行了荟萃分析，这些研究均报告了术后 90 天内至少发生 1 次浅表感染。TXA 组与对照组浅表感染率差异无统计学意义（$OR=0.91$，95% CI：0.65～1.28，$P=0.58$，$I^2=80\%$）。对 15 项研究[40-42,47,48,51-54,61,65,71,73,74,77]进行了荟萃分析，这些研究均报告了术后 90 天内至少发生 1 次深部感染，TXA 组与对照组的深部感染率差异也无统计学意义（$OR=0.95$，95% CI：0.72～1.25，$P=0.69$，$I^2=82\%$）。

2. PJI

本研究对 20 项研究[40-42,48,52-54,61,65,71,73,74,77,89-94,99]进行了荟萃分析，这些研究均报告了术后 2 年内至少发生 1 次 PJI。TXA 的使用降低了 PJI 的发生率（$OR=0.69$，95% CI：0.53～0.90，$P=0.01$，$I^2=88\%$）。在报告术后 90 天内结局的研究[40-42,48,52-54,61,65,71,73,74,77,94]中，TXA 组与对照组的 PJI 发生率无统计学差异（$OR=0.91$，95% CI：0.69～1.19，$P=0.48$；$I^2=83\%$）。在报告术后 90 天至 2 年内结局的研究[89-94,96]中，TXA 组的 PJI 发生率较对照组显著降低（$OR=0.50$，95% CI：0.38～0.66，$P<0.001$，$I^2=47\%$）。

结 论

TXA 可降低 PJI 发生率，但尚未证实能降低 90 天内手术部位总体感染的发生率。可能存在统计效力不足的问题，且多数大型研究为回顾性队列研究或存在潜在选择偏倚的注册数据。其降低 PJI 发生率的机制尚不明确，但可能与减少输血率或血肿形成有关，而这两者均与 PJI 相关[98-100]。TXA 还表现出免疫调节特性[101,102]。TXA 的最佳给药途径仍未明确[103]。因此，为实现最佳患者血液管理并降低 PJI 风险，建议在所有关节置换术中使用 TXA。

问题 3：同种异体输血是否会增加大型骨科手术患者术后感染的风险？

Fatih Yildiz，Mustafa Alper Incesoy，Mustafa Şenyurt，Waleed A Alsaadan，Nathanael Heckmann，Gabriele Tucci，Udo E Anyaehie，Kerem Başarir，Antony Palmer

【回答/建议】 是。同种异体输血（allogeneic blood transfusion，ABT）与大型骨科手术后感染风险增加相关，包括 SSI/PJI 和全身感染。

【证据等级】 强。

【代表投票】 同意 88.2%，不同意 5.9%，弃权 5.9%（强共识：超多数支持）。

依 据

大型骨科手术后发生术后感染的风险受到多种因素影响，包括患者相关因素、外科医生相关因素以及围手术期因素[104]。ABT 被认为可能对受血者的免疫系统产生不良影响，这种现象被称为输血相关免疫调节（transfusion-related immunomodulation，TRIM）[105]。TRIM 被认为涉及细胞免疫和体液免疫的抑制，这可能增加受血者对感染的易感性。因此，近年来患者血液管理策略包括术前优化贫血、尽量减少术中失血以及采用限制性输血指征。

关于 ABT 与感染之间关系的研究报道结果不一[106,107]。部分研究发现 ABT 会增加感染风险[108,109]，而其他研究则未发现这种关联[110-112]。2018 年 ICM 共识认为，与不输血或自体输血相比，ABT 与 SSI 风险增加有关，但结论指出：没有数据支持为了预防 SSI 而对

有症状贫血患者拒绝实施 ABT[113]。

在脊柱外科手术中,ABT 与感染风险之间的关系一直是大量研究的主题,结果不一。许多研究已确认 ABT 是器械辅助脊柱融合术后感染的重要危险因素[114-119]。Woods 等[120]发现,腰椎手术后 ABT 量与 SSI 之间存在显著关联;Zhang 等[121]进一步发现存在剂量反应关系,其拐点为 3 个单位。这些发现强调了脊柱手术中 ABT 与感染风险之间关系的复杂性,并指出在解读研究结果时需要考虑潜在的混杂因素,如患者合并症和手术复杂性[122]。

在接受关节置换术的患者中,ABT 与感染之间的关系已得到广泛研究,结果表明 ABT 可能与感染风险增加有关[109]。Kim 等[123]的荟萃分析显示,接受全髋关节置换术(THA)或全膝关节置换术(TKA)的患者,ABT 后感染的相对风险(RR)为 1.71(95% *CI*:1.23～2.40)。Berríos-Torres 等[124]为美国疾病控制与预防中心(Centers for Disease Control and Prevention,CDC)的 SSI 预防指南进行了一项荟萃分析,该分析探讨了异体输血和自体输血与感染风险之间的关联。研究发现,与不输血相比,ABT 与感染率增加相关($OR = 1.96$,95% *CI*:1.46～2.63,$P < 0.01$,$I^2 = 0$)。

本项系统综述和荟萃分析检索了 PubMed、Embase 和 Scopus 数据库。经过至少 2 名独立评审员对 497 篇文章进行筛选后,共纳入 34 项研究。其中 14 项研究探讨了 ABT 与 SSI/PJI 之间的关系;其余 20 项研究结果包含混合数据,包括 SSI/PJI 以及尿路感染、下呼吸道感染等全身性感染。对这 34 篇文章的荟萃分析[105,107-109,111,112,114-119,122,125-145]显示,与未接受 ABT 相比,ABT 与感染风险增加相关($RR = 1.94$,95% *CI*:1.59～2.37,$P < 0.01$)(图 9-2);关节成形术和脊柱手

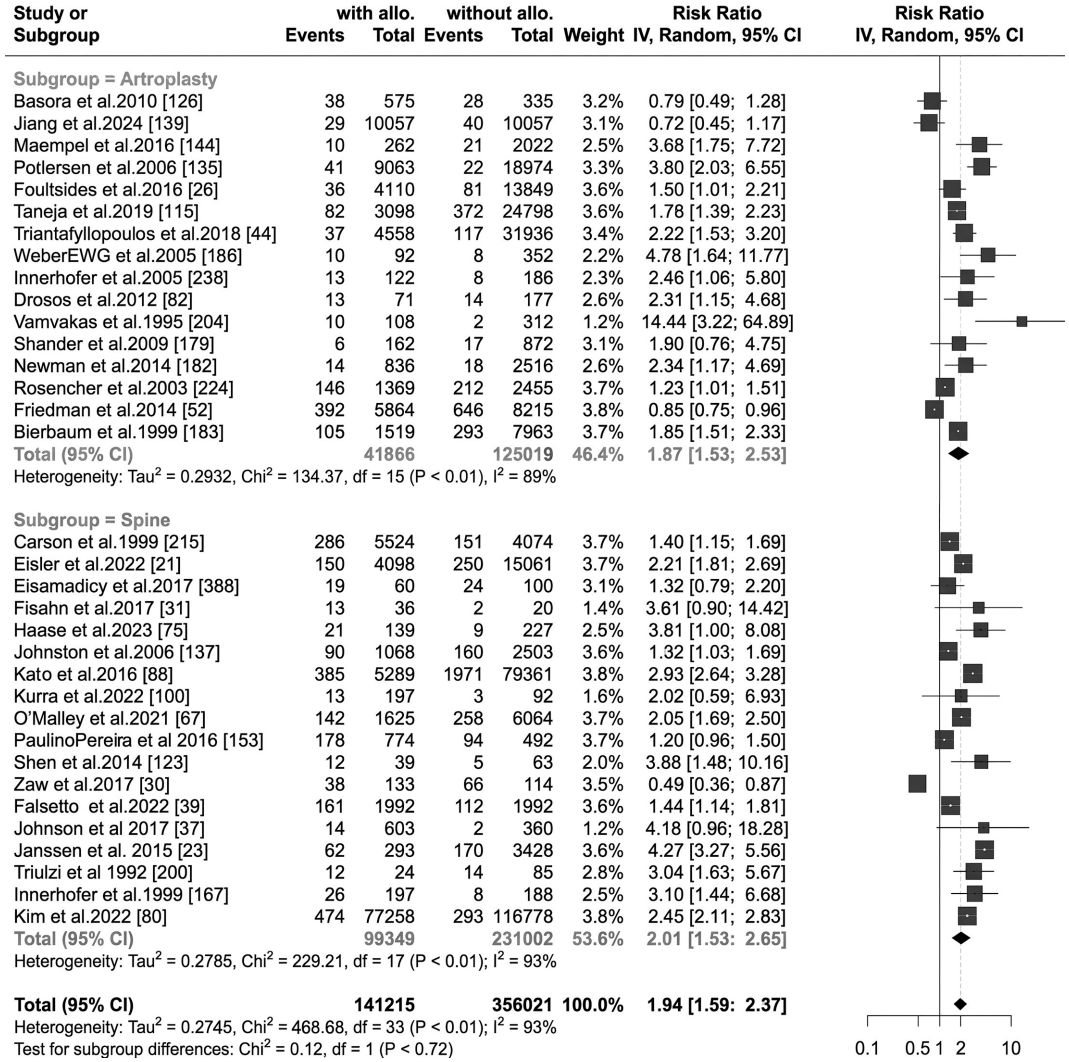

图 9-2　该森林图展示了接受异体输血(ABT)的患者感染的风险比,并根据接受关节置换手术和脊柱手术的患者群体进行分层比较,以对比两者的感染情况

术均显示 ABT 增加感染风险的趋势。分析进一步按不同输血暴露情况进行亚组分层，一组为既往未接受过输血，另一组为接受过自体血。在未输血亚组和未暴露于异体血亚组中，ABT 均与较高的感染风险相关（图 9－3）。针对单纯 SSI/PJI（$RR = 2.23$，95% CI：1.66～2.99，$P < 0.01$）和一般感染（$RR = 1.83$，95% CI：1.41～2.36，$P < 0.01$）的亚组分析显示，ABT 与感染风险增加之间存在一致的关联（图 9－4）。另一项独立的荟萃分析评估了感染患者与非感染患者之间输注的异体血单位数的均值差，结果显示感染患者输注的单位数显著更高（$MD = 1.02$，95% CI：0.58～1.45，$I^2 = 64\%$）（图 9－5）[120, 121, 146－148]。这一发现进一步支持了 ABT 与感染风险增加之间存在关联。

结　论

本系统综述和荟萃分析表明，在大型骨科手术背景下，ABT 与 SSI/PJI 及全身性感染风险增加之间存在显著关联。这一观察结果在各个亚组和手术类别（包括关节成形术和脊柱手术）中保持一致。感染患者接受了更多单位的异体血，提示可能存在剂量反应关系。

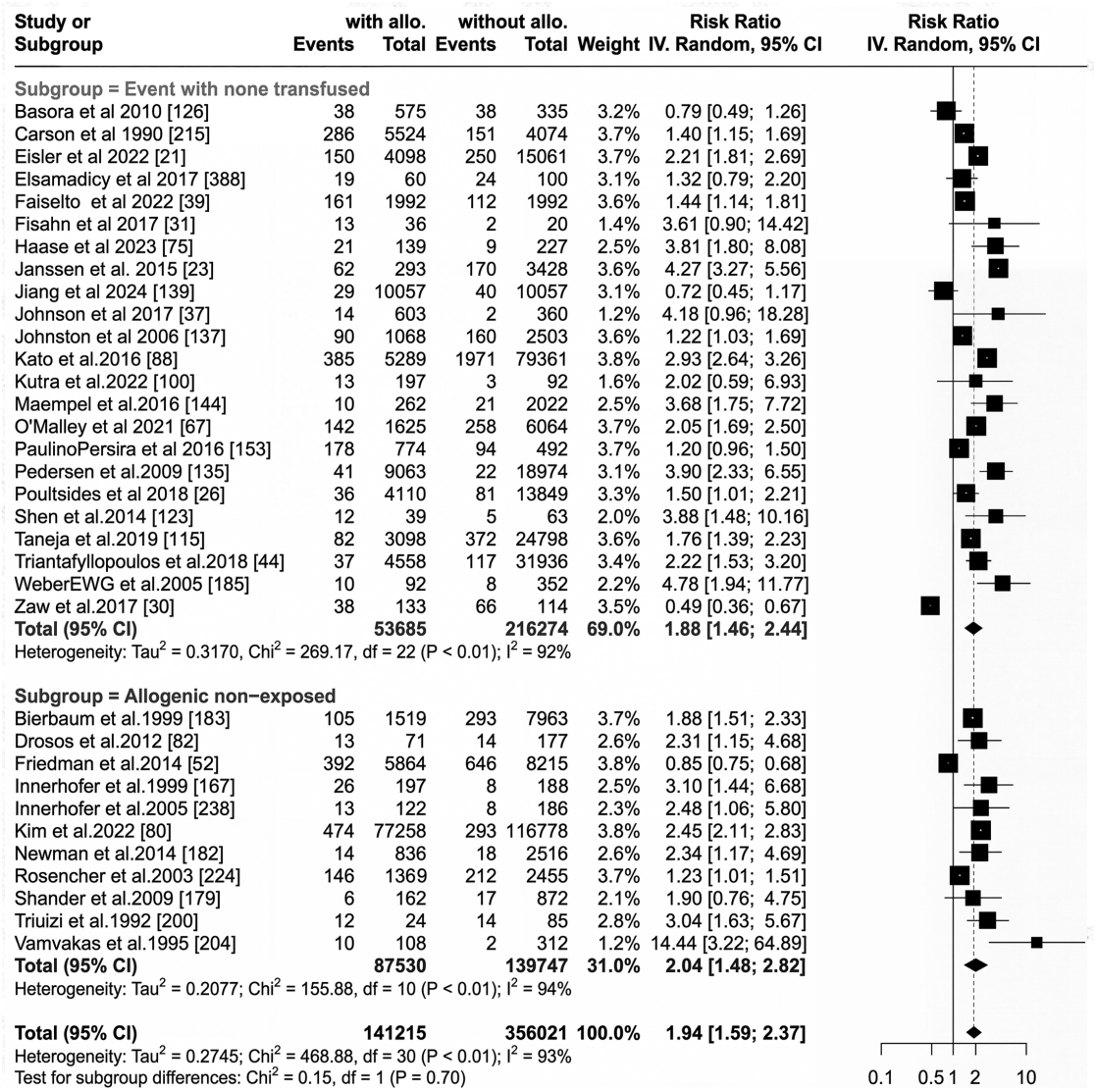

图 9－3　该森林图展示了根据先前输血史对患者进行分组后，异体输血（ABT）与感染相关风险的分层比值情况

Study or Subgroup	with allo. Events	with allo. Total	without allo. Events	without allo. Total	Weight	Risk Ratio IV, Random, 95% CI
Subgroup = SSI/PJI						
Basora et al.2010 [126]	38	575	38	335	3.2%	0.79 [0.49; 1.26]
Drosos et al.2012 [82]	13	71	14	177	2.6%	2.31 [1.15; 4.68]
Haase et al.2023 [75]	21	139	9	227	2.3%	3.81 [1.80; 8.08]
Johnson et al 2017 [37]	14	603	2	360	1.2%	4.18 [0.96; 18.28]
Kim et al.2022 [60]	474	77258	293	116778	3.6%	2.45 [0.11; 2.83]
Kurra et al.2022 [100]	13	197	3	92	1.9%	2.02 [0.59; 0.93]
Maempel et al.2016 [144]	10	262	21	2022	2.5%	3.68 [1.75; 7.72]
Newman et al 2014 [182]	14	836	16	2516	2.6%	2.34 [1.17; 4.88]
Shen et al.2014 [123]	12	39	5	63	2.0%	3.88 [0.49; 10.16]
Taneja et al.2019 [115]	82	3098	372	24798	3.6%	1.76 [1.39; 2.22]
Triantafyllopoulos et al 2018 [44]	37	4558	117	31936	3.4%	2.23 [1.53; 3.30]
Total (95% CI)		**87636**		**179304**	**29.0%**	**2.23 [1.59; 2.39]**
Heterogeneity: $Tau^2 = 0.1405$; $Chi^2 = 29.65$, df = 10 (P < 0.01); $I^2 = 66\%$						
Subgroup = General Infection						
Bierbaum et al.1999 [183]	105	1519	293	7963	3.7%	1.88 [1.51; 2.33]
Carson et al.1999 [215]	286	5524	151	4074	3.7%	1.40 [1.15; 1.69]
Eisler et al.2022 [21]	150	4098	250	15061	3.7%	2.21 [1.81; 2.69]
Elsamadicy et al.2017 [388]	19	60	24	100	3.1%	1.32 [0.79; 2.20]
Falsetto et al 2022 [39]	161	1992	112	1992	3.6%	1.44 [1.14; 1.81]
Fisahn et al 2017 [31]	13	36	2	20	1.4%	3.61 [0.90; 14.42]
Friedman et al.2014 [52]	392	5864	646	6215	3.8%	0.85 [0.75; 0.96]
Innerhofer et al 1999 [167]	26	197	8	188	2.5%	3.10 [1.44; 6.68]
Innerhofer et al 2005 [238]	12	122	8	186	2.3%	2.48 [1.06; 5.80]
Janssen et al. 2015 [23]	62	293	170	3428	3.6%	4.27 [3.27; 5.56]
Jiang et al.2024 [139]	29	10057	40	10057	3.1%	0.27 [0.45; 1.17]
Johnston et al 2006 [137]	90	1068	160	2503	3.6%	1.32 [1.03; 1.69]
Kato et al 2016 [88]	385	5289	1971	79361	3.8%	2.93 [2.64; 3.26]
O'Malley et al 2021 [67]	142	1625	258	6064	3.7%	2.05 [1.69; 2.50]
PaulinoPereira et al 2016 [153]	178	774	94	492	3.7%	1.20 [0.96; 1.50]
Pedersen et al 2009 [135]	41	9063	22	18974	3.1%	3.90 [2.33; 6.55]
Poultsides et al 2018 [26]	36	4110	81	13849	3.3%	1.50 [1.01; 2.21]
Rosencher et al 2003 [224]	146	1369	212	2455	3.7%	1.23 [1.01; 1.51]
Strander et al 2009 [179]	6	162	17	872	2.1%	1.90 [0.76; 4.75]
Triulzi et al.1992 [200]	12	24	14	85	2.8%	3.04 [0.63; 5.67]
Vamvakas et al.1995 [204]	10	108	2	312	1.2%	14.44 [3.22; 64.89]
WeberEWG et al.2005 [186]	10	92	8	352	2.2%	4.78 [1.94; 11.77]
Zaw et al.2017 [30]	38	133	66	114	3.5%	0.49 [0.36; 0.87]
Total (95% CI)		**53579**		**176717**	**71.0%**	**1.83 [1.41; 2.36]**
Heterogeneity: $Teu^2 = 0.3227$; $Chi^2 = 418.52$, df = 22 (P < 0.01); $I^2 = 95\%$						
Total (95% CI)		**141215**		**356021**	**100.0%**	**1.94 [1.59; 2.37]**
Heterogeneity: $Tau^2 = 0.2745$; $Chi^2 = 468.88$, df = 33 (P < 0.01); $I^2 = 93\%$						
Test for subgroup differences: $Chi^2 = 1.00$, df = 1 (P = 0.32)						

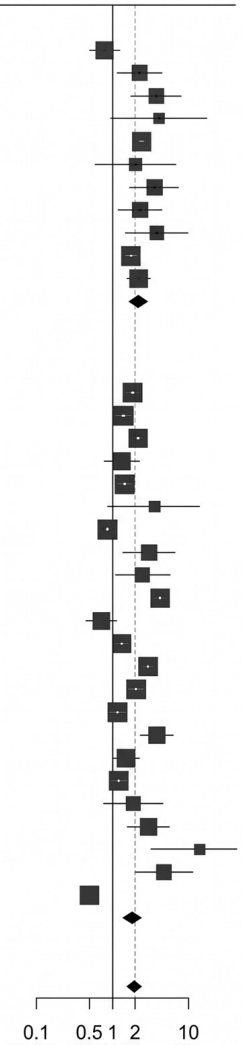

图 9－4　该森林图展示了针对异体输血(ABT)与孤立性手术部位感染(SSI)/假体周围关节感染(PJI)以及与之相关的普通感染之间风险比率的分组分析结果

Study	SSI Mean	SSI SD	SSI Total	non-SSI Mean	non-SSI SD	non-SSI Total	Weight	Mean Difference IV, Random, 95% CI
Woods et al.2013 [130]	2.89	2.3800	56	1.40	1.1900	91	18.0%	1.49 [0.82; 2.16]
Zhang et al.2024 [79]	2.40	1.9000	124	1.60	1.2000	248	25.7%	0.80 [0.43; 1.17]
Osterhoff et al.2015 [178]	1.20	1.7000	26	0.70	1.9000	218	17.3%	0.50 [-0.20; 1.20]
Christodoulou et al.2006 [169]	2.33	0.7410	8	0.67	1.4810	94	19.8%	1.67 [1.07; 2.26]
Everhart et al.2017 [157]	2.00	1.4810	22	1.33	0.7410	685	19.2%	0.67 [0.05; 1.29]
Total (95% CI)			**236**			**1336**	**100.0%**	**1.02 [0.58; 1.45]**
Heterogeneity: $Tau^2 = 0.1583$; $Chi^2 = 11.05$, df = 4 (P = 0.03); $I^2 = 64\%$								

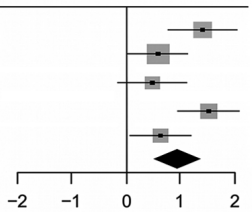

图 9－5　该森林图展示了感染与未感染患者之间异体输血(ABT)单位数量的平均差异

问题 4：静脉血栓栓塞预防方案的类型是否会影响接受大型骨科手术患者手术部位感染/假体周围关节感染的发生率？

Ibrahim Elganzoury，Pawel Bartosz，Jerzy K Bialecki，Michael Whitehouse，Nikolai Nikolaev，Seung Beom Han，Ahmed Saeed Younis

【回答/建议】 是。静脉血栓预防措施的类型似乎会影响 SSI/PJI 的发生率。华法林的感染风险最高，而阿司匹林的感染风险最低。

【证据等级】 有限。

【代表投票】 同意 91.3%，不同意 4.4%，弃权 4.4%（完全共识：意见一致）。

依　据

静脉血栓预防在全关节及下肢骨折术后的术后管理中至关重要[149]。下肢大手术后症状性静脉血栓栓塞（VTE）并发症的发生率为 1%～4%[150-151]。伤口并发症和 PJI 是全关节置换术（TJA）及创伤手术后最严重的并发症之一，也是导致术后并发症和病残的主要原因[152-153]。研究表明，骨科手术中使用抗凝药物与感染相关并发症的发生之间存在关联。术后伤口并发症与抗凝治疗之间的关系也是众所周知的[154-155]。持续性伤口渗液是一个令人担忧的问题，因为它是 SSI/PJI 的主要危险因素之一[156]。抗凝治疗后可能发生的术后血肿形成及其他出血并发症也是感染的风险因素[157-158]。

为回答上述问题，本研究使用由图书管理员制定的 MeSH 术语对 PubMed 和 Scopus 数据库进行了全面检索。初步检索获得 3 266 篇潜在文献。经 2 名独立评审员筛选后，排除 3 024 项研究，最终纳入 45 项随机对照试验（RCT）进行荟萃分析。由于 PJI 这一结局可能需要大样本量研究和较长的随访时间，且 RCT 中报告的 PJI 事件数量较少，本研究还决定纳入非 RCT 研究的证据。研究试图回答以下 2 个问题。问题 1：接受静脉血栓预防的患者与未接受预防的患者相比，SSI/PJI 的发生率是否存在差异？问题 2：使用不同静脉血栓预防药物时，SSI/PJI 的发生率是否存在差异？

本荟萃分析结果显示：有 8 项研究[159-166]报告了感染结局，血栓预防组（18/954）与对照组（11/972）之间差异无统计学意义（RR = 1.25，95% CI：0.66～2.37）。有 11 项研究[159, 165-173]报告了血肿形成结局，血栓预防组（14/904）与对照组（10/916）之间差异也无统计学意义。有 3 项研究[159-161]报告了伤口渗液结局，静脉血栓预防组（24/407）与安慰剂组（10/417）相比，RR 值为 2.53（95% CI：1.28～5.00）。有 1 项研究[166]报告了 PJI 的结局，在随访期间未发生 PJI 病例。本研究还比较了不同静脉血栓预防药物之间在感染、血肿形成、伤口引流及 PJI 风险方面的差异。

荟萃分析显示，在静脉血栓预防组与安慰剂组之间，就 SSI/PJI、伤口血肿和伤口渗液的风险而言，结局无差异。此外，不同血栓预防药物在 SSI/PJI、伤口血肿和伤口渗液的风险方面也无差异。然而，由于所有研究样本量均较小（不精确性），故将本荟萃分析的证据质量下调了 2 个等级。此外，纳入的 RCT 中关于 PJI 风险的数据很少，且 PJI 结局的报告质量较弱。

相比之下，回顾性研究则显示，进行 VTE 预防与随后发生 SSI/PJI 之间存在显著关联。Pai 等[174]报告，接受低分子肝素（low molecular weight heparin，LMWH）预防性抗凝治疗 3 天联合术后小剂量阿司匹林的患者，其 90 天再入院风险高于对照组。他们报告，接受药物预防的患者 90 天 PJI 风险为 0.4%（8/1 957），而对照组为 0.1%（8/5 554）。Parvizi 等[175]报告，接受 LMWH 和华法林抗凝治疗的患者，尤其是国际标准化比值（international normalized ratio，INR）水平超过 1.5 时，PJI 发生率更高。2003 年，Sachs 等[176]在其队列研究中报告，TJA 后接受华法林治疗的患者，感染相关并发症发生率增加 1 倍。近期研究显示，使用强化 VTE 预防方案（如华法林、LMWH、磺达肝癸钠和 Xa 因子抑制剂）会增加感染率。这些研究建议使用强度较低的预防措施（如小剂量阿司匹林和间歇性气压装置），因为观察到使用这些措施并未增加血栓风险[177-178]。大多数回顾性报告的数据显示，使用华法林时 PJI 风险最高，使用阿司匹林时风险最低[179-182]。Anil 等[181]报告，在所有 VTE 预防药物中，阿司匹林可能具有最低的 PJI 风险，并且在预防 VTE 相关并发症方面与其他药物同样有效。Najafi

等[183]建议使用低剂量阿司匹林,因为与高剂量阿司匹林相比,低剂量阿司匹林具有抗葡萄球菌作用,并且能与抗菌药物产生协同作用。这些报告的潜在局限性包括:静脉血栓预防药物类型与 PJI 风险之间的关系存在矛盾结果;缺乏明确的感染定义;均为非随机回顾性研究,其结果受到许多混杂因素的影响。

结 论

根据现有数据(主要来自回顾性队列研究),有一定证据表明,骨科手术患者所接受的 VTE 预防类型确实会影响后续 SSI/PJI 的发生风险。由于 SSI/PJI 发生率较低,少数可用的随机研究未能提供足够的检验效能来探讨 VTE 预防类型与骨科患者后续感染之间可能的相关性。然而,大多数回顾性队列数据显示,华法林与最高的 SSI/PJI 风险相关,依诺肝素、磺达肝癸钠和利伐沙班也显示不同程度的较高风险。多数研究支持小剂量阿司匹林作为骨科患者 VTE 预防的首选药物,因为阿司匹林与感染相关并发症的关联最小。需要进行大规模随机研究,以明确 VTE 预防类型与 SSI/PJI 风险之间的确切关联,并探讨强化与非强化方案在 SSI/PJI 或 VTE 事件高风险患者中的适用性。

参考文献

[1] Walocha D, Bogdan P, Gordon AM, et al. Risk factors for the development of a peri-prosthetic joint infection up to 2 years following primary reverse shoulder arthroplasty[J]. J Orthop, 2023, 35: 69.

[2] Almeida ND, Lee R, Bestourous D, et al. Perioperative complications associated with severity of anemia in geriatric patients undergoing spinal procedures[J]. World Neurosurg, 2020, 135: e307.

[3] Bae KJ, Chae YJ, Jung SJ, et al. Incidence and risk factors for periprosthetic joint infection: a common data model analysis[J]. Jt Dis Relat Surg, 2022, 33(2): 303.

[4] Best MJ, Aziz KT, Wilckens JH, et al. Increasing incidence of primary reverse and anatomic total shoulder arthroplasty in the United States[J]. J Shoulder Elbow Surg, 2021, 30(5): 1159.

[5] Bozic KJ, Lau E, Kurtz S, et al. Patient-related risk factors for postoperative mortality and periprosthetic joint infection in medicare patients undergoing TKA[J]. Clin Orthop Relat Res, 2012, 470: 130.

[6] Choy W, Barrington N, Garcia RM, et al. Risk factors for medical and surgical complications following single-level ALIF[J]. Glob Spine J, 2017, 7(2): 141.

[7] Cochrane NH, Wellman SS, Lachiewicz PF. Early infection after aseptic revision knee arthroplasty: prevalence and predisposing risk factors[J]. J Arthroplasty, 2022, 37(6): S281.

[8] Dietz N, Sharma M, Adams S, et al. Health care utilization and associated economic burden of postoperative surgical site infection after spinal surgery with follow-up of 24 months[J]. J Neurol Surg A Cent Eur Neurosurg, 2023, 84(1): 21.

[9] Doan MK, Pollock JR, Moore ML, et al. Increasing severity of anemia is associated with poorer 30-day outcomes for total shoulder arthroplasty[J]. JSES Int, 2021, 5(3): 360.

[10] Elsamadicy AA, Adogwa O, Ongele M, et al. Preoperative hemoglobin level is associated with increased health care use after elective spinal fusion (≥ 3 levels) in elderly male patients with spine deformity[J]. World Neurosurg, 2018, 112: e348.

[11] Elsamadicy AA, Freedman IG, Koo AB, et al. Impact of preoperative anemia on outcomes after posterior spinal fusion for adolescent idiopathic scoliosis[J]. World Neurosurg, 2021, 146: e214.

[12] Everhart JS, Bishop JY, Barlow JD. Medical comorbidities and perioperative allogeneic red blood cell transfusion are risk factors for surgical site infection after shoulder arthroplasty[J]. J Shoulder Elbow Surg, 2017, 26(11): 1922.

[13] Everhart JS, Sojka JH, Mayerson JL, et al. Perioperative allogeneic red blood-cell transfusion associated with surgical site infection after total hip and knee arthroplasty[J]. J Bone Joint Surg Am, 2018, 100(4): 288.

[14] Grosso MJ, Boddapati V, Cooper HJ, et al. The effect of preoperative anemia on complications after total hip arthroplasty[J]. J Arthroplasty, 2020, 35(6): S214.

[15] Gu A, Chen AZ, Selemon NA, et al. Preoperative anemia independently predicts significantly increased odds of short-term complications following aseptic revision hip and knee arthroplasty[J]. J Arthroplasty, 2021, 36(5): 1719.

[16] Gu A, Malahias MA, Selemon NA, et al. Increased severity of anaemia is associated with 30-day complications following total joint replacement[J]. Bone Joint J, 2020, 102(4): 485.

[17] Harris AB, Badin D, Hegde V, et al. Preoperative anemia is an independent risk factor for increased complications and mortalities after total knee arthroplasty regardless of postoperative transfusions[J]. J Arthroplasty, 2023, 38(7): S177.

[18] Ji C, Zhu Y, Liu S, et al. Incidence and risk of surgical site infection after adult femoral neck fractures treated by surgery: a retrospective case-control study[J]. Medicine (Baltimore), 2019, 98(11): e14882.

[19] Kim BD, Edelstein AI, Patel AA, et al. Preoperative anemia does not predict complications after single-level lumbar fusion: a propensity score-matched multicenter study[J]. Spine, 2014, 39(23): 1981.

[20] Lu M, Sing DC, Kuo AC, et al. Preoperative anemia independently predicts 30-day complications after aseptic and septic revision total joint arthroplasty[J]. J Arthroplasty, 2017, 32(9): S197.

[21] Mathew KK, Vakharia RM, Salem HS, et al. Is iron deficiency anemia a risk factor for poorer outcomes in primary total knee arthroplasty [J]. J Arthroplasty, 2020, 35 (5): 1252.

[22] Mazzeffi M, Taneja M, Porter S, et al. Anemia, sex, and race as predictors of morbidity or mortality after knee arthroplasty surgery[J]. Transfusion, 2020, 60(12): 2877.

[23] Mo K, Ortiz-Babilonia C, Al Farii H, et al. Increased severity of anemia is associated with postoperative complications following adult spinal deformity surgery[J]. World Neurosurg, 2022, 167: e541.

[24] Neuwirth AL, Boddapati V, Held MB, et al. Preoperative anemia is associated with 30-day morbidity in total knee arthroplasty[J]. Orthopedics, 2022, 45(2): e86.

[25] Polisetty T, Cannon D, Grewal G, et al. Iron deficiency anemia is associated with increased medical and implant-related complications and length of stay for patients undergoing total shoulder arthroplasty [J]. J Shoulder Elbow Surg, 2023, 32 (5): e200.

[26] Sequeira SB, Quinlan ND, Althoff AD, et al. Iron deficiency anemia is associated with increased early postoperative surgical and medical complications following total hip arthroplasty [J]. J Arthroplasty, 2021, 36(3): 1023.

[27] Sigurdardottir M, Sigurdsson MI, Vias RD, et al. Preoperative optimization of modifiable risk factors is associated with decreased superficial surgical site infections after total joint arthroplasty: a prospective case-control study [J]. Acta Orthop, 2024, 95: 392.

[28] Stewart KE, Terada R, Windrix C, et al. Trends and prediction of surgical site infection after elective spine surgery: an analysis of the American College of Surgeons national surgical quality improvement project database[J]. Surg Infect, 2023, 24(6): 506.

[29] Stonnington HO, Shahbandi A, Singh R, et al. Postoperative outcomes for spinal fusion procedures in pediatric patients with anemia: a retrospective and multivariate analysis[J]. World Neurosurg, 2024, 182: e45.

[30] Taree A, Mikhail CM, Markowitz J, et al. Risk factors for 30-and 90-day readmissions due to surgical site infection following posterior lumbar fusion [J]. Clin Spine Surg, 2021, 34 (4): E216.

[31] Telang S, Mayfield CK, Palmer R, et al. Preoperative laboratory values predicting periprosthetic joint infection in morbidly obese patients undergoing total hip or knee arthroplasty[J]. J Bone Joint Surg Rev, 2021, 10: 2106.

[32] Veeravagu A, Patil CG, Lad SP, et al. Risk factors for postoperative spinal wound infections after spinal decompression and fusion surgeries[J]. Spine, 2009, 34(17): 1869.

[33] Viola J, Gomez MM, Restrepo C, et al. Preoperative anemia increases postoperative complications and mortality following total joint arthroplasty[J]. J Arthroplasty, 2015, 30(5): 846.

[34] Whitehouse JD, Friedman ND, Kirkland KB, et al. The impact of surgical-site infections following orthopedic surgery at a community hospital and a university hospital: adverse quality of life, excess length of stay, and extra cost[J]. Infect Control Hosp Epidemiol, 2002, 23(4): 183－189.

[35] Kennedy DG, O'Mahony AM, Culligan EP, et al. Strategies to mitigate and treat orthopaedic device-associated infections [J]. Antibiotics (Basel), 2022, 11(12): 1822.

[36] Haque M, McKimm J, Sartelli M, et al. Strategies to prevent healthcare-associated infections: a narrative overview [J]. Risk Manag Healthc Policy, 2020, 13: 1765－1780.

[37] Sukeik M, Alshryda S, Powell J, et al. The effect of tranexamic acid on wound complications in primary total hip arthroplasty: a meta-analysis[J]. Surgeon, 2020, 18(1): 53－61.

[38] Reale D, Andriolo L, Gursoy S, et al. Complications of tranexamic acid in orthopedic lower limb surgery: a meta-analysis of randomized controlled trials[J]. Biomed Res Int, 2021, 2021: 6961540.

[39] Elmenawi KA, Mohamed FAE, Poilvache H, et al. Association between tranexamic acid and decreased periprosthetic joint infection risk in patients undergoing total hip and knee arthroplasty: a systematic review and meta-analysis of over 2 million patients [J]. J Arthroplasty, 2024, 39 (9): 2389－2394. e2.

[40] Aguilera X, Martínez-Zapata MJ, Hinarejos P, et al. Topical and intravenous tranexamic acid reduce blood loss compared to routine hemostasis in total knee arthroplasty: a multicenter, randomized, controlled trial[J]. Arch Orthop Trauma Surg, 2015, 135(7): 1017－1025.

[41] Ali M, Hassan A, Shah S, et al. The effect of tranexamic acid on the outcome of total ankle replacement[J]. Cureus, 2022, 14(7): e26706.

[42] Alshryda S, Mason J, Vaghela M, et al. Topical (intra-articular) tranexamic acid reduces blood loss and transfusion rates following total knee replacement: a randomized controlled trial (TRANX-K)[J]. J Bone Joint Surg Am, 2013, 95 (21): 1961－1968.

[43] Cao G, Chen G, Huang Q, et al. The efficacy and safety of tranexamic acid for reducing blood loss following simultaneous bilateral total knee arthroplasty: a multicenter retrospective study[J]. BMC Musculoskelet Disord, 2019, 20(1).

[44] Chen DS, Zhu JW, Wang TF, et al. Tranexamic acid is beneficial to patients undergoing open-wedge high tibial osteotomy[J]. Biomed Res Int, 2020, 2020: 2514207.

[45] Chen JY, Lo NN, Tay DK, et al. Intra-articular administration of tranexamic acid in total hip arthroplasty[J]. J Orthop

Surg (Hong Kong), 2015, 23(2): 213－217.

[46] Costain D, Elder G, Fraser B, et al. Topical tranexamic acid in hip fractures: a randomized, placebo-controlled double-blinded study[J]. Can J Surg, 2021, 64(4): E449－E456.

[47] Davis SL, Solomito MJ, Kumar M. Intravenous versus locally injected tranexamic acid in a fragility hip fracture population: a retrospective review[J]. J Orthop Trauma, 2024, 38(3): e79－e84.

[48] Figar A, Mc Loughlin S, Slullitel PA, et al. Influence of single-dose intravenous tranexamic acid on total hip replacement a study on transfusions, collateral complications, and readmissions[J]. Orthopade, 2017, 46(4): 359－365.

[49] Formby PM, Pickett AM, Van Blarcum GS, et al. The use of intravenous tranexamic acid in patients undergoing total hip or knee arthroplasty: a retrospective analysis at a single military institution[J]. Mil Med, 2015, 180(10): 1087－1090.

[50] Geng TY, Chen YJ, Zhang L. Safety and efficacy of tranexamic acid in the application of spinal tuberculosis surgery [J]. Int J Clin Exp Med, 2017, 10(2): 3561－3567.

[51] Gettleman BS, Liu KC, Richardson MK, et al. Intravenous tranexamic acid reduces complications following surgical treatment of pathologic fractures of the lower extremity[J]. J Surg Oncol, 2024, 129(6): 1150－1158.

[52] Goh GS, D'Amore T, Lonner JH, et al. Tranexamic acid is associated with decreasing the risk of complications in patients undergoing arthroplasty with preoperative coagulopathy [J]. J Arthroplasty, 2021, 36(12): 3864－3869. e1.

[53] Heckmann ND, Haque TF, Piple AS, et al. Tranexamic acid and prothrombotic complications following total hip and total knee arthroplasty: a population-wide safety analysis accounting for surgeon selection bias[J]. J Arthroplasty, 2023, 38(2): 215－223.

[54] Hong GJ, Wilson LA, Liu J, et al. Tranexamic acid administration is associated with a decreased odds of prosthetic joint infection following primary total hip and primary total knee arthroplasty: a national database analysis [J]. J Arthroplasty, 2021, 36(3): 1109－1113.

[55] Hsu LI, Hsu HW, Chen JW, et al. The safety of tranexamic acid administration in total knee arthroplasty: a population-based study from Taiwan[J]. Anaesthesia, 2023, 78(3): 303－314.

[56] Huang X, Li F, Shi W, et al. Efficacy of perioperative cryotherapy combined with intra-articular injection of tranexamic acid in total knee arthroplasty[J]. Medicine (Baltimore), 2023, 102(29): e34381.

[57] Johansson T, Pettersson LG, Lisander B. Tranexamic acid in total hip arthroplasty saves blood and money: a randomized, double-blind study in 100 patients[J]. Acta Orthop, 2005, 76(3): 314－319.

[58] Kelly M, Turcotte J, Fowler MB, et al. Impact of tranexamic acid on clinical and hematologic outcomes following total shoulder arthroplasty[J]. Shoulder Elbow, 2022, 14(5): 544－550.

[59] Khatib Y, Bal G, Liu R, et al. A randomised controlled trial assessing the effect of tranexamic acid on post-operative blood transfusions in patient with intra-capsular hip fractures treated with hemi- or total hip arthroplasty[J]. Arch Orthop Trauma Surg, 2024, 144(7): 3095－3102.

[60] Kim YT, Kang MW, Lee JK, et al. Combined use of topical intraarticular tranexamic acid and rivaroxaban in total knee arthroplasty safely reduces blood loss, transfusion rates, and wound complications without increasing the risk of thrombosis [J]. BMC Musculoskelet Disord, 2018, 19(1): 227.

[61] Klement MR, Padua FG, Li WT, et al. Tranexamic acid reduces the rate of periprosthetic joint infection after aseptic revision arthroplasty[J]. J Bone Joint Surg Am, 2020, 102 (15): 1344－1350.

[62] Kramer M, Drexler M, Herman A, et al. Use of intraoperative tranexamic acid and wound complications in spine surgery: a retrospective cohort study[J]. Asian Spine J, 2020, 14(5): 639－646.

[63] Liu KL, Chen IH, Wen SH. Low dose tranexamic acid reduces blood transfusion rate after total knee arthroplasty: a population-based study in Taiwan[J]. J Formos Med Assoc, 2017, 116(1): 24－31.

[64] Lubberdink A, El Beheiry H, Clements N, et al. Tranexamic acid attenuates postoperative hemoglobin drop in elderly patients undergoing total hip arthroplasty: a retrospective matched pair study[J]. Anesth Analg, 2013, 116.

[65] Moore AD, Smith BR, O'Leary RJ, et al. Tranexamic acid associated with less wound complications in ankle and hindfoot surgery: level III, retrospective cohort study[J]. J Am Acad Orthop Surg, 2022, 30(16): 789－797.

[66] Ni J, Liu J, Zhang J, et al. Tranexamic acid is beneficial for blood management of high tibial osteotomy: a randomized controlled study[J]. Arch Orthop Trauma Surg, 2021, 141 (9): 1463－1472.

[67] Palanisamy JV, Das S, Moon KH, et al. Intravenous tranexamic acid reduces postoperative blood loss after high tibial osteotomy[J]. Clin Orthop Relat Res, 2018, 476(11): 2148－2154.

[68] Perez-Roman RJ, Lugo-Pico JG, Burks JD, et al. Short-term safety of tranexamic acid use in posterior cervical decompression and fusion surgery[J]. J Clin Neurosci, 2019, 66: 41－44.

[69] Qiu J, Sun X, Zhang W, et al. Effect of topical tranexamic acid in total hip arthroplasty patients who receive continuous aspirin for prevention of cardiovascular or cerebrovascular events: a prospective randomized study[J]. Orthop Traumatol Surg Res, 2019, 105(7): 1327－1332.

[70] Sahni G, Sood M, Girdhar D, et al. To analyze the role of

intravenous tranexamic acid in hip fracture surgeries in orthopedic trauma[J]. Int J Appl Basic Med Res, 2021, 11(3): 139-142.

[71] Steinmetz RG, Luick L, Tkach S, et al. Effect of tranexamic acid on wound complications and blood loss in total ankle arthroplasty[J]. Foot Ankle Int, 2020, 41(9): 1117-1121.

[72] Tan G, Xie LW, Yi SJ, et al. The efficacy and safety of intravenous tranexamic acid on blood loss during total ankle replacement: a retrospective study[J]. Sci Rep, 2022, 12(1): 9542.

[73] Thapaliya A, Mittal MM, Ratcliff TL, et al. Usage of tranexamic acid for total hip arthroplasty: a matched cohort analysis of 144,344 patients[J]. J Clin Med, 2024, 13(16): 4920.

[74] Tzatzairis TK, Drosos GI, Kotsios SE, et al. Intravenous vs topical tranexamic acid in total knee arthroplasty without tourniquet application: a randomized controlled study[J]. J Arthroplasty, 2016, 31(11): 2465-2470.

[75] Wang C, Kang P, Ma J, et al. Single-dose tranexamic acid for reducing bleeding and transfusions in total hip arthroplasty: a double-blind, randomized controlled trial of different doses[J]. Thromb Res, 2016, 141: 119-123.

[76] Witmer D, Solomito MJ, Kumar M, et al. Efficacy and safety of locally injected tranexamic acid in hip fracture patients: a retrospective review[J]. J Orthop Trauma, 2022, 36(3): 147-151.

[77] Wu KT, Siu KK, Ko JY, et al. Tranexamic acid reduces total blood loss and inflammatory response in computer-assisted navigation total knee arthroplasty[J]. Biomed Res Int, 2019, 2019: 5207517.

[78] Xie B, Tian J, Zhou DP. Administration of tranexamic acid reduces postoperative blood loss in calcaneal fractures: a randomized controlled trial[J]. J Foot Ankle Surg, 2015, 54(6): 1106-1110.

[79] Xie J, Zhang S, Chen G, et al. Optimal route for administering tranexamic acid in primary unilateral total hip arthroplasty: results from a multicenter cohort study[J]. Br J Clin Pharmacol, 2019, 85(9): 2089-2097.

[80] Xue CX, Yao YF, Lv H, et al. Efficacy and safety of postoperative intravenous tranexamic acid in total knee arthroplasty: a prospective randomized controlled study[J]. Orthop Surg, 2021, 13(8): 2227-2235.

[81] Yozawa S, Ogawa H, Matsumoto K, et al. Periarticular injection of tranexamic acid reduces blood loss and the necessity for allogeneic transfusion after total knee arthroplasty using autologous transfusion: a retrospective observational study[J]. J Arthroplasty, 2018, 33(1): 86-89.

[82] Yuan X, Li B, Wang Q, et al. Comparison of 3 routes of administration of tranexamic acid on primary unilateral total knee arthroplasty: a prospective, randomized, controlled study[J]. J Arthroplasty, 2017, 32(9): 2738-2743.

[83] Yue C, Kang P, Yang P, et al. Topical application of tranexamic acid in primary total hip arthroplasty: a randomized double-blind controlled trial[J]. J Arthroplasty, 2014, 29(12): 2452-2456.

[84] Zeng Y, Si HB, Shen B, et al. Intravenous combined with topical administration of tranexamic acid in primary total hip arthroplasty: a randomized controlled trial[J]. Orthop Surg, 2017, 9(2): 174-179.

[85] Zheng H, Han Y, Zhao G, et al. Topical use of low-dose tranexamic acid has no effect on drainage volume after medial open wedge high tibial osteotomy: a case control study[J]. Orthop Surg, 2024, 16(4): 894-901.

[86] Zhou XD, Zhang Y, Jiang LF, et al. Efficacy and safety of tranexamic acid in intertrochanteric fractures: a single-blind randomized controlled trial[J]. Orthop Surg, 2019, 11(4): 635-642.

[87] Zhu X, Shi Q, Li D, et al. Two doses of tranexamic acid reduce blood loss in primary posterior lumbar fusion surgery: a randomized-controlled trial[J]. Clin Spine Surg, 2020, 33(10): E593-E597.

[88] Alasaad H, Ibrahim J. Evaluation of efficacy and safety of perioperative tranexamic acid during primary total knee arthroplasty: a randomized, clinical trial[J]. Orthop Rev (Pavia), 2024, 16: 118441.

[89] Gorbaty J, Chan PH, McElvany MD, et al. Tranexamic acid is not associated with decreased infection risk after primary shoulder arthroplasty: a cohort study of 9276 patients[J]. J Shoulder Elbow Surg, 2023, 32(3): 581-588.

[90] Shohat N, Goh GS, Harrer SL, et al. Dilute povidone-iodine irrigation reduces the rate of periprosthetic joint infection following hip and knee arthroplasty: an analysis of 31,331 cases[J]. J Arthroplasty, 2022, 37(2): 226-231. e1.

[91] Yazdi H, Klement MR, Hammad M, et al. Tranexamic acid is associated with reduced periprosthetic joint infection after primary total joint arthroplasty[J]. J Arthroplasty, 2020, 35(3): 840-844.

[92] Lacko M, Jarčuška P, Schreierova D, et al. Tranexamic acid decreases the risk of revision for acute and delayed periprosthetic joint infection after total knee replacement[J]. Jt Dis Relat Surg, 2020, 31(1): 8-13.

[93] Drain NP, Gobao VC, Bertolini DM, et al. Administration of tranexamic acid improves long-term outcomes in total knee arthroplasty[J]. J Arthroplasty, 2020, 35(6): S201-S206.

[94] Prieto HA, Vincent HK, Deen JT, et al. Tranexamic acid effectively reduces blood loss and transfusion rates during simultaneous bilateral total knee arthroplasty[J]. J Knee Surg, 2018, 31(3): 270-276.

[95] Kang JS, Moon KH, Kim BS, et al. Topical administration of tranexamic acid in hip arthroplasty[J]. Int Orthop, 2017, 41(2): 259-263.

[96] Waddell BS, Zahoor T, Meyer M, et al. Topical tranexamic

acid use in knee periprosthetic joint infection is safe and effective[J]. J Knee Surg, 2016, 29(5): 423-429.

[97] Sa-Ngasoongsong P, Wongsak S, Chanplakorn P, et al. Efficacy of low-dose intra-articular tranexamic acid in total knee replacement; a prospective triple-blinded randomized controlled trial[J]. BMC Musculoskelet Disord, 2013, 14: 340.

[98] Blanco JF, Díaz A, Melchor FR, et al. Risk factors for periprosthetic joint infection after total knee arthroplasty[J]. Arch Orthop Trauma Surg, 2020, 140(2): 239-245.

[99] Pulido L, Ghanem E, Joshi A, et al. Periprosthetic joint infection: the incidence, timing, and predisposing factors[J]. Clin Orthop Relat Res, 2008, 466(7): 1710-1715.

[100] Rohde JM, Dimcheff DE, Blumberg N, et al. Health care-associated infection after red blood cell transfusion: a systematic review and meta-analysis[J]. JAMA, 2014, 311(13): 1317-1326.

[101] Draxler DF, Yep K, Hanafi G, et al. Tranexamic acid modulates the immune response and reduces postsurgical infection rates[J]. Blood Adv, 2019, 3(10): 1598-1609.

[102] Barrett CD, Moore HB, Kong YW, et al. Tranexamic acid mediates proinflammatory and anti-inflammatory signaling via complement C5a regulation in a plasminogen activator-dependent manner[J]. J Trauma Acute Care Surg, 2019, 86(1): 101-107.

[103] Gibbs VN, Champaneria R, Sandercock J, et al. Pharmacological interventions for the prevention of bleeding in people undergoing elective hip or knee surgery: a systematic review and network meta-analysis[J]. Cochrane Database Syst Rev, 2024, 1(1): CD013295.

[104] Triantafyllopoulos G, Stundner O, Memtsoudis S, et al. Patient, surgery, and hospital related risk factors for surgical site infections following total hip arthroplasty[J]. Sci World J, 2015, 2015: 979560.

[105] Johnston P, Wynn-Jones H, Chakravarty D, et al. Is perioperative blood transfusion a risk factor for mortality or infection after hip fracture[J]. J Orthop Trauma, 2006, 20: 675-679.

[106] Schwarzkopf R, Chung C, Park JJ, et al. Effects of perioperative blood product use on surgical site infection following thoracic and lumbar spinal surgery[J]. Spine, 2010, 35: 340-346.

[107] Shander A, Spence RK, Adams D, et al. Timing and incidence of postoperative infections associated with blood transfusion: analysis of 1,489 orthopedic and cardiac surgery patients [J]. Surg Infect, 2009, 10: 277-283.

[108] Innerhofer P, Klingler A, Klimmer C, et al. Risk for postoperative infection after transfusion of white blood cell-filtered allogeneic or autologous blood components in orthopedic patients undergoing primary arthroplasty[J]. Transfusion, 2005, 45: 103-110.

[109] Rosencher N, Kerkkamp HEM, Macheras G, et al. Orthopedic surgery transfusion hemoglobin European overview (OSTHEO) study: blood management in elective knee and hip arthroplasty in Europe[J]. Transfusion, 2003, 43: 459-469.

[110] Park MS, Moon SH, Kim HS, et al. A comparison of autologous and homologous transfusions in spinal fusion[J]. Yonsei Med J, 2006, 47: 840-846.

[111] Basora M, Pereira A, Soriano A, et al. Allogeneic blood transfusion does not increase the risk of wound infection in total knee arthroplasty[J]. Vox Sang, 2010, 98: 124-129.

[112] Vamvakas EC, Moore SB, Cabanela M. Blood transfusion and septic complications after hip replacement surgery[J]. Transfusion, 1995, 35: 150-156.

[113] Akonjom M, Battenberg A, Beverland D, et al. General assembly, prevention, blood conservation: proceedings of international consensus on orthopedic infections[J]. J Arthroplasty, 2019, 34: S147-S155.

[114] Kim J, Kim TH. Risk factors for postoperative deep infection after instrumented spinal fusion surgeries for degenerative spinal disease: a nationwide cohort study of 194,036 patients[J]. J Clin Med, 2022, 11(3): 778.

[115] Shen J, Liang J, Yu H, et al. Risk factors for delayed infections after spinal fusion and instrumentation in patients with scoliosis[J]. J Neurosurg Spine, 2014, 21: 648-652.

[116] Elsamadicy AA, Adogwa O, Vuong VD, et al. Association of intraoperative blood transfusions on postoperative complications, 30-day readmission rates, and 1-year patient-reported outcomes[J]. Spine, 2017, 42: 610-615.

[117] Janssen SJ, Braun Y, Wood KB, et al. Allogeneic blood transfusions and postoperative infections after lumbar spine surgery[J]. Spine J, 2015, 15: 901-909.

[118] Johnson DJ, Johnson CC, Cohen DB, et al. Thrombotic and infectious morbidity are associated with transfusion in posterior spine fusion[J]. HSS J, 2017, 13: 152-158.

[119] Kato S, Chikuda H, Ohya J, et al. Risk of infectious complications associated with blood transfusion in elective spinal surgery-a propensity score matched analysis[J]. Spine J, 2016, 16: 55-60.

[120] Woods BI, Rosario BL, Chen A, et al. The association between perioperative allogeneic transfusion volume and postoperative infection in patients following lumbar spine surgery[J]. J Bone Joint Surg Am, 2013, 95: 2105-2110.

[121] Zhang H, Zhu Y, Yin X, et al. Dose-response relationship between perioperative allogeneic blood transfusion and surgical site infections following spinal surgery[J]. Spine J, 2024, 24: 2218-2223.

[122] Triantafyllopoulos GK, Soranoglou VG, Memtsoudis SG, et al. Rate and risk factors for periprosthetic joint infection among 36,494 primary total hip arthroplasties[J]. J Arthroplasty, 2018, 33: 1166-1170.

[123] Kim JL, Park JH, Han SB, et al. Allogeneic blood transfusion is a significant risk factor for surgical-site infection following total hip and knee arthroplasty: a meta-analysis[J]. J Arthroplasty, 2017, 32: 320-325.

[124] Berríos-Torres SI, Umscheid CA, Bratzler DW, et al. Centers for disease control and prevention guideline for the prevention of surgical site infection, 2017[J]. JAMA Surg, 2017, 152: 784-791.

[125] Jiang Q, Wang Y, Xie D, et al. Trends, complications, and readmission of allogeneic red blood cell transfusion in primary total hip arthroplasty in china: a national retrospective cohort study[J]. Arch Orthop Trauma Surg, 2024, 144: 483-491.

[126] Maempel JF, Wickramasinghe NR, Clement ND, et al. The pre-operative levels of haemoglobin in the blood can be used to predict the risk of allogenic blood transfusion after total knee arthroplasty[J]. Bone Joint J, 2016, 98-B: 490-497.

[127] Pedersen AB, Mehnert F, Overgaard S, et al. Allogeneic blood transfusion and prognosis following total hip replacement: a population-based follow up study[J]. BMC Musculoskelet Disord, 2009, 10: 167.

[128] Poultsides LA, Triantafyllopoulos GK, Sakellariou VI, et al. Infection risk assessment in patients undergoing primary total knee arthroplasty[J]. Int Orthop, 2018, 42: 87-94.

[129] Taneja A, El-Bakoury A, Khong H, et al. Association between allogeneic blood transfusion and wound infection after total hip or knee arthroplasty: a retrospective case-control study[J]. J Bone Jt Infect, 2019, 4: 99-105.

[130] Weber EWG, Slappendel R, Prins MH, et al. Perioperative blood transfusions and delayed wound healing after hip replacement surgery: effects on duration of hospitalization [J]. Anesth Analg, 2005, 100: 1416-1421.

[131] Carson JL, Altman DG, Duff A, et al. Risk of bacterial infection associated with allogeneic blood transfusion among patients undergoing hip fracture repair[J]. Transfusion, 1999, 39: 694-700.

[132] Eisler L, Hassan F, Lenke LG, et al. Allogeneic red blood cell transfusion and infectious complications following pediatric spinal fusion: NSQIP-P analysis[J]. JBJS Open Access, 2022, 7(4): e22.00038.

[133] Fisahn C, Jeyamohan S, Norvell DC, et al. Association between allogeneic blood transfusion and postoperative infection in major spine surgery[J]. Clin Spine Surg, 2017, 30: E988-E992.

[134] Haase DR, Haase LR, Moon TJ, et al. Perioperative allogenic blood transfusions are associated with increased fracture related infection rates, but not nonunion in operatively treated distal femur fractures[J]. Injury, 2023, 54: 110754.

[135] Kurra S, DeMercurio P, Lavelle WJ, et al. Impact of liberal intraoperative allogeneic blood transfusion on postoperative morbidity and mortality in major thoracic and lumbar posterior spine instrumentation surgeries [J]. Spine Deform, 2022, 10: 573-579.

[136] O'Malley SM, Sanders JO, Nelson SE, et al. Significant variation in blood transfusion practice persists following adolescent idiopathic scoliosis surgery[J]. Spine, 2021, 46: 1588-1597.

[137] Paulino Pereira NR, Langerhuizen DWG, Janssen SJ, et al. Are perioperative allogeneic blood transfusions associated with 90-day infection after operative treatment for bone metastases[J]. J Surg Oncol, 2016, 114: 997-1003.

[138] Zaw AS, Kantharajanna SB, Maharajan K, et al. Metastatic spine tumor surgery: does perioperative blood transfusion influence postoperative complications [J]. Transfusion, 2017, 57: 2790-2798.

[139] Falsetto A, Roffey DM, Jabri H, et al. Allogeneic blood transfusions and infection risk in lumbar spine surgery: an American college of surgeons national surgery quality improvement program study[J]. Transfusion, 2022, 62: 1027-1033.

[140] Triulzi DJ, Vanek K, Ryan DH, et al. A clinical and immunologic study of blood transfusion and postoperative bacterial infection in spinal surgery[J]. Transfusion, 1992, 32: 517-524.

[141] Drosos GI, Blatsoukas KS, Ververidis A, et al. Blood transfusion and cytokines' changes in total knee replacement [J]. Arch Orthop Trauma Surg, 2012, 132: 1505-1513.

[142] Innerhofer P, Walleczek C, Luz G, et al. Transfusion of buffy coat-depleted blood components and risk of postoperative infection in orthopedic patients[J]. Transfusion, 1999, 39: 625-632.

[143] Newman ET, Watters TS, Lewis JS, et al. Impact of perioperative allogeneic and autologous blood transfusion on acute wound infection following total knee and total hip arthroplasty[J]. J Bone Joint Surg Am, 2014, 96: 279-284.

[144] Friedman R, Homering M, Holberg G, et al. Allogeneic blood transfusions and postoperative infections after total hip or knee arthroplasty[J]. J Bone Joint Surg Am, 2014, 96: 272-278.

[145] Bierbaum BE, Callaghan JJ, Galante JO, et al. An analysis of blood management in patients having a total hip or knee arthroplasty[J]. J Bone Joint Surg Am, 1999, 81: 2-10.

[146] Osterhoff G, Burla L, Werner CML, et al. Role of pre-operative blood transfusion and subcutaneous fat thickness as risk factors for surgical site infection after posterior thoracic spine stabilization[J]. Surg Infect, 2015, 16: 333-337.

[147] Christodoulou AG, Givissis P, Symeonidis PD, et al. Reduction of postoperative spinal infections based on an

etiologic protocol[J]. Clin Orthop Relat Res, 2006, 444: 107－113.

[148] Everhart JS, Bishop JY, Barlow JD. Medical comorbidities and perioperative allogeneic red blood cell transfusion are risk factors for surgical site infection after shoulder arthroplasty[J]. J Shoulder Elbow Surg, 2017, 26: 1922－1930.

[149] Solayar GN, Shannon FJ. Thromboprophylaxis and orthopaedic surgery: options and current guidelines[J]. Malays J Med Sci, 2014,21(3):71－77.

[150] Stringer MD, Steadman CA, Hedges AR, et al. Deep vein thrombosis after elective knee surgery. An incidence study in 312 patients[J]. J Bone Joint Surg Br, 1989, 71: 492－497.

[151] Riska EB. Incidence of thrombo-embolic disease in patients with hip fractures[J]. Injury, 1970, 2: 155－158.

[152] Pynsent GPB. The outcome of perioperative wound infection after total hip and knee arthroplasty[J]. 2002: 40－43.

[153] Yun HC, Murray CK, Nelson KJ, et al. Infection after orthopaedic trauma: prevention and treatment[J]. J Orthop Trauma, 2016, 30(Suppl 3): S21－S26.

[154] Heo KY, Goel RK, Fuqua A, et al. Chronic anticoagulation is associated with increased risk for postoperative complications following aseptic revision total hip arthroplasty[J]. J Arthroplasty, 2024, 39: S391－S397. e1.

[155] Cancienne JM, Awowale JT, Camp CL, et al. Therapeutic postoperative anticoagulation is a risk factor for wound complications, infection, and revision after shoulder arthroplasty [J]. J Shoulder Elbow Surg, 2020, 29: S67－S72.

[156] Shahi A, Boe R, Bullock M, et al. The risk factors and an evidence-based protocol for the management of persistent wound drainage after total hip and knee arthroplasty[J]. Arthroplast Today, 2019, 5: 329－333.

[157] Mcdougall CJ, Gray HS, Simpson PM, et al. Complications related to therapeutic anticoagulation in total hip arthroplasty [J]. J Arthroplasty, 2013, 28: 187－192.

[158] Patel VP, Walsh M, Sehgal B, et al. Factors associated with prolonged wound drainage after primary total hip and knee arthroplasty[J]. J Bone Joint Surg Am, 2007, 89: 33－38.

[159] Bailey JP, Kruger MP, Solano FX, et al. Prospective randomized trial of sequential compression devices vs low-dose warfarin for deep venous thrombosis prophylaxis in total hip arthroplasty[J]. J Arthroplasty, 1991: 6 Suppl: S29－S35.

[160] Belch JF, Meek DR, Young AB, et al. Subcutaneous ancrod in prevention of deep vein thrombosis after hip replacement surgery[J]. Thromb Res, 1982, 25(1－2):23－31.

[161] Eriksson BI, Lassen MR; PENTasaccharide in HIp-FRActure Surgery Plus Investigators. Duration of prophylaxis against venous thromboembolism with fondaparinux after hip fracture surgery[J]. Arch Intern Med, 2003, 163(11): 1337－1342.

[162] Intiyanaravut T, Thongpulsawasdi N, Sinthuvanich N, et al. The value of low dosage heparin for the prophylaxis of thromboembolism in patients with transcervical and intertrochanteric femoral fractures[J]. Acta Orthop Scand, 1976, 47(3):276－282.

[163] Jubilee G, Pathom N, Jubilee G, et al. Enoxaparin versus no anticoagulation prophylaxis after total knee arthroplasty in thai patients: a randomized controlled trial[J]. J Med Assoc Thai, 2017,100(1):42－49.

[164] Jørgensen PS, Knudsen JB, Broeng L, et al. The thromboprophylactic effect of a low-molecular-weight heparin (fragmin) in hip fracture surgery. A placebo-controlled study[J]. Clin Orthop Relat Res, 1992, (278):95－100.

[165] J PS, Wille JP, Carsten T, et al. Early preoperative thromboprophylaxis with klexane in hip fracture surgery: a placebo-controlled study[J]. 1997: 140－142.

[166] Kim S, Moon Y, Lim S, et al. Effect of oral factor Xa inhibitor and low-molecular-weight heparin on surgical complications following total hip arthroplasty[J]. Thromb Haemost, 2016,115(3):600－607.

[167] Harris WH, Salzman EW, Athanasoulis CA. Aspirin prophylaxis of venous thromboembolism after total hip replacement[J]. N Engl J Med, 1977, 297(23): 1246－1249.

[168] Intiyanaravut T, Thongpulsawasdi N, Sinthuvanich N, et al. Enoxaparin versus no anticoagulation prophylaxis after total knee arthroplasty in thai patients: a randomized controlled trial[J]. J Med Assoc Thail, 2017, 100: 42－49.

[169] Compan D, Saliba E, Weisslinger N, et al. Efficacy and safety of postdischarge administration of enoxaparin in the prevention of deep venous thrombosis after total hip replacement[J]. Drugs, 1996:52 Suppl 7:47－54.

[170] Hospital YG, Science L, Hospital AR. Prospective randomized controlled trial on the effect of fondaparinux sodium for prevention of venous thromboembolism after hip fracture[J]. J Orthop Sci, 2009,14(5):491－496.

[171] Torholm C, Broeng L, Seest Jorgensen P, et al. Thromboprophylaxis by low-molecular weight heparin in elective hip surgery: a placebo controlled study[J]. J Bone Joint Surg Br, 1991,73(3):434－438.

[172] Warwick D, Harrison J, Whitehouse S, et al. A randomised comparison of a foot pump and low-molecular-weight heparin in the prevention of deep-vein thrombosis after total knee replacement[J]. J Bone Joint Surg Br, 2002,84(3):344－350.

[173] Yoo MC, Kang CS, Kim YH, et al. A prospective randomized study on the use of nadroparin calcium in the

prophylaxis of thromboembolism in korean patients undergoing elective total hip replacement[J]. Int Orthop, 1997,21(6): 399－402.

[174] Pai FY, Chang WL, Tsai SW, et al. Pharmacological thromboprophylaxis as a risk factor for early periprosthetic joint infection following primary total joint arthroplasty[J]. Sci Rep, 2022: 1－8.

[175] Parvizi J, Ghanem E, Joshi A, et al. Does "excessive" anticoagulation predispose to periprosthetic infection[J]. J Arthroplasty, 2007, 22: 24－28.

[176] Sachs RA, Smith JH, Kuney M, et al. Does anticoagulation do more harm than good? A comparison of patients treated without prophylaxis and patients treated with low-dose warfarin after total knee arthroplasty[J]. J Arthroplasty, 2003, 18: 389－395.

[177] Runner RP, Gottschalk MB, Staley CA, et al. Utilization patterns, efficacy, and complications of venous thromboembolism prophylaxis strategies in primary hip and knee arthroplasty as reported by American board of orthopedic surgery part Ⅱ candidates[J]. J Arthroplasty, 2019, 34: 729－734.

[178] Hughes LD, Lum J, Mahfoud Z, et al. Comparison of surgical site infection risk between warfarin, LMWH, and aspirin for venous thromboprophylaxis in TKA or THA: a systematic review and meta-analysis[J]. JBJS Rev, 2020, 8: e2000021.

[179] Agaba P, Kildow BJ, Dhotar H, et al. Comparison of postoperative complications after total hip arthroplasty among patients receiving aspirin, enoxaparin, warfarin, and factor Xa inhibitors[J]. J Orthop, 2017, 14: 537－543.

[180] Tan TL, Foltz C, Huang R, et al. Thromboembolism in high-risk patients[J]. Bone Joint J, 2019, 101: 589－599.

[181] Anil U, Kirschner N, Teo GM, et al. Aspirin thromboprophylaxis following primary total knee arthroplasty is associated with a lower rate of early prosthetic joint infection compared with other agents[J]. J Arthroplasty, 2023, 38: S345－S349.

[182] Huang RC, Parvizi J, Hozack WJ. Aspirin is as effective as and safer than warfarin for patients at higher risk of venous thromboembolism undergoing total joint arthroplasty[J]. J Arthroplasty, 2016, 31: 83－86.

[183] Najafi F, Kendal JK, Peterson NV, et al. Low-dose aspirin for venous thromboembolism prophylaxis is associated with lower rates of periprosthetic joint infection after total joint arthroplasty [J]. J Arthroplasty, 2022, 37: 2444－2448. e1.

麻醉相关议题

Hamidreza Yazdi，Koji Yamada，Ibrahim Elganzoury，Armita Armina Abedi，Amir Azimi，Vladislav Bartak，Omer Faruk Bilgen，Jean-Yves Jenny，Stavros Memtsoudis，Michael A. Mont，Takeshi Morii，Javad Mortazavi，Kumiko Ono，Bart G. Pijls，Alaina S. Ritter，Natsumi Saka，Marco Teloken，Trifon Totlis，Annette W-Dahl，Michael Whitehouse，Ahmed Saeed Younis

问题 1：大型骨科手术中采用的麻醉方式(全身麻醉与区域麻醉)是否会影响手术部位感染/假体周围关节感染的发生率？

Hamidreza Yazdi，Amir Azimi，Michael Whitehouse，Stavros Memtsoudis

【回答/建议】 基于现有证据以及代表投票结果，区域麻醉相比全身麻醉似乎可降低大型骨科手术术后手术部位感染(SSI)和假体周围关节感染(PJI)的发生风险。尽管目前可获得的大多数数据来自观察性研究，但共识强烈倾向于：在条件允许时应尽可能采用区域麻醉，并且需要进一步的前瞻性研究来证实这些发现。

【推荐强度】 弱。

【代表投票】 同意 68.4%，不同意 21.1%，弃权 10.5%(中等共识：明显多数支持)。

依　据

本研究开展了一项全面的系统综述，以评估大型骨科手术中麻醉方式(全身 *vs*. 区域)对 SSI/PJI 发生率的影响。由图书馆员制定了合适的 MeSH 术语检索策略，在 Medline 和 Embase 2 个数据库中进行文献检索；随后由 2 位专家筛选，最终纳入 13 篇文献进入系统综述。

许多骨科手术既可以在区域麻醉下进行，也可以在全身麻醉下进行。区域麻醉可能通过抑制交感神经兴奋、减轻炎症反应和静脉淤滞，以及减少气管插管和正压通气需求，进而降低术后并发症发生率[1-3]。术后并发症，尤其是 SSI，是大型骨科手术需重点关注的问题。膝、髋关节置换术后的 SSI 可显著影响手术结局，并增加发病率与病死率[4]。

10 项研究均强调区域麻醉在关节置换与创伤手术中降低 SSI 和 PJI 风险方面具有优势[5-14]。但也有 2 项研究未观察到这两种麻醉方式之间存在统计学差异[15,16]。

一项大型登记研究纳入了 779 491 例接受全髋关节置换术(THA)和全膝关节置换术(TKA)的患者，发现区域麻醉与 SSI 风险降低相关：THA 的 OR 值为 0.87，TKA 的 OR 值为 0.84[8]。一项包含 15 项研究的系统综述显示，接受脊髓麻醉(又称蛛网膜下腔麻醉)的患者发生术后 SSI 的可能性比接受全身麻醉的患者低 23%($OR = 0.77$)[6]。

Scholten 等[5]开展的一项观察性研究纳入 3 909 例关节置换手术，通过倾向评分匹配比较全身麻醉与脊髓麻醉。结果显示，与脊髓麻醉相比，全身麻醉发生 PJI 的 OR 值为 2.0(95% *CI*：1.0～3.7)。另一项荟萃分析也提示：与脊髓麻醉相比，全身麻醉显著提高术后 SSI 的发生率；无论是未调整分析($OR = 0.77$)还是调整后分析($OR = 0.84$)均支持这一结论[12]。

一项基于人群的研究纳入了 3 081 例 THA 或 TKA 患者，结果显示全身麻醉患者发生 SSI 的 OR 值是脊髓麻醉或硬膜外麻醉患者的 2.21 倍；在校正年龄、性别、合并症、术者经验及医院教学属性后，该结果依旧一致[11]。

除全身麻醉与 SSI 风险增加相关外，麻醉持续时间也被认为是导致 SSI 风险增加的独立危险因素[13]。深部 SSI 在区域麻醉组明显更少见，与全身麻醉组相比 OR 值为 0.38[14]。

此外，有研究观察到区域麻醉不仅可降低浅表感染风

险，也可显著降低包括脓毒症在内的系统性感染风险[7]。在2项关于翻修TKA的研究中，全身麻醉患者发生SSI的风险也分别为区域麻醉的1.43倍和1.32倍[9,10]。

在2018年ICM共识中，证据要么倾向于认为神经轴麻醉较全身麻醉更能降低THA/TKA后SSI风险，要么显示两者在降低SSI风险方面差异无统计学意义。目前没有证据支持全身麻醉，因此在条件允许时强烈推荐采用神经轴麻醉[17]。

尽管有2项研究倾向于区域麻醉或报告两种麻醉方式之间差异无统计学意义，但现有研究以回顾性分析为主，提示仍需要高质量的前瞻性研究来验证这些发现。尽管如此，在缺乏支持全身麻醉的证据，且总体趋势一致倾向于区域麻醉的情况下，对于大型骨科手术，只要临床条件允许，应优先将区域麻醉作为首选麻醉方式。

结 论

本分析表明，大型骨科手术采用区域麻醉相比全身麻醉具有显著优势，尤其体现在降低术后SSI/PJI的发生率方面。区域麻醉的生理学获益（如交感神经激活程度更低、炎症反应更轻微，全身感染风险更小，因此是更理想的选择。

问题2：大型骨科手术中维持正常体温是否会影响术后手术部位感染/假体周围关节感染的发生率？

Koji Yamada，Natsumi Saka，Takeshi Morii，Kumiko Ono，Bart G Pijls，Marco Teloken，Alaina S Ritter，Vikash Kapoor，Ömer Faruk Bilgen，Michael A Mont

【回答/建议】 尚不明确。目前关于术中维持正常体温在预防术后SSI/PJI方面的作用证据并不一致，结论尚不确定。然而，我们仍建议术中维持正常体温以减少并发症发生。

【证据等级】 有限。

【代表投票】 同意85%，不同意9%，弃权6%（强共识：超多数支持）。

依 据

低体温在骨科PJI方面是一个难以评估的因素。研究者在其他大型手术（如腹部手术）中已描述低体温的负面影响，发现即使是轻度围手术期低体温也可能增加术后并发症的发生率（例如病死率升高、出血增加、脓毒症、卒中、SSI等）[18-22]。在骨科临床不会刻意让患者处于低体温状态，因为这可能对患者产生其他不良影响。近期一项研究显示，大型骨科手术围手术期低体温会提升患者术后30天病死率，因此关于低体温是否会导致感染率增加这一问题的临床意义或许并不大[23]。

本系统综述，旨在明确常温治疗相较于低温治疗在降低大型骨科手术（包括脊柱手术、骨折手术及关节置换术）后感染（如SSI）方面的疗效。按照ICM共识的指导，我们检索了Medline（PubMed）、CENTRAL和Embase数据库，纳入截至2024年11月发表的所有随机对照试验（RCT）和观察性研究，包括纵向/队列研究、病例对照研究、前后对照研究以及横断面研究，这些研究均报告了手术患者的相关结局。纳入对象为所有接受脊柱手术、创伤/骨折手术或任何关节置换术（含植入物与非植入物）后主要采用闭合式手术切口的成年患者；若伤口主要采用闭合处理，则同时纳入开放性骨折的固定术，以及门诊手术、急诊手术、择期手术和翻修手术。经过标题和摘要筛选后，从1 353篇文献中最终确定49篇进行全文筛选，排除38篇文献并通过人工检索补充3篇文献，最终纳入14项观察性研究进行最终分析[23-36]。

我们发现，4项与肌肉骨骼手术相关的研究中，部分患者在手术期间出现低体温，并与体温正常的患者进行对比，结果显示其感染率有所升高[24-27]。然而，这一结论尚不明确：另有7项研究并未证实低体温会导致感染率上升[28-32,35]；而一项研究则表明，正常体温组的感染率实际上高于低体温组[33]。其他研究还发现，低体温患者的其他不良事件发生率升高，包括病死率[23,24,34,36]。

由于多方面原因，不适合跨研究对该主题进行统一列表并开展真正意义上的统计学荟萃分析：不同研究涉及的手术类型不同（手术时间不同：部分超过2 h、部分更短）、低体温的定义或阈值温度不同（如36.0 ℃ *vs.*

35.5 ℃),且多为回顾性研究,数据收集常不完整。

许多研究常规使用联合干预以预防低体温,如基于其他生理机制的被动或主动保温系统(例如,冲洗液或气体加温等),并且在研究情境下对体温控制往往严于常规临床,这或许也是难以观测到维持正常体温临床获益的原因。例如,许多研究未控制肥胖患者更易发生感染这一事实,而这类患者往往更易维持正常体温。对照组人群存在上述有利因素,可能会低估维持正常体温的整体临床获益。此外,如前所述,《通过体温调节预防术中热量散失与并发症研究》(*Prevention of Operative Thermal Emissions and Complications by Thermoregulation Study*)[37]将低温阈值重新设定为 35.5 ℃,而先前的研究并未采用该阈值(通常为 36 ℃)。

如上所述,有 4 项研究提示低体温与 SSI/PJI 风险增加相关,具体如下。Frisch 等[24]回顾了 1 525 例髋部骨折病例,发现术中低体温(<36 ℃)发生率为 17%,且与深部 SSI 显著相关($OR = 3.30$,$P = 0.022$)。Charles-Lozoya 等[25]报告了 300 例髋部骨折患者中,低体温(<35 ℃)患者的病死率达 25%,其 SSI 发生率及输血率也显著更高;Hu 等[26]($n = 2\ 692$)指出,术中体温<36.4 ℃是开放性骨折患者独立的感染风险因素;Dyk 等[27]分析了 12 636 例髋、膝关节置换术患者,发现术后即刻将体温维持在 36~38 ℃,可降低 SSI 的发生率。

相反,有 7 项研究认为低体温与感染总体无关联。Williams 和 El-Houdiri[28]的研究表明,初次关节置换术患者出现低体温并未增加感染风险;Vicentini 等[29]($n = 18\ 791$)的研究显示,作为围手术期护理方案的一部分,常温治疗并未降低 SSI 风险;Frisch 等[30]($n = 2\ 397$)发现,尽管低体温会导致更多失血,但并发症发生率并未增加;Liedl 等[31]($n = 236$)指出单纯低体温并未导致 SSI 风险升高,但糖化血红蛋白(HbA1c)偏高的患者风险更高;Yamada 等[23]($n = 8\ 841$)发现,低体温与 SSI 风险无相关性;Abugri 等[32]($n = 297$)和 Reina 等[35]($n = 941$)的研究均表明低体温与 SSI 无显著关联。Jildeh 等[33]($n = 657$)的研究发现,肩关节置换术中低体温不会增加 SSI 风险。

其他研究提示,维持正常体温可能带来更广泛获益。Yamada 等[23]将低体温与大型骨科手术术后 30 天病死率增加相关联(Charles-Lozoya 等[25]亦有类似发现),合并 OR 值为 4.55(95% *CI*:2.26~9.18)。Pan 等[34]($n = 616$)发现,低体温会增加 THA/TKA 的失血量与输血率。Charles-Lozoya 等[25]与 Goel 等[36]也发现低体温增加输血率。

本综述存在若干潜在局限。所有纳入研究均为观察性研究,且对 SSI 与正常体温的定义各异,随访期也不同;如前所述,这些研究存在显著异质性,且观察性研究的特性可能影响结果解读。此外,虽然部分研究提示低体温增加术后 30 天死亡风险,但评估病死率的观察性研究数量非常有限($n = 2$)。同时,由于未纳入儿科人群,结论的可重复性与推广性可能受限。此外,维持正常体温包括术前、术中和术后 3 个重要阶段,但本综述未评估这些阶段之间的关联。再者,目前有多种主动体表加温系统被认为可用于预防意外低体温,但不同系统的效果尚未得到评估。

结　论

基于本研究结果,建议在成人大型骨科手术中将维持正常体温作为一种措施,以降低术后 30 天死亡风险。在 3 项骨折相关研究[24-26]中,维持正常体温可降低 SSI 发生率,但在其他骨科手术人群中该结局仍不确定、证据不一致。

问题 3:大型骨科手术中静脉给予糖皮质激素(地塞米松)是否会增加术后手术部位感染/假体周围关节感染的风险?

Ibrahim Elganzoury, Armita Armina Abedi, Annette W-Dahl, Jean-Yves Jenny, Javad Mortazavi, Trifon Totlis, Vladislav Bartak, Ahmed Saeed Younis

【回答/建议】 不会。目前没有明确证据表明:术中静脉使用低剂量糖皮质激素会增加术后发生 SSI/PJI 的风险。

【证据等级】 有限。

【代表投票】 同意 90.9%,不同意 2.2%,弃权 6.9%(完全共识:意见一致)。

依 据

近年来，术中静脉注射糖皮质激素以降低恶心和疼痛发生率受到广泛关注[38]。在最近一次国际专家会议中，术中静脉使用糖皮质激素被讨论并获得强烈支持[39]。已有研究显示，静脉使用糖皮质激素可减少桡骨远端固定、肘部骨折手术以及全关节置换术（TJA）后对麻醉性镇痛药和止痛药的需求。对上述手术后采用静脉糖皮质激素递减剂量治疗的患者，往往表现为术后疼痛更轻、关节活动度更佳[40-42]。近期研究还提示，在THA与TKA后使用围手术期高剂量糖皮质激素，可减轻术后炎症反应、缓解疼痛、减少恶心呕吐，并加速术后康复[43-45]。然而，关于静脉使用糖皮质激素的最佳剂量仍缺乏充分数据（需同时考虑不良反应以及与SSI/PJI的关系）。此外，术中静脉使用糖皮质激素的禁忌证也不明确[45]。其潜在不良效应之一，是可能增加术后SSI/PJI的风险。

为了回答本问题，本研究进行了全面系统综述。通过MeSH术语检索PubMed和Scopus数据库，初筛共获得5 980篇文献；去重后剩余5 128篇。进一步审查后，有83项研究符合纳入标准，进入全文评估与数据提取。我们将研究分为4组：单次低剂量组（地塞米松≤10 mg）、单次高剂量组（地塞米松>10 mg）、多次低剂量组、多次高剂量组。

1. 单次低剂量静脉使用糖皮质激素

对本类别中15篇报告SSI发生率的文献进行综述后发现，糖皮质激素组发生率（1/740）与安慰剂组（1/737）相当，RR值为0.98（95% *CI*：0.14～6.76）[46-60]。此外，6项针对PJI结局的研究显示，糖皮质激素组（$n=272$）和安慰剂组（$n=267$）均未发生任何事件[51-53,56-58]。

2. 单次高剂量静脉使用糖皮质激素

共有14项研究报告SSI结局：糖皮质激素组发生率显著高于安慰剂组（8/607 *vs*. 3/611）（$RR=1.99$，95% *CI*：0.71～5.60）[53,61-73]。此外，针对PJI的9项研究显示，糖皮质激素组的发生率也显著高于安慰剂组（9/384 *vs*. 4/358）（$RR=2.2$，95% *CI*：0.72～6.76）[53,65,67-73]。

3. 多次低剂量静脉使用糖皮质激素

关于SSI结局的13项研究显示，糖皮质激素组发生率略高于安慰剂组（5/640 *vs*. 3/638）（$RR=1.45$，95% *CI*：0.45～4.66）[38,48,58,72-81]。对于PJI，3项研究表明糖皮质激素组（$n=84$）未发生任何事件，而安慰剂组（$n=92$）发生2起事件（$RR=0.23$，95% *CI*：0.01～4.59）[37,72-81]。

4. 多次高剂量静脉使用糖皮质激素

共有3项研究报告了SSI结局：糖皮质激素组（$n=158$）发生1例事件，而安慰剂组（$n=160$）未发生任何事件（$RR=3.12$，95% *CI*：0.13～74.85）[82-84]。

对于SSI和PJI结局，本研究将证据等级下调：因“间接性”下调1级；因“不精确性”下调2级（“事件数不足、随访时间短”），因此证据从“高”降至“极低”。非RCT与回顾性研究的数据也支持本次荟萃分析的结果。Vournin等[85]研究了18 872例TJA患者，在约5年随访时发现：接受5～10 mg地塞米松静脉用药者与未用地塞米松者之间PJI发生率差异无统计学意义（$OR=1.05$，95% *CI*：0.71～1.54，$P=0.77$）。Klement等[86]和Richardson等[87]也发现，在TJA患者中使用8～10 mg地塞米松后，PJI风险无明显变化。2019年，Godshow等[88]的回顾性队列研究显示：静脉使用地塞米松不增加PJI风险，也不影响血清葡萄糖水平[88]。Jorgensen等[89]在一项前瞻性队列研究中纳入1 442例患者，术前给予高剂量糖皮质激素（甲泼尼龙125 mg），随访3个月亦未发现感染率显著增加。

结 论

基于现有数据，在大型骨科手术中静脉使用低剂量糖皮质激素似乎不会增加术后SSI/PJI的发生率。有低等级证据提示，在大型骨科手术中单次或多次静脉使用高剂量糖皮质激素可能增加SSI/PJI风险。然而，目前可用研究样本量相对较小，可能存在II类统计错误（假阴性），且研究间异质性很大。因此，需要开展大样本RCT，并将SSI/PJI作为主要结局，以评估围手术期静脉使用糖皮质激素的感染风险。

参考文献

[1] Kettner S, Willschke H, Marhofer P. Does regional anaesthesia really improve outcome[J]. Br J Anaesth, 2011, 107 (Suppl 1): i90-i95.

[2] Banz VM, Jakob SM, Inderbitzin D. Improving outcome after major surgery: pathophysiological considerations[J]. Anesth Analg, 2011, 112: 1147-1155.

[3] Hollmann MW, Wieczorek KS, Smart M, et al. Epidural anesthesia prevents hypercoagulation in patients undergoing major orthopedic surgery[J]. Reg Anesth Pain Med, 2001, 26: 215-222.

[4] Simon S, Hollenbeck B. Risk factors for surgical site infections in knee and hip arthroplasty patients[J]. Am J

Infect Control，2022，50：214－216.
[5] Scholten R，Leijtens B，Hannink G，et al. General anesthesia might be associated with early periprosthetic joint infection：an observational study of 3，909 arthroplasties[J]. Acta Orthop，2019，90：554－558.
[6] Li Z，Xu X，Zhuang Z，et al. Impact of spinal anaesthesia versus general anaesthesia on the incidence of surgical site infections after knee or hip arthroplasty：a meta-analysis[J]. Int Wound J，2024，21：e14369.
[7] Liu J，Ma C，Elkassabany N，et al. Neuraxial anesthesia decreases postoperative systemic infection risk compared with general anesthesia in knee arthroplasty[J]. Anesth Analg，2013，117：1010－1016.
[8] Matharu GS，Garriga C，Rangan A，et al. Does regional anesthesia reduce complications following total hip and knee replacement compared with general anesthesia? An analysis from the National Joint Registry for England，Wales，Northern Ireland and the Isle of Man[J]. J Arthroplasty，2020，35：1521－1528. e5.
[9] Wilson JM，Farley KX，Bradbury TL，et al. Is spinal anesthesia safer than general anesthesia for patients undergoing revision THA? Analysis of the ACS-NSQIP database[J]. Clin Orthop Relat Res，2020，478：80－87.
[10] Wilson JM，Farley KX，Erens GA，et al. General vs spinal anesthesia for revision total knee arthroplasty：do complication rates differ[J]. J Arthroplasty，2019，34：1417－1422.
[11] Chang CC，Lin HC，Lin HW，et al. Anesthetic management and surgical site infections in total hip or knee replacement：a population-based study[J]. Anesthesiology，2010，113：279－284.
[12] Zorrilla-Vaca A，Grant MC，Mathur V，et al. The impact of neuraxial versus general anesthesia on the incidence of postoperative surgical site infections following knee or hip arthroplasty：a meta-analysis[J]. Reg Anesth Pain Med，2016，41：555－563.
[13] Puffer RC，Murphy M，Maloney P，et al. Increased total anesthetic time leads to higher rates of surgical site infections in spinal fusions[J]. Spine，2017，42：E687－E690.
[14] Helwani MA，Avidan MS，Ben Abdallah A，et al. Effects of regional versus general anesthesia on outcomes after total hip arthroplasty：a retrospective propensity-matched cohort study[J]. J Bone Joint Surg Am，2015，97：186－193.
[15] Long H，Zeng C，Xiong Y，et al. Neuraxial versus general anesthesia for perioperative outcomes and resource utilization following knee arthroplasty：experience from a large national database[J]. Arch Orthop Trauma Surg，2023，143：2153－2163.
[16] Yap E，Wei J，Webb C，et al. Neuraxial and general anesthesia for outpatient total joint arthroplasty result in similarly low rates of major perioperative complications：a multicentered cohort study[J]. Reg Anesth Pain Med，2022，47：294－300.
[17] Fleischman A，Makar G，Stavros G，et al. Prevention：operating room，anesthesia[J]. J Arthroplasty，2015，30：47－50.
[18] Billeter AT，Hohmann SF，Druen D，et al. Unintentional peri-operative hypothermia is associated with severe complications and high mortality in elective operations[J]. Surgery，2014，156：1245－1252.
[19] Kurz A. Thermal care in the perioperative period[J]. Best Pract Res Clin Anaesthesiol，2008，22：39－62.
[20] Kurz A，Sessler DI，Lenhardt R. Perioperative normothermia to reduce the incidence of surgical-wound infection and shorten hospitalization. Study of Wound Infection and Temperature Group[J]. N Engl J Med，1996，334：1209－1215.
[21] Melling AC，Ali B，Scott EM，et al. Effects of preoperative warming on the incidence of wound infection after clean surgery：a randomised controlled trial[J]. Lancet，2001，358：876－880.
[22] Reynolds L，Beckmann J，Kurz A. Perioperative complications of hypothermia[J]. Best Pract Res Clin Anaesthesiol，2008，22：645－657.
[23] Yamada K，Nakajima K，Nakamoto H，et al. Association between normothermia at the end of surgery and postoperative complications following orthopedic surgery[J]. Clin Infect Dis，2020，70：474－482.
[24] Frisch NB，Pepper AM，Jildeh TR，et al. Intraoperative hypothermia during surgical fixation of hip fractures[J]. Orthopedics，2016，39：e1170－e1177.
[25] Charles-Lozoya S，Cobos-Aguilar H，Manilla-Muñoz E，et al. Survival at 30 days in elderly patients with hip fracture surgery who were exposed to hypothermia：survival study[J]. Medicine，2021，100：e27339.
[26] Hu Q，Zhao Y，Sun B，et al. Surgical site infection following operative treatment of open fracture：incidence and prognostic risk factors[J]. Int Wound J，2020，17：708－715.
[27] Dyck M，Embil JM，Trepman E，et al. A surgical site infection surveillance for elective primary total hip and knee arthroplasty in Winnipeg，Manitoba，Canada[J]. J Infect Control，2019，47：157－163.
[28] Williams M，El-Houdiri Y. Inadvertent hypothermia in hip and knee total joint arthroplasty[J]. J Orthop，2018，15：151－158.
[29] Vicentini C，Corradi A，Scacchi A，et al. Impact of a bundle on surgical site infections after hip arthroplasty：a cohort study in Italy (2012－2019)[J]. Int J Surg，2020，82：8－13.
[30] Frisch NB，Pepper AM，Rooney E，et al. Intraoperative hypothermia in total hip and knee arthroplasty[J]. Orthopedics，2017，40：56－63.
[31] Liedl HJC，Lazenby KA，Arimoto RS，et al. Normothermia to decrease surgical site infection risk：silver bullet or fool's

gold? A retrospective cohort study[J]. J Am Acad Orthop Surg Glob Res Rev, 2024, 8: e23.00227.

[32] Abugri BO, Matsusaki T, Ren W, et al. Intraoperative hypothermia is not associated with surgical site infections after total hip or knee arthroplasty[J]. Acta Med Okayama, 2022, 76: 651-660.

[33] Jildeh TR, Okoroha KR, Marshall NE, et al. The effect of intraoperative hypothermia on shoulder arthroplasty[J]. Orthopedics, 2018, 41: e523-e528.

[34] Pan P, Song K, Yao Y, et al. The impact of intraoperative hypothermia on blood loss and allogenic blood transfusion in total knee and hip arthroplasty: a retrospective study[J]. Biomed Res Int, 2020, 2020: 1096743.

[35] Reina N, Fennema P, Hourlier H. The impact of mild perioperative hypothermia on the effectiveness of tranexamic acid in total hip arthroplasty[J]. Int Orthop, 2017, 41: 55-60.

[36] Goel R, Boissonneault A, Grissom H, et al. Impact of intraoperative hypothermia on transfusion requirements in patients with pelvic and acetabular trauma[J]. J Orthop Trauma, 2021, 35: 632-636.

[37] Sessler DI, Pei L, Li K, et al. Aggressive intraoperative warming versus routine thermal management during noncardiac surgery (PROTECT): a multicentre, parallel-group, superiority trial[J]. Lancet, 2022, 399: 1799-1808.

[38] Teshome D, Fenta E, Hailu S. Preoperative prevention and postoperative management of nausea and vomiting in resource limited setting: a systematic review and guideline[J]. Int J Surg Open, 2020, 27: 10-17.

[39] Abedi AA, Parvizi J, Halawa M, et al. Should intravenous corticosteroids be administered routinely during primary knee or hip arthroplasty to impart analgesic and anti-inflammatory properties[J]. J Arthroplasty, 2025, 40(2S1): S36-S38.

[40] Gottschalk MB, Dawes A, Hurt J, et al. A prospective randomized controlled trial of methylprednisolone for postoperative pain management of surgically treated distal radius fractures[J]. J Hand Surg Am, 2022, 47: 866-873.

[41] Desai MJ, Matson AP, Ruch DS, et al. Perioperative glucocorticoid administration improves elbow motion in terrible triad injuries[J]. J Hand Surg Am, 2016, 41: S44-S45.

[42] Wagner ER, Hussain ZB, Karzon AL, et al. Methylprednisolone taper is an effective addition to multimodal pain regimens after total shoulder arthroplasty: results of a randomized controlled trial: 2022 neer award winner[J]. J Shoulder Elbow Surg, 2024, 33: 985-993.

[43] Yue C, Wei R, Liu Y. Perioperative systemic steroid for rapid recovery in total knee and hip arthroplasty: a systematic review and meta-analysis of randomized trials[J]. J Orthop Surg Res, 2017, 12: 11.

[44] Zhang LK, Zhu FB, Gao HH, et al. Is intraoperative corticosteroid a good choice for postoperative pain relief in total joint arthroplasty? A meta-analysis of 11 randomized controlled trials[J]. Medicine, 2021, 100: e27468.

[45] Hannon CP, Fillingham YA, Mason JB, et al. The efficacy and safety of corticosteroids in total joint arthroplasty: a direct meta-analysis[J]. J Arthroplasty, 2022, 37: 1898-1905.e7.

[46] Chen Y, Niu D, Wang Y, et al. Perioperative dexamethasone split between 2 doses further reduced early postoperative nausea and vomiting than single-dose dexamethasone: a randomized blinded placebo-controlled trial[J]. J Arthroplasty, 2024, 39: 2954-2960.

[47] Huang JW, Yang YF, Gao XS, et al. A single preoperative low-dose dexamethasone may reduce the incidence and severity of postoperative delirium in the geriatric intertrochanteric fracture patients with internal fixation surgery: an exploratory analysis of a randomized, placebo-controlled trial[J]. J Orthop Surg Res, 2023, 18: 441.

[48] Kardash KJ, Sarrazin F, Tessler MJ, et al. Single-dose dexamethasone reduces dynamic pain after total hip arthroplasty[J]. Anesth Analg, 2008, 106: 1253-1257.

[49] Kim JK, Ro DH, Lee HJ, et al. Efficacy of systemic steroid use given one day after total knee arthroplasty for pain and nausea: a randomized controlled study[J]. J Arthroplasty, 2020, 35: 69-75.

[50] Lei YT, Xu B, Xie XW, et al. The efficacy and safety of two low-dose peri-operative dexamethasone on pain and recovery following total hip arthroplasty: a randomized controlled trial[J]. Int Orthop, 2018, 42: 499-505.

[51] Li D, Wang Q, Zhao X, et al. Comparison of intravenous and topical dexamethasone for total knee arthroplasty: a randomized double-blinded controlled study of effects on dexamethasone administration route and enhanced recovery[J]. J Arthroplasty, 2021, 36: 1599-1606.

[52] Li Q, Fang G, Liao W, et al. Intraoperative intravenous versus periarticular injection of glucocorticoids in improving clinical outcomes after total knee arthroplasty: a prospective, randomized and controlled study[J]. J Orthop Surg, 2024, 32: 10225536241256554.

[53] Liu XY, Mou P, Cao J, et al. Effects of dexamethasone on postoperative glycemic control in patients after primary total joint arthroplasty: a randomized double-blind controlled trial[J]. J Arthroplasty, 2024, 39: 2213-2220.

[54] Mo Y, Wang C, Yin D, et al. Efficacy of dexamethasone in reducing pain and inflammation and accelerating total hip arthroplasty postoperative recovery: a randomized controlled trial[J]. J Perianesth Nurs, 2024, 39: 589-595.

[55] Saini MK, Reddy NR, Reddy PJ, et al. The application of low-dose dexamethasone in total knee arthroplasty: finding out the best route and dosage schedule[J]. Arch Orthop Trauma Surg, 2023, 143: 1005-1012.

[56] Wagner ER, Hussain ZB, Karzon AL, et al. Methylpre-

dnisolone taper is an effective addition to multimodal pain regimens after total shoulder arthroplasty: results of a randomized controlled trial: 2022 neer award winner[J]. J Shoulder Elbow Surg, 2024, 33: 985-993.

[57] Wu C, Luo D, Zhu Y, et al. Efficacy of combining intravenous and topical dexamethasone against postoperative pain and function recovery after total knee arthroplasty: a prospective, double-blind, randomized controlled trial[J]. J Orthop Surg, 2023, 31: 10225536231189782.

[58] Yu Y, Lin H, Wu Z, et al. Perioperative combined administration of tranexamic acid and dexamethasone in total knee arthroplasty—benefit versus harm [J]. Medicine, 2019, 98: e15852.

[59] Wu Y, Lu X, Ma Y, et al. Perioperative multiple low dose dexamethasones improves postoperative clinical outcomes after total knee arthroplasty[J]. BMC Musculoskelet Disord, 2018, 19: 428.

[60] Abdelhameed MA, Khalifa AA, Mahran MA, et al. A single preoperative low dose of dexamethasone is efficacious in improving early postoperative pain, function, nausea, and vomiting after primary total knee arthroplasty: a randomized, double-blind, placebo-controlled trial [J]. J Arthroplasty, 2025, 40: 1719-1725.

[61] Lindberg-Larsen V, Ostrowski SR, Lindberg-Larsen M, et al. The effect of pre-operative methylprednisolone on early endothelial damage after total knee arthroplasty: a randomised, double-blind, placebo-controlled trial [J]. Anaesthesia, 2017, 72: 1217-1224.

[62] Aminmansour B, Khalili HA, Ahmadi J, et al. Effect of high-dose intravenous dexamethasone on postlumbar discectomy pain[J]. Spine, 2006, 31: 2415-2417.

[63] An YZ, Xu MD, An YC, et al. Combined application of dexamethasone and tranexamic acid to reduce the postoperative inflammatory response and improve functional outcomes in total hip arthroplasty[J]. Orthop Surg, 2020, 12: 582-588.

[64] Chan PK, Chan TCW, Mak CYH, et al. Pain relief after total knee arthroplasty with intravenous and periarticular corticosteroid: a randomized controlled trial[J]. J Bone Joint Surg Am, 2023, 105: 924-932.

[65] Kluger MT, Skarin M, Collier J, et al. Steroids to reduce the impact on delirium (STRIDE): a double-blind, randomised, placebo-controlled feasibility trial of pre-operative dexamethasone in people with hip fracture [J]. Anaesthesia, 2021, 76: 1031-1041.

[66] Lei Y, Huang Z, Huang Q, et al. Is a split-dose intravenous dexamethasone regimen superior to a single high dose in reducing pain and improving function after total hip arthroplasty? A randomized blinded placebo-controlled trial[J]. Bone Joint J, 2020, 102: 1497-1504.

[67] Liu XY, Mou P, Cao J, et al. The effect of a split-dose intravenous dexamethasone and a single high-dose on postoperative blood glucose after total joint arthroplasty: a randomized double blind placebo-controlled trial [J]. J Orthop Surg Res, 2024, 19: 388.

[68] Lunn TH, Andersen LO, Kristensen BB, et al. Effect of high-dose preoperative methylprednisolone on recovery after total hip arthroplasty: a randomized, double-blind, placebo-controlled trial[J]. Br J Anaesth, 2013, 110: 66-73.

[69] Lunn TH, Kristensen BB, Andersen LØ, et al. Effect of high-dose preoperative methylprednisolone on pain and recovery after total knee arthroplasty: a randomized, placebo-controlled trial[J]. Br J Anaesth, 2011, 106: 230-238.

[70] Nielsen NI, Kehlet H, Gromov K, et al. High-dose steroids in high pain responders undergoing total knee arthroplasty: a randomised double-blind trial[J]. Br J Anaesth, 2022, 128: 150-158.

[71] Shafiei SH, Siavashi B, Ghasemi M, et al. Single highdose systemic methylprednisolone administered preoperatively improves pain control and sleep quality after total hip arthroplasty: a double-blind, randomized controlled trial[J]. 2022, 16: 733.

[72] Xu H, Xie J, Yang J, et al. Synergistic effect of a prolonged combination course of tranexamic acid and dexamethasone involving high initial doses in total knee arthroplasty: a randomized controlled trial [J]. J Knee Surg, 2021, 36: 515-523.

[73] Huang Z, Dong H, Ye C, et al. Clinical utilization of methylprednisolone in conjunction with tranexamic acid for accelerated rehabilitation in total hip arthroplasty [J]. J Orthop Surg Res, 2023, 18: 747.

[74] McLawhorn AS, Poultsides LA, Sakellariou VI, et al. Low-dose perioperative corticosteroids can be administered without additional morbidity in patients undergoing bilateral total knee replacement: a retrospective follow-up study of a randomized controlled trial[J]. HSS J, 2022, 18: 48-56.

[75] Dissanayake R, Du HN, Robertson IK, et al. Does dexamethasone reduce hospital readiness for discharge, pain, nausea, and early patient satisfaction in hip and knee arthroplasty? A randomized, controlled trial [J]. J Arthroplasty, 2018, 33: 3429-3436.

[76] Hatayama K, Terauchi M, Oshima A, et al. Comparison of intravenous and periarticular administration of corticosteroids in total knee arthroplasty: a prospective, randomized controlled study [J]. J Bone Joint Surg Am, 2021, 103: 319-325.

[77] Lei Y, Huang Q, Xu B, et al. Multiple low-dose dexamethasone further improves clinical outcomes following total hip arthroplasty[J]. J Arthroplasty, 2018, 33: 1426-1431.

[78] Lei Y, Huang Z, Huang Q, et al. Repeat doses of dexamethasone up to 48 hours further reduce pain and inflammation after total hip arthroplasty: a randomized controlled trial[J].

J Arthroplasty，2020，35：3223－3229.

[79] Li D，Zhao J，Yang Z，et al. Multiple low doses of intravenous corticosteroids to improve early rehabilitation in total knee arthroplasty：a randomized clinical trial[J]. J Knee Surg，2019，32：171－179.

[80] Li F，Huang X，Liu W，et al. Dexamethasone with aggressive warming facilitates pain reduction，reduced blood loss，and quicker recovery after total hip arthroplasty[J]. Sci Rep，2023，13：19582.

[81] Lucero CM，García-Mansilla A，Zanotti G，et al. A repeat dose of perioperative dexamethasone can effectively reduce pain，opioid requirement，time to ambulation，and in-hospital stay after total hip arthroplasty：a prospective randomized controlled trial[J]. J Arthroplasty，2021，36：3938－3944.

[82] Li F，Huang X，Liu W，et al. Application of dexamethasone combined with tranexamic acid in perioperative period of total hip arthroplasty[J]. Medicine，2022，101：e31223.

[83] Li B，Yang X，Liu F，et al. Effect of perineural or intravenous betamethasone on femoral nerve block outcomes in knee arthroplasty：a randomized，controlled study[J]. Orthop Surg，2024，16：873－881.

[84] Xu H，Zhang S，Xie J，et al. Multiple doses of perioperative dexamethasone further improve clinical outcomes after total knee arthroplasty：a prospective，randomized，controlled study[J]. J Arthroplasty，2018，33：3448－3454.

[85] Vuorinen MA，Palanne RA，Mäkinen TJ，et al. Infection safety of dexamethasone in total hip and total knee arthroplasty：a study of eighteen thousand，eight hundred and seventy two operations[J]. Int Orthop，2019，43：1787－1792.

[86] Klement MR，Wilkens HS，Fillingham YA，et al. Intraoperative dexamethasone reduces readmission rates without affecting risk of thromboembolic events or infection after total joint arthroplasty[J]. J Arthroplasty，2019，33：3252－3256.

[87] Richardson AB，Bala A，Wellman SS，et al. Perioperative dexamethasone administration does not increase the incidence of postoperative infection in total hip and knee arthroplasty：a retrospective analysis[J]. J Arthroplasty，2016，31：1784－1787.

[88] Godshaw BM，Mehl AE，Shaffer JG，et al. The effects of peri-operative dexamethasone on patients undergoing total hip or knee arthroplasty：is it safe for diabetics[J]. J Arthroplasty，2019，34：645－649.

[89] Jørgensen CC，Pitter FT，Kehlet H. Safety aspects of preoperative high-dose glucocorticoid in primary total knee replacement[J]. Br J Anaesth，2017，119：267－275.

手术环境相关议题

11

David Milligan[1,*], Moritz Wagner[2], Natividad Benito[3], Sulaiman Alazzawi[4], Ali Albelooshi[5], Sina Babazadeh[6], Francisco Baixauli[7], Timothy S. Brown[8], P. Maxwell Courtney[9], Henry Fu[10], George Grammatopoulos[2], Carl Haasper[11], Gary Hooper[1], Atul F. Kamath[12], Nanne Kort[13], Yona Kosashvili, MD[14]; David Liu[15], Stavros G. Memtsoudis[16]; Ruben A. MoralesMaldonado[17]; Benjamin F. Ricciardi[16]; N. Amir Sandiford[1]; Alfredas Smailys[18]; Mark J. Spangehl[19]; Qiaojie Wang[20]; Tina S. Wik[21]; Piers Yates[22], Simon W. Young[23]

[1] University of Otago Christchurch and Christchurch Hospital, Christchurch, New Zealand
[2] Department of Orthopaedics, University of Ottawa, Canada
[3] Hospital de la Santa Creu i Sant Pau, Barcelona, Spain
[4] Saint George's University Hospital NHS Foundation Trust, London, England
[5] Orthocure Medical Center, DUBAI, UAE
[6] Department of Orthopaedics, University of Melbourne, Australia
[7] Hospital Politecnico y Universitario La Fe, Spain
[8] Houston Methodist Hospital, Houston, Texas, USA
[9] Rothman Orthopaedics, Philadelphia, Pennsylvania, USA
[10] Duchess of Kent Children's Hospital at Sandy Bay, Hong Kong, China
[11] Department of Orthopaedics, Hannover Medical School, Germany
[12] Cleveland Orthopedic & Spine Institute, Cleveland, OH USA
[13] Cortoclinics, Nederweert, The Netherlands
[14] Ganey Tikva, Israel
[15] Gold Coast Centre for Bone and Joint Surgery, Gold Coast, Queensland Australia
[16] Hospital for Special Surgery, New York, NY
[17] Hospital Angeles Lomas, Mexico
[18] Lithuanian University of Health Sciences, Lithuania
[19] Mayo Clinic, Arizona, USA
[20] Shanghai 6th People's Hospital affiliated to Shanghai Jiaotong University, Shanghai, China
[21] Trondheim University Hospital, Norwegian University of Science and Technology, Norway
[22] University of Western Australia, Fremantle and Fiona Stanley Hospitals Orthopaedics WA, St John of God Murdoch Private Hospital
[23] Northshore Hospital, University of Auckland, Auckland NZ
[*] 通讯作者

问题 1：大型骨科手术中使用层流通风是否能降低手术部位感染/假体周围关节感染风险？

David Milligan，Gary Hooper，Nanne Kort，P Maxwell Courtney，David Liu，Ali Albelooshi，Piers Yates，N Amir Sandiford，Qiaojie Wang

【回答/建议】 目前没有证据表明传统层流通风系统（laminar airflow，LAF）能够有效降低骨科手术术后手术部位感染（SSI）或假体周围关节感染（PJI）风险。

【推荐强度】 强。

【代表投票】 同意 95.8%，不同意 4.2%，弃权 0%（强共识：超多数支持）。

依　据

LAF 系统在降低骨科手术相关 SSI 与 PJI 方面的有效性一直存在争议。Lidwell 等[1]在一项多中心随机对照试验中报告：使用 LAF 可降低感染率（LAF 组 0.6%，常规通风组 1.5%）；但该研究未能控制包括抗菌药物预防用药在内的混杂因素。此外，常规湍流通风系统本身也在不断发展，目前带有高效颗粒空气过滤器（HEPA）的现代通风设计已无法与历史系统直接比较。2018 年国际共识会议指出，骨科手术中无需常规使用 LAF[2]。世界卫生组织（WHO）也不建议使用 LAF 系统[3]。

本研究通过检索 PubMed 和 Embase（Ovid）数据库的文献，评估当前支持 LAF 降低 SSI/PJI 风险的证据。最终共纳入 33 项研究，其中最近一项系统综述与荟萃分析纳入了 10 项研究[4-13]（覆盖 2000—2022 年的研究）。该荟萃分析结论为：所有纳入研究的合并 OR 值为 1.70（95% *CI*：1.10～2.64）；合并 RR 值为 1.27（95% *CI*：1.02～1.59）。上述结果并不支持使用 LAF。更早期的系统综述也未发现 LAF 在降低全膝关节置换（TKA）术后 PJI 方面具有显著优势[15,16]；部分研究甚至报告全髋关节置换（THA）中使用 LAF 的感染率更高[6,9]。

观察性研究的结果存在矛盾。Brandt 等[6]报告：在配备 LAF 的手术室内进行 THA，与 SSI 风险增加相关（$OR = 1.63$）。相反，Kakwani 等[5]在 Austin-Moore 半髋关节置换术中发现：LAF 环境下未出现感染，而非 LAF 手术室感染率为 4%。Wang 等[12]近期研究比较了两家高容量关节置换医院，二者拥有相同手术团队与相同手术流程，仅通风系统不同。结果显示：LAF 与 PJI 风险降低无关联（校正 $OR = 0.94$，95% *CI*：0.40～2.19；$P = 0.89$）。

近期 2 项随机临床试验（RCT）[17,18]所提供的 I 级证据，主要局限于通过颗粒物负荷与菌落形成单位（colony-formingunits，CFU）评估空气质量，但研究样本量较小。尽管两项试验均显示 LAF 可改善空气质量，但均未能证明其能改善 SSI/PJI 的结局。常见的 LAF 使用方式无法覆盖层流区以外的环境：其有效层流区域约为 3 m^2，这使得假体和器械托盘可能暴露于层流区外的不洁空气中，例如来自地面或层流区外人员活动导致的空气扰动。

或许最强的证据来自利用大数据库的登记研究。Hooper 等[9]基于新西兰关节登记数据库发现：在配备 LAF 的手术室中感染率更高（$OR = 1.6$）。与此同时，Pinder 等[11]在骨科创伤手术中未发现使用 LAF 的明确优势。

结　论

本综述不支持在大型骨科手术中常规使用 LAF。LAF 不仅成本高，而且资源消耗大，需要在安装上进行重大投入、消耗较高能源并需要大量维护。因此，在资源有限的情况下，将资金投入到已证实有效的干预措施（如术前皮肤准备、标准化感染预防流程）可能更具性价比。然而，无论是否使用 LAF，维持洁净空气交换率并控制关键区域污染仍应作为优先事项。

问题2：大型骨科手术中手术室门开启频率是否会影响术后手术部位感染/假体周围关节感染的发生率？

Moritz Wagner，Sina Babazadeh，Carl Haasper，George Grammatopoulos

【回答/建议】 手术室门开启次数增加与空气中颗粒物水平升高相关，可能促成 SSI/PJI 风险上升。

【证据等级】 中等。

【代表投票】 同意 88.2%，不同意 7.9%，弃权 3.9%(强共识；超多数支持)。

依　据

一般认为，手术室空气中颗粒物数量增加与术后 SSI 的发生率存在直接关联[19]。因此，减少手术室内的空气传播污染，被认为是降低大型骨科手术后感染风险的重要因素[20-23]。目前，对于如何在手术室内监测空气质量并无一致意见[24-28]，同时也缺乏关于手术室内“可接受”的空气颗粒物最大浓度的共识[29]。

与微生物学采样相比，颗粒计数在技术上要求更低，也更易在临床实践中实施；而微生物学采样需要进行培养，因此更复杂。基于此，颗粒计数常被用作量化空气质量的首选方法。颗粒计数只能间接反映空气质量[30]，因为它并不区分颗粒是否携带可存活微生物(以 CFU 表示，可能导致感染)，还是仅为死亡物质。然而，有研究强调颗粒物与空气中可存活细菌计数之间存在相关性[24]。因此，手术室空气质量会显著影响微生物污染水平[31,32]。

手术室内微生物负荷受到多种因素影响，例如空气过滤系统、层流通风[33]以及开门频率[34]。但最重要的污染来源是人[29]；真正的超洁净空气标准只能在空无一人的手术室中实现[35]。

LAF 虽然旨在降低颗粒污染，但易受开门和人员走动扰动，从而削弱其效果[36,37]。开门被认为主要通过两种机制提升污染：其一，开门次数与手术室内人员数量相关[38]；其二，开门会扰动手术室内气流，增加湍流，从而促进空气颗粒物和细菌向手术野扩散[33,34,37,39,40]。

有研究指出，手术室人员流动量、在场人数与手术持续时间呈正相关，并可导致 CFU/m^3 增加 68%[37]。实验研究、观察性研究以及模拟研究均探讨了手术室人员流动的影响[41,42]。Mears 等[42]发现，191 例 TJA 中有 77 例因开门出现手术室正压丧失，使空气流向从走廊反向进入手术室；虽然这种扰动可能是暂时的，但每例手术累计开门时间约为 9 min，提示需关注正压恢复所需时间。也有研究认为，单次开门并不会破坏正压，但同时开启两扇门会使外部空气进入，并提出手术室污染可能更多归因于人员活动，而不仅仅是开门本身[44]。

总体而言，以开门频率衡量的手术室人员流动，已被持续证实是手术室空气颗粒物浓度升高的重要因素[24,41,43,44]。观察性研究显示，在场人数与开门频率存在明确关联，并伴随气溶胶化颗粒增加，CFU 密度变化为 41%[24]。

多项研究还评估了择期全关节置换中开门的频率与原因[25,33,34,46]。报道的开门频率范围差异较大：原发关节置换每分钟 0.19～0.65 次，翻修手术可更高。每台手术的总开门次数，原发关节置换平均约十几次[47]到数十次不等[22]，翻修手术可超过百次[22]。切皮前与切皮后阶段通常是开门频率最高的时段[25,30]。

有研究对开门原因进行分类，发现“必要”“半必要”“不必要”三类比例接近[37]，其中不必要开门常见于社交探访或无法识别原因。另一项大样本研究显示，接近一半的开门未记录原因[22]。综合多项研究，非必要人员流动比例普遍较高[25,37]。

“空气中可存活细菌计数更高会增加 SSI 风险”在逻辑上非常合理，但迄今尚未得到直接证实。尽管如此，多数研究在评估手术室人员流动、颗粒负荷与颗粒计数时，均默认感染风险与可存活细菌浓度相关。也有研究强调，总体 SSI 发生率与手术室人员流动之间可能存在因果关系，因此应通过操作流程规范管理减少非必要人员流动[39]。操作中断会增加微生物与颗粒污染风险，提示需遵循严格的环境控制[30]。

已有建议提出，在手术关键阶段监测手术室人员流动并限制进入，是降低感染风险的措施之一[48]。有研究在关节置换术后 SSI 研究中强调标准化感染控制的重要性，包括有效清洁流程与减少操作中断[23]。

结 论

尽管“术中开门与感染率升高”的直接关联尚未被明确证实，但可以确定的是：任何对无菌环境的扰动都会增加潜在污染风险。大量文献显示，空气颗粒物增加、手术室人员流动、开门次数以及手术室内人员总数之间存在直接关系。

因此，手术室门应尽可能少开；一旦必须开门，应采取预防措施，尽量降低将病原体带入无菌手术野的风险。目前缺乏足够大规模的研究来科学界定空气颗粒物数量的临界阈值，也缺乏临床研究证实空气中可存活细菌与感染风险之间的直接因果关系。

实用措施对于降低空气污染至关重要，包括开展常态化培训以减少手术室开门频次、在门外设置警示标识[50]、监测人员进出流动[26]以及优化通风系统[25]。限制策略还包括通过优化流程以避免非必要人员流动、加强相关人员感染防控宣教[51]，以及设置提示标识[52,53]。未来研究应进一步探讨每立方米载菌颗粒数（MCP/m^3）与 PJI 发生率之间的直接关系，以建立潜在阈值。

问题 3：大型骨科手术中使用个人防护系统（手术头盔/防护服）是否有助于预防术后手术部位感染/假体周围关节感染的发生率？

David Milligan，Gary Hooper，Benjamin F Ricciardi，Atul F. Kamath，Mark J Spangehl，P. Maxwell Courtney，Tina S. Wik，Simon W Young

【回答/建议】 目前没有高等级证据表明个人防护系统（personal protection systems，PPS）能够降低 SSI/PJI 的发生率。相反，PPS 如果使用不当，可能会增加手术切口污染。

【证据等级】 强。

【代表投票】 同意 92.5%，不同意 5.6%，弃权 1.9%（完全共识：意见一致）。

依 据

PPS 包括外科头盔系统（surgical helmet system，SHS）及宇航服式/全身式防护服，在全关节置换术中应用广泛，其初衷是通过在手术人员与无菌手术野之间建立屏障来降低感染风险。该系统最早由 John Charnley[54]提出，为一种全封闭式身体排风防护服，可将防护服内的气流排至手术室外，据报道可使 PJI 发生率降低 90%以上。但由于排风管路不便且笨重，近几十年来逐渐被非排风式系统取代。关于其有效性的证据并不一致，部分研究提示 PPS 在使用不规范时可能带来污染风险[54-57]。使用 PPS 的另一个目的，是帮助保护手术团队免受来自患者的空气传播污染。

为回答上述问题，本研究检索了 1969—2024 年 PubMed 和 Embase 数据库，发现一项最新的系统综述与荟萃分析[58]，该研究已被接受并于 2025 年在《临床骨科及相关研究》（*Clinical Orthopaedics and Related Research*）上发表。在评估数据库检索结果后，又补充纳入了 7 项研究。

在 Porto 等[58]的系统综述中，外科头盔被报告存在较普遍的污染，尤其是在穿戴步骤不规范时更明显。如果在完全穿好无菌手术衣之前就启动头盔风扇，会造成明显污染，微生物可在术者周围约 1.5 米范围内扩散[59]。Tarabichi 等[60]观察到可重复使用的头盔常能培养出病原体，提示各机构的消毒清洁流程不一致，强调需要制定标准化清洁方案以降低风险。Lynch 等[59]再次观察到：若在进入手术室前让头盔风扇运行至少 3 min，可显著降低细菌污染，提示这可能是一项易于实施的污染控制措施。但 Hubble 等[61]发现，某些与头盔配套使用的手术衣类型，尤其是某些膨胀式棉质手术衣（balloon-cottonclothing），会加重污染风险。

头盔风扇产生的正压气流可能形成潜在的污染通道。Porto 等[58]及其他研究指出，PPS 可能增加空气中颗粒物与微生物污染。Fraser 等[62]证明，污染空气会从手套与手术衣交界处大量外泄，并建议用胶带封闭该区域。虽然外科头盔在手术关键步骤中可有效减少微生物扩散，但在人员移动过程中颗粒污染会增加。通过优化头盔设计可能降低这些风险。例如，与两件式手术衣相比，采用罩袍式（toga）防护系统可显著减少

关键区域附近的污染;双风扇系统在排气控制方面优于单风扇模型,能够将气流导向远离无菌手术野的方向[58]。

目前仍缺乏外科头盔可降低感染率的直接证据。基于登记数据库的回顾性分析结论不一。有研究观察到使用头盔的手术中因深部感染导致的翻修率更高[57],但较新的多变量分析在校正混杂因素后未发现显著差异。也有研究提示,只要严格执行规范流程,外科头盔可在不增加感染率的情况下减轻污染风险[59]。

结 论

目前没有高等级证据表明 PPS 能降低 SSI/PJI 的发生率。不规范使用可能增加切口污染风险。若仍需使用外科头盔,建议在完全穿好无菌手术衣后再启动风扇,可考虑采用双风扇系统或罩袍式防护系统,并采用标准化穿戴流程,包括使用胶带封闭手术衣与手套交界处,以进一步降低污染风险。对于可重复使用头盔,应建立更完善的清洁、减菌流程,消除细菌定植载体。同时,对手术团队进行规范使用培训至关重要。

问题 4:手术室内人员数量是否会影响大型骨科手术后手术部位感染/假体周围关节感染的发生率?

Natividad Benito, Ruben A. Morales-Maldonado, Francisco Baixauli, Alfredas Smailys, Sulaiman Alazzawi, Timothy S. Brown, Stavros G. Memtsoudis, Henry Fu

【回答/建议】 现有证据尚不能证实手术室内人员数量会影响 SSI/PJI 的发生率。然而,间接证据支持减少人员数量以降低空气污染。建议将该措施纳入集束化干预策略之中,用于降低手术室环境中的细菌负荷。

【证据等级】 中等。

【代表投票】 同意 86.4%,不同意 9.1%,弃权 4.6%(强共识:超多数支持)。

依 据

SSI 的发生取决于多个因素,主要包括细菌暴露程度以及宿主抵抗手术切口固有细菌污染的能力[63]。SSI 通常由手术时定植于手术部位的细菌引起,主要来源于患者自身菌群(70%~90%的病例可能来自患者微生物组[63,64]。较少情况下,SSI 病原体为自外源性,来源包括手术操作人员、手术室环境(包括空气)以及手术过程中使用的所有工具、器械和材料[65,66]。

手术室空气中可能含有携带微生物的灰尘、纤维绒屑、皮屑或呼吸道飞沫[66]。根据一些实验研究的观点,例如 1975 年 Ritter 等[67]的研究,手术室内人员被认为是空气中颗粒物的主要来源,且空气中的微生物水平与在手术室内活动的人数成正比。每个人每天会脱落数以百万计的颗粒物,皮肤碎屑可能携带细菌;金黄色葡萄球菌和表皮葡萄球菌(PJI 的主要致病菌)都可随皮屑释放到环境中[68,69]。因此,手术室工作人员的细菌脱落是术中污染的潜在来源[66]。基于此,多年来多项指南均建议将手术室内人数和开门次数尽可能降至最低[66,70]。2018 年 ICM 共识也支持将手术室人员流动尽量减少。然而,由于缺乏强有力证据支持这些措施,其他较新的 SSI 预防指南并未专门讨论该问题,也未提出相关建议[71-73]。

本研究进行了文献回顾,纳入 1990 年后发表的英文文献,纳入标准为:研究对象为真实骨科手术或模拟场景,并对"手术室人员数量"作为 SSI 的潜在独立变量进行明确分析,或将其作为 SSI 替代变量(如空气污染)的潜在独立变量,即便其并非主要自变量。若研究仅分析"人员流动量"或"开门次数",但未明确纳入手术室人员数量,则予以排除。尽管这些因素密切相关,但本次共识另有专门问题讨论开门次数与 SSI 的关系。

在 7 项研究中,结局指标为手术室空气污染,采用 CFU 计数和(或)颗粒物数量进行测量[74-80]。另有 1 项研究结局指标为植入物污染[81],1 项研究结局指标为 SSI 发生率[82]。

评估空气污染的 7 项研究方法差异很大,导致结果难以分析与比较[7-80]。其中 4 项为单中心研究[74-77],3 项为多中心研究[77,79,80]。除 1 项手术室模拟研究外,其余均在真实手术过程中进行,手术数量平均在 20~60 台,只有 1 项研究纳入超过 1 200 台手术[77]。2 项在

瑞典同一医院开展的研究采用主动采样评价空气微生物计数[75,76]；另有 4 项研究同时采用被动与主动采样[74,77,79,80]，其中 2 项还测量了空气颗粒物；模拟研究仅分析空气颗粒物[78]。不同研究使用的采样器与通风系统也不一致。

在这 7 项研究中，有 3 项发现手术室内人数与空气中 CFU 或颗粒物计数呈正相关[76-78]。然而，其中 2 项研究未校正其他变量[77,78]，另 1 项（模拟研究）仅在关闭 LAF 时观察到相关性[78]。第 3 项研究显示，在常规通风系统中人员数量对 CFU 计数的影响更明显，而在 LAF 中影响不同[77]。相反，有 4 项研究未发现人员数量与空气污染之间存在相关性[74,75,79,80]。尽管如此，其中 2 项研究在多变量分析中显示人员数量和开门频率与空气污染存在关系[74,75]。其余 2 项研究未发现这些因素的影响有统计学意义[79,80]。但这两项研究均报告手术室空气污染水平较低，其中 1 项研究的人员数量与开门次数本身也很少，且手术间差异不大，可能导致阴性结果[80]。

Bible 等[81]分析了 105 例连续的脊柱内固定手术并评估植入物污染。病例随机分配为：所有植入物托盘在打开后一直不覆盖，或用无菌手术巾覆盖直至需要使用植入物。结果显示，覆盖植入物可显著降低植入物污染率，而其他因素（如刷手参台人员数量）与植入物污染无显著相关。

美国某大型单中心回顾性研究分析了 2 700 余台清洁手术，其中包括 734 台骨科手术[82]。单因素分析显示，随着手术室内人数增加，感染率逐渐上升。但在多变量分析中，ASA 分级与手术持续时间是 SSI 的显著危险因素；其他因素包括年龄、性别、手术紧急程度、术前住院天数以及手术室人数，均不能预测 SSI。尽管人员数量在逻辑回归中未达统计学意义，但进一步评估显示：手术时间越长，手术室内人数也越多，这提示人员数量可能与手术持续时间存在关联。

基于直观及早期研究结果，手术室内人员数量与术中人员流动似乎会影响空气污染与 SSI 发生率。现有证据已证实手术时长会增加 SSI 风险，但关于人员数量与人员流动影响的研究结果并不一致。多数研究采用替代结局指标（如空气中 CFU 计数）来评估 SSI 风险，但空气采样本身作为科学数据收集方法存在局限性：目前没有术中空气采样的国际标准，不同采样器结果难以比较；此外，空气中细菌水平与随后发生 SSI 之间的特异性关联尚未明确[83]。

尽管难于获取直接证据证实“手术室人员数量影响 SSI”，但该因素是促进手术室纪律与行为规范的诸多因素之一，有助于营造更安全的环境，并最终实现 SSI 的预防。

参考文献

[1] Lidwell OM, Lowbury EJ, Whyte W, et al. Effect of ultraclean air in operating rooms on deep sepsis in the joint after total hip or knee replacement: a randomised study[J]. BMJ, 1982, 285(6334): 10-14.

[2] Aalirezaie A, Akkaya M, Barnes CL, et al. General Assembly, Prevention, Operating Room Environment: Proceedings of International Consensus on Orthopedic Infections [J]. J Arthroplasty, 2019, 34(2S): S105-S115.

[3] World Health Organization. Global guidelines for the prevention of surgical site infection[M]. Geneva: WHO, 2016.

[4] Friberg B, Friberg S, Ostensson R, et al. Surgical area contamination-comparable bacterial counts using disposable head and mask and helmet aspirator system, but dramatic increase upon omission of headgear: an experimental study in horizontal laminar air-flow[J]. J Hosp Infect, 2001, 47(2): 110-115.

[5] Kakwani RG, Yohannan D, Wahab KH. The effect of laminar air-flow on the results of Austin-Moore hemiarthroplasty[J]. Injury, 2007, 38(7): 820-823.

[6] Brandt C, Hott U, Sohr D, et al. Operating room ventilation with laminar airflow shows no protective effect on the surgical site infection rate in orthopedic and abdominal surgery[J]. Ann Surg, 2008, 248(5): 695-700.

[7] Nilsson KG, Lundholm R, Friberg S. Assessment of horizontal laminar air flow instrument table for additional ultraclean space during surgery[J]. J Hosp Infect, 2010, 76(3): 243-246.

[8] Sossai D, Dagnino G, Sanguineti F, et al. Mobile laminar air flow screen for additional operating room ventilation: reduction of intraoperative bacterial contamination during total knee arthroplasty[J]. J Orthop Traumatol, 2011, 12: 207-211.

[9] Hooper GJ, Rothwell AG, Frampton C, et al. Does the use of laminar flow and space suits reduce early deep infection after total hip and knee replacement? The ten-year results of the New Zealand Joint Registry[J]. J Bone Joint Surg Br, 2011, 93(1): 85-90.

[10] Bosanquet DC, Jones CN, Gill N, et al. Laminar flow reduces cases of surgical site infections in vascular patients [J]. Ann R Coll Surg Engl, 2013, 95(1): 15-19.

[11] Pinder EM, Bottle A, Aylin P, et al. Does laminar flow ventilation reduce the rate of infection? An observational study of trauma in England[J]. Bone Jt J, 2016, 98-B(9): 1262-1269.

[12] Wang Q, Xu C, Goswami K, et al. Association of laminar airflow during primary total joint arthroplasty with periprosthetic joint infection[J]. JAMA Netw Open, 2020, 3(10): e2021194.

[13] Langvatn H, Schrama JC, Cao G, et al. Operating room ventilation and the risk of revision due to infection after total hip arthroplasty: assessment of validated data in the Norwegian Arthroplasty Register[J]. J Hosp Infect, 2020, 105(2): 216-224.

[14] Ouyang X, Wang Q, Li X, et al. Laminar airflow ventilation systems in orthopaedic operating room do not prevent surgical site infections: a systematic review and metaanalysis [J]. J Orthop Surg Res, 2023, 18(1): 572.

[15] Gastmeier P, Breier AC, Brandt C. Influence of laminar airflow on prosthetic joint infections: a systematic review[J]. J Hosp Infect, 2012, 81: 73-78.

[16] McHugh SM, Hill AD, Humphreys H. Laminar airflow and the prevention of surgical site infection. More harm than good[J]. Surgeon, 2015, 13: 52-58.

[17] Kirschbaum S, Hommel H, Strache P, et al. Laminar air flow reduces particle load in TKA-even outside the LAF panel: a prospective, randomized cohort study[J]. Knee Surg Sports Traumatol Arthrosc, 2021, 29(11): 3641-3647.

[18] Morris BJ, Kiser CJ, Laughlin MS, et al. A localized laminar flow device decreases airborne particulates during shoulder arthroplasty: a randomized controlled trial[J]. J Shoulder Elbow Surg, 2021, 30(3): 580-586.

[19] Cristina ML, Sartini M, Schinca E, et al. Operating room environment and surgical site infections in arthroplasty procedures[J]. J Prev Med Hyg, 2016, 57(3): E142-E148.

[20] Agodi A, Auxilia F, Barchitta M, et al. Operating theatre ventilation systems and microbial air contamination in total joint replacement surgery: results of the GISIO-ISChIA study[J]. J Hosp Infect, 2015, 90(3): 213-219.

[21] Pokrywka M, Byers K. Traffic in the operating room: a review of factors influencing air flow and surgical wound contamination[J]. Infect Disord Drug Targets, 2013, 13(3): 156-161.

[22] Panahi P, Stroh M, Casper DS, et al. Operating room traffic is a major concern during total joint arthroplasty[J]. Clin Orthop Relat Res, 2012, 470(10): 2690-2694.

[23] Babkin Y, Raveh D, Lifschitz M, et al. Incidence and risk factors for surgical infection after total knee replacement[J]. Scand J Infect Dis, 2007, 39(10): 890-895.

[24] Stocks GW, Self SD, Thompson B, et al. Predicting bacterial populations based on airborne particulates: a study performed in nonlaminar flow operating rooms during joint arthroplasty surgery[J]. Am J Infect Control, 2010, 38(3): 199-204.

[25] Pada S, Perl TM. Operating room myths[J]. Curr Opin Infect Dis, 2015, 28(4): 369-374.

[26] Birgand G, Azevedo C, Rukly S, et al. Motion-capture system to assess intraoperative staff movements and door openings: Impact on surrogates of the infectious risk in surgery[J]. Infect Control Hosp Epidemiol, 2019, 40(5): 566-573.

[27] Tham KW, Zuraimi MS. Size relationship between airborne viable bacteria and particles in a controlled indoor environment study[J]. Indoor Air, 2005, 15(S9): 48-57.

[28] Albertini R, Coluccia A, Colucci ME, et al. An overview of the studies on microbial air contamination in operating theatres and related issues over time: a useful tool for a multidisciplinary approach[J]. Acta Biomed, 2023, 94(S3): e2023149.

[29] Parvizi J, Barnes S, Shohat N, et al. Environment of care: Is it time to reassess microbial contamination of the operating room air as a risk factor for surgical site infection in total joint arthroplasty[J]. Am J Infect Control, 2017, 45(11): 1267-1272.

[30] Cristina ML, Spagnolo AM, Sartini M, et al. Can particulate air sampling predict microbial load in operating theatres for arthroplasty[J]. PLoS One, 2012, 7(12): e52809.

[31] Montagna MT, Rutigliano S, Trerotoli P, et al. Evaluation of air contamination in orthopaedic operating theatres in hospitals in Southern Italy: The IMPACT Project[J]. Int J Environ Res Public Health, 2019, 16(19): 5921.

[32] Rezapoor M, Alvand A, Jacek E, et al. Operating room traffic increases aerosolized particles and compromises the air quality: a simulated study[J]. J Arthroplasty, 2018, 33(3): 851-855.

[33] Smith EB, Raphael IJ, Maltenfort MG, et al. The effect of laminar air flow and door openings on operating room contamination[J]. J Arthroplasty, 2013, 28(9): 1482-1485.

[34] Weiser MC, Shemesh S, Chen DD, et al. The effect of door opening on positive pressure and airflow in operating rooms [J]. J Am Acad Orthop Surg, 2018, 26(5): e105-e113.

[35] Harp JH. Observational study of sterile field bioburden levels during orthopedic arthroplasty surgery in operating rooms complying with current United States ventilation specifications[J]. Am J Infect Control, 2023, 51(7): 758-764.

[36] Birgand G, Toupet G, Rukly S, et al. Air contamination for predicting wound contamination in clean surgery: A large multicenter study[J]. Am J Infect Control, 2015, 43(5): 516-521.

[37] Andersson AE, Bergh I, Karlsson J, et al. Traffic flow in the operating room: an explorative and descriptive study on air quality during orthopedic trauma implant surgery[J]. Am J Infect Control, 2012, 40(8): 750-755.

[38] Hanssen AD, Rand JA. Evaluation and treatment of

infection at the site of a total hip or knee arthroplasty[J]. Instr Course Lect, 1999, 48: 111－122.

[39] Pulido L, Ghanem E, Joshi A, et al. Periprosthetic joint infection: The incidence, timing, and predisposing factors [J]. Clin Orthop Relat Res, 2008, 466(7): 1710－1715.

[40] Coury JG, Lum ZC, Dunn JG, et al. Operating Room and Hospital Air Environment[J]. Orthopedics, 2021, 44(3): e414－e416.

[41] Lansing SS, Moley JP, McGrath MS, et al. High Number of Door Openings Increases the Bacterial Load of the Operating Room[J]. Surg Infect (Larchmt), 2021, 22(7): 684－689.

[42] Mears SC, Blanding R, Belkoff SM. Door opening affects operating room pressure during joint arthroplasty [J]. Orthopedics, 2015, 38(11): e991－e994.

[43] Tjade OH, Gabor I. Evaluation of airborne operating room bacteria with a Biap slit sampler[J]. J Hyg (Lond), 1980, 84(1): 37－40.

[44] Malinzak RA, Ritter MA. Postoperative wound infection: 35 years of experience[J]. Orthopedics, 2006, 29(9): 797－798.

[45] Ritter MA, Eitzen H, French ML, et al. The operating room environment as affected by people and the surgical face mask[J]. Clin Orthop Relat Res, 1975, 111: 147－150.

[46] Patel PG, DiBartola AC, Phieffer LS, et al. Room traffic in orthopedic surgery: a prospective clinical observational study of time of day[J]. J Patient Saf, 2021, 17(3): e241－e246.

[47] Teter J, Guajardo I, Al-Rammah T, et al. Assessment of operating room airflow using air particle counts and direct observation of door openings[J]. Am J Infect Control, 2017, 45(5): 477－482.

[48] Parikh SN, Grice SS, Schnell BM, et al. Operating room traffic[J]. J Pediatr Orthop, 2010, 30(6): 617－623.

[49] Nooh A, Tanzer M, Alzeedi M, et al. Traffic cameras-an effective and sustainable method of reducing traffic and airborne particles during arthroplasty surgery [J]. J Arthroplasty, 2024, 39(1): 255－260.

[50] Osborn NS, Hoehmann CL, McCormack R, et al. Operating room traffic in total joint arthroplasty: one simple measure toward solving a complex problem[J]. JB JS Open Access, 2020, 5(3): e20.00052.

[51] Hamilton WG, Balkam CB, Purcell RL, et al. Operating room traffic in total joint arthroplasty: Identifying patterns and training the team to keep the door shut[J]. Am J Infect Control, 2018, 46(6): 633－636.

[52] Erivan R, Villatte G, Haverlan A, et al. Does a sign restricting operating room access reduce staff traffic in the surgical department[J]. Orthop Traumatol Surg Res, 2024, 110: 103843.

[53] Eskildsen SM, Moskal PT, Laux J, et al. The effect of a door alarm on operating room traffic during total joint arthroplasty[J]. Orthopedics, 2017, 40(6): e1081－e1085.

[54] Abouljoud MM, Alvand A, Boscainos P, et al. Hip and knee section, prevention, operating room environment: proceedings of international consensus on orthopedic infections [J]. J Arthroplasty, 2019, 34(S2): S293－S300.

[55] Tayton ER, Frampton C, Hooper GJ, et al. The impact of patient and surgical factors on the rate of infection after primary total knee arthroplasty: an analysis of 64,566 joints from the New Zealand Joint Registry[J]. Bone Joint J, 2016, 98-B(3): 334－340.

[56] Young SW, Zhu M, Shirley OC, et al. Do "surgical helmet systems" or "body exhaust suits" affect contamination and deep infection rates in arthroplasty? a systematic review[J]. J Arthroplasty, 2016, 31(1): 225－233.

[57] Hooper GJ, Rothwell AG, Frampton C, et al. Does the use of laminar flow and space suits reduce early deep infection after total hip and knee replacement? The ten-year results of the New Zealand Joint Registry[J]. J Bone Joint Surg Br, 2011, 93(1): 85－90.

[58] Porto JR, Lavu MS, Hecht CJ 2nd, Kamath AF. Is Your Surgical helmet system compromising the sterile field? a systematic review of contamination risks and preventive measures in joint arthroplasty[J]. Clin Orthop Relat Res, 2025, 483(6): 972－990.

[59] Lynch J, et al. The relationship between bacterial load and initial run time of a surgical helmet[J]. J Shoulder Elb Arthroplast, 2020, 6: 1－6.

[60] Tarabichi S, Chisari E, Van Nest DS, et al. Surgical helmets used during total joint arthroplasty harbor common pathogens: a cautionary note[J]. J Arthroplasty, 2022, 37(5): 1636－1639.

[61] Hubble M, Weale A, Perez J, et al. Clothing in laminar-flow operating theatres[J]. J Hosp Infect, 1996, 32(1): 1－7.

[62] Fraser JF, Young SW, Valentine KA, et al. The gown-glove interface is a source of contamination: a comparative study[J]. Clin Orthop Relat Res, 2015, 473(7): 2291－2297.

[63] Seidelman J, Anderson DJ. Surgical site infections[J]. Infect Dis Clin North Am, 2021, 35(4): 901－929.

[64] Wenzel RP. Surgical site infections and the microbiome: an updated perspective[J]. Infect Control Hosp Epidemiol, 2019, 40(5): 590－596.

[65] Anderson DJ. Surgical site infections[J]. Infect Dis Clin North Am, 2011, 25(1): 135－153.

[66] Mangram AJ, Horan TC, Pearson ML, et al. Guideline for prevention of surgical site infection, 1999. Hospital Infection Control Practices Advisory Committee[J]. Infect Control Hosp Epidemiol, 1999, 20(4): 250－278.

[67] Ritter MA, Eitzen H, French MLV, et al. The operating room environment as affected by people and the surgical face mask[J]. Clin Orthop Relat Res, 1975, 111: 147－150.

[68] Davies R. Dispersal of bacteria on desquamated skin[J]. Lancet, 1962, 280: 1295-1297.

[69] Ayliffe GAJ. Role of the environment of the operating suite in surgical wound infection[J]. Clin Infect Dis, 1991, 13 (Suppl 8): S800-S804.

[70] Greene LR. Guide to the elimination of orthopedic surgery surgical site infections: an executive summary of the Association for Professionals in Infection Control and Epidemiology elimination guide[J]. Am J Infect Control, 2012, 40(5): 384-386.

[71] Ban KA, Minei JP, Laronga C, et al. American College of Surgeons and Surgical Infection Society: Surgical Site Infection Guidelines, 2016 Update[J]. J Am Coll Surg, 2017, 224(1): 59-74.

[72] Berríos-Torres SI, Umscheid CA, Bratzler DW, et al. Centers for Disease Control and Prevention Guideline for the Prevention of Surgical Site Infection, 2017[J]. JAMA Surg, 2017, 152(8): 784-791.

[73] World Health Organization. Global guidelines for the prevention of surgical site infection [M]. Geneva: WHO, 2016.

[74] Scaltriti S, Cencetti S, Rovesti S, et al. Risk factors for particulate and microbial contamination of air in operating theatres[J]. J Hosp Infect, 2007, 66(4): 320-326.

[75] Andersson AE, Bergh I, Karlsson J, et al. Traffic flow in the operating room: An explorative and descriptive study on air quality during orthopedic trauma implant surgery[J]. Am J Infect Control, 2012, 40(8): 750-755.

[76] Erichsen Andersson A, Petzold M, Bergh I, et al. Comparison between mixed and laminar airflow systems in operating rooms and the influence of human factors: Experiences from a Swedish orthopedic center[J]. Am J Infect Control, 2014, 42(6): 665-669.

[77] Agodi A, Auxilia F, Barchitta M, et al. Operating theatre ventilation systems and microbial air contamination in total joint replacement surgery: Results of the GISIO-ISChIA study[J]. J Hosp Infect, 2015, 90(3): 213-219.

[78] Rezapoor M, Alvand A, Jacek E, et al. Operating Room Traffic Increases Aerosolized Particles and Compromises the Air Quality: A Simulated Study[J]. J Arthroplasty, 2018, 33(3): 851-855.

[79] Montagna MT, Rutigliano S, Trerotoli P, et al. Evaluation of air contamination in orthopaedic operating theatres in hospitals in Southern Italy: The IMPACT project[J]. Int J Environ Res Public Health, 2019, 16(19): 5921.

[80] Knudsen RJ, Knudsen SMN, Nymark T, et al. Laminar airflow decreases microbial air contamination compared with turbulent ventilated operating theatres during live total joint arthroplasty: a nationwide survey[J]. J Hosp Infect, 2021, 113: 65-70.

[81] Bible JE, O'Neill KR, Crosby CG, et al. Implant contamination during spine surgery[J]. Spine J, 2013, 13(6): 637-640.

[82] Pryor F, Messmer PR. The effect of traffic patterns in the OR on surgical site infections[J]. AORN J, 1998, 68(4): 649-655.

[83] Alizo G, Onayemi A, Sciarretta JD, et al. Operating room foot traffic: a risk factor for surgical site infections[J]. Surg Infect (Larchmt), 2019, 20(2): 146-150.

去定植

Fatih Yildiz，Mitchell K. Ng，Ahmad Abbaszadeh，Juan D. Lizcano，Hazem M. I. Alkhawashki，Ricardo Alzate，Joshua S. Bingham，Koen Bos，Laura E. Damioli，Maria D. Del Toro，Mohamed Fadel，Sergio Rodrigues Goncalves，/Grenho，Carlos A. Higuera-Rueda，Jochen Hofstaetter，Yutaka Inaba，Mustafa Alper Incesoy，Eustathios Kenanidis，Delfilio Martinez，Michael A. Mont，Keita Morikane，German A. Norambuena，Julio Cesar Palacio，Javad Parvizi，Christopher Pelt，Talha Riaz，Daniel Schweitzer，Jessica Seidelman，Mark J. Spangehl，Linda Suleiman，Saad Tarabichi，Katsufumi Uchiyama，Michael Yayac

问题 1：对于接受大型骨科手术的患者，术前口腔筛查是否具有临床价值？

Fatih Yıldız，Mustafa Alper Incesoy，Eustathios Kenanidis，Hazem M. Alkhawashki，Yutaka Inaba，Katsufumi Uchiyama，Laura E. Damioli，Mohamed Fadel

【回答/建议】 不。目前尚无确凿证据表明，接受大型骨科手术的患者需要常规术前口腔筛查。

【证据等级】 强。

【代表投票】 同意 70.4%，不同意 25.4%，弃权 4.1%（中等共识：明显多数支持）。

依　据

手术部位感染（SSI）是骨科手术后的一种严重并发症。口腔感染可能污染手术部位并导致 SSI/假体周围关节感染（PJI），这促使术前口腔筛查得以广泛实施，但其有效性仍存在争议[1]。支持者认为，筛查可识别并解决潜在的口腔感染源（如牙周病或龋齿），从而降低细菌负荷并最大限度减少血行传播的风险[2,3]。相反，反对者指出，目前缺乏足够证据支持其在降低 SSI/PJI 发生率方面的有效性，并认为对于每位患者（尤其是口腔健康状况良好或接受低风险手术的患者）而言，筛查所带来的成本、延误和不便可能得不偿失[4,5]。

尽管本研究聚焦于大型骨科手术，但通过文献检索确定的大多数研究专门针对关节置换术，仅有一项研究探讨了择期脊柱手术中术前口腔筛查的作用[4]。本研究检索了 3 个在线数据库（PubMed/Medline、Scopus 和 Embase），时间范围从建库至 2024 年 9 月，旨在筛查所有探讨术前口腔筛查与接受大型骨科手术患者发生 SSI/PJI 之间关联的研究。初步数据库检索共获得 2 115 篇文献，经去除 428 篇重复文献后，最终保留 1 686 篇文献用于基于标题和摘要的筛选。其中 1 658 篇被排除，最终保留 28 篇文献进行全文评估。最终，有 5 项研究[1-3,6,7]符合纳入标准，荟萃分析中进行了定性和定量综合分析。这些研究直接比较了接受术前口腔筛查与未接受筛查患者的 SSI 发生率，以评估两组患者间 SSI 的相对风险（RR 值）。口腔筛查组共纳入 12 586 例患者，未筛查组为 10 892 例患者。汇总分析显示，两组间 SSI/PJI 发生风险差异无统计学意义（$RR = 0.92$，95% CI：0.52～1.63）（图 12－1）。然而，在研究中观察到中度异质性（$I^2 = 57\%$），提示结果存在一定变异性。重要的是，年龄被确认为一个显著的混杂因素（$P = 0.012\ 8$），这表明口腔筛查与 SSI/PJI 之间的关系受到患者年龄的影响。

纳入的研究证据质量均为低至中等，无随机对照试验。尽管大多数研究涉及初次全髋关节置换术（THA）和全膝关节置换术（TKA），但不同人群的感染风险可能存在差异。合并年龄、性别、用药情况或合并症存在差异的多样化人群可能导致结论不准确。Kwan 等[7]与 Lampley 等[1]发现，接受常规术前口腔清理的患者与未接受口腔清理的患者相比，在术后 PJI 发生率方面的差异无统计学意义。

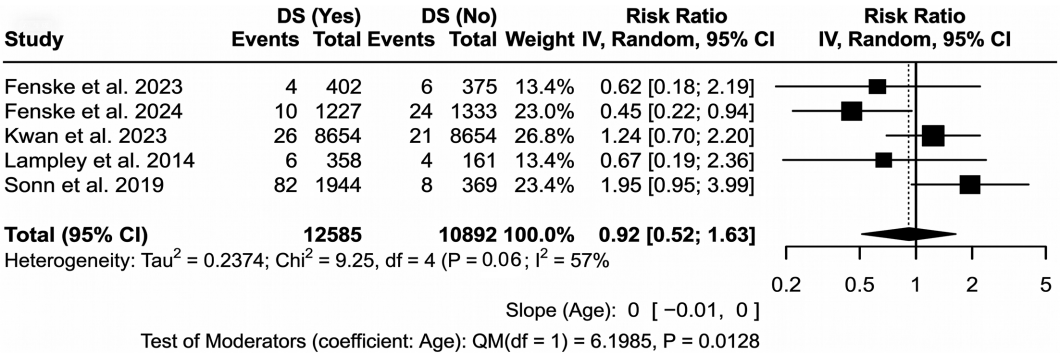

图 12－1　森林图显示接受术前口腔筛查患者与未接受筛查患者相比，手术部位感染/假体周围关节感染(SSI/PJI)的相对风险

Fenske 等[3]报告称，早期感染率与术前口腔筛查之间无总体相关性。然而，他们发现由牙医或骨科医生进行的筛查显著影响了 PJI 的患病率。Tokarski 等[8]发现，12%的患者未能通过口腔评估，其危险因素包括吸烟、不良牙线使用习惯、拔牙史、年龄、阿片类药物使用以及过去 12 个月内未进行口腔科就诊。Sonn 等[2]发现并发症(包括 PJI)与术前口腔评估或拔牙之间无统计学显著关联。Tye 等[5]发现，口腔检查在识别需要在全关节置换术(TJA)前接受口腔外科干预的高危患者方面具有较高的阳性预测值。Mirzashahi 等[4]在择期脊柱手术患者中发现，SSI 与龋齿、牙龈炎/牙周炎以及牙脓肿病史之间存在显著相关性。Vuorinen 等[9]得出结论：由于未筛选患者群体中显现出较高的口腔护理需求，因此对所有患者进行口腔病理学检查与治疗是择期关节置换术前的重要干预措施。

综上所述，我们的荟萃分析结果未显示接受口腔筛查的患者与未接受筛查的患者在 SSI/PJI 风险方面存在统计学差异。因此，不建议对接受大型骨科手术的患者常规进行术前口腔筛查。然而，本荟萃分析发现，口腔筛查与 SSI/PJI 之间的关系受患者年龄影响。因此，对于老年患者，可考虑进行口腔筛查。最终，是否进行口腔筛查应在骨科医生与口腔科医生协商下，综合考虑患者的风险因素和个人意愿后作出个体化的决策。

问题 2：对于接受大型骨科手术的患者，术前皮肤去定植能否降低手术部位感染发生率？

Mitchell K. Ng，Koen Bos，Jochen Hofstaetter，Julio Cesar Palacio，Ricardo Alzate，Michael Yayac，Michael A. Mont

【回答/建议】 是的。术前皮肤去定植可降低接受大型骨科手术患者的术后 SSI 发生率。

【推荐强度】 中等。

【代表投票】 同意 79%，不同意 11%，弃权 10%(中等共识：明显多数支持)。

依　据

SSI 是大型骨科手术后罕见但重要的并发症，初次 THA 后发生率为 0.2%，初次 TKA 后发生率为 1.5%[10]。这类感染会显著延长住院时间并增加后续再住院率，使医疗成本增加 3 倍以上[11]。据估计，37%的 SSI 由金黄色葡萄球菌引起[12]。当患者和医院工作人员遵循适当的预防措施时，包括预防性抗菌药物、手卫生、减少手术室人员流动以及金黄色葡萄球菌携带者的去定植，许多 SSI 是可以预防的[13]。越来越多的证据表明，皮肤菌群上定植金黄色葡萄球菌的患者发生 SSI 和潜在 PJI 的风险增加[14]。

越来越多的文献表明，术前皮肤去定植与择期骨科手术中 SSI 发生率降低相关。Chen 等[15]对 19 项关于金黄色葡萄球菌筛查与术前去定植的研究进行系统综述后发现，所有研究均显示择期骨科(全关节、脊柱及运动损伤)和创伤手术患者的 SSI 或伤口并发症发生率减少了 13%～100%。Ribau 等[21]对 32 篇文献进行的另一

项系统评价和荟萃分析表明，未进行术前去定植的骨科手术或择期全关节置换术（TJA）后感染风险增加（RR值分别为 2.79±0.45、1.70+0.17），表明所有策略均具有成本效益，支持不进行筛查的普遍去定植。一项针对7 338例接受择期骨科手术患者的单中心前瞻性研究表明，金黄色葡萄球菌（耐甲氧西林或对甲氧西林不敏感）检测阳性的患者连续5天接受每天1次的2%氯己定淋浴以及2%莫匹罗星软膏滴鼻，与历史对照组相比，感染率显著降低（0.19% *vs*. 0.45%，$P=0.009\ 3$）[16]。另一项针对709例接受与未接受术前氯己定消毒布对耐甲氧西林金黄色葡萄球菌（MRSA）进行去污患者的前瞻性临床研究显示，干预组的SSI发生率显著低于对照组（1.1% *vs*. 3.8%，$P=0.02$）[17]。

越来越多的研究开始探讨择期TJA中术前去定植的应用。一项针对1 966例择期TJA患者的前瞻性单中心观察性研究显示：在完成去定植方案且金黄色葡萄球菌检测呈阳性的636例患者中未发生SSI，而对照组1 330例患者中有12例发生SSI，由此估算可为医院节省约231 741美元成本[18]。

随后一项为期2年的研究对2 284例接受择期TJA的患者进行了随访，结果显示接受氯己定浴和鼻内莫匹罗星治疗的患者中未发生葡萄球菌性SSI，而同期对照组321例中有19例发生SSI[19]。Rao等[19]计算得出，接受术前去定植治疗的干预组患者总体SSI发生率降至1.2%，而干预前对照组为2.7%。一项回顾性研究对2014—2020年接受初次THA的3 082例患者进行了分析，结果显示，术前接受盐酸奥替尼治疗的糖尿病患者感染率降低[未治疗组为18.3%（15/82），接受治疗组为8.5%（13/153）][20]。一项纳入了32篇文献的荟萃分析（针对TJA）发现，在未进行全身去定植的情况下，发生任何感染的风险增加（$RR=1.70\pm0.17$），并且金黄色葡萄球菌感染的风险同样会增加（$RR=2.18\pm0.41$）。结论表明所有策略均具有成本效益，而无需筛查的普遍去定植似乎更具优势[21]。术前皮肤去定植在上肢手术中也可能具有潜在益处。一项针对100例连续接受肩部手术患者的随机前瞻性研究发现，使用2%葡萄糖酸氯己定（chlorhexidine gluconate，CHG）纱布患者的细菌培养率降低（66% *vs*. 94%，$P=0.000\ 8$），包括凝固酶阴性葡萄球菌（30% *vs*. 70%，$P=0.000\ 1$），后者是已知的术后肩部感染原因[22]。虽然目前尚不清楚术前去定植的首选类型是什么，但几项荟萃分析已经证明，与聚维酮碘（povidone-iodine，PI）相比，氯己定在减少正常菌群方面具有优势[23,24]。

其他几项竞争性研究则持较为保守态度，部分研究认为无法对术前去定植的疗效得出明确结论。一项针对1 894例接受择期骨科手术患者的随机单盲试验表明，术后90天的SSI发生率无显著差异[去定植组为0.4%（1/232），对照组为0.4%（1/233）][25]。值得注意的是，本研究总体上因SSI发生率较低而存在局限性，因此无法就常规术前去定植的疗效得出明确结论。一项前瞻性队列研究纳入了10 844名接受8种不同外科专科（腹部外科、骨科、泌尿外科、神经外科、心血管外科、胸外科、整形外科和实体器官移植）手术的患者，结果显示MRSA的SSI和院内获得性感染发生率无显著变化（每天1.11‰ *vs*. 0.91‰，$P=0.29$）[26]。值得注意的是，由于涉及其他专科且88%的患者筛查/治疗在入院时完成，本研究对骨科手术的普适性有限。此外，Scharf等[20]的研究发现，术前去定植无法为患者带来有统计学意义的获益。值得注意的是，本研究仅限于30天感染风险，且确实发现当按美国麻醉医师协会状态或糖尿病存在情况对患者进行细分时存在此类结果。有趣的是，针对4 266例连续脊柱手术患者开展的最大规模研究显示，与对照组相比，术前使用CHG淋浴可显著降低SSI发生率（$OR=0.15$，95% CI：0.03～0.55，$P<0.01$）[27]。总体而言，少数未证实术前皮肤去定植有益的研究常受限于随访周期、术前皮肤去定植的使用/时机、样本量/统计效力以及整体可推广性。

结　论

术前皮肤去定植似乎可降低大型骨科手术后SSI的发生率，大多数研究将其视为一种具有成本效益的干预措施。尽管部分研究表明，采用莫匹罗星和氯己定的去定植方案可显著降低SSI发生率，但其他研究结果尚无定论，未显示统计学显著获益。值得注意的是，此类研究存在样本量/效力不足、随访时间差异及方法学差异等局限性。然而，由于SSI与严重并发症发病率、住院时间延长及更高的医疗成本相关，仍推荐将去定植筛查作为感染预防策略。

问题 3：对接受大型骨科手术的患者普遍筛查并去定植耐甲氧西林金黄色葡萄球菌是否有益?

Ahmad Abbaszadeh，Saad Tarabichi，Mark J. Spangehl，Joshua S. Bingham，André Grenho，Sergio Rodrigues Goncalves，Daniel Schweitzer，Hazem Alkhawashki，Linda Suleiman，Ronald E. Delanois，Javad Parvizi

【回答/建议】 目前尚无证据支持对接受骨科手术的患者常规普遍筛查 MRSA 以获益。鉴于现代去定植方案的成本效益，建议对所有接受大型骨科手术的患者普遍进行鼻腔去定植处理，优先选用非抗生素类抗菌剂。

【证据等级】 中等。

【代表投票】 同意 72.7%，不同意 18.2%，弃权 9.1%(中等共识：明显多数支持)。

依　据

接受手术的患者鼻腔定植金黄色葡萄球菌的情况越来越普遍，且已被证明 SSI 风险可增加 3～6 倍[28]。目前，根除鼻腔金黄色葡萄球菌定植的方案包括局部或全身使用抗菌药物[29,30]，随后通过培养或基因测序技术对甲氧西林敏感性金黄色葡萄球菌(MSSA)和 MRSA 进行筛查[31]。然而，这些干预措施在降低 SSI 风险方面的有效性仍不明确，且现有文献中报道的结果也不一致[32-34]。

本研究开展了一项系统评价，旨在确定与对照组(未进行筛查和去定植)相比，对 MRSA 组进行筛查和去定植是否能降低骨科手术后 SSI 的发生风险。

采用随机截距逻辑回归的随机效应模型[35]进行分析。异质性通过 I^2 统计量和卡方检验进行评估。该系统评价纳入了 10 项研究，共涉及 55 816 例患者，旨在评估 MRSA 筛查与去定植对骨科手术后 SSI 发生的影响[36-45]。纳入研究的大部分为回顾性队列研究($n=6$，60%)，其余为历史对照试验($n=2$，20%)和前瞻性队列研究($n=2$，20%)。研究间异质性显著，研究间方差估计为 $\tau^2=0.856$(95% CI：0.304～4.392)和 $\tau=0.925$(95% CI：0.551～2.096)。I^2 统计值为 93.2%(95% CI：89.5～95.6%)，表明效应估计值的变异超过 93%，该结果源于研究间的实际差异而非偶然性，Q 检验($Q=132.32$，$df=9$，$P<0.0001$)进一步支持了这一结论。

共有 10 项研究评估了接受筛查和去定植治疗的患者与未接受筛查或去定植治疗的患者之间的 SSI 风险。报告该指标的研究中，MRSA 定植的汇总患病率为 3.1%(0.47%～5.0%)。尽管 MRSA 去定植组的 SSI 风险低于对照组(0.76% *vs.* 1.05%)，但在随机效应模型下 MRSA 去定植并未显著降低 SSI 风险($OR=0.62$，95% CI：0.32～1.22，$P=0.17$)。在 10 项研究中，4 项得出去定植组与对照组的 SSI 发生率无差异的结论，而 5 项研究支持筛查与去定植方案。值得注意的异常值包括 Malcolm 等[40]2016 年的研究，该研究报道了 SSI 风险显著降低($OR=0.03$，95% CI：0.002～0.50)，以及 Baratz 等[41]2015 的研究发现，在接受筛查和去定植治疗的患者中，SSI 风险反而增加($OR=4.26$，95% CI：3.00～6.05)。

对关节置换术进行亚组($n=90\,316$)分析，得到类似的结果($OR=0.65$，95% CI：0.31～1.38，$P=0.26$)，且异质性仍然较高($I^2=93.3\%$，$\tau^2=0.970$)。较大队列更常支持去定植，而较小样本研究则报告了混杂的结果。此外，有 5 项研究评估了 MRSA 筛查与去定植的成本效益，所有研究均得出结论认为这是一种具有成本效益的方法[36,46-49]。虽然本次分析没有发现 MRSA 去定植能显著降低 SSI 风险($OR=0.62$，$P=0.17$)，但高度异质性($I^2>93\%$)凸显了研究设计、去定植方案和患者人群的关键差异性。更多大范围研究强调该方案存在潜在获益，并在特定环境中具备成本效益，提示需制订针对性策略的必要性。

根据现有文献，针对接受骨科手术患者的 MSSA 和 MRSA 通用筛查方案似乎效用有限。鉴于近期证据表明现代通用去定植方案具有成本效益和有效性[50]，建议对所有接受大型骨科手术的患者常规进行鼻腔去定植，最好使用非抗生素类抗菌剂。

问题4：对于接受大型骨科手术的患者，最佳的鼻腔去定植剂是什么？

Juan D Lizcano，Christopher Pelt，German A Norambuena，Delfilio Martinez，Jessica Seidelman，Talha Riaz，Morikane Keita，Maria Dolores del Toro Lopez，Carlos Higuera-Rueda

【回答/建议】 尽管莫匹罗星仍是指南推荐的标准治疗药物，但其成本、耐药性及疗效仍存在争议。聚维酮碘(PI)作为一种具有成本效益的替代方案，在降低大型骨科手术中定植率和术后感染率方面显示出与之相当的疗效。

【证据等级】 中等。

【代表投票】 91.2%同意，不同意8.8%，弃权0%(完全共识：意见一致)。

依　据

金黄色葡萄球菌在文献中被描述为大型骨科手术后SSI的主要致病菌[51,52]。因此，已实施多种策略以降低术后葡萄球菌感染风险，例如使用抗菌性皮肤冲洗液及鼻腔去定植。美国疾病控制与预防中心(CDC)与世界卫生组织推荐使用CHG皮肤冲洗液及2%莫匹罗星软膏进行鼻腔去定植[53,54]。然而，美国骨科医师学会在其预防PJI的指南中未推荐鼻腔去定植，理由是骨科领域缺乏强有力的1级证据[55]。

鉴于鼻腔金黄色葡萄球菌培养阳性已被描述为SSI的独立危险因素，许多医疗机构对金黄色葡萄球菌携带者提供选择性莫匹罗星去定植治疗[56,57]。然而，PI的普遍去定植已被提议作为具有成本效益的替代方案，可减少对莫匹罗星耐药性的担忧[58-60]。因此，确定哪种鼻腔去定植剂能更有效降低骨科手术后SSI风险至关重要。

1. 历史队列与单干预研究

大多数分析鼻腔去定植的研究采用前后对照设计。此外，与非干预措施相比，这些研究考察了实施单一鼻腔药物后去定植的效果及感染率的变化。在评估鼻用莫匹罗星和CHG皮肤去定植应用的10项研究中[61-63]，有7项研究发现与干预前相比，金黄色葡萄球菌皮肤感染率下降，降幅为0.5%～3.8%[64-70]。大多数研究在术前至少5天内每天给予莫匹罗星2～3次。Baratz等[62]发现，121例患者中有95例(78%)使用莫匹罗星鼻用软膏去定植有效，但对金黄色葡萄球菌SSI发生率无影响(干预前0.38% *vs*. 干预后0.68%)。此外，Stambough等[71]的研究将莫匹罗星的普遍去定植与同种药物的选择性去定植进行了比较。他们发现在实施普遍去定植后，总体SSI发生率下降(0.2% *vs*. 0.8%；$P=0.013$)以及金黄色葡萄球菌相关SSI减少(0.09% *vs*. 0.5%；$P=0.01$)。后续一项研究的结果支持普遍使用莫匹罗星，并可能有助于解释Baratz等研究中观察到的去定植率与金黄色葡萄球菌感染率不一致的现象。莫匹罗星与无去定植的疗效已在两项随机对照试验(RCT)中进行了评估。然而，其中一项研究因对研究可行性的担忧而在中期分析后被终止，这是由于术后感染患者数量较少所致[72]。Kalmeijer等[73]开展了一项双盲、随机、安慰剂对照研究，结果显示干预组患者的术后鼻腔携带率显著降低(16.5% *vs*. 78.2%，$P<0.05$)，但对术后甲氧西林敏感金黄色葡萄球菌(MSSA)感染率的影响无统计学意义(莫匹罗星组1.6% *vs*. 安慰剂组2.7%)。值得注意的是，该研究采用脉冲场凝胶电泳技术评估了内源性感染率(例如，术前和术后细菌分离物的匹配情况)，结果显示内源性金黄色葡萄球菌感染的发生率比安慰剂组低5倍(分别为0.3%和1.7%；$RR=0.19$，95% CI：0.02～1.62)[73]。本研究中队列间的感染率相似可能与样本量有限有关。

2. 莫匹罗星的替代药物

PI近期已成为骨科手术中鼻腔去定植有前景的制剂。Rezapoor等[74]进行了一项RCT(安慰剂对照)，在429例接受大型骨科手术的患者中，比较10%市售PI、5% PI皮肤使用、基于PI的鼻腔抗菌剂以及安慰剂在鼻腔去定植中的效果。术后鼻腔培养结果显示，与10%市售PI(52%，5/29)和安慰剂(59%，19/32)相比，基于PI的鼻腔抗菌剂在治疗后4 h对金黄色葡萄球菌的去定植效果更显著(21%，7/34)($P=0.003$)。然而，24 h培养结果未见差异，提示PI抗菌活性持续时间较短。PI化合物还能有效降低急性条件下金黄色葡萄球菌的感染率。Urias等[75]描述了一项历史队列研究，该队列患者在术前实施了PI鼻腔抗菌剂去定植方案及手术前夜使用CHG沐浴后，接受下肢骨折手术治疗。在多变量回归模型中，去定植是发生SSI的保护性因素($OR=0.18$，95% CI：0.039～0.822，$P=0.027$)。所有这些研究均

在皮肤切口前1～2 h给予PI。

酒精类物质及聚己烷等抗菌溶液是鼻腔去定植的其他替代方案。一项描述性研究采用70%酒精进行鼻腔去定植,发现初次与关节翻修术中PJI分别为1.4%和4.3%。然而,所有感染病例均不是由葡萄球菌属引起[76]。相反,Bostian等[77]发现,与历史对照组相比,使用基于酒精的鼻腔去定植方案患者发生SSI的风险较低(0.64%(5/779) *vs*. 1.55%(10/647),P = 0.048)。仅Wandhoff等[78]的研究评估了使用聚己烷进行鼻腔、口腔和皮肤去定植的患者中SSI的发生率。他们发现,与未接受去定植的对照组相比,对接受初次TJA的患者普遍使用该方案可降低金黄色葡萄球菌SSI发生率(0.14% *vs*. 0.24%,P = 0.17),但该差异无统计学意义。[78]

3. 比较研究

仅有2项研究比较了使用不同药物的术后SSI发生率。Torres等[60]仅在MRSA培养阳性的患者(41/849)中,比较了普遍性PI去定植与选择性莫匹罗星去定植的使用。两组感染率均为0.8%,但莫匹罗星组显示出更高的成本。在唯一一项比较性RCT中,Phillips等[79]将1 539例接受脊柱手术及髋关节或膝关节置换术的患者随机分配至莫匹罗星鼻腔去定植组或PI鼻腔抗菌剂组。通过意向性治疗分析,莫匹罗星组和PI组分别有0.58%(5/855)和0.12%(1/842)的患者发生了金黄色葡萄球菌深部SSI(P = 0.200)。然而,采用符合方案分析时,莫匹罗星组金黄色葡萄球菌深部SSI发生率显著更高[0.65%(5/763) *vs*. 0(0/776),P = 0.030)[79]。

近期研究探索了多种替代性去定植方法。例如,抗菌光动力疗法作为一种非抗菌药物疗法被用于鼻腔去定植[80,81],在骨科和脊柱手术中显著降低了SSI发生率。该技术解决了抗菌药物耐药性相关问题,已在加拿大多家医院实施,并在美国开展持续临床试验。

结 论

由于可比数据有限,难以确定更优的鼻腔去定植剂。尽管莫匹罗星仍是指南推荐的标准药物,但其成本、耐药性及疗效仍存在争议。PI皮肤与鼻腔抗菌剂(PI鼻腔抗菌剂)似乎是一种具有成本效益的替代方案,在降低主要骨科手术中的定植率和SSI发生率方面效果相当。未来有必要进一步研究新型药物,以确保骨科手术中有效实施去定植策略。

参考文献

[1] Lampley A, Huang RC, Arnold WV, et al. Total joint arthroplasty: should patients have preoperative dental clearance[J]. J Arthroplasty, 2014, 29: 1087-1090.

[2] Sonn KA, Larsen CG, Adams W, et al. Effect of preoperative dental extraction on postoperative complications after total joint arthroplasty[J]. J Arthroplasty, 2019, 34: 2080-2084.

[3] Fenske F, Krause L, Meyer S, et al. Oral health screening for risk reduction for early periprosthetic joint infections of hip and knee endoprostheses-results of a prospective cohort study[J]. J Clin Med, 2023, 12: 4451.

[4] Mirzashahi B, Tonkaboni A, Chehrassan M, et al. The role of poor oral health in surgical site infection following elective spinal surgery[J]. Musculoskelet Surg, 2019, 103: 167-171.

[5] Tye EY, Taylor AJ, Kay RD, et al. An orthopedic surgeon's dental examination: reducing unnecessary delays in joint replacement surgery for marginalized patients in a safety net hospital system[J]. Arthroplast Today, 2021, 12: 76-81.

[6] Fenske F, Kujat B, Krause L, et al. Preoperative dental screening can reduce periprosthetic infections of hip and knee endoprostheses in the first month after surgery: results of a cohort study[J]. Infection, 2024, 52: 535-543.

[7] Kwan SA, Lau V, Fliegel BE, et al. Routine preoperative dental clearance for total joint arthroplasty: is there a benefit[J]. Cureus, 2023, 15: e41352.

[8] Tokarski AT, Patel RG, Parvizi J, et al. Dental clearance prior to elective arthroplasty may not be needed for everyone[J]. J Arthroplasty, 2014, 29: 1729-1732.

[9] Vuorinen M, Makinen T, Rantasalo M, et al. Incidence and risk factors for dental pathology in patients planned for elective total hip or knee arthroplasty[J]. Scand J Surg, 2019, 108: 338-342.

[10] Jarvis WR, Gaynes RP, Horan TC, et al. National nosocomial infections surveillance (NNIS) system report, data summary from october 1986-april 1998, issued June 1998[J]. Am J Infect Control, 1998, 26: 522-533.

[11] Whitehouse JD, Friedman ND, Kirkland KB, et al. The impact of surgical-site infections following orthopedic surgery at a community hospital and a university hospital: adverse quality of life, excess length of stay, and extra cost[J]. Infect Control Hosp Epidemiol, 2002, 23: 183-189.

[12] Ribau AI, Collins JE, Chen AF, et al. Is preoperative staphylococcus aureus screening and decolonization effective at reducing surgical site infection in patients undergoing orthopedic surgery? a systematic review and meta-analysis with a special focus on elective total joint arthroplasty[J]. J Arthroplasty, 2021, 36: 752-766. e6.

[13] Harrop JS, Styliaras JC, Ooi YC, et al. Contributing factors to surgical site infections[J]. J Am Acad Orthop Surg, 2012, 20: 94-101.

[14] Portais A, Gallouche M, Pavese P, et al. Staphylococcus aureus screening and preoperative decolonisation with mupirocin and chlorhexidine to reduce the risk of surgical site infections in orthopaedic surgery: a pre-post study[J]. Antimicrob Resist Infect Control, 2024, 13: 1-16.

[15] Chen AF, Wessel CB, Rao N. Staphylococcus aureus screening and decolonization in orthopaedic surgery and reduction of surgical site infections[J]. Clin Orthop Relat Res, 2013, 471: 2383-2389.

[16] Kim DH, Spencer M, Davidson SM, et al. Institutional prescreening for detection and eradication of methicillin-resistant staphylococcus aureus in patients undergoing elective orthopaedic surgery[J]. J Bone Joint Surg Am, 2010, 92: 1820-1826.

[17] Bebko SP, Green DM, Awad SS. Effect of a preoperative decontamination protocol on surgical site infections in patients undergoing elective orthopedic surgery with hardware implantation[J]. JAMA Surg, 2015, 150: 390-395.

[18] Rao N, Cannella B, Crossett LS, et al. A preoperative decolonization protocol for staphylococcus aureus prevents orthopaedic infections[J]. Clin Orthop Relat Res, 2008, 466: 1343-1348.

[19] Rao N, Cannella BA, Crossett LS, et al. Preoperative screening/decolonization for staphylococcus aureus to prevent orthopedic surgical site infection: prospective cohort study with 2-year follow-up[J]. J Arthroplasty, 2011, 26: 1501-1507.

[20] Scharf M, Holzapfel DE, Ehrnsperger M, et al. Preoperative decolonization appears to reduce the risk of infection in high-risk groups undergoing total hip arthroplasty [J]. Antibiotics, 2023, 12: 877.

[21] Ribau AI, Collins JE, Chen AF, et al. Is preoperative staphylococcus aureus screening and decolonization effective at reducing surgical site infection in patients undergoing orthopedic surgery? A systematic review and meta-analysis with a special focus on elective total joint arthroplasty[J]. J Arthroplasty, 2021, 36: 752-766. e6.

[22] Murray MR, Saltzman MD, Gryzlo SM, et al. Efficacy of preoperative home use of 2% chlorhexidine gluconate cloth before shoulder surgery[J]. J Shoulder Elbow Surg, 2011, 20: 928-933.

[23] Mastrocola M, Matziolis G, Bohle S, et al. Meta-analysis of the efficacy of preoperative skin preparation with alcoholic chlorhexidine compared to povidone iodine in orthopedic surgery[J]. Sci Rep, 2021, 11: 18634.

[24] Wade RG, Burr NE, Mccauley G, et al. The comparative efficacy of chlorhexidine gluconate and povidone-iodine antiseptics for the prevention of infection in clean surgery: a systematic review and network meta-analysis[J]. Ann Surg, 2021, 274: e481-e488.

[25] Rohrer F, Notzli H, Risch L, et al. Does preoperative decolonization reduce surgical site infections in elective orthopaedic surgery? a prospective randomized controlled trial[J]. Clin Orthop Relat Res, 2020, 478: 1790-1800.

[26] Harbarth S, Fankhauser C, Schrenzel J, et al. Universal screening for methicillin-resistant staphylococcus aureus at hospital admission and nosocomial infection in surgical patients[J]. JAMA, 2008, 299: 1149-1157.

[27] Chan AK, Ammanuel SG, Chan AY, et al. Chlorhexidine showers are associated with a reduction in surgical site infection following spine surgery: an analysis of 4266 consecutive surgeries[J]. Clin Neurosurg, 2019, 85: 817-826.

[28] Perl TM, Golub JE. New approaches to reduce staphylococcus aureus nosocomial infection rates: treating s. aureus nasal carriage[J]. Ann Pharmacother, 1998, 32: S7-S16.

[29] Schwarzkopf R, Takemoto RC, Immerman I, et al. Prevalence of staphylococcus aureus colonization in orthopaedic surgeons and their patients: a prospective cohort controlled study[J]. J Bone Joint Surg Am, 2010, 92: 1815-1819.

[30] van Rijen MML, Bonten M, Wenzel RP, et al. Intranasal mupirocin for reduction of staphylococcus aureus infections in surgical patients with nasal carriage: a systematic review[J]. J Antimicrob Chemother, 2008, 61: 254-261.

[31] Bode LGM, Kluytmans JAJW, Wertheim HFL, et al. Preventing surgical-site infections in nasal carriers of staphylococcus aureus[J]. N Engl J Med, 2010, 362: 9-17.

[32] Patel H, Khoury H, Girgenti D, et al. Burden of surgical site infections associated with arthroplasty and the contribution of staphylococcus aureus[J]. Surg Infect, 2016, 17: 78-88.

[33] Bengtsson S, Hambraeus A, Laurell G. Wound infections after surgery in a modern operating suite: clinical, bacteriological and epidemiological findings[J]. J Hyg (Lond), 1979, 83: 41-57.

[34] Goyal N, Miller A, Tripathi M, et al. Methicillin-resistant staphylococcus aureus (MRSA): colonisation and pre-operative screening[J]. Bone Jt J, 2013, 95B: 4-9.

[35] Stijnen T, Hamza TH, Ozdemir P. Random effects meta-analysis of event outcome in the framework of the generalized linear mixed model with applications in sparse data[J]. Stat Med, 2010, 29: 3046-3067.

[36] Suratwala S, Kommareddy D, Duvvuri P, et al. Costeffectiveness and clinical utility of universal pre-admission MRSA screening in total joint arthroplasty patients[J]. J Hosp Infect, 2023, 138: 27-33.

[37] Craxford S, Marson BA, Oderuth E, et al. Methicillin-resistant staphylococcus aureus in hip fracture: routine screening and decolonization of trauma patients may reduce rates of MRSA infection but not overall deep infection rates or mortality[J]. Bone Jt J, 2021, 103-B: 170-177.

[38] Lok CC, Alexander CPH, Wah HY, et al. The application of evidence-based bundle approach to reduce surgical site infection in geriatric hip fracture patients: a single centre experience[J]. J Orthop Trauma Rehabil, 2020, 27: 133-141.
[39] Sporer SM, Rogers T, Abella L. Methicillin-resistant and methicillin-sensitive staphylococcus aureus screening and decolonization to reduce surgical site infection in elective total joint arthroplasty[J]. J Arthroplasty, 2016, 31: 144-147.
[40] Malcolm TL, Robinson LD, Klika AK, et al. Predictors of staphylococcus aureus colonization and results after decolonization[J]. Interdiscip Perspect Infect Dis, 2016, 2016: 4367156.
[41] Baratz MD, Hallmark R, Odum SM, et al. Twenty percent of patients may remain colonized with methicillin-resistant staphylococcus aureus despite a decolonization protocol in patients undergoing elective total joint arthroplasty[J]. Clin Orthop, 2015, 473: 2283-2290.
[42] Kim DH, Spencer M, Davidson SM, et al. Institutional prescreening for detection and eradication of methicillin-resistant staphylococcus aureus in patients undergoing elective orthopaedic surgery[J]. J Bone Joint Surg Am, 2010, 92: 1820-1826.
[43] Hadley S, Immerman I, Hutzler L, et al. Staphylococcus aureus decolonization protocol decreases surgical site infections for total joint replacement[J]. Arthritis, 2010, 2010: 924518.
[44] Sankar B, Hopgood P, Bell KM. The role of MRSA screening in joint replacement surgery[J]. Int Orthop, 2005, 29: 160-163.
[45] Sott AH, Jones R, Davies S, et al. The value of pre-operative screening for MRSA in the reduction of sepsis in total hip replacement associated with MRSA. a prospective audit[J]. HIP Int, 2001, 11: 102-106.
[46] Von Rehlingen-Prinz F, Rohrs M, Sandiford N, et al. Preoperative MRSA screening using a simple questionnaire prior elective total joint replacement[J]. Arch Orthop Trauma Surg, 2024, 144: 5157-5164.
[47] Tonotsuka H, Sugiyama H, Amagami A, et al. What is the most cost-effective strategy for nasal screening and staphylococcus aureus decolonization in patients undergoing total hip arthroplasty[J]. BMC Musculoskelet Disord, 2021, 22: 129.
[48] Slover J, Haas JP, Quirno M, et al. Cost-effectiveness of a staphylococcus aureus screening and decolonization program for high-risk orthopedic patients[J]. J Arthroplasty, 2011, 26: 360-365.
[49] Williams DM, Miller AO, Henry MW, et al. Costeffectiveness of staphylococcus aureus decolonization strategies in high-risk total joint arthroplasty patients[J]. J Arthroplasty, 2017, 32: S91-S96.
[50] Rieser GR, Moskal JT. Cost efficacy of methicillin-resistant staphylococcus aureus decolonization with intranasal povidone-iodine[J]. J Arthroplasty, 2018, 33: 1652-1655.
[51] Cooper RA. Surgical site infections: epidemiology and microbiological aspects in trauma and orthopaedic surgery[J]. Int Wound J, 2013, 10: 3-8.
[52] Saadatian-Elahi M, Teyssou R, Vanhems P. Staphylococcus aureus, the major pathogen in orthopaedic and cardiac surgical site infections: a literature review[J]. Int J Surg, 2008, 6: 238-245.
[53] Berrios-Torres SI, Umscheid CA, Bratzler DW, et al. Centers for disease control and prevention guideline for the prevention of surgical site infection, 2017[J]. JAMA Surg, 2017, 152: 784-791.
[54] Allegranzi B, Bischoff P, De Jonge S, et al. New WHO recommendations on preoperative measures for surgical site infection prevention: an evidence-based global perspective [J]. Lancet Infect Dis, 2016, 16: e276-e287.
[55] American Academy of Orthopaedic Surgeons. American academy of orthopaedic surgeons evidence based clinical practice guideline for diagnosis and prevention of periprosthetic joint infections[M]. American Academy of Orthopaedic Surgeons, 2017: 1-69.
[56] Moroski NM, Woolwine S, Schwarzkopf R. Is preoperative staphylococcal decolonization efficient in total joint arthroplasty[J]. J Arthroplasty, 2015, 30: 444-446.
[57] Ramos N, Stachel A, Phillips M, et al. Prior staphylococcus aureus nasal colonization: a risk factor for surgical site infections following decolonization[J]. J Am Acad Orthop Surg, 2016, 24: 880-885.
[58] Tonotsuka H, Sugiyama H, Amagami A, et al. What is the most cost-effective strategy for nasal screening and staphylococcus aureus decolonization in patients undergoing total hip arthroplasty[J]. BMC Musculoskelet Disord, 2021, 22: 129.
[59] Dadashi M, Hajikhani B, Darban-Sarokhalil D, et al. Mupirocin resistance in staphylococcus aureus: a systematic review and meta-analysis[J]. J Glob Antimicrob Resist, 2020, 20: 238-247.
[60] Torres EG, Lindmair-Snell JM, Langan JW, et al. Is preoperative nasal povidone-iodine as efficient and cost-effective as standard methicillin-resistant staphylococcus aureus screening protocol in total joint arthroplasty[J]. J Arthroplasty, 2016, 31: 215-218.
[61] Bouyer B, Arvieu R, Gerlinger MP, et al. Individual decontamination measures reduce by two the incidence of surgical site infections in spinal surgery[J]. Orthop Traumatol Surg Res, 2020, 106: 1175-1181.
[62] Baratz MD, Hallmark R, Odum SM, et al. Twenty percent of patients may remain colonized with methicillin-resistant staphylococcus aureus despite a decolonization protocol in patients undergoing elective total joint arthroplasty[J]. Clin

Orthop Relat Res，2015，473：2283－2290.

[63] Hadley S，Immerman I，Hutzler L，et al. Staphylococcus aureus decolonization protocol decreases surgical site infections for total joint replacement[J]. Arthritis，2010，2010：1－4.

[64] Jeans E，Holleyman R，Tate D，et al. Methicillin sensitive staphylococcus aureus screening and decolonisation in elective hip and knee arthroplasty[J]. J Infect，2018，77：405－409.

[65] Rao N，Cannella BA，Crossett LS，et al. Preoperative screening/decolonization for staphylococcus aureus to prevent orthopedic surgical site infection[J]. J Arthroplasty，2011，26：1501－1507.

[66] Mallet C，Caseris M，Doit C，et al. Does staphylococcus aureus nasal decontamination affect the rate of early surgical site infection in adolescent idiopathic scoliosis surgery[J]. Eur Spine J，2018，27：2543－2549.

[67] Pelfort X，Romero A，Brugués M，et al. Reduction of periprosthetic staphylococcus aureus infection by preoperative screening and decolonization of nasal carriers undergoing total knee arthroplasty[J]. Acta Orthop Traumatol Turc，2019，53：426－431.

[68] Scholten R，Hannink G，Willemsen K，et al. Preoperative staphylococcus aureus screening and eradication：does it help to reduce early prosthetic joint infection[J]. Bone Joint J，2020，102-B：1341－1348.

[69] Sporer SM，Rogers T，Abella L. Methicillin-resistant and methicillin-sensitive staphylococcus aureus screening and decolonization to reduce surgical site infection in elective total joint arthroplasty[J]. J Arthroplasty，2016，31：144－147.

[70] Lamplot J，Luther G，Mawdsley E，et al. Modified protocol decreases surgical site infections after total knee arthroplasty [J]. J Knee Surg，2015，28：395－403.

[71] Stambough JB，Nam D，Warren DK，et al. Decreased hospital costs and surgical site infection incidence with a universal decolonization protocol in primary total joint arthroplasty[J]. J Arthroplasty，2017，32：728－734. e1.

[72] Rohrer F，Notzli H，Risch L，et al. Does preoperative decolonization reduce surgical site infections in elective orthopaedic surgery? a prospective randomized controlled trial[J]. Clin Orthop Relat Res，2020，478：1790－1800.

[73] Kalmeijer MD，Coertjens H，Van Nieuwland-Bollen PM，et al. Surgical site infections in orthopedic surgery：the effect of mupirocin nasal ointment in a double-blind，randomized，placebo-controlled study[J]. Clin Infect Dis，2002，35：353－358.

[74] Rezapoor M，Nicholson T，Tabatabaee RM，et al. Povidone-iodine-based solutions for decolonization of nasal staphylococcus aureus：a randomized，prospective，placebo-controlled study [J]. J Arthroplasty，2017，32：2815－2819.

[75] Urias DS，Varghese M，Simunich T，et al. Preoperative decolonization to reduce infections in urgent lower extremity repairs[J]. Eur J Trauma Emerg Surg，2018，44：787－793.

[76] Perdiño-Lizarraga JC，Combalia A，Fernández-Valencia JA，et al. Successful prophylactic measures for the eradication of staphylococcus aureus infections in elective hip primary and revision arthroplasty[J]. Rev Esp Cir Ortop Traumatol，2025，69：T177－T182.

[77] Bostian PA，Vaida J，Brooks WC，et al. A novel protocol for nasal decolonization using prolonged application of an alcohol-based nasal antiseptic reduces surgical site infections in total joint arthroplasty patients：a retrospective cohort study[J]. Surg Infect，2023，24：651－656.

[78] Wandhoff B，Schroder C，Noth U，et al. Efficacy of universal preoperative decolonization with polyhexanide in primary joint arthroplasty on surgical site infections. a multicenter before-and after-study[J]. Antimicrob Resist Infect Control，2020，9：188.

[79] Phillips M，Rosenberg A，Shopsin B，et al. Preventing surgical site infections：a randomized，open-label trial of nasal mupirocin ointment and nasal povidone-iodine solution[J]. Infect Control Hosp Epidemiol，2014，35：826－832.

[80] Moskven E，Banaszek D，Sayre EC，et al. Effectiveness of prophylactic intranasal photodynamic disinfection therapy and chlorhexidine gluconate body wipes for surgical site infection prophylaxis in adult spine surgery[J]. CJS，2023，66：e550－e560.

[81] Bryce E，Wong T，Forrester L，et al. Nasal photo-disinfection and chlorhexidine wipes decrease surgical site infections：a historical control study and propensity analysis [J]. J Hosp Infect，2014，88：89－95.

皮肤准备

13

Joshua P. Rainey，Daniel Diego Ball，Azlina A. Abbas，Samuel Parra Aguilera，Paulo Alencar，Myung-Rae Cho，Fabio Stucchi Devito，Gastón Felipe Aguilar García，Curtis Hartman，Kayahan Karaytug，Daniel Kendoff，Michael A. Mont，Calin S. Moucha，Kornilov Nikolai，Ayman I. Soliman，Marco Teloken，Annette W-Dahl

问题 1：对于接受大型骨科手术的患者，术中皮肤准备的最佳消毒剂是什么？

Joshua P. Rainey，Azlina A. Abbas，Calin S. Moucha，Annette W-Dahl，Myung-Rae Cho，Ayman I Soliman，Kayahan Karaytug，Michael A. Mont

【回答/建议】 A 部分：对于接受大型骨科手术的患者，目前尚无证据表明某一种术中皮肤准备剂的效果明显优于其他方案。

B 部分：异丙醇应作为术前手术部位皮肤准备流程的一部分。

【证据等级】 中等。

【代表投票】 A 部分：同意 73.5%，不同意 17.7%，弃权 8.8%（中等共识：明显多数支持）。

B 部分：同意 87.5%，不同意 8.3%，弃权 4.2%（强共识：超多数支持）。

依　据

手术部位感染（SSI）的预防已得到广泛研究。围手术期皮肤准备通常包括术前清洗、切口区域适当脱毛，以及减少皮肤再定植等多项措施[1]。切开前使用葡萄糖酸氯己定（CHG）或聚维酮碘（PI）溶液清洁手术部位，已成为降低手术区域细菌负荷的常规操作[2-5]。CHG 主要通过破坏细菌细胞膜发挥作用，而 PI 则通过使细菌蛋白变性产生抗菌效应[6]。

在最新一项关于术前皮肤抗菌处理的 Cochrane 荟萃分析中，作者认为，现有文献尚不足以支持优先使用某一种特定皮肤准备溶液[7]。不过，综合美国疾病控制与预防中心（CDC）、国际共识会议小组及既往研究的建议，本共识认为，无菌皮肤准备剂应含有酒精成分[5,7-13]。

该荟萃分析发表后，Charehbili 等开展了一项整群随机交叉试验，纳入 3 665 例接受乳腺、血管、结直肠、胆囊或骨科手术的患者，分别采用含酒精的 0.5% CHG 溶液或 1% PI 溶液进行皮肤准备。结果显示，两组总体 SSI 发生率差异无统计学意义[14]。

PREP-IT 研究团队发表了 2 项随机对照试验（RCT），用于评估骨折患者术前最佳抗菌皮肤准备方案。第 1 项研究纳入 1 638 例接受开放性骨折固定术的患者，分别使用 4% CHG 或 1% PI 溶液。结果显示，两组 SSI 发生率差异无统计学意义[15]。随后开展的多中心 RCT 纳入 6 785 例闭合性骨折患者，分别使用含酒精的 2% CHG 或 0.7% PI 溶液进行皮肤准备。作者发现，使用含酒精 PI 溶液者的 SSI 发生率低于使用含酒精 CHG 溶液者[16]。

相反，Ritter 等[17]开展的一项前瞻性随机试验纳入 279 例连续患者，术中随机使用含酒精的 2% CHG 或 1% PI 溶液进行皮肤准备。结果显示，在小腿和足部闭合性创伤手术中，CHG 组伤口愈合并发症发生率显著低于 PI 组。Shadid 等[18]则在一项 RCT 中纳入 49 例足部手术患者，分别使用含酒精的 0.5% CHG 或 1% PI 溶液进行准备。结果显示，两组患者术后伤口并发症和 SSI 发生率差异均无统计学意义。

在脊柱手术领域，Patrick 等[10]发表了 1 项 RCT，纳入 407 例脊柱手术患者，比较含酒精 2% CHG 与含酒精 1% PI 在术前及术中皮肤准备中的效果。基于术中皮肤培养结果，作者发现序贯使用 PI 和 CHG 比单独重复使用 PI 更能有效减少手术伤口污染。

在髋、膝关节置换术方面，自前述 Cochrane 荟萃分

析发表以来，又有 3 项 RCT 问世。Cho 等[19]纳入 150 例初次全膝关节置换术（TKA）患者，分别采用含酒精的 10% PI 溶液、1% PI 后联合 2% CHG，或 2% CHG 后联合 1% PI 进行皮肤准备。根据皮肤准备后的细菌培养结果，作者发现，无论先用 PI 再用 CHG，还是先用 CHG 再用 PI，效果均优于单独使用 PI。

Peel 等[20]发表了一项整群 RCT，纳入 780 例初次 TKA/全髋关节置换术（THA）患者，分别使用含酒精的 0.5% CHG 或 1% PI 溶液进行术中皮肤准备。结果显示，两组浅表伤口并发症发生率差异无统计学意义；但次级分析提示，PI 在预防 SSI 方面可能更具优势。Droll 等[21]开展的 RCT 纳入 105 例初次 THA 患者，分别使用 2% CHG 或 0.7% PI 溶液。基于术中培养结果，作者发现，初次涂布时 PI 清除髋部皮肤菌群的效果优于 CHG，但至伤口闭合时，两种溶液的效果相当。

在肩部手术中，Blonna 等[22]发表的 RCT 纳入 40 例肱骨近端骨折患者，术中分别使用 1% PI 或 4% CHG 溶液，随后再使用 PI 进行准备。结果显示，2 种方案均可降低金黄色葡萄球菌及痤疮丙酸杆菌的皮肤载量，但双重皮肤准备对降低凝固酶阴性葡萄球菌更为有效。此外，Dorfel 等[23]基于随机交叉研究发现，在肩部需氧菌和厌氧菌培养阳性率方面，含酒精的 3.2% PI 溶液优于含酒精的 2% CHG 溶液。Hancock 等[24]纳入 22 例患者的 RCT 显示，与单用 CHG 相比，CHG 联合过氧化苯甲酰在 14 天内抑制痤疮丙酸杆菌生长的效果无统计学差异。

鉴于不同手术部位的研究结果存在明显异质性，目前还没有一种术中无菌皮肤准备剂可被视为适用于所有大型骨科手术患者的最佳选择。根据 Dockery 等[25]关于术前皮肤准备剂与手术部位关系的综述，具体选择应依据手术部位最可能涉及的病原菌谱，并与异丙醇联合使用。

问题 2：抗菌切口膜在大型骨科手术患者中是否具有应用价值？

Daniel Diego Ball，Marco Teloken，Devito Fabio Stucchi，Daniel Kendoff，Paulo Alencar，Samuel Parra Aguilera，Kornilov Nikolai，Curtis Hartman，Gastón Felipe Aguilar García

【回答/建议】 可能有应用价值。对于接受大型骨科手术的患者，使用含抗菌剂的切口薄膜可能有助于降低术后感染发生率。

【证据等级】 有限。

【代表投票】 同意 78%，不同意 14.8%，弃权 7.3%（中等共识：明显多数支持）。

依　据

SSI 和假体周围关节感染（PJI）是严重并发症。预防感染是降低其发生率、避免严重后果的关键，也会显著影响患者预后和医疗系统负担。

黏附性塑料切口膜约 30 年前被引入临床，用作切口区域覆盖物，目的在于术中隔离周围皮肤菌群，防止其污染暴露组织，从而降低伤口感染风险[26]。

切口膜已在骨科临床实践中广泛使用。例如，一项针对比利时骨科协会成员的在线调查显示，在 228 名执业骨科医师中，67.5%使用浸渍型切口膜，12.3%使用非浸渍型切口膜，20.3%表示从不使用切口膜[27]。

预防手术感染需要规范的无菌操作、抗菌处理，并严格遵循手术原则，以尽可能减少微生物（包括患者自身皮肤菌群）进入手术部位。然而，黏附性塑料切口膜、无菌袜及个人防护装备在降低感染风险方面的独立效果仍缺乏明确证据支持[28]。

多项研究显示，使用黏附性切口膜并非总能降低 PJI 风险。一项纳入 2 266 例患者的研究中，1 129 例（49.8%）使用黏附性切口膜，1 137 例（50.2%）作为对照。结果显示，与未使用切口膜相比，使用抗菌切口膜可显著降低手术刀片培养阳性率（3.81% *vs*. 12.19%；$P=0.031$）。然而，至伤口闭合前，切口膜下方皮肤污染水平较使用前增加 2 倍以上（10% *vs*. 4%；$P<0.01$）。此外，抗菌与非抗菌黏附性切口膜在 PJI 发生率方面差异无统计学意义（1.0% *vs*. 1.2%；$P=0.46$）[29]。

另一项研究显示，使用黏附性切口膜者的切口细菌定植率为 12.0%，未使用者为 27.4%，提示含碘黏附性切口膜可显著降低切口细菌定植[30]。一项纳入 62 087 例初次 TKA 患者的研究显示，使用抗菌黏附性切口膜与因 PJI 导致的翻修风险降低相关[31]。

手术持续时间和手术类型也可能影响手术部位污

染率,同时也会影响切口膜可能起到的防护效果。一项研究表明,在未使用切口膜的情况下,手术时间较短的THA患者污染率显著低于手术时间更长、污染率更高的TKA患者($OR=16.562$,$P<0.01$);正确使用含碘浸渍切口膜可显著降低污染风险($P<0.001$)。此外,手术时间延长被确定为TKA细菌污染的危险因素($P<0.01$)[32]。

为进一步明确这一问题,我们开展了系统文献综述,纳入所有符合条件的研究。最终共比较5 241例使用抗菌浸渍切口膜的患者与4 533例未使用抗菌切口膜的患者。结果显示,使用抗菌切口膜者PJI发生率为1.14%,未使用者为1.26%,提示抗菌切口膜并未显著降低PJI发生率[33]。

手术区域准备过程很重要,应由外科医生直接监督,以确保切口膜覆盖足够大的表面积,并正确放置和管理集液袋[34]。研究显示,含碘黏附性切口膜可显著降低用于皮肤切开的手术刀的污染率,刀片培养阳性率与切口膜使用之间存在统计学差异($P=0.031$)[35]。然而,79 min后,塑料与非塑料切口膜在污染控制方面差异无统计学意义,这使其在SSI预防中的长期有效性受到质疑[36]。因此,若外科医生在术中移除切口膜,我们建议再次使用抗菌剂清洁皮肤[37]。

切口膜使用中的一个重要问题是其从皮肤表面翘起或剥离。研究显示,当剥离距离超过10 mm时,污染风险显著升高($OR=3.54$,95% CI:1.64～11.05,$P=0.001\ 3$)[38]。目前已有多种减少切口膜剥离的策略,例如术前使用70%异丙醇作为脱脂剂,可降低潮湿环境下切口膜翘起的风险[39]。在最终粘贴切口膜前再次涂布抗菌溶液,也可显著降低择期全关节置换术(TJA)患者浅表SSI的发生率[40]。联合应用上述实施风险控制措施,对下肢TJA后感染控制可产生协同作用[41-44]。

结　论

抗菌切口膜在减少手术区域污染方面具有公认价值,但其降低SSI发生率的效果尚未得到明确证实。综合现有文献分析:在上述条件下正确使用黏附性切口膜有助于减少手术伤口污染;然而,目前尚无证据证明其能够降低PJI风险。此外,若切口膜使用不当,反而可能增加手术感染风险。

参考文献

[1] Wilson J, Topley K, Stott D, et al. The onetogether collaborative approach to reduce the risk of surgical site infection: identifying the challenges to assuring best practice[J]. J Infect Prev, 2015, 16: 118-125.

[2] Mangram AJ, Horan TC, Pearson ML, et al. Guideline for prevention of surgical site infection, 1999[J]. Am J Infect Control, 1999, 27: 97-132.

[3] Durani P, Leaper D. Povidone-iodine: use in hand disinfection, skin preparation and antiseptic irrigation[J]. Int Wound J, 2008, 5: 376-387.

[4] Milstone AM, Passaretti CL, Perl TM. Chlorhexidine: expanding the armamentarium for infection control and prevention[J]. Clin Infect Dis, 2008, 46: 274-281.

[5] Berrios-Torres SI, Umscheid CA, Bratzler DW, et al. Centers for disease control and prevention guideline for the prevention of surgical site infection, 2017[J]. JAMA Surg, 2017, 152: 784-791.

[6] Bednarek RS, Nassereddin A, Ramsey ML. Skin antiseptics[M]. Treasure Island: StatPearls Publishing, 2025.

[7] Dumville JC, McFarlane E, Edwards P, et al. Preoperative skin antiseptics for preventing surgical wound infections after clean surgery[J]. Cochrane Database Syst Rev, 2015, CD003949.

[8] Saltzman MD, Nuber GW, Gryzlo SM, et al. Efficacy of surgical preparation solutions in shoulder surgery[J]. J Bone Joint Surg Am, 2009, 91: 1949-1953.

[9] Xu PZ, Fowler JR, Goitz RJ. Prospective randomized trial comparing the efficacy of surgical preparation solutions in hand surgery[J]. Hand (N Y), 2017, 12: 258-264.

[10] Patrick S, McDowell A, Lee A, et al. Antisepsis of the skin before spinal surgery with povidone iodine-alcohol followed by chlorhexidine gluconate-alcohol versus povidone iodine-alcohol applied twice for the prevention of contamination of the wound by bacteria: a randomised controlled trial[J]. Bone Joint J, 2017, 99-B: 1354-1365.

[11] Cheng K, Robertson H, St Mart JP, et al. Quantitative analysis of bacteria in forefoot surgery: a comparison of skin preparation techniques[J]. Foot Ankle Int, 2009, 30: 992-997.

[12] Bibbo C, Patel DV, Gehrmann RM, et al. Chlorhexidine provides superior skin decontamination in foot and ankle surgery: a prospective randomized study[J]. Clin Orthop Relat Res, 2005, 438: 204-208.

[13] Atkins GJ, Alberdi MT, Beswick A, et al. General assembly, prevention, surgical site preparation: proceedings of international consensus on orthopedic infections[J]. J Arthroplasty, 2019, 34(S2): S85-S92.

[14] Charehbili A, Koek MBG, de Mol van Otterloo JCA, et al. Cluster-randomized crossover trial of chlorhexidine-alcohol versus iodine-alcohol for prevention of surgical-site infection (SKINFECT trial)[J]. BJS Open, 2019, 3: 617-622.

[15] P-I Investigators. Aqueous skin antisepsis before surgical

repair of open fractures (Aqueous-PREP): a multiple-period, cluster-randomised, crossover trial[J]. Lancet, 2022, 400: 1334-1344.

[16] Sprague S, Slobogean G, et al. Skin antisepsis before surgical repair of extremity fractures[J]. N Engl J Med, 2024, 390: 409-420.

[17] Ritter B, Herlyn PKE, Mittlmeier T, et al. Preoperative skin antisepsis using chlorhexidine may reduce surgical wound infections in lower limb trauma surgery when compared to povidone-iodine—a prospective randomized trial [J]. Am J Infect Control, 2020, 48: 167-172.

[18] Shadid MB, Speth M, Voorn GP, et al. Chlorhexidine 0.5%/70% alcohol and iodine 1%/70% alcohol both reduce bacterial load in clean foot surgery: a randomized, controlled trial[J]. J Foot Ankle Surg, 2019, 58: 278-281.

[19] Cho MR, Choi WK, Che SH, et al. Efficacy of skin preparation solutions in patients with total knee replacement: a randomized controlled trial[J]. J Orthop Surg (Hong Kong), 2023, 31: 1-10.

[20] Peel TN, Dowsey MM, Buising KL, et al. Chlorhexidine alcohol versus iodine-alcohol for surgical site skin preparation in an elective arthroplasty (ACAISA) study: a cluster randomized controlled trial[J]. Clin Microbiol Infect, 2019, 25: 1239-1245.

[21] Droll KP, Abouassaly M, Cullinan C, et al. Efficacy of surgical skin preparation solutions in hip arthroplasty: a prospective randomized trial[J]. Can J Surg, 2022, 65: e756-e762.

[22] Blonna D, Allizond V, Bellato E, et al. Single versus double skin preparation for infection prevention in proximal humeral fracture surgery[J]. Biomed Res Int, 2018, 2018: 8509527.

[23] Dorfel D, Maiwald M, Daeschlein G, et al. Comparison of the antimicrobial efficacy of povidone-iodine-alcohol versus chlorhexidine-alcohol for surgical skin preparation on the aerobic and anaerobic skin flora of the shoulder region[J]. Antimicrob Resist Infect Control, 2021, 10: 17.

[24] Hancock DS, Rupasinghe SL, Elkinson I, et al. Benzoyl peroxide + chlorhexidine versus chlorhexidine alone skin preparation to reduce propionibacterium acnes: a randomized controlled trial[J]. ANZ J Surg, 2018, 88: 1182-1186.

[25] Dockery DM, Allu S, Vishwanath N, et al. Review of pre-operative skin preparation options based on surgical site in orthopedic surgery[J]. Surg Infect (Larchmt), 2021, 22: 1004-1013.

[26] Chiu KY, Lau SK, Fung B. Plastic adhesive drapes and wound infection after hip fracture surgery[J]. Aust N Z J Surg, 1993, 63: 798-801.

[27] Raad M, Van Cauter M, Detrembleur C, et al. Survey regarding prevention of surgical site infection after orthopaedic surgery in belgium: are we on the right track[J]. Acta Orthop Belg, 2022, 88: 645-654.

[28] Ratto N, Arrigoni C, Rosso F, et al. Total knee arthroplasty and infection: how surgeons can reduce the risks[J]. EFORT Open Rev, 2017, 1: 339-344.

[29] Mundi R, Nucci N, Ekhtiari S, et al. Do adhesive drapes have an effect on infection rates in orthopaedic surgery? a systematic review and meta-analysis[J]. Clin Orthop Relat Res, 2022, 480: 551-559.

[30] Rezapoor M, Tan TL, Maltenfort MG, Parvizi J. Incise draping reduces the rate of contamination of the surgical site during hip surgery: a prospective, randomized trial[J]. J Arthroplasty, 2018, 33: 1891-1895.

[31] Keemu H, Alakyla KJ, Klen R, et al. Risk factors for revision due to prosthetic joint infection following total knee arthroplasty based on 62, 087 knees in the finnish arthroplasty register from 2014 to 2020[J]. Acta Orthop, 2023, 94: 215-223.

[32] Hanada M, Hotta K, Furuhashi H, et al. Intraoperative bacterial contamination in total hip and knee arthroplasty is associated with operative duration and peeling of the iodine-containing drape from skin[J]. Eur J Orthop Surg Traumatol, 2020, 30: 917-921.

[33] Kuo FC, Tan TL, Wang JW, et al. Use of antimicrobial-impregnated incise drapes to prevent periprosthetic joint infection in primary total joint arthroplasty: a retrospective analysis of 9774 cases[J]. J Arthroplasty, 2020, 35: 1686-1691.

[34] Jenzer H. Assessment of povidone-iodine disinfectant compatibility with antimicrobial incise drape and adhesion inhibition on the skin using a gas chromatography/mass spectrometry approach[J]. Dermatology, 2006, 212(Suppl 1): 58-65.

[35] Scheidt S, Walter S, Randau TM, et al. The influence of iodine-impregnated incision drapes on the bacterial contamination of scalpel blades in joint arthroplasty[J]. J Arthroplasty, 2020, 35: 2595-2600.

[36] Milandt N, Nymark T, Jørn Kolmos H, et al. Iodine-impregnated incision drape and bacterial recolonization in simulated total knee arthroplasty[J]. Acta Orthop, 2016, 87: 380-385.

[37] Milandt N, Nymark T, Jørn Kolmos H, et al. Iodine-impregnated incision drape and bacterial recolonization in simulated total knee arthroplasty[J]. Acta Orthop, 2016, 87: 380-385.

[38] Hesselvig AB, Arpi M, Madsen F, et al. Does an antimicrobial incision drape prevent intraoperative contamination? A randomized controlled trial of 1187 patients[J]. Clin Orthop Relat Res, 2020, 478: 1007-1015.

[39] Olson LK, Morse DJ, Paulson JE, et al. Evaluation of incise drape lift using 2% chlorhexidine gluconate/70% isopropyl alcohol preoperative skin preparations in a human volunteer knee model[J]. Arthroplast Today, 2022, 15: 24-28.

[40] Morrison TN, Chen AF, Taneja M, et al. Single vs repeat surgical skin preparations for reducing surgical site infection after total joint arthroplasty: a prospective, randomized, double-blinded study [J]. J Arthroplasty, 2016, 31: 1289-1294.

[41] Salem HS, Ng MK, Chen Z, et al. Bundled-care program for the prevention of surgical-site infections following lower extremity total joint arthroplasty[J]. Surg Technol Int, 2021, 39: 355-367.

[42] Jacobson C, Osmon DR, Hanssen A. Prevention of wound contamination using duraprep solution plus ioban 2 drapes [J]. Clin Orthop Relat Res, 2005, 439: 32-37.

[43] Abouljoud MM, Alvand A, Boscainos P, et al. Hip and knee section, prevention, operating room environment: proceedings of international consensus on orthopedic infections[J]. J Arthroplasty, 2019, 34(S2): S293-S300.

[44] Abouljoud MM, Alvand A, Boscainos P, et al. Hip and knee section, prevention, operating room environment: proceedings of international consensus on orthopedic infections [J]. J Arthroplasty, 2019, 34(S2): S293-S300.

手　套

Elido Perez[1*], Leanne Ludwick[2], Daniel Diego Ball[3], Felipe Moreira Borim[4], David Figueroa[5], Amjad Hossain[6], Geert Meermans[7], Debabrata Padhy[8], Roberto Rossi[9], Rosa Silva[10], Ruben Limas Telles[10], Charles Vogely[11], Saheed Yakub[12], Luigi Zagra[13,14]

[1] Santo Domingo, Dominican Republic
[2] Tufts University School of Medicine
[3] ABC Medical Center, Cancun, Mexico
[4] Melbourne Orthopaedic Group, Australia
[5] Clinica Alemana de Santiago SA
[6] Department of Orthopedics, Bangladesh
[7] Bravis Hospital, Berggen op Zoom and Roosendaal, Netherlands
[8] Apollo Hospitals Chennai, Chennai, Tamil Nadu, India
[9] Ospedale Mauriziano Umberto I, Torino, Italia
[10] Centro Policlinico Valencia, Spain
[11] University Medical Centre Utrecht, Netherlands
[12] Department of Surgery, Uniosun Teaching Hospital, Osogbo, Nigeria
[13] Hip Department, IRCCS Istituto Ortopedico Galeazzi, Milan, Italy
[14] Universita Vita-Salute San Raffaele, Milan, Italy
[*] 通讯作者

问题 1：大型骨科手术中手术团队应佩戴多少副手套？

Elido Perez, David Figueroa, Rosa Silva, Leanne Ludwick, Charles Vogely, Debabrata Padhy, Roberto Rossi, Ruben Limas

【回答/建议】 鉴于大型骨科手术中外层手套穿孔的百分比较高，显然需要额外的屏障，而这正是由第 2 副手套提供的。

【证据等级】 强。

【代表投票】 同意 89.7%，不同意 6.9%，弃权 3.5%（强共识：超多数支持）

依　据

外科手套作为一种屏障，可保护患者和手术团队免受可能导致感染的病原体污染。在大型骨科手术中，最大限度地减少污染至关重要，因为感染是一种毁灭性的并发症[1]。在外科医生中，关于手术过程中佩戴手套数量的实践各有不同。尽管已有大量研究探讨了佩戴双层手套的有效性，但结论仍存在差异。诸如手术的复杂性、手套穿孔的可能性以及污染风险[2]等因素，共同导致了需要更深入的分析和更一致的实践指南。

为解决所提出的问题，本研究进行了一项全面的系统综述。利用图书馆员制定的适当 MeSH 术语，并检索了包括 PubMed 和 Embase 在内的两个数据库，共确定了 421 篇文献。去除 83 篇重复文献后，剩余 338 条记录供标题和摘要筛选。在评估标题和摘要的合格性后，97 项研究进入全文筛选阶段。然而，全文审查发现研究之间存在显著的异质性，导致其不适合进行合并分析。此外，仅识别出极少数专门针对此主题的临床研究。因此，本任务采用叙述性方法。

大多数外科手套由乳胶、乙烯基、丁腈或氯丁橡胶

制成。它们可分为无粉和有粉两种。最常用的是乳胶外科手套,但其主要缺点是容易引起过敏。有些外科手套由编织材料制成,多为棉质。本研究纳入的文献并未统计对比同类型的外科手套。

骨科是外科领域中术者最常佩戴双层手套的专科之一[3]。多数骨科医生选择双层手套,一方面旨在降低感染风险[4],另一方面也是为了自我防护。在大型骨科手术中,仅有极少数医生佩戴单层手套,包括普通外科手套与专用骨科手套。单层手套存在明显隐患:一旦手套需要更换、发生污染或出现破损,因缺少额外防护屏障,术者手部会直接暴露[4,5]。

对大型骨科手术中单层手套系统穿孔情况的研究发现,髋关节置换术中单层手套系统穿孔率为12%,风险极高,因此,建议使用双层手套系统以降低穿孔和污染的可能性[6]。有观点认为,与传统手套相比,骨科手套提供了更厚的屏障和更高的耐磨性。部分术者因防护性能提升而选择该类手套,但会伴随触觉灵敏度降低和手部疲劳的问题。相比之下,双层传统手套的性能与单层骨科手套相似[7]。

预防感染至关重要,甚至在切皮之前就应开始。正因如此,许多外科医生在关节置换手术中为患者铺单时,常佩戴双层手套,以降低污染的可能性。在此阶段,15%的手套受到污染。这种情况在髋关节手术中比在膝关节手术中更常见,并且往往影响优势手。这类污染可能会被识别,其表现既可能是手套有明显的撕裂,也可能是难以察觉的隐匿形式[8]。

在大型骨科手术中,如关节置换术,常会遇到锋利的骨缘和器械,它们很容易刺穿手套。事实上,外层手套的破损率为18.4%～59%[10],内层手套破损率则为8.4%～25%[9-11]。通常,破损的手套会立即被发现。然而,正如Demircay等[10]所示,在关节置换手术中,仅有14.4%的外层手套穿孔和6.97%的内层手套穿孔被识别出来。大多数时候,手术在未意识到任何手套穿孔的情况下继续进行。

现已证明,手术团队中需要特别关注主刀医生的手套完整性,因为从统计学角度看,他们是最容易发生手套穿孔的人[12-14]。这可能是因为主刀医生操作量大,需使用器械,并操作钻头与骨锯,而助手的操作强度相对更低[15]。

在进行关节置换翻修术时,需特别注意手套的完整性,因为正如Boyarov等[14]报告,髋关节翻修术中高达57%的病例发生手套穿孔,这比初次髋关节置换术高出15%。Enz等[16]和Carter等[12]也报告了类似的趋势。然而,后2项研究未能细分数据,也未提供翻修手术是针对髋关节还是膝关节的具体信息。

极少数研究能够证实手套穿孔与手术部位感染(SSI)风险增加之间存在关联。Jid等[2]发现,在初次全膝关节置换术(TKA)中,当内外层手套均穿孔后,SSI发生率为9.1%。相比之下,在无手套穿孔的病例中,SSI发生率为0.5%。

结　论

外科手套提供了一道屏障,有助于减少患者感染,并防止手术团队接触传染性生物制品、材料或分泌物。单层手套系统在手套失效时存在高污染风险。手套穿孔的可能性随病例复杂程度而增加,因此在关节翻修术中,穿孔发生率高于初次置换术。此外,外层手套穿孔的数量与内层手套穿孔数量存在显著差异。基于现有证据,进行大型骨科手术时应佩戴双层手套。

问题2:大型骨科手术中应多久更换一次手套?

Leanne Ludwick, Geert Meermans, Daniel Diego, Felipe Borim Moreira, Saheed Yakub, Luigi Zagra, Amjad Hossain

【回答/建议】 为尽量减少因手套污染和穿孔而导致的感染风险,应在手术过程中的以下关键阶段更换手套:铺单后、骨折复位和钢板内固定后、骨准备和试模复位后、因假体周围关节感染(PJI)进行翻修病例中关节切开术后即刻、全关节置换植入假体前、骨水泥固定后以及伤口闭合前。此外,在长时间手术过程中,应至少每40～60 min更换一次手套,或当手套被器械夹住或卷入时也应更换。

【推荐强度】 弱。

【代表投票】 同意79.4%,不同意8.6%,弃权12.1%(中等共识:明显多数支持)。

依 据

长时间的外科手术增加了病原体进入手术部位的风险，可能导致 SSI/PJI[17,18]。无菌外科手套对于通过防止皮肤细菌传播来最小化这些风险至关重要[19]。虽然佩戴双层手套现已成为标准实践，但对于术中更换手套的时机尚无标准化指南。本综述旨在提供关于最佳手套更换频率的证据，以减少污染和穿孔的风险，最终预防 SSI/PJI。

几项研究评估了骨科手术特定阶段的手套污染和穿孔情况。在全髋关节置换术（THA）中，Beldame 等[18]分析了 4 个阶段的手套污染和穿孔率：铺单、切皮与骨准备、臼杯和股骨柄植入以及关节复位。他们报告各阶段的污染率分别为 3.06%、2.2%、2.63%和 6.09%，穿孔率分别为 1.8%、5.02%、5.55%和 0.59%。他们发现，将受污染的手套更换为新的无菌手套后，在 80%（16/20）的病例中，后续样本呈阴性。基于这些发现，他们建议在铺单后、骨准备阶段结束时（因穿孔风险高）、关节复位后（污染最高时）以及骨水泥固定后（以处理污染和溶剂暴露），更换整个团队的外层手套。类似地，Karakus 和 Sari[19]研究了 300 例 TKA 病例，观察到股骨截骨后穿孔率为 8.1%，胫骨截骨后为 14.8%，试模复位期间为 52.6%，假体放置后为 7.4%，伤口闭合期间为 17%。他们建议在试模复位后和伤口闭合前更换手套。在切开复位内固定术（open reduction and internal fixation，ORIF）中，Li 等[20]分析了在 30 例手术中收集的 408 只手套，报告总污染率为 30.15%，其中在首次使用固定钢板进行骨折复位阶段发生率最高（58.54%）。他们强调需要在污染风险高的阶段（例如首次使用固定钢板进行骨折复位阶段）更频繁地更换手套。Lee 等[21]同样建议进行非特定的频繁手套更换，因为他们观察到主刀医生在手术结束时污染率增加（0 *vs*. 1.4%），洗手护士在打开包装并递送人工植入物后污染率也增加（0 *vs*. 14.3%）。

在针对 PJI 的翻修病例中，Ludwick 等[22]每 20 min 收集一次手套，发现关节切开术后的污染率（70%）高于此阶段前收集的样本（40%）。他们建议在关节切开术后立即更换手套，以限制细菌扩散。

铺单也被认为是具有污染可能的手术步骤。Makki 等[23]研究了 46 例全关节置换术（TJA）中使用的 125 副手套，发现铺单期间使用的手套经常受到污染。他们将病例随机分为 3 组：A 组在铺单后更换双层手套的顶层，B 组佩戴三层手套并在铺单后移除最外层，C 组移除双层手套的顶层并以单层手套开始手术。A 组和 B 组的污染率为 0。因此，推荐在铺单后立即更换顶层手套，而不是仅移除顶层手套或仅佩戴单层手套。

对于较长时间的手术，也有研究探讨了基于时间方案来应对污染和穿孔问题。Al-Habdan 等[24]从 150 例小儿骨科病例中随机收集了 842 只手套（526 只来自双层手套，316 只来自单层手套）。他们发现穿孔率随手术时间增加而升高：手术时间少于 1 h，单层手套穿孔率为 10.7%，双层手套为 0；而手术时间在 1～2 h，单层手套穿孔率为 53.6%，双层手套为 25.6%。因此，他们推荐佩戴双层手套，但也讨论了每 40～60 min 更换手套的可能性。Al-Maiyah 等[25]进行了一项随机试验，比较了 THA 病例中的手套穿孔率和污染率。研究组在铺单后、每隔 20 min 以及骨水泥固定前更换手套，而对照组仅在铺单后和骨水泥固定前更换手套。研究组的穿孔率和污染率均显著低于对照组（4.2% *vs*. 11.7%，44% *vs*. 76%）。Kaya 等[26]提出了一个更保守的方案，建议大约每 90 min 更换一次手套，或当手套被手术液体过度污染时随时更换。该建议是在他们发现手套穿孔的平均时间为（92.7±50.2）min 后提出的。这些发现突显了在较长手术过程中定期更换手套以降低污染风险的作用。

除了基于时间和步骤的方案外，也有建议指出，如果手套受损或受污染，应立即更换。Goldman 等[27]发现，手术中被旋转设备缠绕的手套中，52%存在穿孔，这一结果说明在此类情况下需立即更换手套的必要性，无论手套表面完整性如何。Demircay 等[28]也发现，尽管每小时更换手套，但 983 只外层手套中仍有 181 只（18.4%）穿孔，511 只内层手套中有 43 只（8.4%）穿孔。他们建议在穿孔高风险区域（尤其是双手的食指和拇指）对手套进行额外加固。Tao 等[29]同样提出频繁更换手套，并可能使用指示手套。

结 论

总的来说，文献强调了在大型骨科手术中频繁更换手套可能有助于降低感染风险，特别是在铺单后、高风险阶段或长时间手术期间（例如超过 1 h 的手术）。如果手套出现肉眼可见的破损或缠绕在手术设备上，也应立即更换。尽管尚无标准方案，但这些研究的建议为规范大型骨科手术中的手套更换实践提供了一个框架（表 14－1）。

表 14－1　大型骨科手术中更换手套的推荐意见

类　别	推　　荐
基于时间	长时间手术期间,每 40～90 min 更换手套以减少污染[24,26]
	THA 期间,每隔 20 min 更换手套[25]
基于阶段	铺单后[18,23,25]
	关节置换术中,骨水泥固定后以应对污染和溶剂暴露[18,19]
	TKA 中,试模复位后及伤口闭合前[19]
	ORIF 中,骨折复位和钢板固定期间,尤其是在第 1 块固定钢板阶段[20]
	因 PJI 进行翻修的病例中,关节切开术后立即更换[22]
一般性建议	若怀疑穿孔应立即更换手套,例如被旋转设备缠绕时,无论表面完整性如何[27]

参考文献

[1] Al-Maiyah M, Bajwa A, Mackenney P, et al. Glove perforation and contamination in primary total hip arthroplasty[J]. J Bone Joint Surg Br, 2005, 87(4): 556－559.

[2] Jid LQ, Ping MW, Chung WY, et al. Visible glove perforation in total knee arthroplasty[J]. J Orthop Surg (Hong Kong), 2017, 25(1): 2309499017695610.

[3] Johanet H, Tarantola A, Bouvet E. Protection methods in the operating room and risks of blood exposure. results of a national survey[J]. Ann Chir, 2000, 125(4): 385－390.

[4] Ward WG, Cooper JM, Lippert D, et al. Glove and gown effects on intraoperative bacterial contamination[J]. Ann Surg, 2014, 259(3): 591－597.

[5] Thanni LO, Yinusa W. Incidence of glove failure during orthopedic operations and the protective effect of double gloves[J]. J Natl Med Assoc, 2003, 95(12): 1184－1188.

[6] Tao LX, Basnet DK. Study of glove perforation during hip replacement arthroplasty: its frequency, location, and timing [J]. Int Sch Res Notices, 2014, 2014: 129561.

[7] Jackson EM, Neal JG, Williams FM, et al. Biomechanical performance of orthopedic gloves[J]. J Biomed Mater Res, 1999, 48(2): 193－198.

[8] Makki D, Deierl K, Pandit A, et al. A prospective study on the risk of glove fingertip contamination during draping in joint replacement surgery[J]. Ann R Coll Surg Engl, 2014, 96(6): 434－436.

[9] Kumar D, Shantanu K, Kumar M, et al. A cross-sectional analysis of glove perforation in primary and revision total hip arthroplasty[J]. Malays Orthop J, 2016, 10(3): 31－35.

[10] Demircay E, Unay K, Bilgili MG, et al. Glove perforation in hip and knee arthroplasty[J]. J Orthop Sci, 2010, 15(6): 790－794.

[11] Enz A, Kostuj T, Warnke P, et al. Intraoperative damage to surgical gloves during various operations on the musculoskeletal system: a multicenter study[J]. Arch Orthop Trauma Surg, 2022,142(1):57－65.

[12] Carter AH, Casper DS, Parvizi J, et al. A prospective analysis of glove perforation in primary and revision total hip and total knee arthroplasty[J]. J Arthroplasty, 2012, 27(7): 1271－1275.

[13] Lee SW, Cho MR, Lee HH, et al. Perforation of surgical gloves during lower extremity fracture surgery and hip joint replacement surgery[J]. Hip Pelvis, 2015 ,27(1):17－22.

[14] Boyarov AA, Tikhilov RM, Shubnyakov II, et al. Glove damage in total hip arthroplasty[J]. PTORS, 2019, 7(3): 55－62.

[15] Kaya I,Uğraş A, Sungur I, et al. Glove perforation time and frequency in total hip arthroplasty procedures[J]. Acta Orthop Traumatol Turc, 2012,46(1):57－60.

[16] Enz A, Klinder A, Mittelmeier H, et al. Damages with high consequences: analysis of perforations in surgical latex operation gloves from orthopedic surgeries[J]. Eur J Microbiol Immunol (Bp), 2018, 8(4): 159－162.

[17] Lee C, Mayer E, Bernthal N, et al. Orthopaedic infections: what have we learned? [J]. OTA Int. 2023, 6(2 Suppl):e250.

[18] Beldame J, Lagrave B, Lievain L, et al. Surgical glove bacterial contamination and perforation during total hip arthroplasty implantation: when gloves should be changed[J]. Orthop Traumatol Surg Res, 2012, 98(4): 432－440.

[19] Karakus O, Sarı AS. At what point during total knee arthroplasty operations are gloves most frequently torn[J]. J Orthop Surg (Hong Kong),2020,28(3): 2309499020959167.

[20] Li X, Li M, Li J, et al. Glove perforation and contamination in fracture fixation surgeries[J]. Am J Infect Control, 2017, 45(4):458－460.

[21] Lee JY, Yun SH, Kang JW, et al. Bacterial contamination of surgical gloves during clean orthopedic surgery[J]. Infect Control Hosp Epidemiol,2024,49:1－3.

[22] Ludwick L, Chisari E, Wang J, et al. Emergence of antibiotic resistance across two-stage revision for periprosthetic joint infection[J]. J Arthroplasty, 2021, 36(8):2946－2950.

[23] Makki D, Deierl K, Pandit A,et al. A prospective study on the risk of glove fingertip contamination during draping in joint replacement surgery[J]. Ann R Coll Surg Engl,2014, 96:434－436.

[24] Al-Habdan I, Corea JR, Sadat-Ali M. Double or single gloves: which is safer in pediatric orthopedic surgery[J]. J Pediatr Orthop, 2006,26(3):409－411.

[25] Al-Maiyah M, Bajwa A, Mackenney P, et al. Glove perforation and contamination in primary total hip arthroplasty[J]. J Bone Joint Surg Br, 2005,87(4):556－559.

[26] Kaya I, et al. Glove perforation time and frequency in total hip arthroplasty procedures[J]. Acta Orthop Traumatol Turc,2012, 46: 57－60.

[27] Goldman AH, Haug E, Owen JR, et al. High risk of surgical glove perforation from surgical rotatory instruments[J]. Clin Orthop Relat Res,2016, 474: 2513－2517.

[28] Demircay E, Unay K, Bilgili MG, et al. Glove perforation in hip and knee arthroplasty[J]. J Orthop Sci, 2010, 15: 790－794.

[29] Tao LX, Basnet DK. Study of glove perforation during hip replacement arthroplasty: its frequency, location, and timing [J]. Int Sch Res Notices,2014, 2014: 129561.

缝线与敷料

15

Rajeev K Sharma, MS, MCh[1,*]; Koji Yamada[2]; Bálint Horváth[3]; Shahid Noor, MD, FRCS, FRCS[4]; Azlina Amir Abbas, MD[5]; Ahmad Abbaszadeh[6]; Andrea Baldini, MD[7]; Wael Samir Osman Behairy[8]; Muhammad Shoaib bin Shakeel, MBBS, FCPS, FPAS[9]; Giuseppe Calafiore, MD[10,11]; Ping Keung Chan, MD[12]; Willy Paul Stangl Correa[13,14]; Huub (HM) de Visser, MD, PhD[15]; Seper Ekhtiari[16]; Dario E Garin, MD[17]; Johannes H Goosen[18]; Per Hviid Gundtoft, MD, PhD[19]; Ernesto Guerra-Farfán[20]; Carl Haasper, MD, PhD, MSc, FEBOT[12]; Stephen A Jones, BSc, MBBCh, MRCS, MSc, FRCS[22]; Joseph Albert Karam, MD, FAAOS[23]; Shunsuke Katsumi, MD[24]; Giandomenico Logroscino, MD[25]; Felipe Caroca Marazzi, MD, MsC[26]; Óliver Marín-Peña, MD[27]; Akihiro Mauro, MD[28]; Rhidian Morgan-Jones[29]; Takeshi Morii, MD, PhD[30]; Elido Perez, MD[31]; Alex J Ramsden, MD[32]; Natsumi Saka, MD, MSc, PhD[33]; Roger Rojas Sayol[34]; Antonio Solano, MD[35]; Udit Vinayak, MS[1]; Derek T Ward, MD[36]; Wierd Zijlstra[37]

[1] Institute of Orthopaedics, Moolchand Medcity, New Delhi, India
[2] Nakanoshima Orthopaedics, Kanagawa, Japan
[3] Budapesti Dr Manninger Jeno Balesti Központ, Hungary
[4] Liaquat National Hospital & Medical College, Karachi, Pakistan
[5] National Orthopaedic Centre of Excellence for Research and Learning (NOCERAL), Universiti Malaya
[6] Tehran University of Medical Sciences, Tehran, Iran
[7] IFCA Institute in Florence, Italy
[8] Well Care Compound, Faisalabad, Pakistan
[9] Faisalabad, Pakistan
[10] Clinic "Città di Parma", Parma, Italy
[11] Istituto Clinico Humanitas, Rozzano, Milano, Italy
[12] School of Clinical Medicine, The University of Hong Kong, Hong Kong, People's Republic of China
[13] Javeriana University Cali, Colombia
[14] Clinica Imbanaco Grupo Quirónsalud, Cali, Colombia
[15] UMC Utrecht, Netherlands and St. Antonius Hospital, Nieuwegein, Netherlands
[16] McMaster University, Ontario, Canada
[17] New City Hospital, Tijuana, Baja California, Mexico
[18] Sint Maartenskliniek, Netherlands
[19] Orthopedic Department, Aarhus University Hospital, Aarhus, Danmark
[20] Vall d'Hebron Research Institute, Barcelona, Spain
[21] Bremerhaven-Wesermünde Bremerhaven, Germany
[22] Cardiff & Vale University Health Board, Cardiff, Wales, UK
[23] The University of Illinois at Chicago, Illinois, USA
[24] The Jikei University School of Medicine, Tokyo, Japan
[25] University of L'Aquila, San Salvatore Hospital, L'Aquila, Italy
[26] Clinica Alemana, Hospital Regional Temuco Universidad de la Frontera, Temuco, Chile
[27] Hospital Universitario Infanta Leonor, Madrid, Spain
[28] Department of orthopaedics, Harima Himeji General Medical Center, Japan
[29] Colchester General Hospital, UK

[30] Kyorin university, Japan
[31] Hospital Darío Contreras, Dominican Republic
[32] Bone Infection Unit, Oxford University Hospitals, UK
[33] Teikyo University School of Medicine, Tokyo, Japan
[34] Metge Adjunt Servei de Cirurgia Ortopèdica i Traumatologia, Barcelona
[35] Clínica Iberoamérica, Barranquilla, Colombia
[36] UCSF-MarinHealth, University of California, San Francisco, USA
[37] Frisius Medical Centre, Leeuwarden, Netherlands
* 通讯作者

问题 1：大型骨科手术中，伤口闭合方式（缝线、缝合钉或组织胶）是否会影响感染发生率？

Rajeev K Sharma, Elido Perez, Per Gundtoft, Carl Haasper, Dario Garin, Huub de Visser, Felipe Caroca, Udit Vinayak

【回答/建议】 没有任何一种伤口闭合方式能够全面优于其他方式。

【证据等级】 低。

【代表投票】 同意 95.0%，不同意 5.1%，弃权 0%（完全共识：意见一致）。

依　据

伤口闭合方式与大型骨科手术后手术部位感染（SSI）、假体周围关节感染（PJI）风险的关联已有大量文献研究，但结论尚不统一。手术部位、患者合并症、具体伤口闭合技术等多种因素，加大了开展有效统计学对比的难度。

目前临床应用的伤口闭合方式种类繁多，包括金属缝合器、组织胶、可吸收缝线、编织缝线以及抗菌涂层缝线等。各类方式针对不同伤口与手术部位，均具备独特优势与潜在缺陷。髋部、脊柱等低张力伤口通常适合采用缝线与组织胶；而膝部、踝部等高张力伤口，选择缝合器或倒刺缝线效果更佳[1]。

传统间断打结缝线是骨科伤口闭合的主流方式，但该方式存在缺陷，易造成局部组织缺血、缝线脓肿，同时会延长伤口闭合操作时间[2]。倒刺缝线作为替代方案应运而生，它能够缩短闭合时长，还可规避打结相关并发症[3]。不过，相较于传统编织缝线，倒刺缝线的优势仍存在争议。有研究显示，在全髋关节置换术（THA）的伤口闭合中，编织缝线对应的伤口感染率更高；但在全膝关节置换术（TKA）中，使用倒刺缝线反而会出现更高的感染率[4,5]。

金属缝合器的感染率因手术类型不同而存在差异。在 THA 中，使用缝合器会提升 SSI 风险。一项纳入 535 名 THA 患者的大型随机对照试验（RCT）中，Mallee 等发现[6]，与缝线相比，缝合器可使 SSI 风险提升约 3 倍（$OR = 2.8$，$P = 0.057$）。其他有研究也认为，感染诱因可能是不锈钢或钛合金缝合器引发的软组织反应，或是手术操作不当（如伤口边缘重叠、内翻），进而造成伤口持续渗液、皮肤形成开放性创口[1,7-9]。即便是股骨近端创伤手术，采用缝合器闭合伤口后的感染率也高于缝线闭合[10]。

与之相反，多项 TKA 队列研究表明，缝合器的感染率明显更低。Campbell 等[11]报道，缝线组感染率为 19.6%，缝合器组仅为 7.2%。Mudd 等[12]和 Newman 等[13]的研究也得出类似结果，缝合器组感染率为 0，缝线组为 4%。相关解释为，缝合器之间间距较大，有助于创面供氧，从而促进伤口正常愈合、降低感染风险[3]。

也有部分研究指出，无论 THA 还是 TKA，缝线与缝合器的感染率均无明显差异[14,15]。多项前瞻性 RCT 同样证实，组织胶、缝合器、缝线 3 种闭合方式的感染发生率不存在显著差异[16,17]。Glennie 等[18]和 Khan 等[19]发现，缝合器更容易造成伤口渗液增多，但不同闭合技术的感染风险并无统计学差异。

组织胶（如氰基丙烯酸酯）具备杀菌作用，还能形成抵御微生物入侵的物理屏障。尽管使用组织胶可优化伤口外观、提升患者满意度，但它对感染率的影响尚无统一结论[20]。研究显示，在脊柱手术中，组织胶的感染率显著低于缝线与缝合器[21,22]。但在膝、髋手术以及创伤手术中，组织胶反而可能增加感染风险：Miller 等[20]统计得出，组织胶闭合组感染率为 3.2%，缝合器组为

2.4%;Lee 等[23]和 Raja 等[24]也观察到了类似现象。

Snyder 等[25]在一项伤口闭合技术系统综述中,充分阐述了分层闭合对于预防感染的重要性:使用多层抗菌缝线时,深部 SSI 风险为 0～1.1%,浅部 SSI 风险为 0～1.3%。反观传统闭合方式(如普通缝线、缝合器、组织胶),浅部 SSI 发生率达 14.8%,深部 SSI 发生率为 3.9%。Snyder 团队[26]开展的另一项大型观察性研究,共纳入 2 000 名接受标准化综合护理的关节置换患者,采用倒刺缝线联合组织胶实施水密性多层闭合后,感染率为 0。

拉链式闭合装置等无创闭合系统,因操作便捷、伤口并发症少,近年来受到越来越多的关注[27]。这类装置的感染率与缝合器持平,还可缩短手术时长,适合追求快速康复、能够自行拆除敷料的患者[28]。

结　论

伤口闭合技术对骨科术后 SSI/PJI 发生率的影响,取决于手术部位、伤口张力以及患者个体情况。目前没有一种闭合方式可以全面优于其他方式,临床需遵循个体化原则选择方案。缝线与组织胶适用于低张力伤口;缝合器在膝部等高张力部位表现更佳,但用于 THA 时感染风险偏高;倒刺缝线可缩短伤口闭合时间,却存在较高的感染风险;组织胶的应用效果褒贬不一,在脊柱手术与小关节手术中展现出良好应用前景;多层抗菌缝线在降低 SSI 发生率方面效果最为稳定可靠。

问题 2:大型骨科手术中,使用三氯生涂层缝线能否降低术后手术部位感染的风险?

Koji Yamada, Natsumi Saka, Shunsuke Katsumi, Takeshi Morii, Azlina Amir Abbas, Willy Paul Stangl, Wierd Zijlstra, Derek T Ward, Roger Rojas Sayo

【回答/建议】 可以。相较于无抗菌涂层缝线,三氯生涂层缝线有望降低大型骨科术后 SSI 的发生风险。

【推荐强度】 有限。

【代表投票】 同意 84%,不同意 11%,弃权 5%(强共识:超多数支持)。

依　据

缝线属于植入体内的异物,手术结束后会常规留置在手术区域。手术结束阶段的术区更易发生污染[29],因此使用搭载广谱抗菌成分的缝线,主动抑制 SSI 常见致病菌定植,能够起到重要的防控作用。目前,多项国际指南已推荐将三氯生涂层缝线用于预防 SSI[30-32],但该类缝线在骨科领域的相关研究数据仍较为有限。

为解答上述问题,本研究开展了全面的系统综述与荟萃分析,重点围绕大型骨科手术(脊柱手术、创伤/骨折手术、关节置换术),明确三氯生涂层缝线相较于普通缝线,在降低清洁手术术后 SSI 方面的实际效果。

本次研究沿用英国国家健康与临床卓越研究所最新指南配套系统综述的检索策略[31-33],同时按照国际共识会议相关要求,补充纳入该综述发表之后的新增文献[33]。本次分析未纳入其他类型抗菌缝线,原因是这类缝线尚未在全球范围内普及使用。

研究初步检索得到 383 篇文献,完成标题与摘要筛选后,初步筛选出 7 篇文献进行全文阅读,同时纳入过往系统综述中的 13 篇文献[33],再通过手工检索补充 1 篇文献。剔除 5 篇不符合要求的文献后,最终共纳入 16 项针对清洁手术的 RCT[34-49]。研究采用推荐分级的评估、制定与评价体系(Grading of Recommendations Assessment, Development and Evaluation, GRADE)评估证据质量,并制作研究结果汇总表[50]。

纳入研究来自美国、韩国、巴基斯坦、土耳其、中国、巴西、挪威、英国、瑞典、芬兰、等多个国家,涵盖脊柱手术、切开复位内固定术、THA、TKA、关节镜手术、乳腺手术、心脏手术、脑脊液分流术、下肢动脉手术等多种术式。所有文献发表于 2011—2024 年,随访时长均不少于 1 个月。各项研究使用的三氯生涂层缝线品类、操作方式存在差异,其中 4 项研究采用 STRATAFIX™ Symmetric PDS™ Plus 缝线[34,35,44,49]。各研究对 SSI、PJI、骨折相关感染(FRI)的定义标准不统一,其中 5 项研究采用美国疾病控制与预防中心(CDC)的判定标准[37,32,45-47]。

针对全部 16 项 RCT(N = 5 780)的汇总分析结果显示:在行清洁切口手术、以一期缝合关闭手术切口的

患者中，三氯生涂层缝线预防整体 SSI、PJI、FRI 的效果，显著优于无抗菌涂层缝线（*RR* = 0.76，95% *CI*：0.62～0.94，中等质量证据，图 15－1）。试验序贯分析显示 *Z* 值曲线越过监测界值，提示该结论结果明确。Egger's 检验（*P* = 0.26）显示漏斗图无明显不对称，提示发表偏倚风险较低。敏感度分析结果与主分析一致：随访时长超过 12 周的研究（*RR* = 0.34，95% *CI*：0.13～0.85）、剔除高偏倚风险研究后的分析（*RR* = 0.76，95% *CI*：0.59～0.97），均印证了上述结论。亚组分析显示，该防护效果在成人人群（*RR* = 0.78，95% *CI*：0.64～0.96）、高收入国家人群（*RR* = 0.78，95% *CI*：0.62～0.98）、企业资助研究（*RR* = 0.65，95% *CI*：0.46～0.91）中同样成立；在中等收入国家人群中，该防护效果无统计学差异。

低至极低质量证据表明，相较于普通缝线，三氯生涂层缝线对于预防浅部 SSI、深部 SSI、二次手术、不良事件、切口裂开、血肿以及死亡，既无明显获益，也无额外风险。

单独聚焦大型骨科手术的亚组分析（7 项 RCT，*N* = 3 192）显示，虽然数据呈现出一定的防护趋势，但三氯生涂层缝线未能显著降低整体 SSI、PJI、FRI 的发生率（*RR* = 0.76，95% *CI*：0.47～1.24）（图 15－1）。该结果受一项大型 RCT 影响较大，当前累计样本量尚未达到所需信息量，且试验序贯分析中 *Z* 值曲线未越过监测界值与无效界值，说明此项荟萃分析结论尚不明确。

尽管针对大型骨科手术的研究结论未达到统计学阳性标准，但数据趋势与全部清洁手术的分析结果保持一致，目前也没有证据反对在该类手术中使用三氯生涂层缝线。受限于试验序贯分析的结果，暂时无法针对大型骨科手术得出确定性结论，该结果大概率是研究样本量不足、检验效能偏低导致。鉴于各类清洁手术的致病菌、感染机制高度相似，结合其在多数清洁手术中的积

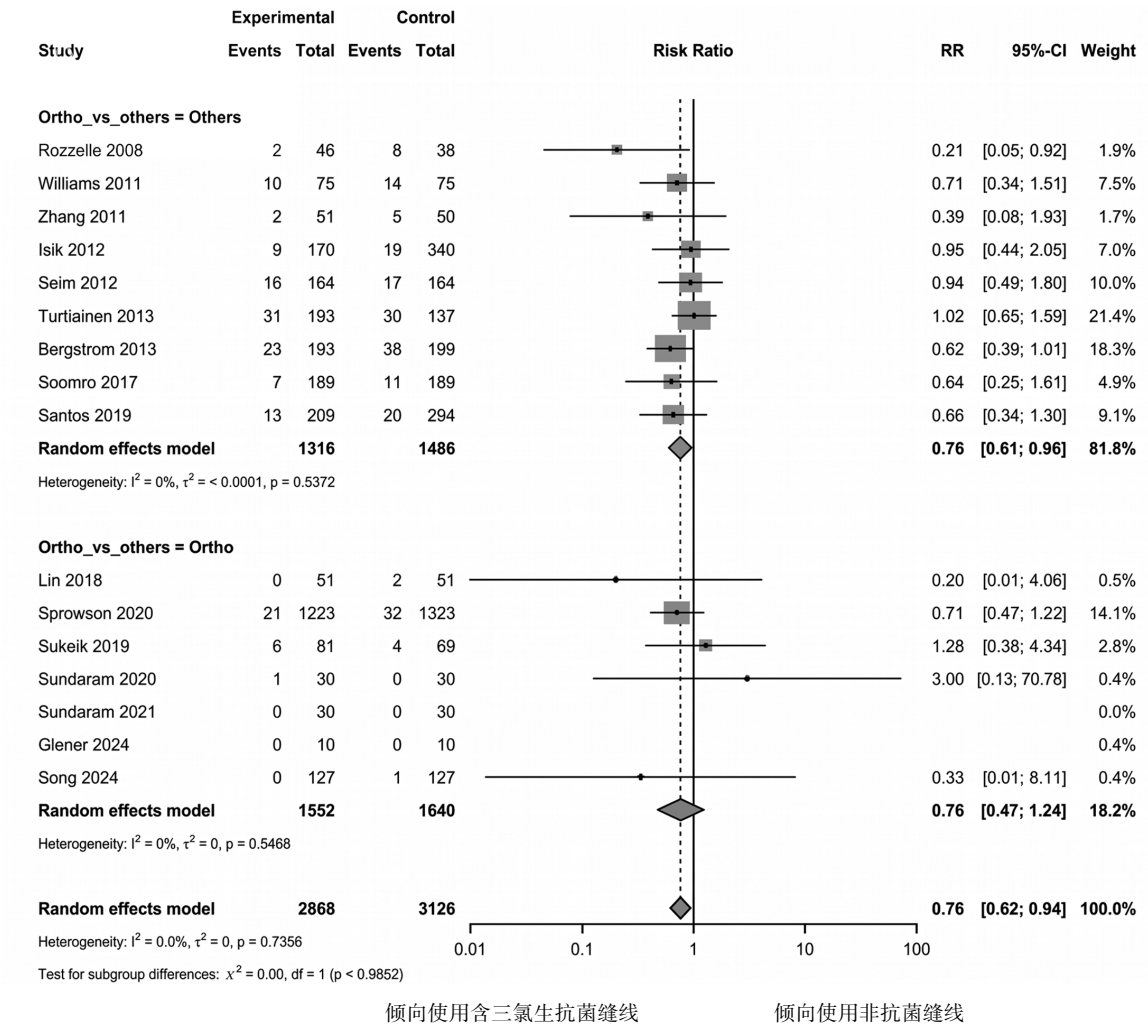

图 15－1　骨科清洁手术和其他清洁手术中，缝线对 SSI、PJI、FRI 发生率的影响

极效果,据此,本文建议参照全球通用规范,在大型骨科手术中同步推荐使用三氯生涂层缝线。

本研究存在多项局限性:①三氯生涂层缝线的采购成本普遍高于普通缝线,本次研究未开展成本效益分析。英国国家健康与临床卓越研究所结合成本测算指出,相较于普通可吸收缝线,使用三氯生涂层缝线平均可为每名患者节省 13.62 英镑[31,33],但各国医疗付费体系存在差异,该结论难以在中低收入国家普及应用。②本研究仅针对三氯生涂层缝线展开分析,结论无法类推至其他类型抗菌缝线。③纳入的企业资助研究数量有限,且全部来自同一家企业(美国强生公司旗下爱惜康公司)。④未纳入观察性研究,可能低估了不良事件的发生情况。⑤各项研究使用的缝线类型、操作方式以及感染判定标准差异较大,研究异质性可能对最终结果造成干扰。

结　论

结合三氯生涂层缝线在各类清洁手术中的积极效果,及其在大型骨科手术中呈现的防护趋势,本研究认为该类缝线有助于降低大型骨科术后 SSI 风险,该观点也与全球主流指南建议相符[30-32]。但目前针对大型骨科手术的相关证据尚不充分,仍需开展更多设计严谨、手术方案标准化的临床试验(尤其针对中低收入国家人群),进一步验证三氯生涂层缝线在大型骨科手术中的实际应用价值。

问题 3:大型骨科手术中可吸收性局部抗菌药物递送载体是否有助于预防感染?

Bálint Horváth, Ernesto Guerra-Farfán, Wael Samir Osman Behairy, Ahmad Abbaszadeh, Rhidian Morgan-Jones, Seper Ekhtiari

【回答/建议】 可以。负载抗菌药物的可吸收局部递送制剂具备临床应用价值。可吸收制剂品类繁多,目前研究最为广泛的是硫酸钙制剂与水凝胶制剂。

【证据等级】 有限。

【代表投票】 同意 59.2%,不同意 27.3%,弃权 13.5%(低度共识:多数支持)。

依　据

本研究共纳入 9 项相关研究[51-59],包含 3 项 RCT[53,58,59]、1 项病例对照研究[51]、3 项回顾性队列研究[54,56,57]以及 2 项病例系列研究[52,55]。其中 8 项研究的研究对象为初次关节置换或无菌翻修关节置换患者(含肿瘤重建使用大型假体的患者)[51,53-59],剩余 1 项研究针对脊柱手术患者[52]。所有研究累计纳入 1 205 名患者,女性占比 57.9%。

纳入研究中,5 项评估了硫酸钙颗粒(Stimulan®,可搭配或不搭配万古霉素使用)[52,54,55,57,58];2 项评估了载抗菌药物水凝胶涂层(DAC®)[51,53];1 项评估了载万古霉素羟基磷灰石-胶原支架(ProOsteon®)[59];另有 1 项评估了载庆大霉素碳酸钙颗粒(HERAFILL®)。

针对 5 项硫酸钙颗粒相关研究,汇总分析其中 4 项对照研究后发现,3 项研究证实硫酸钙颗粒可显著降低感染率;剩余 1 项非对照研究显示,使用硫酸钙颗粒后感染率为 0。

一项针对 TKA 患者的 RCT,评估了载万古霉素羟基磷灰石-胶原支架的应用效果,结果显示该制剂可显著降低 PJI 发生率(试验组 0,对照组 4.1%;P = 0.014)[59]。另一项针对载庆大霉素碳酸钙颗粒的研究显示,对于既往发生 PJI、接受二期 TKA 翻修术的患者,该制剂可显著降低再次感染率(试验组 0,对照组 17.9%;P = 0.025)[56]。

有研究报道了可吸收制剂相关的不良事件:Lum 等[55]在一项非对照研究中发现 1 例持续性浆液性渗液(发生率 1.9%),该患者后续接受了创面冲洗、清创以及垫片更换处理,病原学检测排除感染。过往一项系统综述也提出警示,使用硫酸钙颗粒可能诱发医源性高钙血症,发生率为 4.2%,其中 0.28%的患者需要接受针对性降钙治疗[60]。

总体来看,几乎所有针对可吸收局部抗菌药物递送制剂的研究均证实,相较于常规护理方案,该类制剂可降低感染发生率,其中也包含 1 项以无载药硫酸钙颗粒联合外用抗菌药物粉末作为对照的研究。因此,该类制

剂在感染高风险患者中具备应用价值。但现有研究样本量偏小、整体质量偏低，解读汇总数据的效应量时需保持谨慎。此外，目前尚不明确可吸收载体本身是否为发挥作用的核心因素；但药物缓慢释放、载体逐步吸收的特性尤为关键，因为即便对照组采用空白颗粒搭配抗菌药物粉末，载药颗粒组依旧展现出显著优势。

问题 4：大型骨科手术后选用哪种敷料最有利于降低手术部位感染发生率？

Shahid Noor，Muhammad Shoaib bin Shakeel，Andrea Baldini，Giuseppe Calafiore，Giandomenico Logroscino，Antonio Solano，Joseph Albert Karam

【回答/建议】 活性敷料（尤其是亲水性纤维敷料）在降低大型骨科术后 SSI 方面，效果优于被动敷料。

【证据等级】 Ⅱ级。

【代表投票】 同意 57.0%，不同意 25.1%，弃权 17.9%（低度共识：多数支持）。

依　据

做好大型骨科手术[含择期全关节置换术（TJA）]后创面护理，是预防浅部、深部 SSI 的关键环节[61]，术后选择合适的伤口敷料是创面护理的核心内容。临床可用的术后伤口敷料种类繁多，按照功能可分为基础/被动敷料（纱布、吸收棉垫等）与进阶/活性敷料（水凝胶、水胶体、薄膜敷料等）；按照密闭性可分为密闭式敷料与非密闭式敷料；按照材质特性可分为亲水性敷料与疏水性敷料；此外，还有含抗菌成分敷料、黏合剂类敷料（主要成分为氰基丙烯酸酯）[62]。理想的敷料需具备以下特点：充分吸收创面渗液、维持创面湿润环境、阻隔皮肤及外界环境带来的污染；同时优先选用搭载广谱抗菌成分且不易诱导细菌耐药的敷料[63,64]。银离子、聚六亚甲基双胍、麦卢卡蜂蜜是敷料中常用的有效抗菌成分，这类成分抗菌谱广，对普通细菌、真菌均有抑制作用，同时对耐甲氧西林金黄色葡萄球菌（MRSA）、耐万古霉素肠球菌等耐药菌也具备抗菌活性[65-70]。骨科手术专用敷料还需具备高贴合度、柔韧性，适配关节（尤其膝关节）活动，同时兼顾成本效益。

为筛选最优术后敷料，Dumville 等[71]基于考克兰图书馆开展了一项研究，纳入 29 项 RCT，其中大部分研究并非针对骨科手术。这项大型综述未发现任何一款敷料在降低 SSI 方面具备绝对优势，同时指出现有相关研究整体质量偏低。Kuo 等[72]聚焦 TJA，开展系统综述与网状荟萃分析，纳入 21 项研究，共计 7 293 名患者，对比 12 种不同敷料的应用效果。研究发现，抗菌敷料预防 PJI 的效果最佳；负压伤口治疗敷料最易引发水疱；与亲肤敷料相比，亲水性纤维敷料未能显著降低感染率。Yuan 等[73]开展荟萃分析，对比髋、膝关节置换术后活性敷料与被动敷料的应用效果，纳入 16 项前瞻性与回顾性研究，总计 2 765 名研究对象，结果证实活性敷料可明显减少伤口并发症，同时降低敷料更换频次。

近年来，多家骨科中心逐步摒弃传统基础敷料，在 TJA 后改用进阶活性敷料，亲水性纤维敷料凭借优异性能，已成为多家医疗机构的常规选择。该类敷料主要成分为羧甲基纤维素钠，接触创面渗液后会形成凝胶，吸收量最高可达自身重量的 30 倍[62]。为进一步明确亲水性纤维敷料在降低大型骨科术后感染中的作用，本研究开展了全面的文献检索。研究人员使用 MeSH 术语制订检索策略，检索 Scopus 和 Medline 两大数据库，初步筛选出 4 718 篇潜在相关文献。经 2 名独立评审员初筛后，最终纳入 15 项研究开展全文阅读与数据提取，其中包含 4 项荟萃分析[74-88]。两项回顾性研究证实，TJA 后使用亲水性纤维敷料，可降低 PJI 发生率。Cai 等[76]开展的回顾性研究纳入 1 778 名全关节置换患者，经多因素分析证实，亲水性纤维敷料可显著降低 PJI 风险（$OR = 0.165$，95% CI：0.051～0.533）。Grosso 等[79]针对 1 173 名全关节置换患者开展的回顾性研究也得出相似结论，多因素分析证实亲水性纤维敷料是 PJI 的独立保护因素（$OR = 0.092$，95% CI：0.017～0.490）。多项前瞻性研究尝试进一步验证亲水性纤维敷料对 TJA 后结局的影响，但受限于样本量偏小、术后感染发生率偏低等因素，多数研究未能证实感染率存在统计学差异[74,15,78,80,82,84-86,88,89]。因此，学界通过系统综述与荟萃分析整合多项研究数据开展综合分析。Chen 等[77]开展荟萃分析，对比 TJA 后亲水性纤维敷料与常规敷料、吸收性敷料的效果，纳入 5 项研究共 3 721 名患者，

结果显示亲水性纤维敷料与吸收性敷料的感染率均偏低,且亲水性纤维敷料引发水疱的概率低于另外两种敷料。一项范围更广的荟萃分析纳入12项RCT,证实薄膜敷料、亲水性纤维敷料相较于被动敷料,可减少伤口并发症,但未证实其能降低PJI发生率[87]。

此外,Mundi等[83]近期开展荟萃分析,纳入5项RCT对比亲水性纤维敷料与常规敷料,未发现该敷料对PJI存在明显干预效果。该结论受纳入研究样本量偏少、随访时长有限、整体研究方法学存在缺陷等因素影响。上述3项荟萃分析均证实,亲水性纤维敷料可显著减少敷料更换次数。这一优势具备实际临床价值,能够减少换药造成的皮肤损伤、缓解患者疼痛,同时降低换药过程中的伤口污染风险。尽管优势突出,但亲水性纤维敷料售价偏高,在医疗资源有限的地区难以全面推广。不过,该敷料可缩短住院时长、减少后续二次处置,长期综合成本可得到抵消,对于感染高风险患者而言性价比更高[62,75,86]。

结　论

综合各项研究结果,进阶活性敷料(尤其是亲水纤维伤口敷料)应作为骨科术后创面护理的优选方案。该类敷料在降低感染风险、提升患者舒适度、促进伤口愈合等方面均表现出色,是临床手术实践中极具应用价值的产品。目前仍需开展更多高质量研究,进一步明确其对深部感染的实际防控效果。总体而言,该类进阶敷料符合优化手术预后、提升临床护理质量的循证医学实践要求。

问题5:切口负压治疗对大型骨科手术患者是否具有应用价值?

Koji Yamada, Natsumi Saka, Shunsuke Katsumi, Akihiro Mauro, Johannes H Goosen, Óliver Marín-Peña, Stephen A Jones, Alex J Ramsden, Ping Keung Chan

【回答/建议】 具备应用价值。对于大型骨科手术患者,可采用切口负压治疗,以此预防SSI、PJI以及FRI。

【推荐强度】 中等。

【代表投票】 同意77%,不同意16%,弃权7%(中等共识:明显多数支持)。

依　据

现有证据已证实切口负压治疗可有效预防SSI,但该疗法尚未成为骨科临床的标准方案[87]。为此,我们参照国际共识会议相关指南,开展最新的系统综述与荟萃分析,明确切口负压治疗相较于常规敷料,在降低大型骨科手术(脊柱手术、骨折手术、关节置换术)相关SSI、PJI、FRI方面的效果。本次检索截至2024年11月发表的所有RCT(含随机、半RCT),研究对象为接受清洁手术(含大型骨科手术)、行一期切口缝合的成年患者;针对开放性骨折内固定手术,若伤口采用一期缝合,也纳入本次分析范围。

初步检索得到2 875篇文献,完成标题与摘要筛选后,选出71篇文献进行全文阅读,同时通过手工检索补充2篇文献。剔除59篇不符合要求的文献后,最终纳入14项RCT(N = 4 100)开展分析[88-101]。研究采用GRADE评估证据质量,并制作研究结果汇总表[102]。

纳入研究来自美国、英国、意大利、澳大利亚、德国、中国等多个国家,研究术式包含初次及翻修THA、TKA、骨折手术,暂无针对脊柱手术、上肢手术的相关研究。所有文献发表于2012—2023年,多数研究随访时长不少于1个月。4项研究采用美国CDC标准定义SSI、PJI[88,89,93,96];7项研究未明确感染判定标准[92,94,95,98-101]。

汇总分析(中等质量证据)[102]显示:对于行清洁切口手术、采用一期缝合关闭切口的患者,切口负压治疗预防各类SSI、PJI、FRI的效果,显著优于常规敷料(RR = 0.54,95% CI:0.36～0.79)(图15-2)[103,104]。Egger's检验显示,漏斗图存在不对称(P = 0.039),提示可能存在发表偏倚。试验序贯分析显示,当前累计样本量尚未达到所需信息量,Z值曲线未越过监测界值与无效界值,说明此项荟萃分析结论尚不明确。敏感度分析结果与主分析保持一致:随访时长超过30天的研究(RR = 0.55,95% CI:0.35～0.87)、剔除高偏倚风险研究后的分析(RR = 0.46,95% CI:0.21～1.00),均印证了切口负压治疗的防护作用。亚组分析显示,该疗法在清洁手术(RR = 0.44,95% CI:0.27～0.73)、高收入国

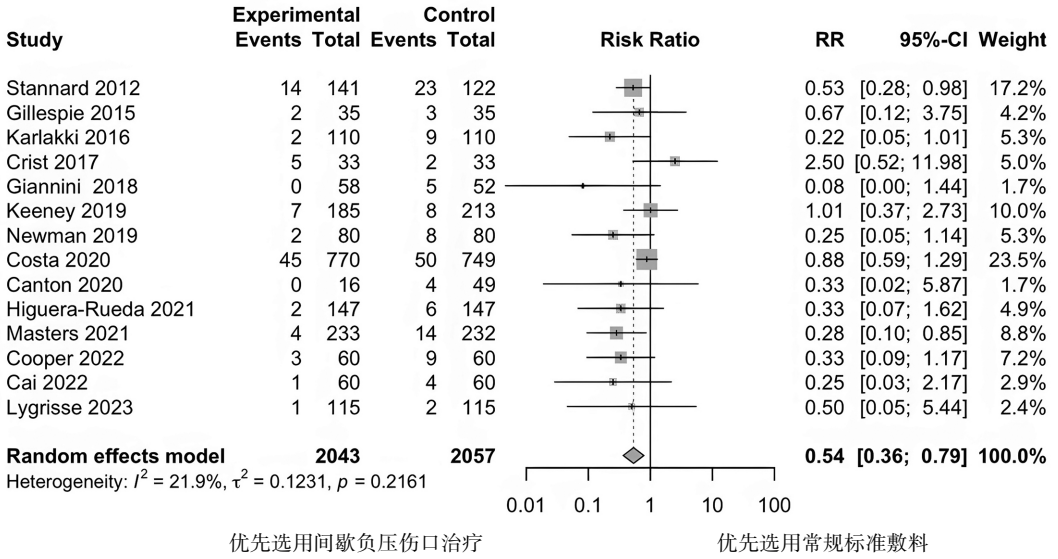

图 15－2 对于行清洁手术、采用一期缝合关闭切口的患者，切口负压治疗预防各类 SSI、PJI、FRI 的效果

家人群（RR = 0.55，95% CI：0.37～0.81）、择期手术（RR = 0.43，95% CI：0.23～0.81）、使用 PICO 负压系统（RR = 0.55，95% CI：0.30～0.98）、使用 PREVENA 负压系统（RR = 0.51，95% CI：0.32～0.81）的人群中均有效[103]；在中等收入国家人群、骨折手术人群中，未观察到明显防护效果[104]。

次要结局指标分析（低质量证据）显示，切口负压治疗可降低浅部 SSI、切口裂开、血清肿的发生风险（血清肿相关结论基于额外纳入的 2 项 RCT[106,107]）。极低至低质量证据表明，相较于常规护理，该疗法对于预防深部 SSI、皮肤坏死、血肿、皮肤水疱、二次手术、不良事件以及死亡，既无明显获益，也无额外风险。

综合结果可知，对于接受下肢/髋臼骨折手术、髋/膝关节置换术，且切口行一期缝合的成年患者，切口负压治疗相较于常规敷料，可有效预防各类 SSI。敏感度分析、多项亚组分析结果均保持一致。但本次纳入的试验中，8 项由企业资助，同时存在发表偏倚风险，试验序贯分析也提示结论尚未完全明确。此外，负压治疗设备采购与使用成本较高，其成本效益问题仍需考量。目前相关证据仍有补充空间，该领域仍需开展更多深入研究。

本研究存在多项局限性：①未开展成本效益分析，该疗法在中低收入国家的应用价值、经济适用性尚不明确。②尽管主分析累计样本量达 4 100 例，但试验序贯分析反映出结论精确度不足，因此下调了证据等级。③未纳入观察性研究，可能低估了不良事件的整体发生率。④未能证实该疗法在骨折手术中的有效性，推测原因是创伤造成的皮肤、软组织损伤难以通过负压治疗完全控制；该疗法的获益在无软组织原发损伤的患者身上会更加突出。⑤目前暂无针对脊柱手术、上肢手术的 RCT，该疗法在这类术式中的应用效果、可重复性无法得到验证。⑥纳入研究中，低偏倚风险的文献数量较少，且各研究的感染判定标准、随访时长不统一，研究异质性会干扰结果解读，临床应用时需谨慎参考。

结 论

结合本研究结果，建议对接受下肢/髋臼骨折手术、髋/膝关节置换术，且切口行一期缝合的成年患者，采用切口负压治疗以降低 SSI 风险。该建议与英国国家健康与临床卓越研究所[104]、世界卫生组织[105]、美国外科医师学会联合外科感染学会（ACS/SIS）[106]发布的指南一致，上述机构均推荐使用间歇式负压伤口疗法预防手术部位感染。

参考文献

[1] van de Kuit A, Krishnan RJ, Mallee WH, et al. Surgical site infection after wound closure with staples versus sutures in elective knee and hip arthroplasty: a systematic review and meta-analysis[J]. Arthroplasty, 2022, 4(1): 12.

[2] Murtha AP, Kaplan AL, Paglia MJ, et al. Evaluation of a novel technique for wound closure using a barbed suture[J]. Plast Reconstr Surg, 2006, 117(6): 1769－1780.

[3] Graham DA, Jeffery JA, Bain D, et al. Staple vs. subcuticular vicryl skin closure in knee replacement surgery: a spectrophotographic assessment of wound characteristics[J]. Knee, 2000, 7(4): 239-243.

[4] Chawla H, van der List JP, Fein NB, et al. Barbed suture is associated with increased risk of wound infection after unicompartmental knee arthroplasty[J]. J Arthroplasty, 2016, 31(7): 1561-1567.

[5] Thacher RR, Herndon CL, Jennings EL, et al. The impact of running, monofilament barbed suture for subcutaneous tissue closure on infection rates in total hip arthroplasty: a retrospective cohort analysis[J]. J Arthroplasty, 2019, 34(9): 2006-2010.

[6] Mallee WH, Wijsbek AE, Schafroth MU, et al. Wound complications after total hip arthroplasty: a prospective, randomised controlled trial comparing staples with sutures[J]. Hip Int, 2020, 1120700020939075.

[7] Krishnan RJ, Crawford EJ, Syed I, et al. Is the risk of infection lower with sutures than with staples for skin closure after orthopaedic surgery? A meta-analysis of randomized trials[J]. Clin Orthop Relat Res, 2019, 477(5): 922-937.

[8] Rui M, Zheng X, Sun SS, et al. A prospective randomised comparison of 2 skin closure techniques in primary total hip arthroplasty surgery[J]. Hip Int, 2018, 28(1): 101-105.

[9] Smith TO, Sexton D, Mann C, et al. Sutures versus staples for skin closure in orthopaedic surgery: meta-analysis[J]. BMJ, 2010, 340: c1199.

[10] Shetty AA, Kumar VS, Morgan-Hough C, et al. Comparing wound complication rates following closure of hip wounds with metallic skin staples or subcuticular vicryl suture: a prospective randomised trial[J]. J Orthop Surg (Hong Kong), 2004, 12(2): 191-193.

[11] Campbell AL, Patrick DA Jr, Liabaud B, et al. Superficial wound closure complications with barbed sutures following knee arthroplasty[J]. J Arthroplasty, 2014, 29(5): 966-969.

[12] Mudd CD, Boudreau JA, Moed BR. A prospective randomized comparison of two skin closure techniques in acetabular fracture surgery[J]. J Orthop Traumatol, 2014, 15(3): 189-194.

[13] Newman JT, Morgan SJ, Resende GV, et al. Modality of wound closure after total knee replacement: are staples as safe as sutures? A retrospective study of 181 patients[J]. Patient Saf Surg, 2011, 5(1): 26.

[14] Al-Ajlouni JM, Alisi MS, Hammad YS, et al. Staples versus sutures wound closure in hip and knee arthroplasty: a prospective cohort study[J]. J Wound Care, 2023, 32(2): 98-103.

[15] Tang X, Shi W, Qian Y, et al. Effect of suture closure and staple closure on postoperative wound complications in patients undergoing knee replacement surgery: a meta-analysis[J]. Int Wound J, 2024, 21(1): e14372.

[16] Eggers MD, Fang L, Lionberger DR. A comparison of wound closure techniques for total knee arthroplasty[J]. J Arthroplasty, 2011, 26(8): 1251-1258.

[17] Livesey C, Wylde V, Descamps S, et al. Skin closure after total hip replacement: a randomised controlled trial of skin adhesive versus surgical staples[J]. J Bone Joint Surg Br, 2009, 91(6): 725-729.

[18] Glennie RA, Korczak A, Naudie DD, et al. Monocryl and dermabond vs staples in total hip arthroplasty performed through a lateral skin incision: a randomized controlled trial using a patient-centered assessment tool[J]. J Arthroplasty, 2017, 32(8): 2431-2435.

[19] Khan RJ, Fick D, Yao F, et al. A comparison of three methods of wound closure following arthroplasty: a prospective, randomised, controlled trial[J]. J Bone Joint Surg Br, 2006, 88(2): 238-242.

[20] Miller AG, Swank ML. Dermabond efficacy in total joint arthroplasty wounds[J]. Am J Orthop (Belle Mead NJ), 2010, 39(10): 476-478.

[21] Ando M, Tamaki T, Yoshida M, et al. Surgical site infection in spinal surgery: a comparative study between 2-octyl-cyanoacrylate and staples for wound closure[J]. Eur Spine J, 2014, 23(4): 854-862.

[22] Tan T, Rutges J, Marion T, et al. Cyanoacrylate dermal closure in spine surgery: systematic review and pooled analysis[J]. Global Spine J, 2020, 10(4): 493-498.

[23] Lee GW, Kwak WK, Lee KB. Comparison of 2-octyl cyanoacrylate skin adhesive and interrupted polypropylene sutures for wound closure in total ankle arthroplasty[J]. J Orthop Surg Res, 2021, 16(1): 636.

[24] Raja BS, Choudhury AK, Paul S, et al. No additional benefits of tissue adhesives for skin closure in total joint arthroplasty: a systematic review and meta-analysis of randomized controlled trials[J]. J Arthroplasty, 2022, 37(1): 186-202.

[25] Snyder MA, Chen BP, Hogan A, et al. Multilayer watertight closure to address adverse events from primary total knee and hip arthroplasty: a systematic review of wound closure methods by tissue layer[J]. Arthroplast Today, 2021, 10: 180-189.

[26] Snyder MA, Sympson AN, Wurzelbacher SJ, et al. Integrated clinical pathways with watertight, multi-layer closure to improve patient outcomes in total hip and knee joint arthroplasty[J]. J Orthop, 2020, 18: 191-196.

[27] Liu S, Andrews SN, Morikawa LH, et al. Similar infection rates in a new wound closure method following knee arthroplasty[J]. J Orthop, 2021, 27: 141-144.

[28] Carli AV, Spiro S, Barlow BT, et al. Using a non-invasive secure skin closure following total knee arthroplasty leads to fewer wound complications and no patient home care visits

compared to surgical staples[J]. Knee, 2017, 24(5): 1221－1226.

[29] Rezapoor M, Tan TL, Maltenfort MG, et al. Incise draping reduces the rate of contamination of the surgical site during hip surgery: a prospective, randomized trial [J]. J Arthroplasty, 2018, 33(6): 1891－1895.

[30] World Health Organization. Global guidelines for the prevention of surgical site infection [M]. Geneva: World Health Organization, 2018.

[31] National Institute for Health and Care Excellence. Triclosan-impregnated sutures for preventing surgical site infection [EB/OL]. London: NICE, 2021[2021-08-01]. MTG59.

[32] Berrios-Torres SI, Umscheid CA, Bratzler DW, et al. Centers for disease control and prevention guideline for the prevention of surgical site infection, 2017[J]. JAMA Surg, 2017, 152(8): 784－791.

[33] Edwards M, Graziadio S, Shore J, et al. Triclosan-impregnated sutures for preventing surgical site infection: a systematic review of clinical outcomes with economic and environmental models[J]. BMC Surg, 2023, 23(1): 300.

[34] Glener SR, Patel PD, Serva SN, et al. Prospective analysis of STRATAFIX™ symmetric PDS plus suture for fascial closure in spinal surgery: a pilot study[J]. Neurosurg Rev, 2024, 47(1): 438.

[35] Song M, Cho Y. A prospective randomized controlled study of stratafix versus standard-of-care for deep tissue closure in orthopedic surgery[J]. Clin Orthop Surg, 2024, 16(5): 820－826.

[36] Soomro R, Khurshaidi N, Rahman SSU, et al. Does antibiotic coated polyglactin helps in reducing surgical site infection in clean surgery[J]. Med Forum Mon, 2017, 28(2): 23－26.

[37] Isik I, Selimen D, Senay S, et al. Efficiency of antibacterial suture material in cardiac surgery: a double-blind randomized prospective study[J]. Heart Surg Forum, 2012, 15(1): E40－E45.

[38] Lin SJ, Chang FC, Huang TW, et al. Temporal change of interleukin-6, C-reactive protein, and skin temperature after total knee arthroplasty using triclosan-coated sutures[J]. Biomed Res Int, 2018, 9136208.

[39] Rozzelle CJ, Leonardo J, Li V. Antimicrobial suture wound closure for cerebrospinal fluid shunt surgery: a prospective, double-blinded, randomized controlled trial[J]. J Neurosurg Pediatr, 2008, 2(2): 111－117.

[40] Santos PSF, Santos M, Colafranceschi AS, et al. Effect of using triclosan-impregnated polyglactin suture to prevent infection of saphenectomy wounds in CABG: a prospective, double-blind, randomized clinical trial[J]. Braz J Cardiovasc Surg, 2019, 34(5): 588－595.

[41] Seim BE, Tonnessen T, Woldbaek PR. Triclosan-coated sutures do not reduce leg wound infections after coronary artery bypass grafting[J]. Interact Cardiovasc Thorac Surg, 2012, 15(3): 411－415.

[42] Sprowson AP, Jensen C, Parsons N, et al. The effect of triclosan-coated sutures on the rate of surgical site infection after hip and knee arthroplasty: a double-blind randomized controlled trial of 2546 patients[J]. Bone Joint J, 2018, 100-B(3): 296－302.

[43] Sukeik M, George D, Gabr A, et al. Randomised controlled trial of triclosan coated vs uncoated sutures in primary hip and knee arthroplasty[J]. World J Orthop, 2019, 10(7): 268－277.

[44] Sundaram K, Warren J, Klika A, et al. Barbed sutures reduce arthrotomy closure duration and suture utilisation compared to interrupted conventional sutures for primary total hip arthroplasty: a randomised controlled trial[J]. Hip Int, 2021, 31(5): 582－588.

[45] Thimour-Bergstrom L, Roman-Emanuel C, Schersten H, et al. Triclosan-coated sutures reduce surgical site infection after open vein harvesting in coronary artery bypass grafting patients: a randomized controlled trial[J]. Eur J Cardiothorac Surg, 2013, 44(5): 931－938.

[46] Turtiainen J, Saimanen EIT, Makinen KT, et al. Effect of triclosan-coated sutures on the incidence of surgical wound infection after lower limb revascularization surgery: a randomized controlled trial[J]. World J Surg, 2012, 36(10): 2528－2534.

[47] Williams N, Sweetland H, Goyal S, et al. Randomized trial of antimicrobial-coated sutures to prevent surgical site infection after breast cancer surgery [J]. Surg Infect (Larchmt), 2011, 12(6): 469－474.

[48] Zhang ZT, Zhang HW, Fang XD, et al. Cosmetic outcome and surgical site infection rates of antibacterial absorbable (Polyglactin 910) suture compared to Chinese silk suture in breast cancer surgery: a randomized pilot research[J]. Chin Med J, 2011, 124(5): 719－724.

[49] Sundaram K, Warren JA, Klika A, et al. Barbed sutures reduce arthrotomy closure duration compared to interrupted conventional sutures for total knee arthroplasty: a randomized controlled trial[J]. Musculoskelet Surg, 2021, 105(3): 275－281.

[50] Guyatt G, Oxman AD, Akl EA, et al. GRADE guidelines: 1. Introduction-GRADE evidence profiles and summary of findings tables[J]. J Clin Epidemiol, 2011, 64(4): 383－394.

[51] Zoccali C, Scoccianti G, Biagini R, et al. Antibacterial hydrogel coating in joint mega-prosthesis: results of a comparative series[J]. Eur J Orthop Surg Traumatol, 2021, 31(8): 1567－1572.

[52] Xiong G, Fogel H, Tobert D, et al. Vancomycin-impregnated calcium sulfate beads compared with vancomycin powder in adult spinal deformity patients undergoing thoracolumbar fusion[J]. N Am Spine J, 2021, 5: 100032.

[53] Romanò CL, Malizos K, Capuano N, et al. Does an antibiotic-loaded hydrogel coating reduce early post-surgical infection after joint arthroplasty[J]. J Bone Jt Infect, 2016, 1(1): 16-21.

[54] McPherson EJ, Crawford BM, Kenny SG, et al. Point-of-care coating of revision femoral stems with antibiotic-loaded calcium sulfate: reduction in infection after 2nd stage reimplantation but not with aseptic revisions[J]. Arthroplast Today, 2024, 25: 101289.

[55] Lum ZC, Pereira GC. Local bio-absorbable antibiotic delivery in calcium sulfate beads in hip and knee arthroplasty [J]. J Orthop, 2018, 15(2): 326-331.

[56] Marczak D, Synder M, Sibiński M, et al. The use of calcium carbonate beads containing gentamicin in the second stage septic revision of total knee arthroplasty reduces reinfection rate[J]. Knee, 2016, 23(2): 271-276.

[57] Mohamed NS, Dávila Castrodad IM, Etcheson JI, et al. Utilisation of calcium sulphate beads in one-stage aseptic revision total hip arthroplasty[J]. Hip Int, 2022, 32(5): 621-627.

[58] de Lachica JCV, Reyes SSS, Ureña JAP, et al. Decrease in acute periprosthetic joint infections incidence with vancomycin-loaded calcium sulfate beads in patients with non-modifiable risk factors: a randomized clinical trial[J]. J ISAKOS, 2022, 7(6): 412-417.

[59] Assor M. Noncemented total knee arthroplasty with a local prophylactic anti-infection agent: a prospective series of 135 cases[J]. Can J Surg, 2010, 53(4): 265-269.

[60] Tarar MY, Toe KKZ, Javed K, et al. The risk of iatrogenic hypercalcemia in patients undergoing calcium sulphate beads implantation in prosthetic joint surgery: a systematic review [J]. Cureus, 2021, 13(9): e17926.

[61] Pulido L, Ghanem E, Joshi A, et al. Periprosthetic joint infection: the incidence, timing, and predisposing factors[J]. Clin Orthop Relat Res, 2008, 466: 1710-1715.

[62] Chowdhry M, Chen AF. Wound dressings for primary and revision total joint arthroplasty[J]. Ann Transl Med, 2015, 3(18): 268.

[63] Tustanowski J. Effect of dressing choice on outcomes after hip and knee arthroplasty: a literature review[J]. J Wound Care, 2009, 18(11): 449-454.

[64] Collins A. Does the postoperative dressing regime affect wound healing after hip or knee arthroplasty[J]. J Wound Care, 2011, 20(1): 11-16.

[65] George NM, Cutting KF. Antibacterial honey (MedihoneyTM): in-vitro activity against clinical isolates of MRSA, VRE, and other multiresistant gram-negative organisms including pseudomonas aeruginosa[J]. Wounds, 2007, 19(8): 231-236.

[66] Eberlein T, Haemmerle G, Signer M, et al. Comparison of PHMB-containing dressing and silver dressings in patients with critically colonised or locally infected wounds[J]. J Wound Care, 2012, 21(1): 12-20.

[67] Warriner R, Burrell R. Infection and the chronic wound: a focus on silver[J]. Adv Skin Wound Care, 2005, 18(Suppl 1): 2-12.

[68] Jiang Y, Zhang Q, Wang H, et al. Effectiveness of silver and iodine dressings on wound healing: a systematic review and meta-analysis[J]. BMJ Open, 2024, 14(5): e077902.

[69] Jull AB, Cullum N, Dumville JC, et al. Honey as a topical treatment for wounds[J]. Cochrane Database Syst Rev, 2015, CD005083.

[70] Storm-Versloot MN, Vos CG, Ubbink DT, et al. Topical silver for preventing wound infection[J]. Cochrane Database Syst Rev, 2010, CD006478.

[71] Dumville JC, Gray TA, Walter CJ, et al. Dressings for the prevention of surgical site infection[J]. Cochrane Database Syst Rev, 2016, CD003091.

[72] Kuo FC, Hsu CW, Tan TL, et al. Effectiveness of different wound dressings in the reduction of blisters and periprosthetic joint infection after total joint arthroplasty: a systematic review and network meta-analysis[J]. J Arthroplasty, 2021, 36(9): 2612-2629.

[73] Yuan Y, Li J, Wang K, et al. The effect of different wound dressing materials used in postoperative treatment of wounds after total hip arthroplasty and total knee arthroplasty: a meta-analysis[J]. Int Wound J, 2022, 19(8): 2107-2114.

[74] Beele H, Van Overschelde P, Olivecrona C, et al. A prospective randomized controlled clinical investigation comparing two post-operative wound dressings used after elective hip and knee replacement; Mepilex® Border Post-Op versus Aquacel® surgical[J]. Int J Orthop Trauma Nurs, 2020, 38: 100772.

[75] Burke NG, Green C, McHugh G, et al. A prospective randomised study comparing the jubilee dressing method to a standard adhesive dressing for total hip and knee replacements[J]. J Tissue Viability, 2012, 21(3): 84-87.

[76] Cai J, Karam JA, Parvizi J, et al. Aquacel surgical dressing reduces the rate of acute PJI following total joint arthroplasty: a case-control study[J]. J Arthroplasty, 2014, 29(6): 1098-1100.

[77] Chen KK, Elbuluk AM, Vigdorchik JM, et al. The effect of wound dressings on infection following total joint arthroplasty [J]. Arthroplast Today, 2018, 4: 125-129.

[78] Dobbelaere A, Schuermans N, Smet S, et al. Comparative study of innovative postoperative wound dressings after total knee arthroplasty[J]. Acta Orthop Belg, 2015, 81(3): 454-461.

[79] Grosso MJ, Berg A, LaRussa S, et al. Silver-impregnated occlusive dressing reduces rates of acute periprosthetic joint infection after total joint arthroplasty[J]. J Arthroplasty, 2017, 32(3): 929-932.

[80] Kuo FC, Chen B, Lee MS, et al. AQUACEL® Ag surgical

dressing reduces surgical site infection and improves patient satisfaction in minimally invasive total knee arthroplasty: a prospective, randomized, controlled study[J]. Biomed Res Int, 2017, 2017: 1262108.

[81] Langlois J, Zaoui A, Ozil C, et al. Randomized controlled trial of conventional versus modern surgical dressings following primary total hip and knee replacement[J]. Int Orthop, 2015, 39(7): 1315-1319.

[82] López-Parra M, Gil-Rey D, López-González E, et al. Open-label randomized controlled trial to compare wound dressings for patients undergoing hip and knee arthroplasty: study protocol for a randomized controlled trial[J]. Trials, 2018, 19(1): 357.

[83] Mundi R, Chaudhry H, Ekhtiari S, et al. Efficacy of hydrofibre dressing following total joint arthroplasty: a meta-analysis of randomised controlled trials[J]. Hip Int, 2023, 33(1): 34-40.

[84] Pickles S, McAllister E, McCullagh G, et al. Quality improvement evaluation of postoperative wound dressings in orthopaedic patients[J]. Int J Orthop Trauma Nurs, 2022, 45: 100922.

[85] Ravenscroft MJ, Harker J, Buch KA. A prospective, randomised, controlled trial comparing wound dressings used in hip and knee surgery: Aquacel and Tegaderm versus Cutiplast[J]. Ann R Coll Surg Engl, 2006, 88(1): 18-22.

[86] Ravnskog FA, Espehaug B, Indrekvam K. Randomised clinical trial comparing Hydrofiber and alginate dressings post-hip replacement[J]. J Wound Care, 2011, 20(3): 136-142.

[87] Groenen H, Jalalzadeh H, Buis DR, et al. Incisional negative pressure wound therapy for the prevention of surgical site infection: an up-to-date meta-analysis and trial sequential analysis[J]. EClinicalMedicine, 2023, 62: 102105.

[88] Cooper HJ, Santos WM, Neuwirth AL, et al. Randomized controlled trial of incisional negative pressure following high-risk direct anterior total hip arthroplasty[J]. J Arthroplasty, 2022, 37(8S): S931-S936.

[89] Costa ML, Achten J, Knight R, et al. Effect of incisional negative pressure wound therapy vs standard wound dressing on deep surgical site infection after surgery for lower limb fractures associated with major trauma: the WHIST randomized clinical trial[J]. JAMA, 2020, 323(6): 519-526.

[90] Crist BD, Oladeji LO, Khazzam M, et al. Role of acute negative pressure wound therapy over primarily closed surgical incisions in acetabular fracture ORIF: a prospective randomized trial[J]. Injury, 2017, 48(7): 1518-1521.

[91] Giannini S, Mazzotti A, Luciani D, et al. Postoperative wound management with negative pressure wound therapy in knee and hip surgery: a randomised control trial[J]. J Wound Care, 2018, 27(8): 520-525.

[92] Gillespie BM, Rickard CM, Thalib L, et al. Use of negative-pressure wound dressings to prevent surgical site complications after primary hip arthroplasty: a pilot RCT[J]. Surg Innov, 2015, 22(5): 488-495.

[93] Higuera-Rueda CA, Emara AK, Nieves-Malloure Y, et al. The effectiveness of closed incision negative-pressure therapy versus silver-impregnated dressings in mitigating surgical site complications in high-risk patients after revision knee arthroplasty: the PROMISES randomized controlled trial[J]. J Arthroplasty, 2021, 36(7S): S295-S302.

[94] Keeney JA, Cook JL, Clawson SW, et al. Incisional negative pressure wound therapy devices improve short-term wound complications, but not long-term infection rate following hip and knee arthroplasty[J]. J Arthroplasty, 2019, 34(4): 723-728.

[95] Lygrisse KA, Teo G, Singh V, et al. Comparison of silver-embedded occlusive dressings and negative pressure wound therapy following total joint arthroplasty in high BMI patients: a randomized controlled trial[J]. Arch Orthop Trauma Surg, 2023, 143(6): 2989-2995.

[96] Masters J, Cook J, Achten J, et al. A feasibility study of standard dressings versus negative-pressure wound therapy in the treatment of adult patients having surgical incisions for hip fractures: the WHISH randomized controlled trial[J]. Bone Joint J, 2021, 103-B(4): 755-761.

[97] Newman JM, Siqueira MBP, Klika AK, et al. Use of closed incisional negative pressure wound therapy after revision total hip and knee arthroplasty in patients at high risk for infection: a prospective, randomized clinical trial[J]. J Arthroplasty, 2019, 34(3): 554-559.

[98] Stannard JP, Volgas DA, McGwin G 3rd, et al. Incisional negative pressure wound therapy after high-risk lower extremity fractures[J]. J Orthop Trauma, 2012, 26(1): 37-42.

[99] Cai L, Mei Y, Chen C, et al. Comparison of vacuum sealing drainage and conventional drainage for postoperative drainage in closed calcaneal fracture: a randomized controlled trial[J]. Injury, 2022, 53(2): 777-783.

[100] Karlakki SL, Hamad AK, Whittall C, et al. Incisional negative pressure wound therapy dressings (iNPWTd) in routine primary hip and knee arthroplasties: a randomised controlled trial[J]. Bone Joint Res, 2016, 5(8): 328-337.

[101] Canton G, Fattori R, Pinzani E, et al. Prevention of postoperative surgical wound complications in ankle and distal tibia fractures: results of incisional negative pressure wound therapy[J]. Acta Biomed, 2020, 91(14S): e2020006.

[102] Guyatt G, Oxman AD, Akl EA, et al. GRADE guidelines: 1. Introduction-GRADE evidence profiles and summary of findings tables[J]. J Clin Epidemiol, 2011, 64(4): 383-394.

[103] National Institute for Health and Care Excellence. PICO negative pressure wound dressings for closed surgical incisions[EB/OL]. London: NICE, 2019[2019-08-06].

[104] World Health Organization. Global guidelines for the prevention of surgical site infection[EB/OL]. Geneva: WHO, 2018[2025-06-16].

[105] Ban KA, Minei JP, Laronga C, et al. American college of surgeons and surgical infection society: surgical site infection guidelines, 2016 update[J]. J Am Coll Surg, 2017, 224(1): 59-74.

[106] Pachowsky M, Gusinde J, Klein A, et al. Negative pressure wound therapy to prevent seromas and treat surgical incisions after total hip arthroplasty[J]. Int Orthop, 2012, 36(4): 719-722.

[107] Pauser J, Nordmeyer M, Biber R, et al. Incisional negative pressure wound therapy after hemiarthroplasty for femoral neck fractures—reduction of wound complications[J]. Int Wound J, 2016, 13(5): 663-667.

手术时长

16

Pietro Simone Randelli, Khalid Merghani, Bülent Atilla, Dmitry Efimov, Lyes Ait El hadj, Darío E. Garín Z, Sébastien Lustig, Ramneek Mahajan, Felipe Caroca Marazzi, Alessandra Menon, Nikolai Nikolaev, Bishnu Pokharel, Emilio Romanini, Neil P. Sheth, Eleftherios Tsiridis, Mark Wu, Matthias D. Wimmer

问题 1：大型骨科手术后，手术时长是否会影响手术部位感染/假体周围关节感染的发生率？

Pietro Simone Randelli, Sébastien Lustig, Bishnu Pokharel, Nikolai Nikolaev, Emilio Romanini, Eleftherios Tsiridis, Lyes Ait El hadj, Bülent Atilla, Mark Wu, Dmitry Efimov, Alessandra Menon

【回答/建议】 是。手术时长与术后手术部位感染(SSI)和假体周围关节感染(PJI)的发生风险直接相关。

【证据等级】 中等。

【代表投票】 同意 85%，不同意 8.3%，弃权 6.7%(强共识：超多数支持)。

依　据

手术部位感染(SSI)和假体周围关节感染(PJI)是骨科手术中最令人关注的并发症之一，在髋、膝关节置换术中尤其受到关注[1]。全膝关节置换术(TKA)和全髋关节置换术(THA)后 PJI 的总体发生率约为 1%[2]。SSI 的危险因素通常可分为患者相关因素和手术相关因素。目前文献已提出多种 SSI 和 PJI 危险因素，本次骨骼肌肉系统感染国际共识会议(ICM)的其他议题将对相关因素进行系统讨论。手术时长常被视为 SSI 的独立且可调整的危险因素[3]。

本研究通过系统综述探讨手术时长与术后 SSI/PJI 风险之间的潜在关系。研究采用由专业图书馆员制定的 MeSH 术语检索策略，在 PubMed 和 Embase 两个数据库中检索所有符合条件的研究。在 320 篇接受资格评估的文献中，最终纳入 19 篇文献。

被排除的文献中，97 篇聚焦于疑似 PJI 成人患者与无菌性失败成人患者之间的比较；68 篇研究对象不限于髋/膝关节；36 篇未清晰界定 SSI/PJI 的诊断标准；27 篇无可提取数据；18 篇未报告手术时长；18 篇无法获取全文；10 篇与本研究主题无关；5 篇为非英文文献；另有 5 篇关注的不是 THA/TKA，而是其他髋、膝部手术(包括 2 篇半髋关节置换术、1 篇股骨近端骨折、1 篇膝单髁置换术(UKA)和 1 篇高位胫骨截骨术)。此外，另有 15 篇因其他原因被排除，包括重复文献[4]、社论[2]、翻修关节成形术[2]、PJI 治疗相关研究[2]、其他髋关节手术入路[1]、术后再入院[1]、住院医师培训[1]及非人体研究[1]；具体流程如图 16－1 所示。

最终纳入的 19 项研究中，6 项为多中心研究；11 项仅关注膝关节置换术，2 项仅关注髋关节置换术，6 项同时纳入髋、膝关节置换术患者。8 项研究采用美国疾病控制与预防中心(CDC)标准定义 SSI/PJI，其余研究则采用世界卫生组织(WHO)、ICM、肌肉骨骼感染学会(MSIS)或临床结局指南中的定义。

研究设计方面，纳入研究中 16 项为回顾性队列研究，1 项为前瞻性队列研究，2 项为回顾性病例对照研究。在 17 项队列研究中，依据纽卡斯尔-渥太华量表(Newcastle-Ottawa Scale，NOS)评分，12 项为高质量研究，1 项为中等质量研究，4 项为低质量研究；纳入的病例对照研究均被评定为高质量。仅 4 项研究报告获得资金支持。

最终纳入的 19 项研究共涉及 535 031 例接受大型骨科手术(TKA/THA)的患者，其中 SSI/PJI 组 4 559 例，无 SSI/PJI 组 530 472 例，并纳入定性和定量分析。森林图(图 16－1)汇总了 SSI/PJI 组与无 SSI/PJI 组平均手术时长的荟萃分析结果。均数差(MD)为 15.2 min

(95% CI:9.8～20.6,P<0.00 001),表明发生感染并发症的大型骨科手术患者手术时间显著更长(图 16-1)。

分析显示研究间异质性极高(I^2 = 98%,P < 0.000 01)(图 16-1),提示不同研究之间存在显著差异,可能源于临床或方法学的差异。因此,解读结果时应充分考虑潜在混杂因素,如手术类型、标准化手术时长及手术技术差异等。

大多数研究(如 Guo 等[5]和 Iqbal 等[4])均显示感染组手术时长更长的趋势。部分研究的 95% CI 跨越零值,提示这些研究中两组差异未达到统计学差异[6,7]。

根据美国卫生保健研究与质量局标准排除中等质量和低质量研究后,敏感度分析结果仍保持稳定,并与主要分析结论一致(图 16-2)。不过,研究间异质性依然较高,说明纳入研究在方法学或临床特征上仍有较大差异。

主要结局的漏斗图显示,各研究围绕代表平均效应量的中心线呈相对对称分布,提示未见明显发表偏倚。然而,少数标准误(SE)较大的研究偏离中心趋势,这可能与样本量较小或研究结果的自然变异有关(图 16-3)。

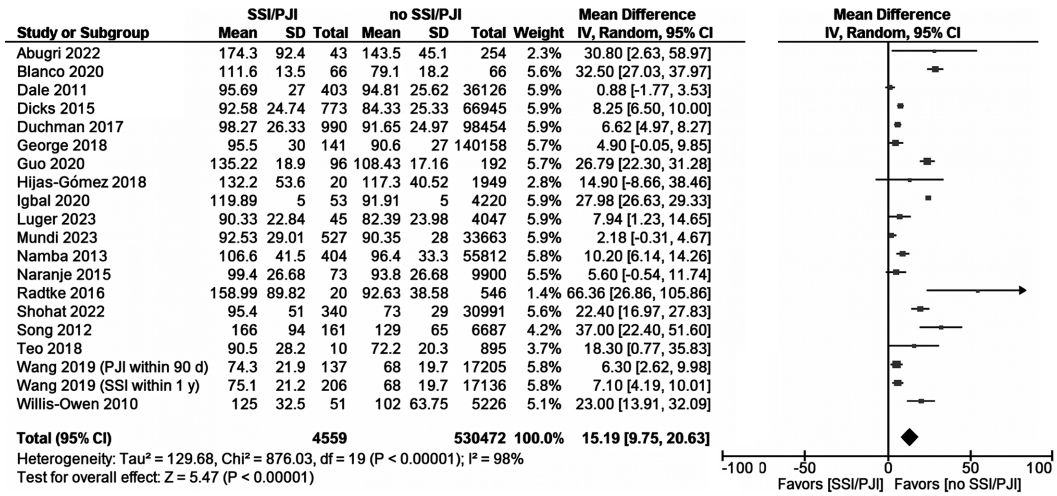

Study or Subgroup	SSI/PJI Mean	SSI/PJI SD	SSI/PJI Total	no SSI/PJI Mean	no SSI/PJI SD	no SSI/PJI Total	Weight	Mean Difference IV, Random, 95% CI
Abugri 2022	174.3	92.4	43	143.5	45.1	254	2.3%	30.80 [2.63, 58.97]
Blanco 2020	111.6	13.5	66	79.1	18.2	66	5.6%	32.50 [27.03, 37.97]
Dale 2011	95.69	27	403	94.81	25.62	36126	5.9%	0.88 [-1.77, 3.53]
Dicks 2015	92.58	24.74	773	84.33	25.33	66945	5.9%	8.25 [6.50, 10.00]
Duchman 2017	98.27	26.33	990	91.65	24.97	98454	5.9%	6.62 [4.97, 8.27]
George 2018	95.5	30	141	90.6	27	140158	5.7%	4.90 [-0.05, 9.85]
Guo 2020	135.22	18.9	96	108.43	17.16	192	5.7%	26.79 [22.30, 31.28]
Hijas-Gómez 2018	132.2	53.6	20	117.3	40.52	1949	2.8%	14.90 [-8.66, 38.46]
Igbal 2020	119.89	5	53	91.91	5	4220	5.9%	27.98 [26.63, 29.33]
Luger 2023	90.33	22.84	45	82.39	23.98	4047	5.9%	7.94 [1.23, 14.65]
Mundi 2023	92.53	29.01	527	90.35	28	33663	5.9%	2.18 [-0.31, 4.67]
Namba 2013	106.6	41.5	404	96.4	33.3	55812	5.8%	10.20 [6.14, 14.26]
Naranje 2015	99.4	26.68	73	93.8	26.68	9900	5.5%	5.60 [-0.54, 11.74]
Radtke 2016	158.99	89.82	20	92.63	38.58	546	1.4%	66.36 [26.86, 105.86]
Shohat 2022	95.4	51	340	73	29	30991	5.6%	22.40 [16.97, 27.83]
Song 2012	166	94	161	129	65	6687	4.2%	37.00 [22.40, 51.60]
Teo 2018	90.5	28.2	10	72.2	20.3	895	3.7%	18.30 [0.77, 35.83]
Wang 2019 (PJI within 90 d)	74.3	21.9	137	68	19.7	17205	5.8%	6.30 [2.62, 9.98]
Wang 2019 (SSI within 1 y)	75.1	21.2	206	68	19.7	17136	5.8%	7.10 [4.19, 10.01]
Willis-Owen 2010	125	32.5	51	102	63.75	5226	5.1%	23.00 [13.91, 32.09]
Total (95% CI)			**4559**			**530472**	**100.0%**	**15.19 [9.75, 20.63]**

Heterogeneity: Tau² = 129.68, Chi² = 876.03, df = 19 (P < 0.00001); I² = 98%
Test for overall effect: Z = 5.47 (P < 0.00001)

图 16-1　手术部位感染(SSI)/假体周围关节感染(PJI)组与无感染组对比森林图(一)

注:结局指标为手术时长(min)。

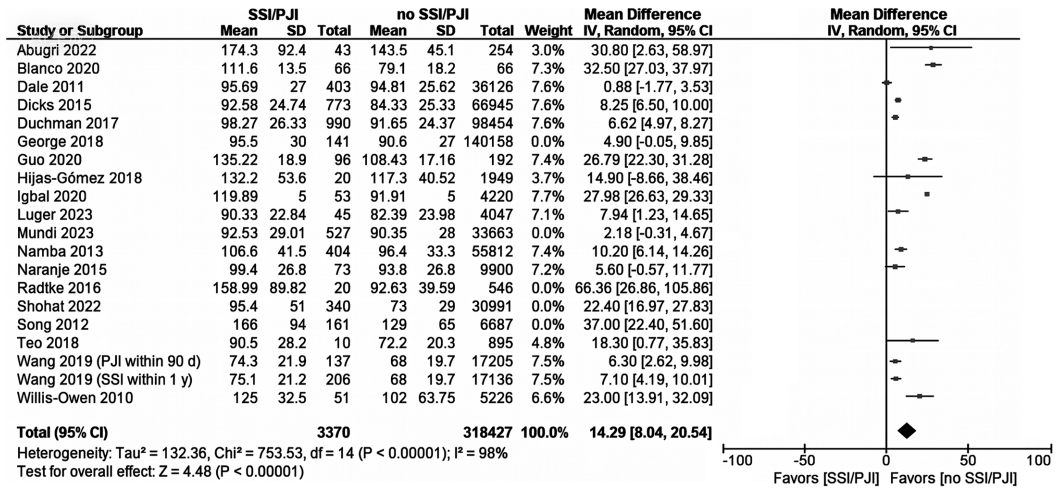

Study or Subgroup	SSI/PJI Mean	SSI/PJI SD	SSI/PJI Total	no SSI/PJI Mean	no SSI/PJI SD	no SSI/PJI Total	Weight	Mean Difference IV, Random, 95% CI
Abugri 2022	174.3	92.4	43	143.5	45.1	254	3.0%	30.80 [2.63, 58.97]
Blanco 2020	111.6	13.5	66	79.1	18.2	66	7.3%	32.50 [27.03, 37.97]
Dale 2011	95.69	27	403	94.81	25.62	36126	7.6%	0.88 [-1.77, 3.53]
Dicks 2015	92.58	24.74	773	84.33	25.33	66945	7.6%	8.25 [6.50, 10.00]
Duchman 2017	98.27	26.33	990	91.65	24.37	98454	7.6%	6.62 [4.97, 8.27]
George 2018	95.5	30	141	90.6	27	140158	0.0%	4.90 [-0.05, 9.85]
Guo 2020	135.22	18.9	96	108.43	17.16	192	7.4%	26.79 [22.30, 31.28]
Hijas-Gómez 2018	132.2	53.6	20	117.3	40.52	1949	3.7%	14.90 [-8.66, 38.46]
Igbal 2020	119.89	5	53	91.91	5	4220	7.7%	27.98 [26.63, 29.33]
Luger 2023	90.33	22.84	45	82.39	23.98	4047	7.1%	7.94 [1.23, 14.65]
Mundi 2023	92.53	29.01	527	90.35	28	33663	0.0%	2.18 [-0.31, 4.67]
Namba 2013	106.6	41.5	404	96.4	33.3	55812	7.4%	10.20 [6.14, 14.26]
Naranje 2015	99.4	26.8	73	93.8	26.8	9900	7.2%	5.60 [-0.57, 11.77]
Radtke 2016	158.99	89.82	20	92.63	39.59	546	0.0%	66.36 [26.86, 105.86]
Shohat 2022	95.4	51	340	73	29	30991	0.0%	22.40 [16.97, 27.83]
Song 2012	166	94	161	129	65	6687	0.0%	37.00 [22.40, 51.60]
Teo 2018	90.5	28.2	10	72.2	20.3	895	4.8%	18.30 [0.77, 35.83]
Wang 2019 (PJI within 90 d)	74.3	21.9	137	68	19.7	17205	7.5%	6.30 [2.62, 9.98]
Wang 2019 (SSI within 1 y)	75.1	21.2	206	68	19.7	17136	7.5%	7.10 [4.19, 10.01]
Willis-Owen 2010	125	32.5	51	102	63.75	5226	6.6%	23.00 [13.91, 32.09]
Total (95% CI)			**3370**			**318427**	**100.0%**	**14.29 [8.04, 20.54]**

Heterogeneity: Tau² = 132.36, Chi² = 753.53, df = 14 (P < 0.00001); I² = 98%
Test for overall effect: Z = 4.48 (P < 0.00001)

图 16-2　手术部位感染(SSI)/假体周围关节感染组(PJI)与无感染组对比森林图(二)

注:结局指标为手术时长(min)。本图为基于美国医疗保健研究与质量局(AHRQ)标准,仅纳入高质量研究数据开展的敏感度分析。

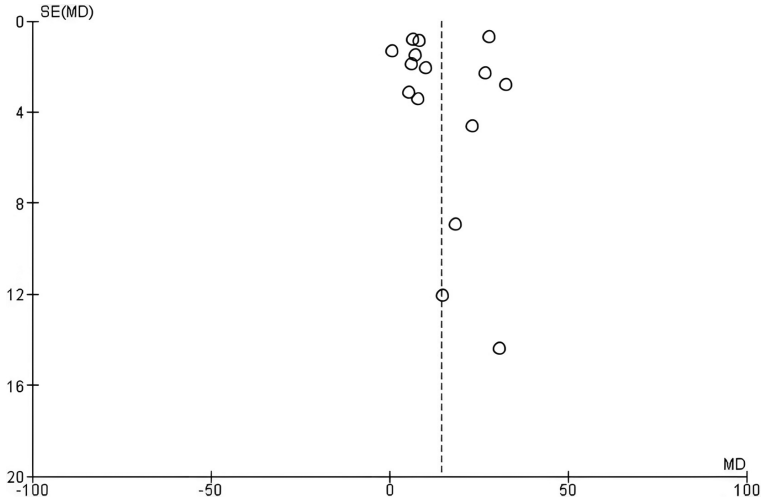

图 16－3 手术部位感染/假体周围关节感染组与无感染组对比漏斗图

注：结局指标为手术时长。

手术时长可能通过多种机制影响术后 SSI/PJI 风险。随着手术时间延长，切口污染风险也随之增加[13,14]。此外，手术时间过长会增加组织干燥的风险，从而进一步提高污染和微生物增殖的可能性。手术时间延长还与止血带使用时间增加相关，可导致伤口持续缺氧，并提高感染易感性[15]。同时，手术时长与术中失血量直接相关[16]；随着循环血容量和携氧能力下降，组织内抗菌药物浓度也可能降低[17]。

此外，手术时长还会受到多种因素影响，包括病例复杂程度、外科医生经验及疲劳程度、手术室团队专业水平、是否使用骨水泥等。Anis 等[18]研究显示，年龄较小、男性、体重指数(BMI)较高、手术量较低以及使用载抗生素骨水泥，均与手术时长显著延长相关。

综上，本系统综述和荟萃分析显示，发生 SSI/PJI 的患者手术时长显著更长，支持“手术时间延长可能增加术后感染风险”这一判断；但用于临床解读时，仍需同时考虑其他潜在混杂因素的影响。

问题 2：大型骨科手术中，软组织剥离的范围和程度是否会影响手术部位感染/假体周围关节感染的发生率？

Khalid Merghani，Matthias D Wimmer，Darío E. Garín Z，Ramneek Mahajan，Felipe Caroca Marazzi，Neil P Sheth

【回答/建议】 是。大型骨科手术中软组织剥离的范围和程度会显著影响 SSI 和 PJI 的发生风险。文献已识别出多种可能扩大手术剥离范围的因素，但目前尚无统一、公认的定义。尽管如此，现有证据仍提示，软组织剥离程度与 SSI/PJI 风险之间存在强相关性。这种关联可能涉及多种生物学和手术机制，其中部分因素可以干预，因而有望通过优化处理降低感染风险。

【推荐强度】 低。

【代表投票】 同意 87.5%，不同意 5.4%，弃权 7.1%(强共识：超多数支持)。

依 据

软组织剥离会影响术后结果，尤其是感染风险。切口长度、伤口灌注、剥离深度以及组织条件等因素，均会影响 SSI/PJI 的发生。需要重点考虑的因素包括手术入路、组织处理方式、手术持续时间以及无效腔管理[19－23]。

本系统综述旨在探讨软组织剥离范围和程度与术后 SSI/PJI 风险之间的关系。检索策略覆盖 1990 年至今发表的人体研究，并限于英文文献；随机对照试验(RCT)不设发表时间限制。PubMed 数据库共检索到

238篇潜在符合条件的文献,经2名独立评审者筛选后,206篇被排除,最终32篇纳入全文综述和数据提取。

1. 手术相关因素

多项研究评估了手术部位附近软组织覆盖层的厚度(这通常意味着需要更长的皮肤切口以获得充分显露)及其与SSI/PJI风险之间的关系。在髋部手术中,外侧软组织厚度超过5 cm与更高的SSI/PJI发生率以及翻修需求相关[24]。该研究团队进一步指出,与前路入路相比,外侧入路接触更多脂肪组织,更常用于女性患者,并与BMI相关[25]。然而,Bell等[26]得出不同结论,认为影像学测量的转子周围脂肪厚度并不能有效预测感染或伤口并发症相关早期再手术风险。

由于膝关节位置较为表浅,更多研究专门讨论了膝关节周围软组织覆盖层与SSI/PJI之间的关系。多项研究显示,膝前皮下脂肪层较厚的患者,早期再手术、伤口并发症及PJI风险显著增加[27-29]。单纯BMI的作用尚不明确:部分研究认为BMI本身与上述风险无明显关联[27,29];另一些研究则显示,与膝前软组织厚度相比,BMI对PJI风险的预测价值更高[30]。

在其他类型手术中,如后路颈胸段融合术及髋臼骨折切开复位内固定术,软组织覆盖层厚度与PJI风险之间尚未显示出明确关系[31-33]。然而,多项研究表明,手术时间延长与更高的患者发病率、再入院率、失血量、输血需求、SSI发生率以及住院时间延长相关[34-36]。伤口暴露于室内空气的时间越长,SSI/PJI发生率越高。对于手术入路广泛且手术时间延长的情况,可能需要追加一剂预防性抗菌药物。

未妥善处理的无效腔可形成血清肿或血肿,为感染提供有利条件。在骨科手术中,软组织缺损与PJI的关系尤为重要,尤其是在TKA后。伤口愈合相关并发症(包括感染)会显著影响患者结局,TKA后感染发生率可达0.33%～10.5%[37]。有效管理这些并发症需要及时评估和干预,包括清创及适当的软组织覆盖[37]。多种重建技术(如穿支皮瓣和游离显微血管皮瓣)可用于修复软组织缺损,同时也需兼顾感染控制[38]。此外,手术干预时机对于预防额外并发症也很重要[22]。骨科与整形外科专家协作,有助于优化PJI相关软组织缺损患者的结局,也说明多学科共同决策很重要[22,38]。

2. 患者相关因素

术前软组织状况(包括瘢痕形成和既往手术史)会显著影响PJI发生率,尤其是在需要广泛手术入路时[39]。肥胖、糖尿病和既往手术史均与感染风险增加相关;组织完整性受损还会进一步加重伤口并发症[28,39]。因此,优化可调整危险因素并采用精细手术技术很重要,尤其是在处理既往接受放射治疗区域的复杂缺损时。

组织灌注在SSI风险中起关键作用,尤其是在TKA中。Wyles等[23]研究显示,激光辅助吲哚菁绿血管造影可实时显示灌注情况,从而帮助改进术中决策,并减少伤口坏死等并发症。同样,充分的术前软组织覆盖(包括预防性穿支皮瓣)与改善结局、降低植入物感染率相关[40]。

合并症管理对降低PJI风险很重要,尤其是在大型手术中。糖尿病、肥胖和营养不良已被确定为SSI的重要危险因素[39,41]。一项回顾性研究发现,术前预后营养指数(prognostic nutritional index,PNI)和皮下脂肪厚度是后路腰椎椎间融合术后深部SSI的独立危险因素[42]。此外,优化软组织覆盖时机并未显著减少并发症,这也说明术前全面评估很重要[22,39]。针对吸烟和贫血等可调整因素进行干预,可进一步改善伤口愈合和手术结局[39]。

营养状况同样会显著影响SSI风险。较低的术前PNI、脂肪厚度增加以及血清白蛋白水平不佳,均被证实是后路腰椎椎间融合术后深部SSI的独立预测因素[42]。在多种骨科手术中,肥胖和营养不良始终与更高的SSI发生率相关[42]。针对性营养干预有望改善患者结局,并降低术后并发症相关医疗成本。

3. 伤口相关因素

伴发伤口会显著增加感染风险,也会使PJI管理更加复杂,往往需要更复杂的手术干预。伤口闭合技术(包括肌肉皮瓣和穿支皮瓣)可改善软组织覆盖并降低感染发生率[38]。早期重建干预有助于保留假体,而其他伤口的细菌污染也提示需要彻底清创并精细管理软组织[41]。骨科与整形外科医生协作已被证实有助于应对这些挑战,为复杂膝关节置换术患者提供全面护理[38]。对于伴发其他伤口的PJI病例,及时制订个体化管理策略,对改善治疗结局很重要[41]。

4. 围手术期相关因素

术前营养状况会显著影响SSI风险,并可能进一步导致PJI[41]。在后路腰椎椎间融合术中,较低的PNI和脂肪厚度增加与更高的SSI发生率相关[42]。肥胖、糖尿病、营养不良、手术侵袭性以及手术持续时间均可进一步增加SSI风险。在手术规划阶段识别并处理可调整危险因素,有助于降低PJI发生率、改善患者结局并减少医疗成本。

5. 手术创新与辅助技术

手术技术创新已用于 PJI 预防，尤其是在 TKA 中[43]。采用穿支皮瓣进行预防性软组织增强，可改善覆盖并降低感染风险[40]。激光辅助吲哚菁绿血管造影等技术有助于评估组织灌注，从而最大限度减少伤口坏死[23]。骨科与整形外科协作的多阶段保肢流程，可进一步改善软组织管理[38]。此外，载抗生素骨水泥或间隔物可为高风险病例提供额外感染控制手段。

综上，现有文献显示，软组织剥离范围与术后 SSI/PJI 风险之间可能存在直接相关性。前文已阐述导致该相关性的诸多原因。

参考文献

[1] Shahi A, Tan TL, Chen AF, et al. In-hospital mortality in patients with periprosthetic joint infection[J]. J Arthroplasty, 2017, 32(3): 948-952.

[2] Kong L, Cao J, Zhang Y, et al. Risk factors for periprosthetic joint infection following primary total hip or knee arthroplasty: a meta-analysis[J]. Int Wound J, 2017, 14(3): 529-536.

[3] Li T, Zhang H, Chan PK, et al. Risk factors associated with surgical site infections following joint replacement surgery: a narrative review[J]. Arthroplasty, 2022, 4(1): 11.

[4] Iqbal F, et al. Micro-organisms and risk factors associated with prosthetic joint infection following primary total knee replacement-our experience in Pakistan[J]. Int Orthop, 2020, 44(2): 283-289.

[5] Guo H, Xu C, Chen J. Risk factors for periprosthetic joint infection after primary hip and knee joint replacements[J]. J Infect Dev Ctries, 2020, 14(6): 565-571.

[6] Dale H, Skråmm I, Løwer HL, et al. Infection after primary hip arthroplasty: a comparison of 3 Norwegian health registers[J]. Acta Orthop, 2011, 82(6): 646-654.

[7] Hijas-Gómez AI, Lucas WC, Checa-García A, et al. Surgical site infection incidence and risk factors in knee arthroplasty: a 9-year prospective cohort study at a university teaching hospital in Spain[J]. Am J Infect Control, 2018, 46(12): 1335-1340.

[8] George J, Mahmood B, Sultan AA, et al. How fast should a total knee arthroplasty be performed? an analysis of 140,199 surgeries[J]. J Arthroplasty, 2018, 33(9): 2616-2622.

[9] Mundi R, Nucci N, Wolfstadt J, et al. Risk of complications with prolonged operative time in morbidly obese patients undergoing elective total knee arthroplasty[J]. Arthroplasty, 2023, 5(1): 6.

[10] Vaske B, Ettinger M, Claaßen L, et al. Arthroplasty-center related retrospective analysis of risk factors for periprosthetic joint infection after primary and after revision total hip arthroplasty[J]. Technol Health Care, 2016, 24(5): 721-728.

[11] Shohat N, Goh GS, Harrer SL, et al. Dilute povidone-iodine irrigation reduces the rate of periprosthetic joint infection following hip and knee arthroplasty: an analysis of 31,331 cases[J]. J Arthroplasty, 2022, 37(1): 226-231.

[12] Song KH, Kim ES, Kim YK, et al. Differences in the risk factors for surgical site infection between total hip arthroplasty and total knee arthroplasty in the Korean nosocomial infections surveillance system (KONIS)[J]. Infect Control Hosp Epidemiol, 2012, 33(11): 1086-1093.

[13] Whyte W, Hodgson R, Tinkler J. The importance of airborne bacterial contamination of wounds[J]. J Hosp Infect, 1982, 3(2): 123-135.

[14] Lidwell OM, Lowbury EJ, Whyte W, et al. Airborne contamination of wounds in joint replacement operations: the relationship to sepsis rates[J]. J Hosp Infect, 1983, 4(2): 111-131.

[15] Abdel-Salam A, Eyres KS. Effects of tourniquet during total knee arthroplasty. a prospective randomised study[J]. J Bone Joint Surg Br, 1995, 77(2): 250-253.

[16] Ross D, Erkocak O, Rasouli MR, et al. Operative time directly correlates with blood loss and need for blood transfusion in total joint arthroplasty[J]. Arch Bone Jt Surg, 2019, 7(3): 229-234.

[17] Malone DL, Genuit T, Tracy JK, et al. Surgical site infections: reanalysis of risk factors[J]. J Surg Res, 2002, 103(1): 89-95.

[18] Anis HK, Sodhi N, Klika AK, et al. Is operative time a predictor for post-operative infection in primary total knee arthroplasty[J]. J Arthroplasty, 2019, 34(7S): S331-S336.

[19] Singh K, Samartzis D, Heller JG, et al. The management of complex soft-tissue defects after spinal instrumentation[J]. J Bone Jt Surg Br, 2006, 88(1): 8-15.

[20] Panni AS, Vasso M, Cerciello S, et al. Wound complications in total knee arthroplasty. which flap is to be used? with or without retention of prosthesis[J]. Knee Surg Sports Traumatol Arthrosc, 2011, 19(6): 1060-1068.

[21] Borens O, Corvec S, Trampuz A. Diagnosis of periprosthetic joint infections[J]. Hip Int, 2012, 22(Suppl 8): S9-S14.

[22] Cho EH, Garcia R, Pien I, et al. An algorithmic approach for managing orthopaedic surgical wounds of the foot and ankle[J]. Clin Orthop Relat Res, 2014, 472(6): 1921-1929.

[23] Wyles CC, Taunton MJ, Jacobson SR, et al. Intraoperative angiography provides objective assessment of skin perfusion in complex knee reconstruction[J]. Clin Orthop Relat Res, 2015, 473(1): 82-89.

[24] Sprowls GR, Allen BC, Wilson TJ, et al. Predictive value of lateral soft tissue thickness for complications after total hip

arthroplasty with a lateral incision[J]. Proc Bayl Univ Med Cent, 2020, 33(3): 336-341.

[25] Sprowls GR, Pruszynski JE, Allen BC. Distribution of subcutaneous fat around the hip in relation to surgical approach for total hip arthroplasty[J]. J Arthroplasty, 2016, 31(6): 1213-1217.

[26] Bell JA, Jeong A, Bohl DD, et al. Does peritrochanteric fat thickness increase the risk of early reoperation for infection or wound complications following total hip arthroplasty[J]. J Orthop, 2019, 16(4): 359-362.

[27] Watts CD, Houdek MT, Wagner ER, et al. Subcutaneous fat thickness is associated with early reoperation and infection after total knee arthroplasty in morbidly obese patients[J]. J Arthroplasty, 2016, 31(8): 1788-1791.

[28] Yu S, Siow M, Odeh K, et al. Periarticular soft tissue envelope size and postoperative wound complications following total knee arthroplasty[J]. J Arthroplasty, 2018, 33(7S): S249-S252.

[29] Vahedi H, Ward DT, Lee YS, et al. Greater knee soft tissue thickness predisposes patients to subsequent periprosthetic joint infection after total knee arthroplasty[J]. J Arthroplasty, 2020, 35(7): 1924-1927.

[30] Shearer J, Agius L, Burke N, et al. BMI is a better predictor of periprosthetic joint infection risk than local measures of adipose tissue after TKA[J]. J Arthroplasty, 2020, 35(11S): S313-S318.

[31] Osterhoff G, Burla L, Werner CM, et al. Role of pre-operative blood transfusion and subcutaneous fat thickness as risk factors for surgical site infection after posterior thoracic spine stabilization[J]. Surg Infect (Larchmt), 2015, 16(3): 333-337.

[32] Weick JW, Svetgoff RA, Obey MR, et al. Does local fat thickness correlate with post-operative infection in open reduction and internal fixation of acetabulum fractures[J]. Eur J Orthop Surg Traumatol, 2024, 34(6): 2049-2054.

[33] Donnally CJ, Henstenburg JM, Pezzulo JD, et al. Increased surgical site subcutaneous fat thickness is associated with infection after posterior cervical fusion[J]. Surg Infect (Larchmt), 2022, 23(5): 364-371.

[34] Sikov M, Sloan M, Sheth NP. Effect of operative time on complications following primary total hip arthroplasty: analysis of the NSQIP database[J]. Hip Int, 2021, 31(2): 231-236.

[35] Shah RP, Lauthen D, Geller JA, et al. Average operative times for 1,313 primary total hip arthroplasty and 1,300 primary total knee arthroplasty over 39 months are roughly equal to medicare attributed operative times[J]. J Arthroplasty, 2019, 34(7): 1553-1556.

[36] George J, Miller EM, Higuera CA, et al. Impact of prior hip salvage surgery on outcomes after total hip arthroplasty in young patients[J]. J Arthroplasty, 2018, 33(4): 1108-1112.

[37] Osei DA, Rebehn KA, Boyer MI. Soft-tissue defects after total knee arthroplasty: management and reconstruction[J]. J Am Acad Orthop Surg, 2016, 24(11): 769-779.

[38] Kahramangil B, Pires G, Montorfano L, et al. The utility of flap coverage for limb salvage in patients with severe prosthetic joint infections of the knee requiring implant exchange[J]. Ann Plast Surg, 2023, 91(2): 129-136.

[39] Scuderi GR. Avoiding postoperative wound complications in total joint arthroplasty[J]. J Arthroplasty, 2018, 33(11): 3109-3112.

[40] Azoury SC, Stranix JT, Piper M, et al. Attributes of perforator flaps for prophylatic soft tissue augmentation prior to staged total knee arthroplasty[J]. J Reconstr Microsurg, 2021, 37(1): 51-58.

[41] Foster AL, Warren J, Vallmuur K, et al. A population-based epidemiological and health economic analysis of fracture-related infection[J]. Bone Joint J, 2024, 106-B(1): 77-85.

[42] Yang YF, Yu JC, Xiao Z, et al. Role of pre-operative nutrition status on surgical site infection after posterior lumbar interbody fusion: a retrospective study[J]. Surg Infect (Larchmt), 2023, 24(12): 942-948.

[43] Abouljoud MM, Backstein D, Battenberg A, et al. Hip and knee section, treatment, surgical technique: proceedings of international consensus on orthopedic infections[J]. J Arthroplasty, 2019, 34(9S): S445-S451.

初次关节置换术的抗菌药物预防

17

Alexus M. Cooper, MD[1]; Ana Lucia Munhoz Lima[2]; T. David Luo, MD, PhD[3]; Armin Arshi [4]; Mark J. Spangehl, MD[5]; Ibrahim Elganzoury[6]; Seyed Mohammad Javad Mortazavi, MD[7]; Abdelhak Adje[8]; Keivan Ahadi[9]; Khaleel Albatran, MD[10]; Hazem M Alkhawashki, MD[11]; Bolarinwa Akinola, MD, FRCS (Tr. & Orth.)[12]; Lucas A Anderson, MD[13]; Sina Babazadeh, MD[14]; Barry Brause[15]; Antea Buterin, MD[16]; Li Cao[17]; André Dias Carvalho[18]; Laura Certain, MD, PhD[19]; John Cordero[4]; Nicolás Cortés-Penfield, MD, FACP, FIDSA[20]; Aydin Gahramanov[21]; Raúl García-Bógalo[22]; Erik N. Hansen, MD[23]; Angela L Hewlett, MD, MS[24]; Amir Human Hoveidaei, MD, MSc, MBA[25]; Ayaz M Humbatov, PhD[26]; Sofiene Kallel[27]; James Kigera[28]; Kang-il Kim, MD, PhD[29,30]; Allison Lastinger[31]; Fernando A. Lopreite, MD[32]; Jose G Luque[33]; Sébastien Lustig, MD, PhD[34]; Tomislav Madjarevic, MD, PhD[35]; Ilda Molloy, MD, MS[36]; Calin S. Moucha, MD[37]; David Novikov[4]; Lazaros Poultsides, MD, MSc, PhD[38]; Mohammad Poursalehian, MD[7]; Ashok Rajgopal[39]; Julie E Reznice[40]; Talha Riaz, MD[41]; Dolors Rodriguez-Pardo[42]; Cecile Ronde-Oustau, MD[43]; Meredith Schade, MD[44]; Poorani Sekar, MD[45]; Linda Suleiman, MD[46]; Darko Talevski MD[47]; Saad Tarabichi, MD[5]; Jorge A Villafuerte[48,49]; Bill Walter, MD[50]; Koji Yamada, MD, PhD[51]; Simon W. Young, MD[52]; Ahmed Saeed Younis[53]

[1] Wake Forest School of Medicine Department of Orthopaedic Surgery Winston-Salem, North Carolina, USA
[2] Orthopaedics and Traumatology Institute, University of São Paulo, Brazil
[3] Indiana Orthopedic Institute, Fort Wayne, IN, USA
[4] Department of Orthopedic Surgery, NYU Langone Health, New York, New York, USA
[5] Department of Orthopaedic Surgery, Mayo Clinic Arizona, Phoenix, AZ, USA
[6] Ain Shams University, Cairo, Egypt
[7] Joint Reconstruction Research Center, Tehran University of Medical Sciences, Tehran, Iran
[8] Orthopedic Department Clinic Oran Algeria
[9] Milad Hospital Tehran, Tehran, Iran
[10] Royal College of Surgeons in Ireland, Dublin, Ireland
[11] Advanced Medical Centre, Riyadh Saudi Arabia
[12] Osteon Clinics, Lagos, Nigeria
[13] Department of Orthopaedic Surgery, University of Utah, UT, USA
[14] Department of Orthopedics, St Vincent's Hospital, Melbourne, Australia
[15] Division of Infectious Diseases, Hospital for Special Surgery, New York, USA
[16] Special Hospital for Orthopaedics Biograd na Moru, Biogrqd na Moru, Croatia
[17] Department of Orthopaedics, First Affiliated Hospital of Xinjiang Medical University, Urumqi, China
[18] Centro Hospitalar Universitário de Santo António Universidade do Porto, Porto, Porto, Portugal
[19] University of Utah Infectious Diseases Division Salt Lake City, Utah, USA
[20] University of Nebraska Medical Center Omaha, Nebraska, USA
[21] Azerbaijan Scientific Research Institute of Traumatology and Orthopaedics
[22] Orthopaedic and Trauma Department, Hospital Universitario Infanta Leonor, Madrid, Spain
[23] Department of Orthopaedic Surgery, UC San Franscisco, San Franscico, CA, USA
[24] Division of Infectious Diseases, University of Nebraska Medical Center, Omaha, NE, USA
[25] International Center for Limb Lengthening, Rubin Institute for Advanced Orthopedics, Sinai, Hospital, Baltimore,

Maryland, USA
[26] Department of Traumatology and Orthopedic, Azerbaijan Medical University
[27] Maghreb Medical, Tunisia
[28] Health Sciences, University of Nairobi, Nairobi, Kenya
[29] Department of Orthopaedic Surgery, School of Medicine, Kyung Hee University, Seoul, Korea
[30] Department of Orthopaedic Surgery, Center for Joint Diseases, Kyung Hee University Hospital at Gangdong, Seoul, Korea
[31] Division of Infectious Diseases, West Virginia University School of Medicine, Morgantown, West Virginia, USA
[32] Department of Orthopaedic Surgery, British Hospital, Buenos Aires, Argentina
[33] Hospital Rebagliati and Clinica Internacional Lima, Peru
[34] Department of Orthopaedic Surgery, Lyon Croix-Rousse University Hospital, Lyon, France
[35] Faculty of Medicine of the University of Rijeka Orthopaedic Special Hospital Dr Nemec, Matulji, Croatia
[36] Department of Orthopedics & Rehabilitation, Division of Adult Reconstruction, Yale University School of Medicine, New Haven, Connecticut, USA
[37] Department of Orthopaedic Surgery, Icahn School of Medicine at Mount Sinai, New York, NY, USA
[38] Department of Orthopaedic Surgery, Papageorgiou General Hospital, Thessaloniki, Greece
[39] Institute of Musculoskeletal Disorders, Medanta Medicity, Gurgaon India
[40] School of Medicine Internal Medicine Virginia Commonwealth University, USA
[41] Division of Infectious Disease, University of Arizona College of Medicine, Tucson, AZ, USA
[42] Infectious Disease Departmeny, Vall d'Hebron Hospital, Barcelona, Spain
[43] Department of Orthopaedic Surgery, Strasbourg University Hospital, Strasbourg, France
[44] Department of Infectious Diseases, Penn State Hershey Medical Center, Hershey, PA, USA
[45] Department of Infectious Disease, University of Iowa Health Care, Iowa City, Iowa
[46] Adult Hip and Knee Reconstruction and Replacement Northwestern University Feinberg School of Medicine Chicago, Illinois, USA
[47] Department for orthopedic surgery and orthopedic trauma, City General Hospital "September 8th", Skopje, Republic of North Macedonia
[48] Havard medical School
[49] Boston University Medical School
[50] Department of Orthopaedics and Traumatic Surgery, University of Sydney & Northern Local Area Health District, Sydney, Australia
[51] Nakanoshima Orthopaedics, Kanagawa, Japan
[52] Department of Orthopaedic Surgery, North Shore Hospital, Auckland, New Zealand
[53] Ain Shams University, Cairo, Egypt
* 通讯作者

问题1：已行关节置换的患者接受侵入性操作(如口腔操作、结肠镜检查、膀胱镜检查等)时，是否应给予抗菌药物预防?

Alexus M. Cooper, Laura Certain, Antea Buterin, Nicolás Cortés-Penfield, Hazem M Alkhawashki, Tomislav Madjarevic, Linda Suleiman

【回答/建议】 基于文献证据,不建议对已行关节置换术且需接受口腔、泌尿生殖系统或胃肠道侵入性操作的患者预防性使用抗菌药物。

【证据等级】 有限。

【代表投票】 同意82.5%,不同意14.5%,弃权3.5%(强共识:超多数支持)。

依 据

尽管我们对假体周围关节感染(PJI)的理解不断深入,但宿主因素与细菌暴露程度如何共同驱动菌群失调及后续 PJI 的机制仍不明确[1-3]。胃肠道、泌尿生殖系统及口腔的侵入性操作会引发短暂菌血症,因此理论上可能导致血源性 PJI[4-6]。美国多个亚专科协会针对有关节置换病史的患者,制定了口腔、泌尿生殖系统和胃肠道侵入性操作前的抗菌药物预防指南,但临床医生对于这些指南的遵循程度并不一致,且相关争论仍在持续[7-9]。

1. 口腔操作

文献中口腔科医生对侵入性口腔操作(如牙龈操作、拔牙手术、种植牙等)与非侵入性口腔操作(如牙周治疗等)的定义存在差异[12,13]。研究表明咀嚼和口腔卫生对患者短暂菌血症累计暴露的影响大于口腔操作本身,这使得对口腔侵入性操作的担忧变得无关紧要。Salgado-Peralvo 等[14]的系统综述未发现有数据支持关节置换患者在接受侵入性种植牙手术时需使用预防性抗菌药物。这一结论与 2020 年 Milic 等[15]在口腔颌面外科文献中的综述建议相悖,该综述建议对第 3 磨牙侵入性拔除、下颌骨粉碎性骨折、颞下颌关节置换、清洁-污染性肿瘤切除及复杂种植体植入等操作进行预防性用药。但这些研究质量较低,且这些综述聚焦于接受口腔颌面外科操作的患者,因此其适用性有限。

Berbari 等[16]的前瞻性研究表明,在高风险或低风险口腔操作中使用抗菌药物预防,并不能降低后续全髋或全膝关节感染的风险(OR = 0.9,95% CI:0.5～1.6;OR = 1.2,95% CI:0.7～2.2)。Kao 等[17]发现,接受(0.6%)与未接受(0.6%)口腔操作的患者中,1 年累计 PJI 发生率差异无统计学意义(95% CI 分别为 0.6%～0.7%和 0.5%～0.6%,P = 0.3];多因素分析显示,口腔操作与 PJI 风险无关,且操作前预防性运用抗菌药物也不会改变 PJI 的风险。这些研究和另外 7 项研究被纳入 Slullitel 等[18]的系统回顾中,该系统回顾同样表明预防性运用抗菌药物对 PJI 的发生率和预防效果之间没有关联。在另一项系统综述中,Moreira 等[12,13,15-19]未发现有证据支持对已知牙周病患者使用预防性抗菌药物。

Sax 等[13]和 Park 等[20]的后续研究均显示,是否使用预防性措施对 PJI 发生率无显著影响。Masuda 等[12]发现口腔操作或预防性用药与 PJI 风险无关联。Simon 等[21]报告了口腔预防性用药与 PJI 无关联,且其研究中全部 4 例 PJI 患者均接受过口腔操作并使用了预防性抗菌药。此外,Thornhill 等[22]对英格兰 9 000 余例全关节置换术(TJA)患者(英格兰当地不推荐操作前预防性应用抗菌药物)进行回顾,未发现侵入性口腔操作与后续 PJI 之间存在时间关联。这些发现进一步支持了临床实践指南及既往系统回顾的观点,即不建议使用口服抗菌药物预防。近期 1 项研究发现,尽管美国牙科协会(American Dental Association,ADA)和美国骨科医师学会(Academy of Orthopaedic Surgeons,AAOS)的指南均反对该做法,但 81%接受调查的手术医生仍会为其关节置换患者在口腔操作前开具抗菌药物,这表明需要新的策略和科学手段推动这项循证实践[8]。

2. 胃肠道操作

已知内镜操作会引发菌血症,因此需要开展研究评估其导致 PJI 的风险及是否有必要进行预防[1,2,6,23]。美国胃肠内镜学会反对在任何内镜操作前使用抗菌药物预防,本研究的文献检索未发现质疑该指南的证据[24]。Coelho-Prabhu 等[25]对接受内镜操作(如食管胃十二指肠镜、结肠镜、乙状结肠镜或食管扩张术等)的关节置换患者进行了前瞻性研究,发现食管胃十二指肠镜联合活检与 PJI 风险增加相关(OR = 2.8,95% CI:1.1～7.1,P = 0.03),但与其他内镜操作无关。然而,他们发现活检组与非活检组的胃肠道相关病原体比例并无显著差异,且样本量不足,难以确定预防性运用抗菌药物是否能降低该风险。

Albana 等[26]发现,结肠镜联合活检前预防性使用抗菌药物并未降低全膝关节置换术(TKA)患者的 PJI 风险。Bains 等[27]发现,无论是否接受筛查性结肠镜检查,PJI 发生率并无统计学差异,即使按照是否使用抗菌药物分类分析后同样如此。Chiu 等[28]对超过 160 万名患者的回顾性数据库研究显示,诊断性结肠镜与任何关节置换术后的全因翻修或感染性翻修风险增加无关;出乎意料的是,它与 TKA 和全髋关节置换术(THA)患者的感染性翻修风险降低相关。Shin 等[29]的研究是唯一 1 项提示预防措施可能有效的研究。该研究显示,术后 1 年内未接受结肠镜检查的患者 PJI 累计发生率为 0.038%,而接受结肠镜检查的患者为 0.070%(P = 0.005)。但该研究未评估结肠镜检查后抗菌药物预防对 PJI 的影响。

3. 泌尿生殖道操作

美国泌尿外科协会(American Urological Association's,AUA)的最佳实践指南建议,在多种侵入性手术/操作前为所有患者使用抗菌药物预防,因此该指南与本共识无关[30]。对于过去 2 年内接受过关节置换术的患者,

AUA 指南建议在菌血症高风险操作(特别是经直肠前列腺活检或感染性结石治疗)前使用抗菌药物预防。但该指南指出,尚无证据表明这些操作会增加 PJI 风险,该推荐基于骨科医生的偏好而非数据证据。Punjani 等[31]发现,经尿道前列腺切除术与后续 PJI 风险增加相关($HR=3.42$,95% CI:1.29～9.10,$P=0.01$),但膀胱镜检查无此关联($HR=1.05$,95% CI:0.85～1.30,$P=0.66$)。该研究作者指出,经尿道前列腺切除术患者的 PJI 总体风险较低,且无论是否进行围手术期预防,风险都可能存在。尽管未纳入本研究的正式检索,但 Gupta 等的横断面观察性研究结果值得关注:他们的前瞻性研究发现,无论是否使用抗菌药物预防,泌尿系操作后 PJI 风险均未增加。近期一项针对接受泌尿生殖道操作的关节置换患者的研究强调了预防措施中的不一致性,因此需要高质量研究来探索泌尿生殖道操作(无论侵入性如何)、预防措施与 PJI 之间的关系[32]。

结　论

基于所呈现的数据(表 17－1 和表 17－2),不建议对接受过关节置换术的患者在进行侵入性口腔、胃肠道或泌尿生殖道操作前常规预防性使用抗菌药物。对于少数 PJI 高风险患者,可能需要特殊考虑;然而,目前文献尚未发现能从预防措施中明确获益的亚群。未来需要开展更高质量的研究,重点关注那些临床医生认为的 PJI 高风险人群。

表 17－1　检索式

数据库	检索式
Pubmed	(((“arthroplasty”[MeSH] OR joint arthroplasty OR joint replacement OR Hip arthroplasty OR Knee arthroplasty OR Shoulder arthroplasty OR Hip replacement OR Knee replacement OR Shoulder replacement) AND (Invasive procedure OR Colonoscopy OR Cystoscopy OR dental procedures OR endoscopy OR “Minimally Invasive Surgical Procedures”[Mesh] OR “Oral Surgical Procedures”[Mesh] OR “Dental Care”[Mesh])) AND (“anti-infective agents”[Pharmacological Action] OR “anti-infective agents”[MeSH Terms] OR “Antibiotic Prophylaxis”[Mesh] OR (“Anti-Infective Agents”[Mesh] AND “prevention and control”[Subheading]) OR Antimicrobial prophylaxis OR Antibiotic Prophylaxis)) AND ((((1990: 3000/12/12[pdat]) AND (english [LA])) OR (randomized controlled trial [pt] OR controlled clinical trial [pt] OR randomized [tiab] OR placebo [tiab] OR drug therapy [sh] OR randomly [tiab] OR trial [tiab] OR groups [tiab])) NOT (animals [mh] NOT humans [mh]))
Embase	(((‘arthroplasty’/exp OR ‘joint arthroplasty’ OR ‘joint replacement’ OR ‘hip arthroplasty’ OR ‘knee arthroplasty’ OR ‘shoulder arthroplasty’ OR ‘hip replacement’ OR ‘knee replacement’ OR ‘shoulder replacement’) AND (‘invasive procedure’ OR ‘colonoscopy’ OR ‘cystoscopy’ OR ‘dental procedures’ OR ‘endoscopy’ OR ‘minimally invasive surgery’/exp OR ‘oral surgery’/exp OR ‘dental procedure’/exp)) AND (‘anti-infective agents’ OR ‘antiinfective agent’/exp OR ‘antibiotic prophylaxis’/exp OR (‘antiinfective agent’/exp AND ‘prevention and control’) OR ‘antimicrobial prophylaxis’ OR ‘antibiotic prophylaxis’)) AND ((((1990 to 3000-12-12]/pd) AND (‘english’:la)) OR (‘randomized controlled trial’:it OR ‘controlled clinical trial’:it OR ‘randomized’:ti,ab,kw OR ‘placebo’:ti,ab,kw OR ‘drug therapy’ OR ‘randomly’:ti,ab,kw OR ‘trial’:ti,ab,kw OR ‘groups’:ti,ab,kw)) NOT (‘animal’/exp NOT ‘human’/exp))

表 17－2　研究的纳入和排除标准

分　类	纳入标准	排除标准
研究对象	人类 年龄>18 岁 全髋关节置换术(THA) 全膝关节置换术(TKA) 胃肠道操作 口腔操作 泌尿生殖系统操作	动物 年龄<18 岁 全肩关节置换术 全肘关节置换术
发表时间	1990 年至今	1990 年前的研究(随机对照试验除外)

（续表）

分　类	纳入标准	排除标准
语种	英语	非英语
干预/暴露	未使用预防性抗菌药物	
比较/结果	使用预防性抗菌药物	
结局	假体周围关节感染(PJI)	
研究性质	随机对照试验 观察性临床研究(回顾性或前瞻性) 系统综述 荟萃分析	病例报道 叙述性综述

问题 2：初次关节置换术患者的最佳预防性抗菌药物是什么？

Ana Lucia Munhoz Lima，Jose G Luque，Jorge A Villafuerte，Abdelhak Adjel，Koji Yamada，Aydin Gahramanov，Ashok Rajgopal

【回答/建议】 基于一致的高质量证据、显著的降低感染风险以及极少的不良反应，强烈推荐将头孢菌素类药物(尤其是头孢唑林)作为初次关节置换术的一线预防性用药。

【推荐强度】 强。

【代表投票】 同意 98.3%，不同意 0%，弃权 1.7%(完全共识：意见一致)。

依　据

PJI 是 TJA 的一项主要并发症，可导致患者发病率增加、住院时间延长、医疗成本上升以及频繁需要进行复杂的翻修手术。有效的抗菌药物预防是降低这些风险的基石，而头孢菌素类药物(尤其是头孢唑林)因其高效性、安全性及成本效益，已成为预防 PJI 的金标准。过去十年间，大量证据支持头孢菌素的使用，涵盖了其在常规关节置换病例、高风险人群、青霉素过敏患者中的益处，以及其在联合辅助策略中的作用。

针对上述问题，本研究进行了全面的系统评价。通过检索 PubMed 和 Embase 数据库，初步识别出 924 项研究。剔除重复研究和病例系列后，筛选出 167 项研究进行全文分析。经 2 名评审者审查，最终确定 41 篇文章进行数据提取。为完成推荐强度的最终分析，根据数据一致性标准，共纳入 22 篇文章进行分析。这些 2015—2024 年发表的研究表明，头孢菌素类药物能够持续降低感染率，根据推荐分级评估、制定与评价(GRADE)框架评估，对于其在初次关节置换术中的应用，得出强推荐(A 级)结论[33]。

Voigt 等[34]2015 年的系统评价为支持使用头孢菌素奠定了基础。该研究综合了涉及超过 12 000 名患者的随机对照试验数据，表明与非头孢菌素类抗菌药物相比，头孢菌素可使 SSI 发生率降低 40%(I 级证据)。同年，Hickson 等[35]分析了 4 500 例关节置换术病例，确认头孢唑林和头孢呋辛在正确给药时是高效药物，能将感染率稳定控制在约 2.5%。

Robertsson 等[36]分析了瑞典膝关节置换注册库的数据(包含 2009—2015 年接受初次膝关节置换术的 55 350 名患者)，指出常用于青霉素过敏患者的克林霉素，其术后感染翻修风险比头孢菌素类药物高 50%($RR = 1.5$，$P = 0.001$)。同一年，Shohat 等[37]发布的指南强调了术前及时给予抗菌药物、莫匹罗星鼻腔去定植以及双剂皮肤准备对于降低关节置换术后感染风险的重要性。2019 年，Wyles 等[38]评估了梅奥诊所 2004—2017 年进行的 29 695 例关节置换术，证明过敏试验显著提高了在报告有青霉素过敏史的患者中使用头孢唑林的比例。这项回顾性队列研究表明，取消“青霉素过敏”标签后，头孢唑林使用率从 70%升至 95%，感染率从 1.49%降至 1.15%($OR = 0.78$，$P < 0.05$)。研究发现，在初次 THA 和 TKA 中，使用头孢唑林预防相比使用万古霉素或克林霉素，PJI 发生率更低。

2020 年,Babu 等[39]进行了一项多中心研究,比较了 4 500 例关节置换术中 5 种抗菌药物方案。分析发现,涉及头孢呋辛、替考拉宁和庆大霉素的方案在感染率方面无显著差异。Rivera 等[40]补充的实验室证据表明,与其他替代药物相比,头孢唑林在预防术中细菌污染方面具有更优的效力,突显了其在关节置换术感染预防中的关键作用。

2021 年 AAHKS 年度研讨会进一步强调了基于体重的头孢唑林给药以及在切皮前 30 min 内完成术前给药以优化组织浓度的重要性。建议包括:体重<60 kg 的患者给予 1 g,体重 60～120 kg 的患者给予 2 g,体重>120 kg 的患者给予 3 g。此外,强烈建议对常规风险患者采用头孢唑林单药治疗而非万古霉素,而对高风险病例则选择性推荐联合抗菌药物方案[41]。Mabrouk 等[42]进行的另一项研究对英国 109 家机构的指南依从性进行了分析,揭示了在抗菌药物选择、基于体重的给药以及耐甲氧西林金黄色葡萄球菌(MRSA)筛查流程方面存在实践差异,强调了标准化的必要性。

2022 年,Badge 等[43]进行了一项涉及 1 838 名高危患者的大型回顾性研究。他们发现,基于体重的头孢唑林给药可将感染率从 5.2%降至 2.9%,强调了根据患者体重调整剂量以提高有效性的必要性。同样,2022 年 Indelli 等[44]调查了国际关节置换专家,推荐常规进行术前去定植、MRSA 筛查以及基于体重的头孢唑林给药。

到 2023 年,研究越来越多地关注辅助疗法以及如何处理青霉素过敏患者。Ashkenazi 等[45]在 1 590 例 TKA 病例中评估了庆大霉素联合头孢唑林的效果,观察到感染率降低了 34%(从 1.3%降至 0.86%),尽管该结果无统计学差异($P = 0.43$)。Bukowski 等[46]证明了头孢唑林在青霉素过敏患者中的安全性,在 5 508 名患者中观察到轻度过敏反应率为 0.1%,且感染风险未增加。Jones 等[47]的另一项研究报告称,通过管理干预措施,青霉素过敏患者中头孢唑林的使用率从 54%升至 91%,浅表感染率从 4.5%降至 2.8%。该研究还强调,对于青霉素过敏患者,头孢菌素类药物比万古霉素或克林霉素等替代方案更安全、更有效,强化了开展管理项目的重要性。

Bains 等[48]评估了在 TJA 的术前抗菌药物预防中,头孢唑林联合万古霉素是否能降低感染率。该研究分析了 7 年内 2 907 名患者(1 437 名患者给予万古霉素+头孢唑林,1 470 名患者仅给予头孢唑林)的数据。结果显示,两组间在术后 90 天和 1 年时的 SSI/PJI 发生率方面的差异无统计学意义。万古霉素降低了经过预筛查患者的 MRSA 定植率,但并未降低总体感染率。研究结论认为,对大多数患者没有必要使用万古霉素,应仅限于 MRSA 阳性病例。

Peel 等[49]进行了一项多中心、双盲、安慰剂对照随机临床试验,纳入了 4 239 名无 MRSA 定植、接受初次关节置换术(髋、膝、肩)的患者。研究比较了单用头孢唑林与头孢唑林+万古霉素的效果,发现两组间 SSI 发生率差异无统计学意义(4.5% *vs*. 3.5%,$P = 0.11$)。亚组分析显示,在膝关节置换术中,联合药物治疗的感染率更高(5.7% *vs*. 3.7%,$P<0.05$),但在髋关节置换术中两种药物治疗的感染率差异无统计学意义。虽然万古霉素降低了急性肾损伤的风险(2.1% *vs*. 3.6%,$P<0.01$),但同时也与超敏反应增加相关(1.2% *vs*. 0.5%,$P<0.05$)。研究结论认为,对于非 MRSA 定植患者,头孢唑林单药治疗足以预防感染,万古霉素应给高风险人群使用。

Sequeira 等[50]强调了新型抗菌冲洗液的有效性,当其与头孢菌素联合使用时,可减少 92%的细菌负荷并防止生物膜形成。2024 年,Hassanzadeh 等[51]回顾了各国的处方实践,确认头孢唑林是关节置换术中最常推荐的抗菌药物。强调标准化基于证据的临床路径,以减少实践差异、改善预后并应对抗菌药物耐药性的出现。

同年,Egerci 等[52]发表了一篇关于 THA 和 TKA 中 PJI 预防策略的全面综述,强调了多学科协作和患者特异性策略对于降低 PJI 风险和改善手术效果的重要性。

结　论

现有强有力的证据支持将头孢唑林作为初次关节置换术患者的一线预防性用药。

问题 3：门诊关节置换术患者预防性使用抗菌药物的推荐时长是多久？

T. David Luo，Koji Yamada，Poorani Sekar，Calin S. Moucha，Sébastien Lustig，Meredith Schade，Talha Riaz，Lazaros Poultsides，Amir Human Hoveidaei

【回答/建议】 系统综述显示，对于门诊关节置换术中预防性使用抗菌药物的最佳时长或方法尚未达成明确共识。综合纳入研究结果，门诊关节置换患者围手术期予以抗菌药物单次静脉注射可能已足够。

【证据等级】 有限。

【代表投票】 同意 92.6%，不同意 3.9%，弃权 3.5%（完全共识：意见一致）。

依　据

预防性使用抗菌药物对降低关节置换术中 SSI 的风险至关重要[53]，但在门诊环境中预防性使用抗菌药物的最佳持续时间尚不确定。该综述分析了当前抗菌药物使用的证据，确定了不同医疗环境和给药方法的实践差异。在 81 项初步确定的研究中，经过标题和摘要筛选后选出 27 篇，其中 5 篇纳入全文审查后的最终分析中（表 17－3）。

系统性审查得出了以下主要结果：

（1）2006—2017 年间进行的一项回顾性研究分析了 20 682 例初次行 TJA 的病例，比较了单剂量（n = 4 523）与多剂量（n = 16 159）预防性使用抗菌药物在预防 PJI 方面的有效性。单次给药组 PJI 发生率为 0.60%，多次给药组 PJI 发生率为 0.88%。单因素分析（OR = 0.674，P = 0.064）、多因素分析（OR = 0.755，P = 0.205），及倾向性评分匹配分析（OR = 0.746，P = 0.277）均显示两种给药方案的 PJI 发生率无显著性差异。即使在高危患者中，多次给药方案也未显示出额外的优势（P = 0.136）[54]。

（2）抗菌药物使用时间和类型：在一项拥有最大样本量的研究中，73 015 例门诊 THA 和 TKA 患者中，只有 16.5%接受围手术期预防性抗菌治疗。在这些患者中，51.6%的患者在手术当天使用抗菌药物，29.7%在术前 1～5 天使用，20.8%在术后 1～3 天内使用。其中最常用的抗菌药物是 500 mg 头孢氨苄（平均用药 2 天），在非头孢菌素类药物中，6.8%的患者使用 300 mg 克林霉素（平均用药 3 天）[55]。

（3）围手术期 24 h 内静脉注射抗菌药物与术前单次静脉注射抗菌药物的比较：在接受膝单髁置换术（UKA）和全肩关节置换术（TSA）的患者中，围手术期 24 h 内静脉注射抗菌药物与术前单次静脉注射抗菌药物相比，其感染结局差异无统计学意义[56,57]。

（4）住院手术与门诊手术在抗菌药物总剂量方面的差异：正如预期，与住院手术相比，门诊 THA 和 TKA 患者在围手术期 24 h 内接受的抗菌药物总剂量较少[58]。

系统综述强调了门诊关节置换术中预防性使用抗菌药物的方式、时机、剂量和时间存在相当大的差异。虽然预防性使用抗菌药物可有效减少 SSI，但目前仍缺乏有力证据以建立门诊环境下最佳的预防性使用抗菌药物指南[59]。针对门诊环境下髋关节和膝关节置换术的围手术期抗菌药物使用的研究仍十分有限。先前的一项荟萃分析审查了所有涉及植入物的骨科手术，发现围手术期单次和多次使用抗菌药物的感染风险无统计学差异。然而需要指出的是，这一证据的质量较低[60]。在一个系列中，全国性的抗菌药物短缺促使预防性使用抗菌药物方案从围手术期 24 h 内使用抗菌药物改为术前单次使用抗菌药物。一项比较分析发现，两组患者的急性 PJI 发生率、90 天再手术率或 90 天并发症发生率差异无统计学意义。然而，作者承认在门诊关节置换病例中可能存在选择偏倚，因此将这些患者排除在研究之外[61]。目前的趋势进一步表明，口服抗菌药物对许多患者来说可能就足够了，因为口服和静脉注射之间的结果无统计学差异。该方法可以简化护理、降低成本，并提高门诊关节置换术患者的可及性[62]。需要进一步的高质量研究来确定门诊髋关节和膝关节置换术患者围手术期抗菌药物的理想持续时间和给药方法。

表 17－3　纳入的研究

作者（发表时间）	该研究中讨论的问题	发　现			
Tan 等（2019 年）	抗菌药物单次给药与多次给药一样有效吗？	单次给药和多次给药的 PJI 发生率分别为 0.60%（27/4 523）和 0.88%（142/16 159），单因素分析（OR = 0.674，P = 0.064）、多因素分析（OR = 0.755，P = 0.205）、倾向性评分匹配分析（OR = 0.746，P = 0.277）均显示两种给药方案的 PJI 发生率差异无统计学意义；即使在高危患者中，多次给药方案也没有显示出额外的优势（P = 0.136）。			
Yendluri 等（2024 年）	描述接受门诊 THA/TKA 患者围手术期预防性口服抗菌治疗的情况	在 73 015 例接受门诊 THA/TKA 的患者中只有 16.5%围手术期口服预防性抗菌治疗。其中 51.6%的患者在手术当天使用抗菌药物，29.7%在术前 1～5 天使用，20.8%在术后 1～3 天使用。其中最常用的抗菌药物是 500 mg 头孢氨苄（平均用药 2 天）；在非头孢菌素类药物中，6.8%的患者使用 300 mg 克林霉素（平均用药 3 天）。			
Wyles 等（2019 年）	在 UKA 术中，围手术期 24 h 内静脉注射预防性抗菌药物与单次静脉注射相比有何差异？	感染治疗失败率：住院（围手术期 24 h 内静脉注射）和门诊（单次静脉注射）比较，差异无统计学意义（2/256 *vs*. 0/40，P = 1.00）。			
Fryburger 等（2021 年）	在 TSA 术中，围手术期 24 h 内静脉注射预防性抗菌药物与单次静脉注射相比有何差异？	感染治疗失败率：住院（围手术期 24 h 内静脉注射）和门诊（单次静脉注射）比较，差异无统计学意义（13/896 *vs*. 2/126，P = 0.71）。			
Fryburger 等（2021 年）	TKA 和 THA 围手术期 24 h 内预防性抗菌治疗的趋势		1 次给药	2 次给药	3 次给药
		TKA			
		门诊（/总数）	1/16	7/16	8/16
		住院（/总数）	16/86	10/86	58/86
		P 值		0.014	
		THA			
		门诊（/总数）	2/17	9/17	6/17
		住院（/总数）	11/66	2/66	52/66
		P 值		<0.001	

问题 4：初次全关节置换术后感染高风险患者是否应延长口服抗菌药物预防？

Armin Arshi，David Novikov，John Cordero，Allison Lastinger，Keivan Ahadi，Ilda Molloy，Antea Buterin，Raúl García-Bógalo，James Kigera，Li Cao

【回答/建议】 现有证据不足以推荐对初次 TJA 后的高感染风险患者常规使用延长口服抗菌药物预防（extended oral antibiotic prophylaxis，EOAP）方案。

【推荐强度】 有限。

【代表投票】 同意 94.8%，反对 2.8%，弃权 2.4%（完全共识：意见一致）。

依　据

尽管预防措施与外科技术均取得了进步，PJI 仍是初次 TJA 后翻修的首要原因[63,64]。该并发症不仅会导致患者出现躯体症状，还会带来沉重的社会经济负担，同时存在诊断难度大、需多次外科干预、医疗资源消耗量大等问题[65]。目前已有相关文献探讨了在传统术前单剂量或 24 h 抗菌药物预防方案基础上，对高感染风险

患者采用 EOAP 方案的潜在获益。该方案的核心目的是延长“抗菌黄金期”，即通过抗菌药物介导的细菌清除与细菌增殖作用的平衡，实现细菌负荷稳定的阶段[66,67]。目前对高感染风险患者的定义尚未统一，普遍将合并以下基础疾病/情况的患者归为此类：肥胖[(体重指数(BMI)≥35 kg/m^2]、糖尿病、吸烟、慢性肾脏病、自身免疫病，以及 MRSA/甲氧西林敏感金黄色葡萄球菌(MSSA)鼻腔定植[67]。值得注意的是，Potter 等[68]学者的研究发现，3 家医疗机构中 72.9%的初次 TJA 患者均符合高感染风险标准，这也凸显了开展 PJI 特异性风险分层的必要性，此举可减少额外抗菌药物使用带来的不良影响，同时缓解日益严峻的抗菌药物耐药性问题。另有 Zhao 等[69]学者的研究显示，2010—2022 年，初次 THA 后采用 EOAP 方案的患者比例增幅达 366%。

目前，关于 EOAP 方案降低高风险患者 PJI 发生率的有效性，相关研究证据存在矛盾。Inabathula 等[67]的研究显示，与对照组相比，采用 EOAP 方案的高风险 TJA 患者 PJI 发生率分别降低 81%(TKA)和 74%(THA)。该研究中 EOAP 方案为头孢羟氨苄 500 mg 每日 2 次，连续服用 7 天，MRSA 定植阳性者则改为复方磺胺甲噁唑每日 2 次，对照组与 EOAP 组的感染率对比为：TKA 2.1% *vs*. 0.4%(P = 0.009)，THA 4.3% *vs*. 1.1%(P = 0.02)。Kheir 等[70]的研究扩大了样本量，纳入 4 278 例 TJA 患者，结果显示 EOAP 组术后 1 年 PJI 发生率显著低于高风险对照组(0.9% *vs*. 2.6%，P<0.001)。但上述 2 项研究均未开展检验效能分析，且研究期间纳入的连续病例存在其他潜在混杂因素。Bundschuh 等[71]对 2 677 例 TJA 患者进行对照研究，发现 EOAP 组术后 3 个月 PJI 发生率更低(0.23% *vs*. 0.74%，P = 0.04)，且该组患者术后 3 个月发生 PJI 的风险较对照组降低 61.5%(HR = 0.215，P = 0.04)。但仅针对 Inabathula 等[67]定义的高风险初次 TJA 患者亚组分析时，EOAP 组与对照组术后 90 天的 PJI 发生率差异无统计学意义(0.14% *vs*. 0.86%，P = 0.06)。Dasari 等[72]对 10 项研究开展荟萃分析，纳入 5 700 例 EOAP 组患者与 7 012 例常规治疗组患者，结果显示 EOAP 方案可显著降低 TJA 和 THA 的 PJI 风险(RR = 0.61，95% CI：0.42～0.88，P = 0.008；RR = 0.60，95% CI：0.39～0.93，P = 0.02)，但对 TKA 的 PJI 风险无显著预防效果(RR = 0.62，95% CI：0.31～1.23，P = 0.17)。该荟萃分析的局限性包括各研究的 EOAP 方案、适用指征存在差异，且纳入研究均为回顾性研究(表 17－4)。

近期多项回顾性研究均未证实 EOAP 方案能持续降低 PJI 发生率。Carender 等[73]对 650 例 TJA 患者进行研究，其中 177 例 EOAP 组患者为 BMI≥40 kg/m^2 的重度肥胖者，采用 7～14 天抗菌药物口服方案，473 例为对照组。该研究的检验效能足以检测重度肥胖初次 TJA 患者的 PJI 发生率差异，但结果显示两组术后 90 天的伤口并发症和 PJI 发生率差异均无统计学意义(9.6% *vs*. 7.4%，P = 0.36；1.7% *vs*. 0.6%，P = 0.35)。Flynn 等[74]对 4 576 例 TJA 患者的分析验证了上述结论，其中 1 769 例 EOAP 组患者采用头孢羟氨苄口服 10 天方案，2 807 例为对照组，结果显示两组术后 90 天和术后 1 年的 PJI 发生率差异均无统计学意义(1% *vs*. 0.8%，P = 0.6；1% *vs*. 1%，P = 0.9)。Kubsad 等[75]利用全国数据库开展研究，纳入 2 738 例采用 EOAP 方案的 THA 患者，并按年龄、性别、肥胖情况、查尔森合并症指数(Charlson comorbidity index，CCI)及尼古丁依赖史为其匹配 2 738 例对照组患者，结果发现 EOAP 组术后 90 天的 PJI 发生率显著高于对照组(1.73% *vs*. 0.95%，P = 0.012)。该研究的主要局限性为：缺乏 EOAP 具体实施方案的详细数据，且未收集 CCI 以外的其他 PJI 危险因素相关信息(表 17－5)。

随着临床对 EOAP 方案的关注度提升及应用率增加，抗菌药物耐药性相关问题也日益受到重视。Carender 等[76]对 119 例确诊 PJI 的患者进行回顾性分析，其中 37%的患者术后采用了 EOAP 方案，并对致病菌的抗菌药物耐药谱进行检测。结果显示，除两种情况外，两组致病菌的抗菌药物耐药率差异无统计学意义(P>0.05)：与对照组相比，EOAP 组的凝固酶阴性葡萄球菌对复方磺胺甲噁唑的耐药率升高(44% *vs*. 0，P = 0.02)，对红霉素的耐药率也显著升高(89% *vs*. 17%，P<0.01)；此外，EOAP 组的革兰氏阴性菌感染发生率显著高于对照组(22% *vs*. 8%，P = 0.03)。值得注意的是，随访发现 EOAP 组的无菌性翻修率更高，且该研究中 EOAP 方案的实施由主刀医生自主决定，无统一标准，同时研究样本量的检验效能不足。

Lipson 等[77]开展了目前唯一 1 项评估 EOAP 方案降低高风险患者 PJI 发生率的成本效益的研究。该研究采用盈亏平衡经济模型分析成本效益，结论为：为期 7 天的头孢羟氨苄口服方案(总费用约 52.08 美元)具有成本效益，该方案可使 TKA 和 THA 后 PJI 基线发生率的绝对风险降低为 0.187%和 0.151%。该分析所采用的基础数据为：TKA 的 PJI 基线发生率为 2.1%，单例感染治疗成本为 27 870 美元；THA 的 PJI 基线发生率为 4.3%，单例感染治疗成本 34 455 美元。

表 17－4 显示 EOAP 方案获益的研究

作者（发表时间）	最短随访时间	PJI 诊断标准	高风险/EOAP 适应证定义	检验效能	EOAP 组例数	对照组例数	术后 PJI 发生率（%，EOAP 组比对照组）	*P* 值
Inabathula（2018 年）	90 天	2011 年 MSIS 标准	高风险：BMI＞35 kg/m^2、糖尿病、主动吸烟者、慢性肾脏病、自身免疫病、MRSA 鼻腔定植	未进行检验效能分析	450	468	TKA 后 90 天：0.4 *vs*. 2.1	0.009
					276	282	THA 后 90 天：1.1 *vs*. 4.3	0.02
Kheir（2021 年）	1 年	MSIS 标准	高风险：BMI＞35 kg/m^2、糖尿病、主动吸烟者、慢性肾脏病、自身免疫病、MRSA 鼻腔定植	未进行检验效能分析	1 903	870	TJA 后 1 年：0.89 *vs*. 2.64	0.001
					1 196	561	TKA 后 1 年：0.59 *vs*. 1.78	0.022
					707	309	THA 后 1 年：1.41 *vs*. 4.21	0.022
Bundschuh（2024 年）	90 天	2018 年 ICM 共识标准	所有患者在特定时间点接受 EOAP；高风险：BMI＞35 kg/m^2、糖尿病、主动吸烟者、慢性肾脏病、自身免疫病	事后检验效能不足	1 323	1 354	TJA 后 90 天（所有患者）：0.23 *vs*. 0.74	0.04
					726	696	TKA 后 90 天（仅高风险患者）：0.14 *vs*. 0.86	0.06
Dasari（2024 年）	未提及（荟萃分析设计限制）	未提及（荟萃分析设计限制）	可变	未提及（荟萃分析设计限制）	5 700	7 012	TJA 后（合并加权）：0.86 *vs*. 1.7	0.008
					3 075	4 210	THA 后（合并加权）：1.07 *vs*. 2.2	0.02
					2 625	2 802	TKA 后（合并加权）：0.6 *vs*. 0.96	0.17

注：BMI—体重指数，EOAP—延长疗程口服预防性抗菌药物，ICM—国际共识会议，PJI—假体周围关节感染，MRSA—耐甲氧西林金黄色葡萄球菌，MSIS—肌肉骨骼感染学会，THA—全髋关节置换术，TJA—全关节置换术，TKA—全膝关节置换术。

表 17－5 显示 EOAP 方案无差异的研究

作者（发表时间）	最短随访时间	PJI 诊断标准	高风险/EOAP 适应证定义	检验效能	EOAP 组例数	对照组例数	术后并发症发生率（%，EOAP 组比对照组）	*P* 值
Carender（2021 年）	90 天	2018 年 ICM 共识标准	由主刀医生决定，EOAP 用于 BMI＞40 kg/m^2 的患者	检验效能充足	177	473	TJA 后 90 天 PJI：1.7 *vs*. 0.6	0.35
							TJA 后 90 天伤口并发症：9.6 *vs*. 7.4	0.36
Flynn（2024 年）	1 年	2018 年 ICM 共识标准	由主刀医生决定	未进行检验效能分析	1 769	2 807	TJA 后 90 天 PJI：1 *vs*. 0.8	0.6
							TJA 后 1 年 PJI：1 *vs*. 1	0.9
Kubsad（2024 年）	90 天	未提及（数据库研究设计限制）	未提及（数据库研究设计限制）	未提及（数据库研究设计限制）	2 738	2 738	THA 后 90 天 PJI：1.73 *vs*. 0.95	0.012

注：BMI—体重指数，EOAP—延长疗程口服预防性抗菌药物，ICM—国际共识会议，PJI—假体周围关节感染，THA—全髋关节置换术，TJA—全关节置换术。

结 论

现有证据不足以推荐对初次 TJA 后的高感染风险患者常规使用 EOAP。各研究中 EOAP 方案的适应证与实施标准存在较大差异，这也导致本研究无法开展相关荟萃分析。综合现有文献结论存在矛盾、PJI 诊断的随访时间不足（多数研究的最短随访时间仅为 90 天）、高质量研究匮乏，以及缺乏明确统一的 EOAP 适应证和实施标准等因素，EOAP 方案在降低 PJI 发生率方面的潜在获益，或无法抵消其带来的抗菌药物耐药性升高的潜在风险。

问题 5：骨内给予预防性抗菌药物是否具有应用价值？

Mark J. Spangehl，Erik N. Hansen，Lucas A. Anderson，Sina Babazadeh，Fernando A. Lopreite，Saad Tarabichi，Cecile Ronde-Oustau，Simon W. Young

【回答/建议】 在充气止血带远端骨内给予低剂量（500 mg）万古霉素，其组织浓度可达静脉给药的 6～10 倍。骨内万古霉素与一线静脉预防性抗菌药物（如头孢唑林）联用时，术后感染率可能低于单纯全身给药。

【证据等级】 中等。

【代表投票】 同意 55%，不同意 30%，弃权 15%（低度共识：多数支持）。

依 据

某些抗菌药物（如万古霉素）用作围手术期预防性抗菌药物时，可能难以在皮肤切开前完成给药，并可能导致如“万古霉素潮红综合征”等不良反应。切开前给药剂量不足或输注不全会导致组织浓度不理想，增加 PJI 的风险[78-80]。

预防性抗菌药物的骨内给药操作简便、迅速，并能提供较高的组织浓度。该技术涉及将针头插入充气止血带远端、胫骨结节与关节线之间的胫骨近端内侧，通过该针头可给予抗菌药物[81-83]。与静脉给药相比，骨内给药能持续提供更高的组织浓度。Young 等[84]报道了在接受初次 TKA 的患者中，比较骨内给予 1 g 头孢唑林与静脉给予同样 1 g 的情况。骨内给药组的组织浓度是静脉给药组的 10 倍以上。随后，多项比较低剂量万古霉素（500 mg）组织浓度的研究显示，与理想时机、固定剂量或基于体重的万古霉素静脉内给药相比，骨内给药的浓度高出 6 到 10 倍[85-88]。即使止血带时间缩短（10 min）[86]、在 BMI 高的患者中[85]以及在膝关节翻修术中[88]，万古霉素的高组织浓度仍能维持。

若在无止血带限制的情况下，骨内给药产生的抗菌药物组织水平与静脉给药相似[89,90]。然而，骨内给药避免了皮肤切开前全身给药不完整的困难，且全身药物水平较低，可能减少全身性不良反应。

早期大多数使用骨内万古霉素的研究，其样本量不足以检测 PJI 发生率的差异，这些研究主要是为了测量在不同临床场景下骨内给药与静脉给药的组织浓度。然而，越来越多的证据表明，在无菌的初次和翻修关节置换手术中，以及治疗急性 PJI 时，预防性使用骨内万古霉素联合一线静脉给药的抗菌药物具有降低 PJI 发生率的临床获益。

在一项关于接受初次 TKA 患者的多中心回顾性研究中，Parkinson 等[91]注意到，接受骨内预防给药的患者术后 1 年的 PJI 发生率显著低于静脉给药组（0.1% *vs.* 1.4%，$P = 0.03$）。需要指出的是，骨内给药组混合使用了头孢唑林或万古霉素。Park 等[92]在一项单机构回顾性研究中也报告了类似结果，该研究比较了 488 例接受万古霉素骨内低剂量（500 mg）给药与 572 例接受万古霉素基于体重的静脉给药（15 mg/kg）的患者，两组均联合静脉头孢唑林。术后 90 天时 PJI 的发生率在骨内给药组为 0.22%，静脉给药组为 1.4%（$P = 0.047$）。骨内给药组未发现不良事件增加。此外，Klasen 等[93]于 2021 年报告了在 631 例初次 TKA 中骨内给药的安全性，发现术后 90 天和 1 年时 PJI 发生率分别为 0 和 0.2%。

虽然目前尚无前瞻性研究比较双重抗菌药物静脉给药与万古霉素骨内给药联合一线抗菌药物静脉给药在无菌性关节置换术或治疗 PJI 方面的研究，但已有研究将骨内给药与回顾性静脉给药队列进行比较。

在一项针对 117 例无菌性膝关节翻修术的回顾性队列研究中，预防性使用骨内万古霉素联合一线（如头孢唑林）静脉给药的双重抗菌药物预防，与历史对照组相比，PJI 发生率显著降低：3 个月时无 PJI 发生，且随访至 1 年的 113 例患者仍保持无 PJI 发生[94]。McNamara

等[95]的一项类似研究比较了386例万古霉素静脉给药与333例骨内给药的病例。两组患者围手术期均接受了基于体重的头孢唑林。在术后30天、90天和1年随访时,骨内给药组的PJI发生率均显著低于静脉给药组(0.3% vs. 2.1%,P = 0.03;0.9% *vs*. 3.1%,P = 0.04;1.6% *vs*. 4.9%,P = 0.04)。

关于使用骨内给药治疗PJI的数据有限。Kildow等[96]2021年报告了一项回顾性系列研究,涉及26例急性PJI和9例慢性PJI患者,这些患者接受了清创、抗菌治疗并保留植入物(DAIR)联合骨内万古霉素治疗,结果显示急性PJI病例的感染控制率为92.3%,而慢性PJI病例仅为44.4%。

此外,Klasen等[93]专门研究了万古霉素骨内给药的安全性,他们报告了631例初次TKA病例,未出现万古霉素潮红综合征或中性粒细胞减少症病例,也未增加急性肾损伤的风险。同样,Harper等[97]2020年报告了一组混合的初次和翻修TKA病例,指出两组间并发症发生率差异无统计学意义,且未发现与骨内给药相关的特定并发症。Parkinson等[91]也报告在725例骨内注射病例中未发现不良反应。

结　论

骨内给药可使抗菌药物的平均组织浓度显著高于静脉给药所能达到的水平。在初次和翻修膝关节置换术中,万古霉素骨内给药联合一线预防性抗菌药物(如第1代头孢菌素头孢唑林)静脉给药与单独静脉给药相比,可降低PJI发生率。有证据表明,在使用DAIR治疗的急性PJI中,使用万古霉素骨内给药可带来临床获益。目前尚无骨内给药会增加不良事件发生的相关报道。

问题6:因既往化脓性关节炎而接受初次关节置换术的患者,是否应调整抗菌药物预防方案?

Ibrahim Elganzoury, Lucas A Anderson, Sofiene Kallel, André Dias Carvalho, Julie E Reznicek, Dolors Rodriguez-Pardo, Barry Brause, Ahmed Saeed Younis

【回答/建议】 既往有化脓性关节炎病史的患者,PJI的发生风险相对较高(10%～15%),此类患者应接受针对既往致病菌的预防性抗菌治疗;若既往致病菌不明,则采用标准围手术期预防方案,同时应考虑延长抗菌药物预防疗程。

【证据等级】 有限。

【代表投票】 同意89.6%,不同意3.9%,弃权6.5%(强共识:超多数支持)。

依　据

PJI是TJA后导致患者病残的最严重原因之一。抗菌药物是预防PJI最重要的非患者相关因素之一。目前,大多数指南均推荐在TJA前进行预防性抗菌药物应用[98,99]。化脓性关节炎是导致软骨损伤和继发性关节炎的常见原因之一,这些患者最终常需行TJA治疗。既往化脓性关节炎病史可使TJA后PJI的发生风险升高至15%,该类患者感染相关并发症和病残风险更高[100,101]。

为解答上述问题,本研究对该主题进行了全面的系统评价。使用由文献馆员制定的MeSH术语对PubMed和Scopus数据库进行了检索。初步检索获得2 272篇潜在相关研究。经标题和摘要筛选后排除2 256篇文献。共16篇文献符合全文筛选标准。最终纳入9篇文献进行综述分析。所有纳入研究的数据均较为有限,关于所使用抗菌药物方案的细节描述甚少。

在Bettencourt等[102,103]的研究中,比较了两个队列间的PJI风险:第1个队列在发生化脓性关节炎后接受了TKA或THA;第2个队列则是在骨关节炎后接受了TJA。化脓性关节炎队列的PJI和浅表伤口感染风险较骨关节炎队列高出8%(9% *vs*. 1%)。他们的报告指出,化脓性关节炎队列的再次手术率和无菌翻修率也有所增加。此外,他们还发现,从诊断化脓性关节炎到进行TJA的时间间隔与PJI风险无关。他们在大多数患者中使用了针对特定病原体的抗菌药物预防方案。类似地,Sultan等[104]研究了62例在发生化脓性关节炎后接受TKA和THA的患者。从治疗化脓性关节炎到进行TJA的平均间隔时间为3.7年。最常用的预防性抗菌药物是静脉注射的第1代头孢菌素和万古霉素,用药时间至少为4周。该研究报告其队列中PJI风险较高,达到8%。Chen等[105]研究了22例在发生化脓性关节

炎后接受 TKA 的患者。他们使用了双联抗菌治疗，疗程更长，以预防 PJI 的发生。2 项研究均指出，吸烟、为根除原发感染而进行的多次清创手术、多微生物感染或引起原发感染的高毒力病原体等因素需要更积极的治疗，有时甚至需要进行二期关节置换术。上述因素与 PJI 高风险和关节置换术后的功能不良密切相关[104,105]。

Porter 等[106]报道了 49 例既往有化脓性关节炎病史的患者，接受 TJA 后的结果。他们使用了针对化脓性关节炎致病菌敏感的抗菌药物，并持续用药直至获得术中的培养结果。如果培养结果保持阴性，则在 7～14 天后停用抗菌药物。然而，如果培养结果呈阳性，则延长抗菌药物疗程。大多数患者接受了静脉注射的第 1 代头孢菌素（如头孢唑林）、阿莫西林或万古霉素。在他们的队列研究中，PJI 风险约为 10%，只有 1 名患者的 PJI 病原体与化脓性关节炎相同（金黄色葡萄球菌）；鉴于关节化脓性关节炎与 PJI 之间间隔时间很长，这被认为是一次新发的感染。对于化脓性关节炎治愈与 TJA 之间的时间间隔尚未达成共识。一些作者建议至少等待 2 年以确保感染完全治愈。其他作者则建议较短的时间，如 3～6 个月[104,106]。Huang 等[107]报告了 14 例髋关节化脓性关节炎患者采用二期手术治疗的结果，随访期间成功率为 100%。所有患者均接受了针对原发化脓性关节炎致病菌的抗菌药物静脉给药治疗；若未能明确致病菌，则给予第 1 代头孢菌素联合庆大霉素方案。Jerry 等[108]在 65 例发生膝关节化脓性关节炎后接受初次 TKA 的患者中，使用了 48～72 h 的全身性抗菌药物进行预防用药（半合成青霉素或头孢菌素）。其中，有 5 名患者（5/65）出现感染复发，致病菌均为葡萄球菌属。Ohlmeier 等[109]报道了 68 例既往有膝关节化脓性关节炎病史患者行 TKA 的治疗结果，研究采用的经验性抗菌药物方案包括：氟氯西林（32%）、头孢唑林（22%）、万古霉素（21%）、氨苄西林/舒巴坦（12%），以及其他药物（磷霉素、亚胺培南、美罗培南，共 13%）。有 2 名患者（2.9%）在随访期间因感染进行了翻修手术。Kim 等[110]报告了对 44 例患有化脓性髋关节炎患者采用头孢菌素静脉预防给药 2 天方案的结果。Mainard 等[111]报告了 92 例对发生化脓性关节炎后进行髋/膝关节置换术患者的治疗经验，并根据术中标本培养结果选用预防性抗菌药物。

结 论

既往有化脓性关节炎病史的患者 PJI 风险较高，可达 10%～15%。基于所回顾的证据，可提出以下两种主要策略：

（1）延长预防方案：术后静脉应用抗菌药物 2～14 天。常用方案包括第 1 代头孢菌素（如头孢唑林）或万古霉素，具体选择需根据患者个体因素（如既往定植菌或药物过敏史）而定。

（2）针对病原体的预防方案：静脉应用针对化脓性关节炎致病菌的抗菌药物。若致病菌不明，可考虑广谱联合方案：第 1 代头孢菌素联合喹诺酮类、万古霉素或氨苄西林/舒巴坦。一旦术中培养确认为阴性，即可停用抗菌药物；若培养结果为阳性，则应延长疗程，并根据培养及药敏结果指导用药。

问题 7：既往其他关节有假体周围关节感染病史的患者接受初次关节置换术时，是否应调整抗菌药物预防方案？

Seyed Mohammad Javad Mortazavi，Mohammad Poursalehian，Darko Talevski，Angela L Hewlett，Khaleel Albatran，Kang-il Kim，Ayaz M Humbatov，Ilda Molloy，Bolarinwa Akinola（Tr. & Orth.），Bill Walter

【回答/建议】 既往有 PJI 病史的患者发生再次感染的风险显著升高，然而，目前尚无针对该特定问题的直接研究证据。在此类患者中调整或延长预防性抗菌药物使用的潜在获益，需与其可能带来的风险进行综合权衡。

【证据等级】 有限。

【代表投票】 同意 92%，不同意 5%，弃权 3%（完全共识：意见一致）。

依据

既往一侧关节曾发生 PJI 的患者，在后续行 TJA 时，PJI 的发生风险明显升高[112-114]。这一现象引发了临床上的重要问题：对于此类高危患者，现行的标准预防性抗菌治疗方案是否充分有效？是否有必要采取个

体化的抗菌药物预防策略？为明确上述问题，本研究开展了系统性文献回顾，旨在评估现有的证据是否支持该患者群体调整预防性抗菌治疗方案。检索范围涵盖 PubMed、Embase、Webof Science 和 Scopus 等主要数据库。纳入标准：研究对象为既往有 PJI 病史且拟行初次关节置换术的患者，并报道了感染发生率及临床结局。系统回顾结果显示，目前缺乏直接针对“既往 PJI 病史患者是否需要调整预防性抗菌治疗方案”这一问题的研究[112-127]。尽管多项研究证实 PJI 病史是后续感染的独立危险因素，但均未就如何根据既往感染史或既往致病微生物调整抗菌药物预防方案提供具体指导或循证依据。本综述纳入了报告异时性 PJI（即不同时间点发生于不同关节的 PJI）相关数据的研究（表 17－6）。

表 17－6　纳入研究汇总

研究	病例数	异时性 PJI 例数	致病菌相同例数	危险因素/备注
Jafari[115]	55	9	2	慢性 PJI
Bedair[112]*	90	10	未报告	女性、金黄色葡萄球菌感染
Haverstock[121]	206	12	6	其中 5 例为金黄色葡萄球菌
Abblitt[116]	76	6	3	菌血症
Chalmers[114]*	102（初次 TKA）	7	2	6 例接受长期抗菌药物抑菌治疗
Chalmers[113]*	50（初次 THA）	1	未报告	—
Komnos[117]	197	26	8	女性、类风湿关节炎、MRSA、菌血症
Wouthuyzen-Bakker[118]	108（血源性感染）	4	2	—
Lee[119]	96	19	12	MRSA
Agarwal[120]*	447（初次 TSA）	未报告	未报告	2 年内翻修率较高
Akkaya[122]	106（同侧）	20	未报告	同侧假体间距<7 cm
Braig[123]*	12（初次 TEA）	0	未报告	2 年内翻修率较高
Lee[124]	337	18	未报告	吸烟史、菌血症
Sangaletti[125]	661	73	34	女性、糖尿病、多重病原体 PJI
Karczewski[126]	205（同侧）	3	2	未报告
Wetzel[127]	47	8	未报告	未报告

注：* 主要评估初次关节置换术后的 PJI 发生率；MRSA—耐甲氧西林金黄色葡萄球菌。

现有多项研究探讨了高危 TJA 患者延长使用口服抗菌药物的效果，结果显示延长抗菌药物疗程可降低该人群的感染风险[128-132]。上述研究中对“高危患者”的定义包括：糖化血红蛋白（HbA1c）水平升高、低白蛋白血症、鼻腔 MRSA 定植、免疫功能受损[128-132]、糖尿病、肥胖、吸烟史[129]、慢性肾脏病[130]以及 PJI 后曾行 DAIR[131]的患者。尽管上述研究均非专门针对“既往有 PJI 病史且拟行 TJA”的患者开展，但合理推测该人群可能同样受益于延长抗菌治疗。然而，延长口服抗菌药物的潜在风险亦不容忽视，包括促进抗菌药物耐药性的产生、筛选出革兰氏阴性菌优势菌群，以及诱发艰难梭菌相关性感染[128,133]。

文献回顾显示，部分复发性感染的致病菌与初次 PJI 相同，而另一部分则由新病原体引起[114-119,121,125,126]。这一现象提示：单纯针对初次 PJI 致病菌制订抗菌药物预防方案，可能无法全面覆盖后续感染的发生风险。然而，该领域目前尚缺乏系统深入的研究与报道。现有证据尚不足以支持对既往其他关节存在 PJI 病史的患者，在行初次关节置换术时常规调整预防性抗菌治疗方案。延长口服抗菌药物预防时间可能具有潜在的获益，但仍需开展进一步研究，以明确个体化抗菌药物预防策略能否使这一高危人群真正获益[121,134-137]。未来的研究应重点探索既往 PJI 致病微生物特征与不同预防性抗菌药物策略在预防再感染方面的疗效关系。

参考文献

[1] Eloe-Fadrosh EA, Rasko DA. The human microbiome: from symbiosis to pathogenesis[J]. Annu Rev Med, 2013, 64: 145-163.

[2] Fernández-Rodríguez D, Baker CM, Tarabichi S, et al. Mark coventry award: human knee has a distinct microbiome: implications for periprosthetic joint infection [J]. J Arthroplasty, 2023, 38(Suppl): S2-S6.

[3] Parvizi J, Cha Y, Chisari E, et al. Comprehensive guidance for the prevention of periprosthetic joint infection after total joint arthroplasty and pitfalls in the prevention[J]. J Korean Med Sci, 2024, 39(20): e147.

[4] Sullivan NM, Sutter VL, Carter WT, et al. Bacteremia after genitourinary tract manipulation: bacteriological aspects and evaluation of various blood culture systems [J]. Appl Microbiol, 1972, 23(6): 1101-1106.

[5] Kim B, Weiss LP. Dentally induced bacteremia and infection of total joint replacement arthroplasty[J]. Focus Ohio Dent, 1993, 67(1): 10-11.

[6] Botoman VA, Surawicz CM. Bacteremia with gastrointestinal endoscopic procedures[J]. Gastrointest Endosc, 1986, 32(5): 342-346.

[7] Colterjohn T, de Beer J, Petruccelli D, et al. Antibiotic prophylaxis for dental procedures at risk of causing bacteremia among post-total joint arthroplasty patients: a survey of Canadian orthopaedic surgeons and dental surgeons[J]. J Arthroplasty, 2014, 29(6): 1091-1097.

[8] Del Prince C, Pavlesen S, DiPaola MJ. Antibiotic prophylaxis for dental procedures after joint arthroplasty: a cross-sectional survey of orthopaedic surgeons about current practices[J]. Curr Orthop Pract, 2023, 34(1): 22-27.

[9] Loume A, Gardelis P, Zekeridou A, et al. A survey on systemic antibiotic prescription among dentists in Romandy [J]. Swiss Dent J, 2023, 133(10): 800-808.

[10] Parvizi J, Gehrke T, Chen AF. Proceedings of the international consensus on periprosthetic joint infection[J]. Bone Joint J, 2013, 95-B(11): 1450-1452.

[11] Aboltins CA, Berdal JE, Casas F, et al. Hip and knee section, prevention, antimicrobials (systemic): proceedings of international consensus on orthopedic infections[J]. J Arthroplasty, 2019, 34(Suppl 9): S279-S288.

[12] Masuda S, Fukasawa T, Takeuchi M, et al. Association between dental procedures and periprosthetic joint infection: a case-crossover study[J]. J Orthop Sci, 2024, 29(4): 1145-1148.

[13] Sax OC, Bains SS, Chen Z, et al. Antibiotic prophylaxis is not necessary for invasive dental procedures in existing total knee arthroplasty implants[J]. Orthopedics, 2023, 46(2): 76-81.

[14] Salgado-Peralvo AO, Peña-Cardelles JF, Kewalramani N, et al. Is antibiotic prophylaxis necessary before dental implant procedures in patients with orthopaedic prostheses? a systematic review[J]. Antibiotics (Basel), 2022, 11(9): 1215.

[15] Milic T, Raidoo P, Gebauer D. Antibiotic prophylaxis in oral and maxillofacial surgery: a systematic review[J]. Br J Oral Maxillofac Surg, 2021, 59(6): 633-642.

[16] Berbari EF, Osmon DR, Carr A, et al. Dental procedures as risk factors for prosthetic hip or knee infection: a hospital-based prospective case-control study[J]. Clin Infect Dis, 2010, 50(1): 8-16.

[17] Kao FC, Hsu YC, Chen WH, et al. Prosthetic joint infection following invasive dental procedures and antibiotic prophylaxis in patients with hip or knee arthroplasty[J]. Infect Control Hosp Epidemiol, 2017, 38(2): 154-161.

[18] Slullitel PA, Oñativia JI, Piuzzi NS, et al. Is there a role for antibiotic prophylaxis prior to dental procedures in patients with total joint arthroplasty? a systematic review of the literature[J]. J Bone Jt Infect, 2020, 5(1): 7-15.

[19] Moreira AI, Mendes L, Pereira JA. Is there scientific evidence to support antibiotic prophylaxis in patients with periodontal disease as a means to decrease the risk of prosthetic joint infections? a systematic review[J]. Int Orthop, 2020, 44(2): 231-236.

[20] Park HJ, Koh K, Choi YJ, et al. Is prophylactic antibiotic use necessary before dental procedures in primary and revision TKA? a propensity score-matched, large-database study[J]. Clin Orthop Relat Res, 2024, 482(3): 411-422.

[21] Simon SJ, Aziz AA, Coden GS, et al. Antibiotic prophylaxis prior to dental procedures after total hip and knee arthroplasty does not decrease the risk of periprosthetic joint infection[J]. J Arthroplasty, 2024, 39(Suppl): S420-S424.

[22] Thornhill MH, Crum A, Rex S, et al. Analysis of prosthetic joint infections following invasive dental procedures in England[J]. JAMA Netw Open, 2022, 5(12): e2142987.

[23] Chisari E, Cho J, Wouthuyzen-Bakker M, et al. Gut permeability may be associated with periprosthetic joint infection after total hip and knee arthroplasty[J]. Sci Rep, 2022, 12(1): 15094.

[24] ASGE Standards of Practice Committee, Khashab MA, Chithadi KV, et al. Antibiotic prophylaxis for GI endoscopy [J]. Gastrointest Endosc, 2015, 81(1): 81-89.

[25] Coelho-Prabhu N, Oxentenko AS, Osmon DR, et al. Increased risk of prosthetic joint infection associated with esophago-gastro-duodenoscopy with biopsy[J]. Acta Orthop, 2013, 84(1): 82-86.

[26] Albana MF, Hameed D, Bains SS, et al. Antibiotic prophylaxis prior to colonoscopy with biopsy does not decrease risk of prosthetic joint infection in total knee arthroplasty recipients [J]. J Orthop, 2024, 53: 82-86.

[27] Bains SS, Sax OC, Chen Z, et al. Antibiotic prophylaxis is

often unnecessary for screening colonoscopies following total knee arthroplasty[J]. J Arthroplasty, 2023, 38(Suppl): S331-S336.

[28] Chiu AK, Malyavko A, Das A, et al. Diagnostic and invasive colonoscopy are not risk factors for revision surgery due to periprosthetic joint infection[J]. J Arthroplasty, 2023, 38(5): 1591-1596. e3.

[29] Shin KH, Han SB, Song JE. Risk of periprosthetic joint infection in patients with total knee arthroplasty undergoing colonoscopy: a nationwide propensity score matched study [J]. J Arthroplasty, 2022, 37(1): 49-56.

[30] DeFroda SF, Lamin E, Gil JA, et al. Antibiotic prophylaxis for patients with a history of total joint replacement[J]. J Am Board Fam Med, 2016, 29(4): 500-507.

[31] Punjani N, McClure JA, Lanting B, et al. Is there an increased risk of an infected prosthetic joint after cystoscopy or transurethral prostatectomy[J]. Can Urol Assoc J, 2019, 13(7): 209-211.

[32] Kingston R, Kiely P, McElwain JP. Antibiotic prophylaxis for dental or urological procedures following hip or knee replacement[J]. J Infect, 2002, 45(3): 243-245.

[33] Schünemann HJ, Brożek J, Guyatt G, et al. GRADE handbook for grading the quality of evidence and the strength of recommendations[M]. Updated October 2013.

[34] Voigt J, Mosier M, Darouiche R. Systematic review and meta-analysis of randomized controlled trials of antibiotics and antiseptics for preventing infection in people receiving primary total hip and knee prostheses[J]. Antimicrob Agents Chemother, 2015, 59(11): 6696-6707.

[35] Hickson CJ, Metcalfe D, Elgohari S, et al. Prophylactic antibiotics in elective hip and knee arthroplasty: an analysis of organisms reported to cause infections and a national survey of clinical practice[J]. Bone Joint Res, 2015, 4(11): 181-189.

[36] Robertsson O, Thompson O, W-Dahl A, et al. Higher risk of revision for infection using systemic clindamycin prophylaxis than with cloxacillin[J]. Acta Orthop, 2017, 88(5): 562-567.

[37] Shohat N, Parvizi J. Prevention of periprosthetic joint infection: examining the recent guidelines[J]. J Arthroplasty, 2017, 32(7): 2040-2046.

[38] Wyles CC, Hevesi M, Osmon DR, et al. Increased risk of prosthetic joint infection following primary total knee and hip arthroplasty with the use of alternative antibiotics to cefazolin: the value of allergy testing for antibiotic prophylaxis[J]. Bone Joint J, 2019, 101-B(6 Suppl B): 9-15.

[39] Babu S, Al-Obaidi B, Jardine A, et al. A comparative study of 5 different antibiotic prophylaxis regimes in 4500 total knee replacements[J]. J Clin Orthop Trauma, 2020, 11(1): 108-112.

[40] Rivera A, Sánchez A, Luque S, et al. Intraoperative bacterial contamination and activity of different antimicrobial prophylaxis regimens in primary knee and hip replacement[J]. Antibiotics (Basel), 2020, 10(1): 18.

[41] Spangehl M. Preoperative prophylactic antibiotics in total hip and knee arthroplasty: what, when, and how [J]. J Arthroplasty, 2022, 37(6): 1432-1434.

[42] Mabrouk A, Abouharb A, Stewart G, et al. National variation in prophylactic antibiotic use for elective primary total joint replacement: an analysis of guidelines across hospitals and trusts in the UK[J]. Bone Jt Open, 2023, 4(10): 742-749.

[43] Badge H, Churches T, Xuan W, et al. Timing and duration of antibiotic prophylaxis is associated with the risk of infection after hip and knee arthroplasty[J]. Bone Jt Open, 2022, 3(3): 252-260.

[44] Indelli PF, Iannotti F, Ferretti A, et al. Recommendations for periprosthetic joint infections (PJI) prevention: the European Knee Associates (EKA)-International Committee American Association of Hip and Knee Surgeons (AAHKS)-Arthroplasty Society in Asia (ASIA) survey of members[J]. Knee Surg Sports Traumatol Arthrosc, 2022, 30(12): 3932-3943.

[45] Ashkenazi I, Amzallag N, Snir N, et al. Does addition of gentamicin for antibiotic prophylaxis in total knee arthroplasty reduce the rate of periprosthetic joint infection[J]. Arch Orthop Trauma Surg, 2023, 143(8): 5255-5260.

[46] Bukowski BR, Torres-Ramirez RJ, Devine D, et al. Perioperative cefazolin for total joint arthroplasty patients who have a penicillin allergy: is it safe[J]. J Arthroplasty, 2024, 39(Suppl): S110-S116.

[47] Jones R, Quartuccio KS, Stern JL, et al. Antibiotic stewardship interventions improve choice of antibiotic prophylaxis in total joint arthroplasty in patients with reported penicillin allergies [J]. Clin Orthop Relat Res, 2021, 479(7): 1484-1494.

[48] Bains SS, Dubin JA, Hameed D, et al. Addition of vancomycin to cefazolin is often unnecessary for preoperative antibiotic prophylaxis during total joint arthroplasties[J]. Arthroplasty, 2024, 6(1): 20.

[49] Peel TN, Astbury S, Cheng AC, et al. Trial of vancomycin and cefazolin as surgical prophylaxis in arthroplasty[J]. N Engl J Med, 2023, 389(7): 587-598.

[50] Sequeira SB, Myntti MF, Lee J, et al. An overview of research for the application of a novel biofilm-preventing surgical irrigation system for total joint arthroplasty procedures in order to reduce the risk of periprosthetic infection [J]. Surg Technol Int, 2024, 44: 1780.

[51] Hassanzadeh H, Ferro A, Woods K, et al. Review of the national usage of antibiotics in arthroplasty surgery: a need for evidence-based prescribing[J]. Ann R Coll Surg Engl, 2024, 106(7): 628-632.

[52] Egerci OF, Yapar A, Dogruoz F, et al. Preventive strategies

to reduce the rate of periprosthetic infections in total joint arthroplasty: a comprehensive review[J]. Arch Orthop Trauma Surg, 2024, 144(5): 5131-5146.

[53] Longo UG, Candela V, Facchinetti G, et al. Antibiotic prophylaxis in primary and revision shoulder replacement: a systematic review[J]. BMC Musculoskelet Disord, 2020, 21(1): 292.

[54] Tan TL, Shohat N, Rondon AJ, et al. Perioperative antibiotic prophylaxis in total joint arthroplasty: a single dose is as effective as multiple doses[J]. J Bone Joint Surg Am, 2019, 101(5): 429-437.

[55] Yendluri A, Park J, Singh P, et al. Oral postoperative antibiotic prophylaxis for outpatient total hip and knee arthroplasty: describing current practices[J]. J Arthroplasty, 2024, 39(8): 1911-1916. e1.

[56] Fryberger C, Throckmorton T, Oh S, et al. Single-dose antibiotic regimens in total shoulder arthroplasty are safe in an outpatient surgery setting[J]. Semin Arthroplasty, 2021, 31: 100896.

[57] Wyles CC, Vargas-Hernandez JS, Carlson SW, et al. Single-dose perioperative antibiotics do not increase the risk of surgical site infection in unicompartmental knee arthroplasty[J]. J Arthroplasty, 2019, 34(7S): S327-S330.

[58] Keulen MHF, Bemelmans YFL, Boonen B, et al. Perioperative differences between outpatient and inpatient pathways following hip and knee arthroplasty[J]. Arthroplast Today, 2024, 26: 101343.

[59] Siddiqi A, Forte SA, Docter S, et al. Perioperative antibiotic prophylaxis in total joint arthroplasty: a systematic review and meta-analysis[J]. J Bone Joint Surg Am, 2019, 101(9): 828-842.

[60] Ryan SP, Kildow BJ, Tan TL, et al. Is there a difference in infection risk between single and multiple doses of prophylactic antibiotics? a meta-analysis[J]. Clin Orthop Relat Res, 2019, 477(7): 1577-1590.

[61] Christensen DD, Moschetti WE, Brown MG, et al. Perioperative antibiotic prophylaxis: single and 24-hour antibiotic dosages are equally effective at preventing periprosthetic joint infection in total joint arthroplasty[J]. J Arthroplasty, 2021, 36(7S): S308-S313.

[62] Bhagat H, Sikka MK, Sukerman ES, et al. Evaluation of opportunities for oral antibiotic therapy in bone and joint infections[J]. Ann Pharmacother, 2023, 57(2): 156-162.

[63] American Joint Replacement Registry (AJRR). 2024 annual report[R]. Rosemont: American Academy of Orthopaedic Surgeons, 2024.

[64] Kurtz SM, Lau EC, Son MS, et al. Are we winning or losing the battle with periprosthetic joint infection: trends in periprosthetic joint infection and mortality risk for the medicare population[J]. J Arthroplasty, 2018, 33(11): 3238-3245.

[65] Premkumar A, Kolin DA, Farley KX, et al. Projected economic burden of periprosthetic joint infection of the hip and knee in the United States[J]. J Arthroplasty, 2021, 36(5): 1484-1489. e3.

[66] Illingworth KD, Mihalko WM, Parvizi J, et al. How to minimize infection and thereby maximize patient outcomes in total joint arthroplasty: a multicenter approach[J]. J Bone Joint Surg Am, 2013, 95(10): e50.

[67] Inabathula A, Dilley JE, Ziemba-Davis M, et al. Extended oral antibiotic prophylaxis in high-risk patients substantially reduces primary total hip and knee arthroplasty 90-day infection rate[J]. J Bone Joint Surg Am, 2018, 100(24): 2103-2109.

[68] Potter GR, Feuchtenberger BW, Sowinski HN, et al. How many patients qualify for extended oral antibiotic prophylaxis infection following primary and revision hip and knee arthroplasties[J]. J Knee Surg, 2024, 37(6): 530-537.

[69] Zhao AY, Kuyl EV, Agarwal AR, et al. Trends in extended oral antibiotic prophylaxis utilization following primary and revision total hip arthroplasty from 2010 to 2022[J]. J Arthroplasty, 2024, 39(7): 1906-1910. e1.

[70] Kheir MM, Dilley JE, Ziemba-Davis M, et al. The AAHKS clinical research award: extended oral antibiotics prevent periprosthetic joint infection in high-risk cases: 3855 patients with 1-year follow-up[J]. J Arthroplasty, 2021, 36(Suppl 7): S18-S25.

[71] Bundschuh KE, Muffly BT, Ayeni AM, et al. Should all patients receive extended oral antibiotic prophylaxis? defining its role in patients undergoing primary and aseptic revision total joint arthroplasty[J]. J Arthroplasty, 2024, 39(Suppl): S117-S121. e4.

[72] Dasari SP, Kanumuri SD, Yang J, et al. Extended prophylactic antibiotics for primary and aseptic revision total joint arthroplasty: a meta-analysis[J]. J Arthroplasty, 2024, 39(Suppl): S476-S487.

[73] Carender CN, DeMik DE, Glass NA, et al. Do extended oral postoperative antibiotics prevent early periprosthetic joint infection in morbidly obese patients undergoing primary total joint arthroplasty[J]. J Arthroplasty, 2021, 36(9): 2716-2721.

[74] Flynn JB, Yokhana SS, Wilson JM, et al. Not so fast: extended oral antibiotic prophylaxis does not reduce 90-day infection rate following joint arthroplasty[J]. J Arthroplasty, 2024, 39(Suppl): S122-S128.

[75] Kubsad S, Collins AP, Dasari SP, et al. Impact of extended prophylactic antibiotics on risk of prosthetic joint infection in primary total hip arthroplasty: a matched cohort analysis[J]. J Am Acad Orthop Surg, 2024, 32(8): e721-e728.

[76] Carender CN, Sekar P, Prasidthrathsint K, et al. Rates of antimicrobial resistance with extended oral antibiotic prophylaxis after total joint arthroplasty[J]. Arthroplast Today, 2022,

18：112－118.

[77] Lipson S，Pagani NR，Moverman MA，et al. The cost-effectiveness of extended oral antibiotic prophylaxis for infection prevention after total joint arthroplasty in high-risk patients[J]. J Arthroplasty，2022，37(11)：1961－1966.

[78] Feder OI，Yeroushalmi D，Lin CC，et al. Incomplete administration of intravenous vancomycin prophylaxis is common and associated with increased infectious complications after primary total hip and knee arthroplasty[J]. J Arthroplasty，2021，36(8)：2951－2956.

[79] Kheir MM，Tan TL，Azboy I，et al. Vancomycin prophylaxis for total joint arthroplasty：incorrectly dosed and has a higher rate of periprosthetic infection than cefazolin[J]. Clin Orthop Relat Res，2017，475(7)：1767－1774.

[80] Wyles CC，Hevesi M，Osmon DR，et al. 2019 John Charnley award：increased risk of prosthetic joint infection following primary total knee and hip arthroplasty with the use of alternative antibiotics to cefazolin：the value of allergy testing for antibiotic prophylaxis[J]. Bone Joint J，2019，101-B(6 Suppl B)：9－15.

[81] Arthur JR，Bingham JS，Clarke HD，et al. Intraosseous regional administration of antibiotic prophylaxis in total knee arthroplasty[J]. JBJS Essent Surg Tech，2020，10(4)：e20.00001.

[82] Spangehl MJ. Pearls. how to administer an intraosseous injection of antibiotics before primary and revision knee replacement [J]. Clin Orthop Relat Res，2022，480(12)：2302－2305.

[83] Young SW，Chen W，Clarke HD，et al. Intraosseous regional prophylaxis in total knee arthroplasty[J]. Bone Joint J，2023，105-B(8)：1135－1139.

[84] Young SW，Zhang M，Freeman JT，et al. Higher cefazolin concentrations with intraosseous regional prophylaxis in TKA [J]. Clin Orthop Relat Res，2013，471(1)：244－249.

[85] Chin SJ，Moore GA，Zhang M，et al. The AAHKS clinical research award：intraosseous regional prophylaxis provides higher tissue concentrations in high BMI patients in total knee arthroplasty：a randomized trial[J]. J Arthroplasty，2018，33(Suppl)：S13－S18.

[86] Spangehl MJ，Clarke HD，Moore GA，et al. Higher tissue concentrations of vancomycin achieved with low-dose intraosseous injection versus intravenous despite limited tourniquet duration in primary total knee arthroplasty：a randomized trial[J]. J Arthroplasty，2022，37(4)：857－863.

[87] Young SW，Zhang M，Freeman JT，et al. The Mark coventry award：higher tissue concentrations of vancomycin with low-dose intraosseous regional versus systemic prophylaxis in TKA：a randomized trial[J]. Clin Orthop Relat Res，2014，472(1)：57－65.

[88] Young SW，Zhang M，Moore GA，et al. The John N. Insall award：higher tissue concentrations of vancomycin achieved with intraosseous regional prophylaxis in revision TKA：a randomized controlled trial[J]. Clin Orthop Relat Res，2018，476(1)：66－74.

[89] Harper KD，Park KJ，Brozovich AA，et al. Otto Aufranc award：intraosseous vancomycin in total hip arthroplasty—superior tissue concentrations and improved efficiency[J]. J Arthroplasty，2023，38(Suppl)：S11－S15.

[90] Wininger AE，Gurusamy P，Sullivan TC，et al. Intraosseous versus intravenous vancomycin in tourniquetless primary total knee arthroplasty：a randomized trial[J]. J Arthroplasty，2024，39(Suppl)：S224－S228.

[91] Parkinson B，McEwen P，Wilkinson M，et al. Intraosseous regional prophylactic antibiotics decrease the risk of prosthetic joint infection in primary TKA：a multicenter study[J]. Clin Orthop Relat Res，2021，479(8)：2504－2512.

[92] Park KJ，Chapleau J，Sullivan TC，et al. 2021 Chitranjan S. Ranawat award：intraosseous vancomycin reduces periprosthetic joint infection in primary total knee arthroplasty at 90-day follow-up[J]. Bone Joint J，2021，103-B(1)：13－17.

[93] Klasan A，Patel CK，Young SW. Intraosseous regional administration of vancomycin in primary total knee arthroplasty does not increase the risk of vancomycin-associated complications [J]. J Arthroplasty，2021，36(5)：1633－1637.

[94] Christopher ZK，Pulicherla N，Iturregui JM，et al. Low risk of periprosthetic joint infection after aseptic revision total knee arthroplasty with intraosseous vancomycin [J]. J Arthroplasty，2024，39(Suppl)：S305－S309.

[95] McNamara CA，Wininger AE，Sullivan TC，et al. Intraosseous vancomycin reduces the rate of periprosthetic joint infection following aseptic revision total knee arthroplasty[C]//Knee Society Annual Meeting. London，2024 & AAHKS Annual Meeting. Dallas，2024.

[96] Kildow BJ，Patel SP，Otero JE，et al. Results of debridement，antibiotics，and implant retention for periprosthetic knee joint infection supplemented with the use of intraosseous antibiotics[J]. Bone Joint J，2021，103-B(2)：185－190.

[97] Harper KD，Lambert BS，O'Dowd J，et al. Clinical outcome evaluation of intraosseous vancomycin in total knee arthroplasty[J]. Arthroplast Today，2020，6：220－223.

[98] Spangehl M. Preoperative prophylactic antibiotics in total hip and knee arthroplasty：what，when，and how[J]. J Arthroplasty，2022，37(6)：1432－1434.

[99] Ryan SP，Seyler TM，Parvizi J. Perioperative antibiotic prophylaxis in total joint arthroplasty[J]. J Bone Joint Surg Am，2019，101(5)：429－437.

[100] Hameed D，Bains SS，Chen Z，et al. Prior septic arthritis within one year of knee arthroplasty is associated with a high risk for infection[J]. J Arthroplasty，2023，38(3)：925－929. e1.

[101] Tan TL，Xu C，Kuo F，et al. When total joint arthroplasty after septic arthritis can be safely performed[J]. JBJS Open Access，2021，6(2)：e20.00146.

[102] Bettencourt JW, Wyles CC, Fruth KM, et al. Outcomes of primary total knee arthroplasty following prior septic arthritis [J]. Clin Orthop Relat Res, 2021, 479(8): 1685－1693.

[103] Bettencourt JW, Wyles CC, Osmon DR, et al. Outcomes of primary total hip arthroplasty following septic arthritis of the hip: a case-control study[J]. Bone Joint J, 2022, 104-B (2): 227－234.

[104] Sultan AA, Mahmood B, Samuel LT, et al. Patients with a history of treated septic arthritis are at high risk of periprosthetic joint infection after total joint arthroplasty [J]. Clin Orthop Relat Res, 2019, 477(7): 1605－1612.

[105] Chen CM, Lin HH, Hung SC, et al. Surgical treatment for septic arthritis of the knee joint in elderly patients: a 10-year retrospective clinical study[J]. Orthopedics, 2013, 36 (4): e434－e443.

[106] Portier E, Zeller V, Kerroumi Y, et al. Arthroplasty after septic arthritis of the native hip and knee: retrospective analysis of 49 joints[J]. J Bone Jt Infect, 2022, 7(1): 81－90.

[107] Huang TW, Huang KC, Lee PC, et al. Encouraging outcomes of staged, uncemented arthroplasty with short-term antibiotic therapy for treatment of recalcitrant septic arthritis of the native hip[J]. J Trauma Infect Crit Care, 2010, 68(4): 965－969.

[108] Jerry J, Rand A. Old sepsis prior to total knee arthroplasty [J]. Clin Orthop Relat Res, 1988(236): 135－140.

[109] Ohlmeier M, Delgado G, Calderon CA, et al. Are patients with a history of septic arthritis undergoing total knee arthroplasty at higher risk for revision surgery? a single-center study[J]. J Arthroplasty, 2020, 35(7): 1857－1861.

[110] Kim YH. Total arthroplasty of the hip after childhood sepsis[J]. J Bone Joint Surg Br, 1991, 73(5): 783－786.

[111] Mainard N, Saab M, Dartus J, et al. The benefits of systematic intraoperative sampling during lower limb arthroplasties due to sequelae from prior osteoarticular infections: a retrospective study of 92 cases[J]. Orthop Traumatol Surg Res, 2022, 108(8): 103189.

[112] Bedair H, Goyal N, Dietz MJ, et al. A history of treated periprosthetic joint infection increases the risk of subsequent different site infection[J]. Clin Orthop Relat Res, 2015, 473(7): 2300－2306.

[113] Chalmers BP, Berbari EF, Osmon DR, et al. Elevated infection and complication rates in patients undergoing a primary THA with a history of a PJI in a prior hip or knee arthroplasty: a matched cohort study[J]. J Arthroplasty, 2020, 35(7): 1928－1933.

[114] Chalmers BP, Weston JT, Osmon DR, et al. Prior hip or knee prosthetic joint infection in another joint increases risk three-fold of prosthetic joint infection after primary total knee arthroplasty: a matched control study[J]. Bone Joint J, 2019, 101-B(7 Suppl C): 91－96.

[115] Jafari SM, Casper DS, Restrepo C, et al. Periprosthetic joint infection: are patients with multiple prosthetic joints at risk[J]. J Arthroplasty, 2012, 27(6): 877－881.

[116] Abblitt WP, Chan EW, Shinar AA. Risk of periprosthetic joint infection in patients with multiple arthroplasties[J]. J Arthroplasty, 2018, 33(3): 840－844.

[117] Komnos GA, Manrique J, Goswami K, et al. Periprosthetic joint infection in patients who have multiple prostheses in place: what should be done with the silent prosthetic joints [J]. J Bone Joint Surg Am, 2020, 102(13): 1160－1168.

[118] Wouthuyzen-Bakker M, Sebillotte M, Arvieux C, et al. How to handle concomitant asymptomatic prosthetic joints during an episode of hematogenous PJI, a multicentre analysis[J]. Clin Infect Dis, 2020, 73(11): e3820－e3827.

[119] Lee SH, Chang CH, Hu CC, et al. The risk factor and outcome of metachronous periprosthetic joint infections: a retrospective analysis with a minimum ten-year follow-up [J]. J Arthroplasty, 2021, 36(11): 3734－3740.

[120] Agarwal AR, Wang KY, Mikula JD, et al. Prior nonshoulder periprosthetic joint infection increases the risk of surgical site infection, sepsis, and all-cause revision after primary total shoulder arthroplasty[J]. J Am Acad Orthop Surg, 2022, 30(3): 133－140.

[121] Haverstock JP, Somerville LE, Naudie DD, et al. Multiple periprosthetic joint infections: evidence for decreasing prevalence[J]. J Arthroplasty, 2016, 31(12): 2862－2866.

[122] Akkaya M, Vles G, Sangaletti R, et al. What is the safe distance between hip and knee implants to reduce the risk of ipsilateral metachronous periprosthetic joint infection[J]. Clin Orthop Relat Res, 2023, 481(8): 1597－1604.

[123] Braig Z, Nieboer M, Aden A, et al. Safety of total elbow arthroplasty in patients with rheumatoid arthritis and prior hip or knee periprosthetic joint infection [J]. Semin Arthroplasty, 2023, 33(2): 373－378.

[124] Lee JJ, Oladeji K, Sweeney BF, et al. Single, recurrent, synchronous, and metachronous periprosthetic joint infections in patients with multiple hip and knee arthroplasties[J]. J Arthroplasty, 2023, 38(9): 1846－1852.

[125] Sangaletti R, Zanna L, Akkaya M, et al. Periprosthetic joint infection in patients with multiple arthroplasties[J]. Bone Joint J, 2023, 105-B(3): 294－300.

[126] Karczewski D, Salmons HI, Thapa P, et al. Periprosthetic hip and knee infection: is an ipsilateral uninfected total joint arthroplasty at risk[J]. J Arthroplasty, 2024, 39(9S2): S425－S430.

[127] Wetzel RM, Ayala GA, Grayson CW, et al. Risk of periprosthetic joint infection in patients with ipsilateral infected arthroplasties [J]. Arthroplast Today, 2024,

26：101323.

[128] Inabathula A，Dilley JE，Ziemba-Davis M，et al. Extended oral antibiotic prophylaxis in high-risk patients substantially reduces primary total hip and knee arthroplasty 90-day infection rate[J]. J Bone Joint Surg Am，2018，100(24)：2103－2109.

[129] DeFrancesco CJ，Fu MC，Kahlenberg CA，et al. Extended antibiotic prophylaxis may be linked to lower peri-prosthetic joint infection rates in high-risk patients：an evidence-based review[J]. HSS J，2019，15(3)：297－302.

[130] Higuera CA. Is there a role for extended postoperative oral antibiotics in primary total joint arthroplasty high-risk individuals after surgery for periprosthetic joint infection [J]. J Arthroplasty，2022，37(8)：1441－1446.

[131] Chao R，Rothenberger SD，Frear AJ，et al. Benefits and adverse events associated with extended antibiotic use for one year following periprosthetic joint infection in total knee arthroplasty：a prospective cohort analysis [J]. J Arthroplasty，2024，39(10)：2897－2902.

[132] Kheir MM，Dilley JE，Ziemba-Davis M，et al. The AAHKS clinical research award：extended oral antibiotics prevent periprosthetic joint infection in high-risk cases：3855 patients with 1-year follow-up[J]. J Arthroplasty，2021，36(7S)：S18－S25.

[133] Carender CN，Sekar P，Prasidthrathsint K，et al. Rates of antimicrobial resistance with extended oral antibiotic prophylaxis after total joint arthroplasty[J]. Arthroplast Today，2022，18：112－118.

[134] Zingg M，Kheir MM，Ziemba-Davis M，et al. Reduced infection rate after aseptic revision total knee arthroplasty with extended oral antibiotic protocol[J]. J Arthroplasty，2022，37(5)：905－910.

[135] Villa JM，Pannu TS，Braaksma W，et al. Extended oral antibiotic prophylaxis after aseptic total hip or knee arthroplasty revisions：a preliminary report[J]. J Arthroplasty，2023，38(1)：141－146.

[136] Dasari SP，Kanumuri SD，Yang J，et al. Extended prophylactic antibiotics for primary and aseptic revision total joint arthroplasty：a meta-analysis [J]. J Arthroplasty，2024，39(9S2)：S476－S487.

[137] Bukowski BR，Owen AR，Turner TW，et al. Extended oral antibiotic prophylaxis after aseptic revision total hip arthroplasty：does it decrease infection risk[J]. J Arthroplasty，2022，37(12)：2460－2465.

关节翻修术的抗菌药物预防

18

Joost T. P. Kortlever, MD, PhD[1,*]; Joshua P. Rainey[2]; Paulo Alencar[3]; Lucas A. Anderson[2]; Raul Bogola[4]; Thiago Busato[5]; Luis B. Chirveches[6]; Serban Dragosloveanu[7]; Jon H. M. Goosen D, PhD[1]; Julian Guerra Perez[8]; Carlos A. Higuera-Rueda[9]; Harriet Hughes[10]; Amir Khoshbin[11]; Fabiano Kupczik[12]; Zachary C. Lum[13]; Anders Odgaard[14]; Elido A. Perez-Gonzalez[15]; David Rodriquez-Quintana[16]; Cristian Scheau[7]; Karin Veerman, MD[17]; Dace Vigante[18]; Meghan A. Whitmarsh-Brown[19]

[1] Department of Orthopedic Surgery-Sint Maartenskliniek, Netherlands
[2] Department of Orthopaedic Surgery, University of Utah, Salt Lake City, UT, USA
[3] Hospital de Clínicas, Curitiba, Brazil
[4] Department of Orthopaedics and traumatology, Clinica Maestranza, Sociedades Medicas, Madrid
[5] Department of Adult Reconstructive Surgery at S. Marcelino Champagnat Hospital, Curitiba, Paraná, Brazil
[6] Department of Orthopaedics, Los Olivos Clinic, Cochabamba, Bolivia
[7] Department of Physiology, The "Carol Davila" University of Medicine and Pharmacy, Bucharest, Romania
[8] Federation of Collegues of Traumatology and Orthopedics of Mexico, Guadalajara, Mexico
[9] Department of Orthopaedic Surgery, Cleveland Clinic Florida, Weston, FL, USA
[10] Department of Microbiology, University Hospital of Wales, Public Health Wales, Cardiff, UK
[11] Department of Surgery, Division of Orthopaedic Surgery, University of Toronto, Toronto, Ontario, Canada
[12] Department of Knee Surgery at Cajuru University Hospital-PUCPR and S Marcelino Champagnat Hospital, Curitiba-PR, Brazil
[13] Department of Orthopaedic Surgery, School of Medicine, University of California: Davis, Sacramento, California, USA
[14] Department of Orthopedic Surgery, Rigshospitalet, Copenhagen University, Copenhagen, Denmark
[15] Dario Contreras University Teaching Hospital, Dominican Republica
[16] Orthopedic Surgery, University of Texas Health Science Center at Houston, Houston, USA
[17] Department of Internal Medicine, Sint Maartenskliniek, Netherlands
[18] Department of Joint and Bone Infections, Hospital of Traumatology and Orthopedics, Riga, Latvia
[19] Department of Orthopeadics & Rehabilitation, University of New Mexico Health, Albuquerque, New Mexico
[*] 通讯作者

问题 1：无菌性髋或膝关节翻修术中，延长抗菌药物预防能否降低假体周围关节感染发生率？

Joost T. P. Kortlever, Karin Veerman, Raul Bogola, Thiago Busato, Harriet Hughes, Fabiano Kupczik, Jon H. M. Goosen

【回答/建议】 否。目前没有确凿证据表明，在无菌性翻修膝或髋关节置换术患者中，给予延长抗菌药物预防能够降低假体周围关节感染(PJI)发生率。

【证据等级】 有限。

【代表投票】 同意 90%，不同意 7%，弃权 3%(完全共识：意见一致)。

依　据

无菌性髋/膝关节置换术后的失败常常是 PJI 所致[1-5]。预防性使用抗菌药物旨在预防 PJI 和浅表手术部位感染(SSI)。然而，对于在全关节置换术(TJA)后(包括初次置换与翻修)使用延长抗菌药物预防的做法，目前证据存在矛盾[6-11]。

为回答该问题，本研究使用 PubMed 与 EMBASE

数据库进行了全面文献检索，检索词采用由图书馆员制定的 MeSH 术语。纳入自 2010 年起的英文研究，研究对象为髋/膝关节置换的无菌翻修。仅纳入比较短程抗菌药物(24 h 或更短)与延长抗菌药物使用(超过 24 h)，并报告无菌手术后 PJI 结局的研究。检索得到 349 篇潜在研究。经标题与摘要筛选后，78 篇进入全文评估。根据预设标准排除 70 篇后，最终纳入 8 篇研究进行分析[12-19]。采用推荐分级的评估、制定与评价体系(GRADE)[20]评估证据确定性。其余研究来自美国、中国台湾以及西班牙。3 项研究具有相同第 1 作者，但合作者与患者人群(翻修 TKA 与翻修 THA)不同；另有 2 项研究来自同一研究团队，但纳入不同患者人群。所有纳入研究均发表于 2015 年[15]或之后[12-14,16-19]。

在同时评估初次置换与翻修置换的研究中，排除接受初次 TJA 的患者。对于在翻修手术中通过培养意外发现 PJI 的患者也予以排除。采用随机效应模型与逆方差法，报告最终结局的比值比(*OR*)及 95 置信区间(95% *CI*)，以 $P<0.05$ 表示有统计学差异。数据提取使用在线平台 Covidence[21]完成，随后将数据转移至 Cochrane 的在线平台 RevMan[22]，根据两组(短程 *vs*. 延长)中 PJI 的总数绘制森林图。

所有研究均为回顾性研究。共评估 4 480 例无菌翻修手术，随访期从 90 天至 10 年。并未根据感染风险因素对患者进行明确区分。所有研究将无菌翻修关节置换定义为更换至少 1 个组件的手术干预，包括单独的垫片更换，且依据肌肉骨骼感染学会(MSIS)标准[16,17]或其等效描述，不存在感染证据。

在纳入的研究中，尚无证据表明：对于接受无菌性髋/膝关节翻修术患者，延长抗菌药物使用在预防 PJI 方面，与短程抗菌药物使用(≤24 h)相比存在统计学差异。然而，最终的合并分析与森林图显示合并 $OR=0.61$，95% *CI*：0.42～0.87，略微倾向于支持延长术后抗菌药物使用(图 18-1)。

本研究及其结果存在若干潜在局限。证据确定性非常低，原因包括：所有研究为回顾性设计，其中多数来自单一机构，从而降低了总体证据质量。随访期差异显著；术后使用的抗菌药物方案不同。仅有 2 项研究规定了固定的延长抗菌药物使用时间，即静脉给药 5 天[15]或口服 7 天[14]；其余研究为完全口服或静脉与口服联合的延长预防。且这些决策均由外科医生选择并决定，抗菌药物持续时间差异很大，从 2 天到 180 天[12,13,16-19]；抗菌药物种类也存在差异，尽管多数使用头孢菌素、万古霉素(过敏者)或口服克林霉素。没有研究聚焦宿主感染风险因素差异，因此无法在这些因素之间进行区分。此外，对 PJI 的定义也并不一致。本研究仅纳入 2010 年及以后的研究，这可能遗漏更早的研究。然而，术前筛查与鼻腔去定植、手术部位准备、缝合前清洁等手术流程已随着时间推移不断优化，本研究希望纳入最新研究以获得更同质的比较。

刚完成的一项随机对照试验(RCT)比较了无菌性髋/膝翻修手术中单次术前静脉使用抗菌药物与加用 5 天延长口服抗菌药物[25]。结果显示：单次剂量组 379 例中 11 例(2.9%)发生 PJI；延长组 371 例中 8 例(2.2%)发生 PJI($P=0.64$)，但延长组观察到更多与抗菌药物相关的不良反应。该数据目前已投稿，尚待发表。

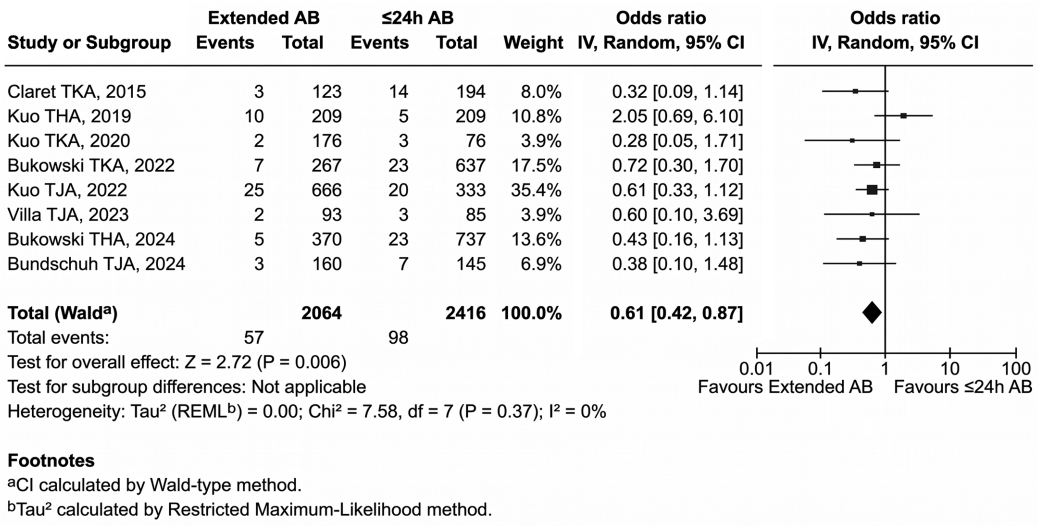

图 18-1　无菌性翻修髋/膝关节置换术后假体周围关节感染(PJI)的荟萃分析

注：>24 h *vs*. ≤24 h 的抗菌药物预防。

结 论

尽管基于既往回顾性研究，存在一个非常微弱的信号提示在关节置换翻修术后接受延长抗菌药物的患者，其 PJI 发生率可能略低；但一项最新 RCT（待发表）未检测到该人群中延长抗菌药物的任何获益。

问题 2：拟行无菌性关节翻修术患者的最佳静脉预防性抗菌药物是什么？

Joshua P. Rainey，David Rodriquez-Quintana，Zachary C. Lum，Meghan A. Whitmarsh-Brown，Luis B. Chirveches，Cristian Scheau，Vigante Dace，Serban Dragosloveanu，Lucas A. Anderson

【回答/建议】 鉴于缺乏对照研究，对于无菌性关节翻修术患者的最优预防性抗菌药物，应遵循目前关于初次 TJA 的证据：仍然推荐按体重调整剂量静脉使用第 1 代或第 2 代头孢菌素。可考虑有针对性地加用万古霉素，但证据仅限于一项回顾性研究。

【证据等级】 弱。

【代表投票】 同意 75.6%，不同意 20.4%，弃权 4.0%（中等共识：明显多数支持）。

依 据

根据美国关节置换注册中心（American Joint Replacement Registry）2024 年度报告，PJI 在过去十年仍是美国髋/膝关节翻修的首要原因[26]。1%～2%的初次髋/膝关节置换患者发生 PJI，预测到 2030 年，髋/膝 PJI 的年度治疗费用将达 18.5 亿美元[27-30]。然而，在翻修髋/膝关节置换术后，PJI 风险更高，估计为 5%～9%[31-33]。本研究进行了全面文献回顾，寻找关于无菌性关节翻修术患者的最优预防性抗菌药物的研究。

未发现任何可识别研究表明某一种预防性抗菌药物在降低无菌性关节翻修术后感染率方面优于其他药物[34]。2019 年，美国骨科医师学会（AAOS）发布临床实践指南，推荐使用第 1 代或第 2 代头孢菌素，或使用糖肽类抗菌药物用于手术预防以防止 PJI[35]。但指南指出，支持任何特定术前抗菌药物降低 PJI 风险的证据有限。此外，有文献支持优先使用头孢唑啉，因为其他抗菌药物与更高的 PJI 风险相关。Wyles 等[36]对 2004—2017 年单一学术机构中接受髋/膝关节置换的所有患者进行回顾性分析：28 174 例（94.9%）接受头孢唑啉预防，1 521 例（5.1%）接受非头孢唑啉抗菌药物预防。调整合并症后，头孢唑啉组 PJI 总体风险降低 32%。Blumenthal 等[37]也在单家医院开展回顾性队列研究，比较报告青霉素过敏与未报告过敏的患者。8 385 名患者共完成 9 004 例手术，其中 922 例报告过敏，241 例发生 SSI。报告青霉素过敏者明显更少使用头孢唑啉，且 SSI 的 OR 值显著增加至 1.51。

在 Kheir 等[38]发表的回顾性研究中，将 2008—2014 年间 1 828 名接受初次髋/膝关节置换并使用万古霉素预防的患者，与同期 5 810 名使用头孢唑啉预防的初次置换患者进行了比较。结果表明，万古霉素组 PJI 发生率显著更高；同时，多数万古霉素使用者未达到基于体重推荐的给药剂量。然而，剂量不足问题并不局限于万古霉素；在接受头孢唑啉进行预防性给药的患者中，尤其是肥胖患者，同样可能出现剂量不足的情况[39]。

Liu 等[40]开展回顾性研究，评估在翻修 TKA 中，头孢唑啉联合万古霉素预防性给药是否与 PJI 风险降低相关。作者指出其所在机构耐甲氧西林金黄色葡萄球菌（MRSA）相关 PJI 发生率明显较高，因此对所有无菌性翻修的膝关节置换病例均联合使用万古霉素。干预实施前一年 PJI 总体发生率为 7.89%；加用万古霉素后，翻修 TKA 的 PJI 发生率降至 3.13%（$P=0.046$）。作者建议，若临床高度怀疑存在当对耐甲氧西林病原体感染风险，应识别可能从万古霉素联用方案中获益的高风险病例。

鉴于在无菌性翻修情境下缺乏对照研究，建议患者基于初次髋/膝置换的既有文献接受预防性抗菌药物。按体重调整剂量，静脉使用第 1 代或第 2 代头孢菌素。可考虑有针对性地联用万古霉素，但证据仅限于一项回顾性研究。然而，将初次置换证据应用于无菌性翻修需谨慎，因为翻修手术组织创伤更大、手术时间更长、感染风险更高。

问题3：因拟诊无菌性失败行关节翻修术时，是否应在采集培养标本前暂缓给予预防性抗菌药物？

Joshua P. Rainey，Carlos A. Higuera-Rueda，Elido A. Perez-Gonzalez，Julian Guerra Perez，Paulo Alencar，Amir Khoshbin，Anders Odgaard，Lucas A. Anderson

【回答/建议】 否。在因无菌性失败进行关节翻修术时，为获取培养样本不应暂停使用预防性抗菌药物。

【证据等级】 强。

【代表投票】 同意94.9%，不同意5.1%，弃权0%(完全共识：意见一致)。

依　据

PJI仍是全髋关节置换术(THA)和TKA翻修的首要原因[41]。与初次髋/膝关节置换相比，翻修关节置换的PJI风险更高[42-44]。既往认为预防性抗菌药物使用会干扰培养检出率，因此对其使用存在争议。然而，近期数据对这一观点提出挑战。此外，一些观点主张在切皮前给予抗菌药物，使抗菌药物在全身分布，从而降低PJI和SSI风险。

本研究对文献进行全面回顾，以评估在因无菌性失败进行关节翻修术时，是否应在采集术中样本培养前暂停预防性抗菌药物使用。最终纳入9项研究，其中包括2项随机对照试验、2项前瞻性队列研究和5项回顾性研究。研究结果一致认为，无论预防性抗菌药物是在组织取样前还是取样后给药，培养阳性率均无统计学差异。多数文献评估的是已知PJI的患者接受翻修关节置换，但其中一项回顾性研究专门评估了接受无菌性翻修THA的患者[45]。

Perez-Prieto等[46]开展随机对照试验，评估术前抗菌药物预防是否会增加因PJI而行手术治疗患者的培养阴性率。每组14名患者，两组各4名为培养阴性PJI($P>0.05$)。作者认为抗菌药物预防不会影响疑似或确诊PJI的术中培养结果。还有人同样进行了随机对照试验，将65名已知PJI患者随机分配为术前给予或暂停预防性抗菌药物，结果显示给予抗菌药物者82%的术中培养与术前培养结果一致；未给予者81%一致。该研究表明预防性抗菌药物不会影响培养结果[43]。

Bedencic等[47]前瞻性评估40名疑似PJI且接受翻修的患者，在切开关节囊后采集3份组织进行培养，然后给予2 g头孢唑啉。后续手术操作、冲洗清创前，再次采集第2组组织进行培养。抗菌药物给药前后标本菌落形成单位无明显差异；无论采用给药前或给药后培养样本，感染诊断效能亦无差异。研究结果表明，预防性抗菌药物给药对组织培养诊断灵敏度的影响很小。Burnett等[48]前瞻性评估了26例已知术前致病菌的感染性TKA，再次关节穿刺后给予预防性抗菌药物，随后在切开关节囊后获取培养拭子与组织。尽管已输注抗菌药物，26例中术前穿刺培养与术中培养得到的均为同一病原体。作者指出术前预防性抗菌药物使用不会影响术中培养结果。

在回顾性研究中，Groot等[45]评估490名无菌性翻修THA的患者。其中61名在切皮前给予预防性抗菌药物，429名在采集培养组织后给予抗菌药物。结果显示，切皮前给药并未降低组织培养阳性率；且在组织取样后才给药者，其后续PJI发生率呈非显著性升高(3.0% *vs*. 1.6%，$P=0.54$)。Stoll等[49]回顾性研究评估124名因感染或无菌原因行肩关节翻修的患者，48名切皮前给药，76名在组织标本采集完成后给药。两组标本培养阳性率差异无统计学意义(16% *vs*. 15%，$P=0.82$)。

Ghanem等[50]回顾性研究评估171名因膝关节PJI而行翻修的患者，分为切皮前给药组和取样后给药组($n=72$)，两组间培养阴性感染率比较差异无统计学意义(12.5% *vs*. 8%，$P=0.34$)。

Wouthuyzen-Bakker等[51]回顾性评估284名无菌性膝关节翻修患者，其中141名切皮前给予抗菌药物预防。≥1个培养阳性结果的比例在切皮前给药组与取样后给药组之间差异无统计学意义(26% *vs*. 27%，$P=0.70$)。Anagnostopoulos等[52]的回顾性研究评估了110名骨科关节手术患者，分析切皮前抗菌药物预防是否影响痤疮皮肤杆菌培养阳性率。结果显示：阳性样本比例与预防性抗菌药物给药无相关性(71.6% *vs*. 65.9%，$P=0.39$)。

综上，文献总体支持在关节翻修术中使用预防性抗

菌药物，即使在怀疑 PJI 的情况下亦然。鉴于在无菌性翻修关节置换中，PJI 的验前概率较低，建议在切皮前给予预防性抗菌药物。

参考文献

[1] Badarudeen S, Shu AC, Ong KL, et al. Complications after revision total hip arthroplasty in the medicare population[J]. J Arthroplasty, 2017, 32(6): 1954－1958.

[2] Jafari SM, Coyle C, Mortazavi SMJ, et al. Revision hip arthroplasty: infection is the most common cause of failure [J]. Clin Orthop Relat Res, 2010, 468(7): 2046－2051.

[3] Leta TH, Lygre SHL, Skredderstuen A, et al. Failure of aseptic revision total knee arthroplasties: 145 revision failures from the Norwegian Arthroplasty Register, 1994－2011[J]. Acta Orthop, 2015, 86(1): 48－57.

[4] Mortazavi SMJ, Schwartzenberger J, Austin MS, et al. Revision total knee arthroplasty infection: incidence and predictors[J]. Clin Orthop Relat Res, 2010, 468(8): 2052－2059.

[5] Suarez J, Griffin W, Springer B, et al. Why do revision knee arthroplasties fail[J]. J Arthroplasty, 2008, 23(6 Suppl 1): 99－103.

[6] Dasari SP, Kanumuri SD, Yang JW, et al. Extended prophylactic antibiotics for primary and aseptic revision total joint arthroplasty: a meta-analysis [J]. J Arthroplasty, 2024, 39(9S2): S476－S487.

[7] DeFrancesco CJ, Fu MC, Kahlenberg CA, et al. Extended antibiotic prophylaxis may be linked to lower peri-prosthetic joint infection rates in high-risk patients: an evidence-based review[J]. HSS J, 2019, 15(3): 297－301.

[8] Flynn JB, Yokhana SS, Wilson JM, et al. Not so fast: extended oral antibiotic prophylaxis does not reduce 90-day infection rate following joint arthroplasty [J]. J Arthroplasty, 2024, 39(Suppl): S122－S128.

[9] Inabathula A, Dilley JE, Ziemba-Davis M, et al. Extended oral antibiotic prophylaxis in high-risk patients substantially reduces primary total hip and knee arthroplasty 90-day infection rate[J]. J Bone Joint Surg Am, 2018, 100(24): 2103－2109.

[10] Tidd JL, Pasqualini I, McConaghy K, et al. The use of oral antibiotics after total joint arthroplasty: a critical analysis review[J]. JBJS Rev, 2023, 11(1): e22.00121.

[11] Yakkanti RR, Vanden Berge D, Summers SH, et al. Extended postoperative prophylactic antibiotics for primary and aseptic revision total joint arthroplasty: a systematic review [J]. J Am Acad Orthop Surg, 2022, 30(22): e822－e832.

[12] Bukowski BR, Owen AR, Turner TW, et al. Extended oral antibiotic prophylaxis after aseptic revision TKA: does it decrease infection risk[J]. J Arthroplasty, 2022, 37(Suppl): S997－S1003. e1.

[13] Bukowski BR, Owen AR, Turner TW, et al. Extended oral antibiotic prophylaxis after aseptic revision total hip arthroplasty: does it decrease infection risk[J]. J Arthroplasty, 2022, 37(12): 2460－2465.

[14] Bundschuh KE, Muffly BT, Ayeni AM, et al. Should all patients receive extended oral antibiotic prophylaxis? defining its role in patients undergoing primary and aseptic revision total joint arthroplasty [J]. J Arthroplasty, 2024, 39 (Suppl): S117－S121. e4.

[15] Claret G, Tornero E, Martínez-Pastor JC, et al. A prolonged post-operative antibiotic regimen reduced the rate of prosthetic joint infection after aseptic revision knee arthroplasty[J]. Surg Infect (Larchmt), 2015, 16(6): 775－780.

[16] Kuo FC, Aalirezaie A, Goswami K, et al. Extended antibiotic prophylaxis confers no benefit following aseptic revision total hip arthroplasty: a matched case-controlled study[J]. J Arthroplasty, 2019, 34(10): 2724－2729.

[17] Kuo FC, Chang YH, Huang TW, et al. Post-operative prophylactic antibiotics in aseptic revision hip and knee arthroplasty: a propensity score matching analysis[J]. Sci Rep, 2022, 12(1): 12589.

[18] Kuo FC, Lin PC, Bell KL, et al. Extended postoperative prophylactic antibiotics with first-generation cephalosporin do not reduce the risk of periprosthetic joint infection following aseptic revision total knee arthroplasty[J]. J Knee Surg, 2020, 33(6): 597－602.

[19] Villa JM, Pannu TS, Braaksma W, et al. Extended oral antibiotic prophylaxis after aseptic total hip or knee arthroplasty revisions: a preliminary report[J]. J Arthroplasty, 2023, 38 (1): 141－145.

[20] Schünemann HJ, Brennan S, Akl EA, et al. The development methods of official GRADE articles and requirements for claiming the use of GRADE-a statement by the GRADE guidance group[J]. J Clin Epidemiol, 2023, 159: 79－84.

[21] Veritas Health Innovation. Covidence systematic review software[CP]. Melbourne: Veritas Health Innovation, 2024.

[22] The Cochrane Collaboration. Review Manager (RevMan) [CP]. Version 8.14.0. Cochrane Collaboration, 2025.

[23] Parvizi J, Tan TL, Goswami K, et al. The 2018 definition of periprosthetic hip and knee infection: an evidence-based and validated criteria [J]. J Arthroplasty, 2018, 33 (5): 1309－1314. e2.

[24] Parvizi J, Zmistowski B, Berbari EF, et al. New definition for periprosthetic joint infection: from the workgroup of the musculoskeletal infection society[J]. Clin Orthop Relat Res, 2011, 469(11): 2992－2994.

[25] Veerman KA. Extended surgical antibiotic prophylaxis not superior to a single dose in total hip and knee revision arthroplasty: a multicentre open-label randomized controlled trial [C]//Proceedings of the European Bone and Joint Infection Society (EBJIS) Annual Meeting. Barcelona, 2024.

[26] American Joint Replacement Registry (AJRR). 2024 annual report[R]. Rosemont: American Academy of Orthopaedic Surgeons, 2024.

[27] Gundtoft PH, Overgaard S, Schonheyder HC, et al. The "true" incidence of surgically treated deep prosthetic joint infection after 32,896 primary total hip arthroplasties: a prospective cohort study[J]. Acta Orthop, 2015, 86(3): 326-334.

[28] Marang-van de Mheen PJ, Bragan Turner E, et al. Variation in prosthetic joint infection and treatment strategies during 4.5 years of follow-up after primary joint arthroplasty using administrative data of 41397 patients across Australian, European and United States hospitals [J]. BMC Musculoskelet Disord, 2017, 18(1): 207.

[29] Premkumar A, Kolin DA, Farley KX, et al. Projected economic burden of periprosthetic joint infection of the hip and knee in the United States[J]. J Arthroplasty, 2021, 36(5): 1484-1489. e3.

[30] Pulido L, Ghanem E, Joshi A, et al. Periprosthetic joint infection: the incidence, timing, and predisposing factors[J]. Clin Orthop Relat Res, 2008, 466(7): 1710-1715.

[31] Mortazavi SMJ, Schwartzenberger J, Austin MS, et al. Revision total knee arthroplasty infection: incidence and predictors[J]. Clin Orthop Relat Res, 2010, 468(8): 2052-2059.

[32] Suarez J, Griffin W, Springer B, et al. Why do revision knee arthroplasties fail[J]. J Arthroplasty, 2008, 23(6 Suppl 1): 99-103.

[33] Badarudeen S, Shu AC, Ong KL, et al. Complications after revision total hip arthroplasty in the medicare population[J]. J Arthroplasty, 2017, 32(6): 1954-1958.

[34] Dasari SP, Kanumuri SD, Yang J, et al. Extended prophylactic antibiotics for primary and aseptic revision total joint arthroplasty: a meta-analysis [J]. J Arthroplasty, 2024, 39(9S2): S476-S487.

[35] American Academy of Orthopaedic Surgeons. Diagnosis and prevention of periprosthetic joint infections: evidence-based clinical practice guideline [M]. Rosemont: American Academy of Orthopaedic Surgeons, 2019.

[36] Wyles CC, Hevesi M, Osmon DR, et al. 2019 John Charnley award: increased risk of prosthetic joint infection following primary total knee and hip arthroplasty with the use of alternative antibiotics to cefazolin: the value of allergy testing for antibiotic prophylaxis[J]. Bone Joint J, 2019, 101-B(6 Suppl B): 9-15.

[37] Blumenthal KG, Ryan EE, Li Y, et al. The impact of a reported penicillin allergy on surgical site infection risk[J]. Clin Infect Dis, 2018, 66(3): 329-336.

[38] Kheir MM, Tan TL, Azboy I, et al. Vancomycin prophylaxis for total joint arthroplasty: incorrectly dosed and has a higher rate of periprosthetic infection than cefazolin[J]. Clin Orthop Relat Res, 2017, 475(7): 1767-1774.

[39] Rondon AJ, Kheir MM, Tan TL, et al. Cefazolin prophylaxis for total joint arthroplasty: obese patients are frequently underdosed and at increased risk of periprosthetic joint infection[J]. J Arthroplasty, 2018, 33(11): 3551-3554.

[40] Liu C, Kakis A, Nichols A, et al. Targeted use of vancomycin as perioperative prophylaxis reduces periprosthetic joint infection in revision TKA[J]. Clin Orthop Relat Res, 2014, 472(1): 227-231.

[41] American Joint Replacement Registry (AJRR). 2024 annual report[R]. Rosemont: American Academy of Orthopaedic Surgeons, 2024.

[42] Badarudeen S, Shu AC, Ong KL, et al. Complications after revision total hip arthroplasty in the medicare population[J]. J Arthroplasty, 2017, 32(6): 1954-1958.

[43] Suarez J, Griffin W, Springer B, et al. Why do revision knee arthroplasties fail[J]. J Arthroplasty, 2008, 23(6 Suppl 1): 99-103.

[44] Mortazavi SMJ, Schwartzenberger J, Austin MS, et al. Revision total knee arthroplasty infection: incidence and predictors[J]. Clin Orthop Relat Res, 2010, 468(8): 2052-2059.

[45] De Groot JD, Brokelman RGB, Fransen BL, et al. Antibiotic prophylaxis before tissue biopsy has no effect on culture results in presumed aseptic revision total hip arthroplasty[J]. J Bone Jt Infect, 2024, 9(1): 67-74.

[46] Perez-Prieto D, Portillo ME, Puig-Verdie L, et al. Preoperative antibiotic prophylaxis in prosthetic joint infections: not a concern for intraoperative cultures[J]. Diagn Microbiol Infect Dis, 2016, 86(4): 442-445.

[47] Bedencic K, Kavcic M, Faganeli N, et al. Does preoperative antimicrobial prophylaxis influence the diagnostic potential of periprosthetic tissues in hip or knee infections [J]. Clin Orthop Relat Res, 2016, 474(1): 258-264.

[48] Burnett RS, Aggarwal A, Givens SA, et al. Prophylactic antibiotics do not affect cultures in the treatment of an infected TKA: a prospective trial [J]. Clin Orthop Relat Res, 2010, 468(1): 127-134.

[49] Stoll K, Alfonsi S 3rd, Khan AZ, et al. Preoperative prophylactic antibiotics administration does not influence culture yield in revision shoulder arthroplasty[J]. J Shoulder Elbow Surg, 2023, 32(11): 2366-2370.

[50] Ghanem E, Parvizi J, Clohisy J, et al. Perioperative antibiotics should not be withheld in proven cases of periprosthetic infection[J]. Clin Orthop Relat Res, 2007, 461: 44-47.

[51] Wouthuyzen-Bakker M, Tornero E, Claret G, et al. Withholding preoperative antibiotic prophylaxis in knee prosthesis revision: a retrospective analysis on culture results and risk of infection[J]. J Arthroplasty, 2017, 32(9): 2829-2833.

[52] Anagnostopoulos A, Bossard DA, Ledergerber B, et al. Perioperative antibiotic prophylaxis has no effect on time to positivity and proportion of positive samples: a cohort study of 64 Cutibacterium acnes bone and joint infections[J]. J Clin Microbiol, 2018, 56(2): e01417-17.

抗菌药物预防

19

Alisina Shahi[1,*]; T. David Luo, MD, PhD[2]; Michael Yayac, MD, MBA[3]; Jason M. Jennings[4,5,6]; Mauro Jose Salles, MD, MSc, PhD[7]; Natsumi Saka, MD, MSc, PhD[8]; Thananjeyen Srirangarajan[9]; Renjy Nelson[10]; Zachary K. Christopher, MD[11]; Samuel Parra Aguilera, MD[12]; Matthew S. Austin, MD[13]; Kristen I. Barton[4,14]; Pawel Bartosz, MD[15]; Natividad Benito[16]; Sebastian Braun[9]; Laura E. Damioli, MD[17]; Raquel B. da Silva, MD, MSc, PhD[18]; Fabio Stucchi Devito, MD, PhD[19]; Eduardo C. dos Santos, MD[7]; Margarita Veloso Duran, MD[20]; Panayiotis J. Papagelopoulos Nicolás Enviado[21]; David Figueroa, MD[22]; Raul Garcia-Bógalo, MD[23]; Nicholas J. Giori[24]; George Guild[25]; Abdullah S Hammad, MD[26]; Hitoshi Honda, MD, PhD[27]; Meeri Honkanen, MD, PhD[28]; Amir Human Hoveidaei, MD, MSc, MBA[29]; Christopher Kandel, MD[30]; Ben Kendrick[31]; Ianiv Klaber[32]; Tyler Konen, DO[3]; Gwo-Chin Lee[23]; Bingyun Li, PhD[33]; Óliver Marín-Peña, MD[34]; Kenneth Mathis1; Panayiotis D. Megaloikonomos, MD, MSc, PhD[35]; Piret Mitt, MD, PhD[36]; J Robert Molloy, MD[37]; Keita Morikane, MD, PhD[38]; Javad Parvizi[39]; Trisha N. Peel, MBBS, PhD[40]; Christopher E. Pelt, MD[41]; Daniel Ramírez[42]; Daniel Schweitzer[43]; Lais S. Seriacopi, MD[7]; Randi Silibovsky, MD[44]; Justinas Stucinskas[45]; Jonatan Tillander, MD, PhD[46]; Katsufumi Uchiyama[47]; Ilker Uçkay[48]; Edward M Vasarhelyi[9]; Dace Vigante, MD[49]; Koji Yamada, MD, PhD[50]; Chun Hoi Yan, MD[51]; Fatih Yildiz, MD[52]

[1] Orthopaedic Department, Adult Reconstruction division, University of Texas Health Science Center at Houston, Houston, TX, USA
[2] Indiana Orthopedic Institute, Fort Wayne, IN, USA
[3] Department of Orthopaedic Surgery, Inspira Health, Vineland
[4] Colorado Joint Replacement, Denver, CO, USA
[5] Department of Mechanical and Materials Engineering, University of Denver, Denver, USA
[6] Department of Physical Therapy, University of Delaware, Newark, USA
[7] Escola Paulista de Medicina (EPM), Federal University of São Paulo (UNIFESP), Brazil
[8] Teikyo University, Tokyo, Japan
[9] Western University, London Health Sciences Centre—University Hospital, London, ON, Canada
[10] Royal Adelaide Hospital, Australia
[11] Mayo Clinic, Phoenix, AZ, USA
[12] Universidad de Concepción, Chile
[13] Hospital for Special Surgery, New York, USA
[14] Western University, London, Canada
[15] Gruca Orthopaedic and Trauma Teaching Hospital, Centre of Postgraduate Medical Education, Otwock, Poland
[16] Sant Pau Research Institute, Barcelona, Spain
[17] University of Colorado Anschutz Medical Campus, Aurora, USA
[18] Hospital Universitário Ciências Médicas de Minas Gerais (HUCM-MG), Belo Horizonte, MG, Brazil
[19] University of Padre Albino Foundation (Unifipa) and Famerp, Brazil
[20] Hospital Universitari Mutua Terrassa, Terrassa, Spain
[21] General University Hospital Attikon, Athens, Greece
[22] Medicina Clinica Alemana-Universidad del Desarrollo, Vitacura, Chile
[23] Madrid, Spain
[24] Stanford University, Palo Alto, USA

[25] Advanced Center for Joint Surgery, Atlanta GA, USA
[26] Elhadrah University Hospital, Alexandria, Egypt
[27] Fujita Health University School of Medicine, Toyoake, Aichi, Japan
[28] Tampere University Hospital, Tampere, Finland
[29] Rubin Institute for Advanced Orthopedics, Sinai Hospital, Baltimore, Maryland, USA
[30] Michael Garron Hospital, Toronto, ON, Canada
[31] Nuffield Orthopaedic Centre, Oxford, UK
[32] Pontificia Universidad Católica de Chile, Santiago, Chile
[33] West Virginia School of Medicine, Morgantown, WV, USA
[34] Hospital Universitario Infanta Leonor, Madrid, Spain
[35] National and Kapodistrian University of Athens, Attikon University General Hospital, Athens, Greece
[36] Tartu University Hospital, Tartu, Estonia
[37] Cleveland Clinic, Cleveland, OH, USA
[38] Yamagata University Hospital, Yamagata, Japan
[39] Rothman Orthopaedics, Philadelphia, PA, USA
[40] Monash University and Alfred Health, Australia
[41] University of Utah, Salt Lake City, Utah, USA
[42] Centro Médico Nacional de Occidente, Mexico
[43] Universidad Catolica de Chile, Chile
[44] Perelman School of Medicine, University of Pennsylvania, Philadelphia, PA, USA
[45] The Hospital of Lithuanian University of Health Sciences Kauno klinikos, Lithuania
[46] University of Gothenburg, Sweden
[47] School of Medicine, Kitasato University, Japan
[48] Balgrist University Hospital, Zurich, Switzerland
[49] Hospital of Traumatology and Orthopaedics, Latvia
[50] Nakanoshima Orthopaedics, Japan
[51] Joint Replacement Centre, Gleneagles Hospital, Hong Kong, China
[52] Bezmialem Vakif University, Istanbul, Turkey

问题 1：预防性抗菌药物是否应按体重给药?

Alisina Shahi, George Guild, Katsufumi Uchiyama, Ilker Uçkay, Justinas Stucinskas, Kenneth Mathis

【回答/建议】 是的。所有预防性抗菌药物的给药都需基于体重。

【证据等级】 强。

【代表投票】 同意 97.0%，不同意 3.0%，弃权 0%(完全共识:意见一致)。

依 据

肥胖是手术部位感染(SSI)和假体周围关节感染(PJI)公认的主要危险因素，其通过多种生理和药代动力学机制导致更高的感染率[1-4]。肥胖增加 SSI/PJI 风险的主要方式之一是使得标准抗菌药物剂量难以达到足够的治疗性组织和血清浓度。肥胖患者分布容积增加且药物代谢改变，这在使用固定剂量方案时可能导致抗菌药物水平低于治疗浓度。研究表明，体重指数(BMI)≥35 kg/m^2 或体重≥120 kg 的患者面临显著更高的 PJI 风险。一项回顾性队列研究发现，此体重类别中剂量不足的患者，1 年内 PJI 发生率为 3.25%，而接受体重调整剂量患者的 PJI 发生率降低至 0.83%[5,6]。

除了药代动力学层面的问题外，肥胖还通过以下途径使患者易患感染：①血管灌注不良，限制了抗菌药物向手术部位渗透；②皮下组织增加，为细菌定植创造了有利环境[7,8]。此外，肥胖与更高的伤口并发症发生率、伤口愈合延迟和慢性全身性炎症相关，进一步增加了 PJI 风险[9-11]。鉴于上述多重不利因素，基于体重的抗菌药物给药，对肥胖患者实现有效预防感染和改善手术

结果至关重要。

基于体重的给药方案能够确保药物在血清和骨组织中达到足够的浓度，这对有效预防全髋关节置换术（THA）和全膝关节置换术（TKA）术后感染至关重要。头孢唑林等抗菌药物不仅需要在血液中达到足够浓度，还需要在手术部位周围的骨骼和软组织中达到足够浓度，以防止细菌定植、避免发生 PJI[12,13]。评估骨小梁中头孢唑林浓度的研究表明，固定剂量给药常常导致血药浓度低于治疗水平，尤其是在肥胖患者中。这主要是由于体重较大的个体分布容积增加，从而稀释了血清和组织间隙中的抗菌药物浓度[14]。例如，一项研究发现，固定剂量的头孢唑林在一部分肥胖患者中未能达到对常见病原体（如甲氧西林敏感金黄色葡萄球菌，MSSA）的最低抑菌浓度（minimum inhibitory concentration，MIC）。相反，根据体重调整给药方式，例如对体重 60～120 kg 的患者给予 2 g 头孢唑林，对体重超过 120 kg 的患者给予 3 g 头孢唑林，已被证明能够维持足够的血清和组织药物浓度，有效降低 PJI 的发生风险[15]。

此外，抗菌药物充分渗透到骨组织对于对抗低毒力微生物尤为重要，这些微生物可以在假体植入物周围的无血管或灌注不良区域持续存在。基于体重的给药方案可确保抗菌药物在不同患者群体中都能达到治疗所需的浓度，从而降低肥胖患者给药不足的风险，也减少了由此引发的相关并发症。该策略不仅提高了预防感染效果，还可降低因给药剂量未达治疗水平而导致细菌耐药性产生的可能性[6,9,14]。

基于体重的抗菌药物给药方案得到了专业组织的认可，如美国骨科医师学会（AAOS）、骨骼肌肉系统感染国际共识会议（ICM，2018 年）和疾病控制与预防中心（CDC），他们推荐根据体重调整头孢唑林和万古霉素的剂量以优化疗效[18]。除了临床获益外，这种方法也具有成本效益优势：通过降低 PJI 的发生率，基于体重调整的给药方案减少了对高成本翻修手术和延长住院时间的需求，PJI 的治疗费用每例通常超过 50 000 美元。实施这些基于证据的给药策略，既能改善患者结局，又能提高医疗资源的利用效率[15]。

结　论

基于体重的抗菌药物给药方案是骨科手术有效预防感染的关键环节。通过确保血清、骨骼和关节周围软组织中的最佳药物浓度，能显著降低 SSI/PJI 的风险，尤其是在肥胖和高危患者中。临床研究的证据支持其在有效预防感染、改善手术结果和保障患者整体安全方面的作用。此外，采用体重调整的给药方案符合基于证据的最佳实践和专业指南，强化了其在现代骨科手术中的必要性。

实际考虑：①在关节置换手术中，应将基于体重调整的给药方案作为抗菌药物预防治疗的标准操作流程来执行。②剂量调整应考虑患者自身的特定因素，如 BMI 和合并症。

为实现最佳预防效果，推荐以下给药指南。①头孢唑林：患者体重＜120 kg 时给予 2 g，体重≥120 kg 时给予 3 g；②万古霉素：15 mg/kg，定时给药以确保切皮时达到药物浓度峰值；③术中追加给药：对于手术持续时间超过 3～4 h 或术中大量失血时，需额外给予抗菌药物。

问题 2：对于耐甲氧西林金黄色葡萄球菌携带者，是否应调整预防性抗菌药物方案？

T. David Luo，Piret Mitt，Christopher E. Pelt，Keita Morikane，Bingyun Li，Robert Molloy，Hitoshi Honda，Randi Silibovsky，Panayiotis D. Megaloikonomos，Amir Human Hoveidaei

【回答/建议】 是的。对于耐甲氧西林金黄色葡萄球菌（MRSA）携带者，应在头孢菌素基础上，额外使用一种对 MRSA 有效的抗菌药物。

【证据等级】 有限。

【代表投票】 同意 96%，不同意 2%，弃权 2%（完全共识：意见一致）。

依　据

围手术期抗菌药物预防对于降低骨科和脊柱手术后 PJI 和 SSI 的风险至关重要[19]。相关研究探讨了联合使用万古霉素和头孢唑林的疗效，特别是在预防 MRSA 感染方面[20]。尽管在 MRSA 定植率低的人群中，在头

孢唑林基础上加用万古霉素预防 SSI 并不优于头孢唑林加安慰剂[21]。对于 MRSA 携带者,如何在抗感染疗效与潜在不良反应之间取得平衡的最佳抗菌药物方案,目前仍是研究热点。

该项系统综述首先筛选了来自 PubMed 和 Web of Science 的 482 篇文章标题和摘要,最终得到 117 篇相关研究。经过全文评估,52 项研究符合纳入标准,其中 14 项研究被选中进行数据提取和详细分析[22-35](表 19-1)。尚无研究明确评估确诊 MRSA 携带者的结果。荟萃分析发现,与非头孢唑林方案相比,单独使用头孢唑林能显著减少 MRSA 感染($P<0.001$)(图 19-1)。万古霉素联合头孢唑林可提供更强的保护,与单独使用头孢唑林相比,显著降低了 MRSA 的感染率($P=0.002$)(图 19-2)。

有 3 项研究未被纳入本荟萃分析之中:

(1) Takeuchi 等[33]比较了接受胸椎和/或腰椎融合术患者局部使用万古霉素与氨苄西林的情况。氨苄西林组($n=114$)有 1 名患者发生 MRSA 感染,万古霉素组未报告 MRSA 感染病例。

(2) Choi 等[34]比较了脊柱手术中使用复方磺胺甲噁唑/甲氧苄啶联合头孢唑林或万古霉素($n=84$)与单独使用头孢唑林或万古霉素($n=511$)的情况,结果发现每组各有 1 名患者发生 MRSA 感染。

(3) Kanellakopoulou 等[35]比较了在 THA/TKA 中使用替考拉宁($n=278$)与第 2 代头孢菌素、β-内酰胺/β-内酰胺酶抑制剂或环丙沙星($n=338$)的情况,结果发现替考拉宁组有 1 名患者发生 MRSA 感染,对照组有 2 名患者发生 MRSA 感染(表 19-1)。

结　论

目前尚无明确的研究评估确诊 MRSA 携带者的结果。然而,本文献综述表明,虽然与使用非头孢唑林、非万古霉素抗菌药物的情况相比,单独使用头孢唑林能有效减少 MRSA 感染,但头孢唑林联合万古霉素方案能显著降低 MRSA 感染率。在骨科和脊柱手术中,与单独使用头孢唑林相比,万古霉素联合头孢唑林似乎能提供更有效的 MRSA 感染防护。值得注意的是,大多数纳入的研究是回顾性队列研究,仅少数为随机对照试验。此外,由于纳入研究在患者人群、干预措施、骨科手术类型和结局方面存在较大差异,很难得出常规添加抗 MRSA 药物或改用抗 MRSA 药物会优于传统的外科抗菌预防方案(即头孢唑林)这一结论。适用于所有接受骨科手术的患者(无论是否为 MRSA 携带者)也必须仔细考虑双重预防的潜在风险,例如抗菌药物耐药性增加和肾毒性。鉴于缺乏专门针对确诊 MRSA 携带者的研究,有必要进行进一步的高质量研究,以制订针对该患者群体的明确的抗菌药物预防指南。

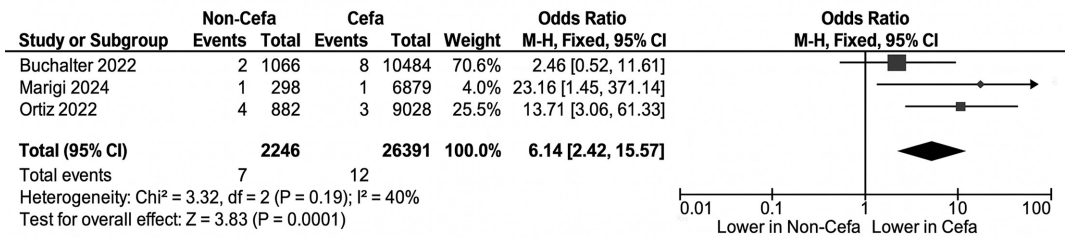

图 19-1　在 3 项研究中使用头孢唑林预防措施组与未使用头孢唑林预防措施组中耐甲氧西林金黄色葡萄球菌(MRSA)感染情况的对比分析

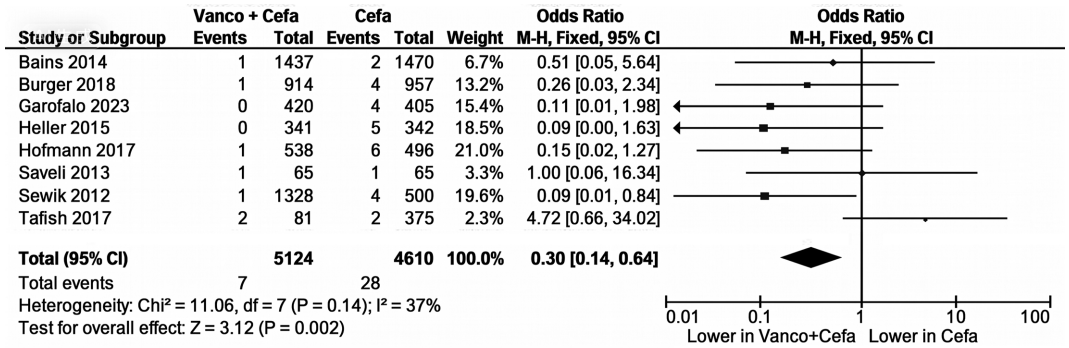

图 19-2　万古霉素联合头孢唑林与单独使用头孢唑林作为术前预防措施时耐甲氧西林金黄色葡萄球菌(MRSA)感染情况的对比

表 19－1 纳入的研究

作者（发表时间）	国家	手术类型	病例组	对照组	样本量		平均年龄（岁）		性别（男性%）		MRSA	
					病例组	对照组	病例组	对照组	病例组	对照组	病例组	对照组
Heller（2015 年）	美国	后路器械脊柱融合术	万古霉素＋头孢唑林	头孢唑林	342	341	55.3±19.1	49.1 ±20.9	45.3	49.3	0	5（1.5）
Burger（2018 年）	美国	THA/TKA	万古霉素＋头孢唑林	头孢唑林	914	957	59.10± 11.55	60.31±11.49	43.04	41.8	1	4
Kanellakopoulou（2008 年）	希腊	THA/TKA	替考拉宁	第 2 代头孢菌素、β－内酰胺类/β－内酰胺酶抑制剂、环丙沙星	278	338	67.40±10.74	70.69±8.01	25.17	21.79	1	2
Ortiz（2014 年）	美国	THA	万古霉素或克林霉素	头孢唑林	882	9 028			294（33）	4 071（45.1）	2	8
Choi（2021 年）	美国	脊柱手术	复方新诺明＋头孢唑林或万古霉素	头孢唑林或万古霉素	84	511	62	60.8	44.5	43.4	1	1
Sewick（2012 年）	美国	关节置换术	万古霉素＋头孢唑林	头孢唑林	1 328	500	60.6 ±12.5	59.6±12.0	36	44	1	4
Bains（2024 年）	美国	关节置换术	万古霉素＋头孢唑林	头孢唑林	1 437	1 470	62	62	44	46	1	2
Takeuchi（2018 年）	日本	胸椎/腰椎融合术	万古霉素＋头孢唑林	氨苄西林	116	114	66 ±14	68±14	52.58	38.59	0	1
Saveli（2013 年）	美国	开放性骨折手术	万古霉素＋头孢唑林	头孢唑林	65	65	40±16	42±18	78	66	1	1
Hofmann（2017 年）	美国	THA/TKA	万古霉素＋头孢唑林	头孢唑林	538	496	61.5±11.6	60.6±12.3	43.75	39.77	1	6
Marigi（2024 年）	美国	TSA	万古霉素	头孢唑林	298	6 879	69.5±11.4	68.6±11.5	41.6	49.2	1	1
Tafish（2017 年）	美国	脊柱手术	万古霉素	非万古霉素	81	375	50	45	58	66.4	2	2
Garofalo（2023 年）	意大利	TSA	万古霉素＋头孢唑林	头孢唑林	420	405	73 ±7	71 ±7	31.4	28.6	0	4
Buchalter（2022 年）	美国	TKA	克林霉素和/或万古霉素	头孢唑林	1 066	10 484	65.14±10.2	65.6±9.6	22.8	32.8	4	3

注：THA—全髋关节置换术，TKA—全膝关节置换术，TSA—全肩关节置换术。

问题 3：自述青霉素过敏且拟接受大型骨科手术的患者是否应进行青霉素皮肤试验？

Michael Yayac，Tyler Konen，Meeri Honkanen，Ianiv Klaber，Matthew S. Austin，Christopher Kandel，Margarita Veloso，Laura E. Damioli，Chun Hoi Yan

【回答/建议】 对于自述有青霉素过敏的患者，通常无需常规进行皮肤测试，因为大多数此类患者可以安全使用头孢菌素。

【证据等级】 Ⅲ级。

【代表投票】 同意 82%，不同意 14%，弃权 4%(强共识：超多数支持)。

依　据

对于接受大型骨科手术的患者，通常推荐使用第 1 代或第 2 代头孢菌素作为最佳的术前全身性抗菌药物预防；替代方案(如万古霉素或克林霉素)则保留用于对头孢菌素或青霉素有严重过敏反应的患者[36-38]。2018 年 ICM 共识建议，对于大多数自述有青霉素过敏的患者无需常规进行皮肤测试，因其交叉反应率低，可以安全耐受头孢菌素；而对于曾发生非过敏性反应的患者，可在手术室中给予试验剂量[39]。美国过敏、哮喘和免疫学学会的最新指南则推荐，对低风险患者可直接进行口服激发试验，无需任何皮肤测试；对于存在未经证实的非过敏性青霉素过敏史的患者，使用头孢菌素时也无需开展相关测试[40]。

自述对青霉素过敏的患者比例远高于该过敏的真实估计患病率[41]。大多数报告的青霉素过敏并非严重的 IgE 介导反应，而是对药物的不耐受(如胃肠道不适)或轻度反应(如无皮疹的瘙痒)，这些被视为低风险，并且可安全使用头孢菌素[42-47]。中度风险包括瘙痒性皮疹或荨麻疹，高风险则包括过敏反应、皮肤测试阳性、对青霉素反复发生反应，或对多种 β-内酰胺类抗菌药物过敏[47]。早期研究提示青霉素与头孢菌素之间的交叉反应率相对较高，约为 10%；但最新数据显示实际比率可能低于 1%[41]。尽管如此，有记录的青霉素过敏史对围手术期护理有重大影响，因为它极大地降低了患者接受一线头孢菌素进行抗菌药物预防的可能性[48-54]。在纳入 12 321 名自述有青霉素过敏患者的 12 项研究中，只有 7 832 人(67.3%，95% *CI*：66.7%～67.9%)接受了头孢菌素作为一线用药[43,44,48-57]。相比之下，在 7 项研究中纳入的 58 700 名无过敏报告的患者中，93.7%(95% *CI*：93.6%～94.0%)接受了一线头孢菌素[42-44,49,50,52,54]。

数项研究表明，自述有青霉素过敏的患者发生 SSI 的风险高出 56%(*OR* = 1.56，95% *CI*：1.02～2.37)[44,48,49,52,54,58,59]。这是因为自述有过敏的患者更可能接受替代抗菌药物，如克林霉素或万古霉素，而这些药物与更高的 SSI 风险相关[44,48,49,52-55,57-64]。在 9 项研究中，与接受一线头孢菌素预防的患者相比，接受替代抗菌药物预防的患者发生 SSI 的风险高出 74%(*OR* = 1.74，95% *CI*：1.18～2.56)[44,48,53-55,57,60,63,64]。

尽管皮肤过敏测试可用于确定哪些患者并非真正对头孢菌素过敏，但 Savic 等[65]证明，低风险患者可以通过直接口服激发试验快速去除其青霉素过敏标签。此外，多项研究表明，自述有青霉素过敏但发生严重反应风险较低的患者，可以在没有任何预先测试的情况下安全接受头孢菌素预防[42-44,48,50,66,67]。在所有研究中，没有 1 例自述有青霉素过敏的患者在接受头孢菌素预防后发生严重过敏反应，所有反应均在停用抗菌药物并接受适当医疗处理后迅速缓解[7-9,13,15,32]。因此，对于严重反应风险较低的患者，可以避免皮肤测试所带来的额外费用、不便和潜在的诊疗延误。

对于可能存在严重过敏反应的患者，转诊至过敏专科医生进行皮肤测试和/或口服激发试验，可有效去除患者记录中的错误过敏标签，并增加接受一线头孢菌素进行抗菌药物预防的患者数量[51,55,56,68,69]。在 5 项研究共 416 名患者中，389 人(94.9%；95% *CI*：92.3%～96.6%)在完成过敏测试后，其青霉素过敏记录从病史中被移除[51,55,56,68,69]。

从经济学角度看，常规皮肤过敏测试可能具有成本效益，因为通过一线抗菌药物预防 PJI 所节省的费用将超过常规皮肤测试相对较低的成本。一项关于 TSA 的收支平衡分析发现，仅需达到 0.45%的绝对风险降低率，皮肤测试就具有成本效益，这低于报道的使用一线抗菌药物预防相比替代方案所降低的 1.99%的 PJI 发生率[60,70]。一项关于 TKA 或 THA 的类似收支平衡分析得出结论，TKA 需要 0.81%的绝对风险降低率，THA 需要 0.655%的绝对风险降低率，才能使过敏测试被视为具有成本效益，这远低于报道的一线抗菌药物与替代抗菌药物之间感染率的差

异[64,71]。另一项针对 TKA 和 THA 的经济分析估计，假设 90%的报告过敏反应并非真性过敏，实施常规皮肤测试在 20 年内可节省近 12 亿美元的成本[72]。

结 论

应常规在术前评估青霉素过敏标签。许多报告的过敏并非真正的 IgE 介导反应或被视为低风险，这些患者无需测试即可安全使用头孢菌素。对于自述有严重青霉素过敏（如过敏反应或严重荨麻疹等 IgE 介导反应）并接受大型骨科手术的患者，皮肤测试可能有其有限的价值，因为它有助于识别那些可以安全耐受一线头孢菌素的患者，从而减少使用与较高 SSI 和 PJI 风险相关的替代抗菌药物。

问题 4：青霉素过敏患者的最佳抗菌药物预防方案是什么？

Jason M. Jennings，Hitoshi Honda，Michael Yayac，Meeri Honkanen，Christopher E. Pelt，Piret Mitt，Nicholas J. Giori，Daniel Schweitzer，Kristen I. Barton

【回答/建议】 对于有明确青霉素过敏记录的患者，在手术室使用第 1 代头孢菌素（头孢唑啉）作为一线抗菌药物预防是安全且适当的。

【证据等级】 强。

【代表投票】 同意 88.2%，不同意 11.8%，弃权 0%（强共识：超多数支持）。

依 据

对于有青霉素过敏史的患者，术前抗菌药物预防的选择可能具有挑战性[73]。在过去的指南中建议对于由免疫球蛋白 E（IgE）介导的超敏反应的患者使用替代药物。然而，这些替代药物却与一些包括增加 SSI 风险和更高成本在内的不良结果相关[73]。虽然报告青霉素过敏的人群大约占 10%[74]，但很少有临床相关的反应[75]。在现有证据中，对青霉素过敏的过度报告以及在自述青霉素过敏的患者中使用头孢菌素的安全性，都已得到充分证实[76]。青霉素与头孢菌素之间的总体交叉反应发生率较低：在使用第 1 代头孢菌素或具有相似 R1 侧链的头孢菌素时，为 1%～2%[76,77]。此外，使用第 3 代或第 4 代头孢菌素，或使用与致敏青霉素侧链不同的头孢菌素，在青霉素过敏患者中引发交叉过敏的风险几乎可以忽略不计[76]。在预防性使用抗菌药物前评估青霉素过敏情况，对抗菌药物管理（antimicrobial stewardship）至关重要[75]。一项近期系统综述[78]表明，青霉素过敏的筛查与检测可显著提高一线抗菌药物的使用率。Porto 等[78]研究发现，真实青霉素过敏的比例很低（0.7%～3%），而自述青霉素过敏的患者在接受头孢菌素预防时的过敏反应发生率为 0～2%。

1. 已报道的青霉素过敏和不良反应

根据该系统综述（图 19－3），在 6 项报告了与青霉素过敏相关不良反应的研究中，绝大多数为非严重的过敏反应（皮疹、荨麻疹、瘙痒、胃肠道不适、局部肿胀、不耐受，或既往久远史/不明史）[70－84]。除 1 项研究外，其余研究在无青霉素过敏患者中均使用头孢唑啉作为预防性抗菌药物；而该研究使用了头孢呋辛[85]。在所有纳入综述的研究中，针对青霉素过敏、作为头孢唑啉替代方案的药物包括克林霉素或万古霉素（表 19－2～表 19－4）。

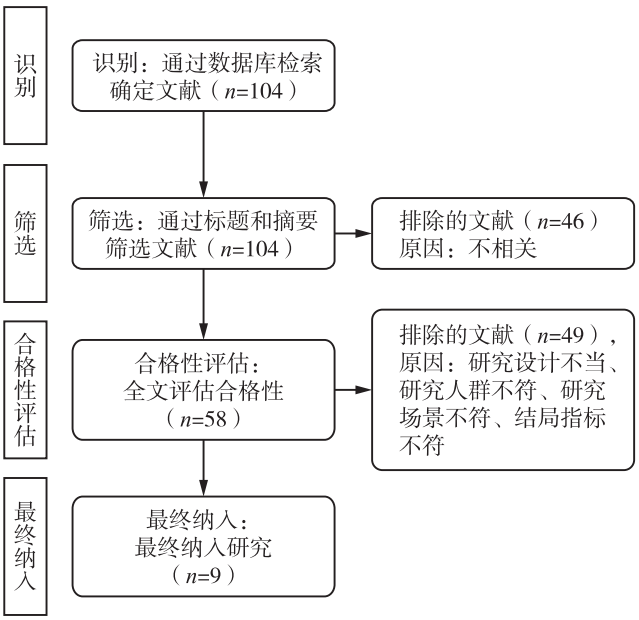

图 19－3 系统综述方案

2. 过敏反应的风险

对自述青霉素过敏且接受头孢菌素预防用药的患者而言,其发生过敏反应的风险为:0～1.5%的患者出现过敏反应(表19-5)。在所有既往有严重青霉素过敏史但接受了头孢唑啉预防的患者中,无人出现严重不良反应,且头孢唑啉耐受性良好。

所有症状在停用抗菌药物并给予抗组胺药和(或)糖皮质激素后均迅速缓解[79]。Bukowski等[79]发现,围手术期使用头孢唑啉进行预防用药导致的过敏反应发生率为0.1%,且临床表现较轻。Jones等[81]报告称,没有患者出现与头孢唑啉相关的过敏反应体征,其中包括8名有严重青霉素过敏的患者。同样,Michaud和Yen[82]报告称,在那些对青霉素发生非IgE介导反应且接受头孢唑啉预防的患者中,未见不良反应。此外,Stone等[84]也报告称,没有任何青霉素过敏且接受头孢唑啉预防用药的患者出现反应。最后,Goh等[80]报告称,头孢菌素与非头孢菌素抗菌药物之间在过敏反应总发生率或严重程度方面没有差异。另有一项研究报告,术中过敏性超敏反应的发生频率在各组间也无差异(头孢唑啉0.2% *vs*. 克林霉素/万古霉素1.3%;P = 0.06)[83]。

3. 术后感染

在6项研究中(表19-5)[79,80,83-86],均报告了使用替代性抗菌药物预防时术后感染的发生率。Bukowski等[79]观察到,在自述青霉素过敏且接受头孢唑啉与接受替代术前抗菌药物预防的患者之间,术后90天内浅表感染(0.1% *vs*. 0.2%;P = 0.58)、深部感染(0.3% *vs*. 0.4%;P = 0.68)以及艰难梭菌(*Clostridioides difficile*,*C. difficile*)感染(0.04% *vs*. 0;P = 0.99)的发生率均无差异。类似地,Goh等[80]发现,在方案组与对照组之间,浅表伤口感染、PJI或*C. difficile*感染的发生率均无差异。Stevoska等[85]证明,在使用头孢呋辛的病例与未使用头孢呋辛的病例之间,PJI的发生(2.1% *vs*. 2.9%;P = 0.440)、培养阳性PJI的发生(2.0% *vs*. 2.9%;P = 0.309)、多菌种感染的发生(19.7% *vs*. 16.7%;P = 0.860)以及分离到的病原体数量均无差异。Stone等[84]也得出结论:无论患者自述是否存在青霉素过敏(0.6% *vs*. 0.4%;P = 0.473),或是选用不同种类预防性抗菌药物(0.5% *vs*. 0.6%;P = 0.481 7),术后感染发生率均无统计学差异。然而,Norvell等[83]发现,与克林霉素和(或)万古霉素组相比,头孢唑啉组的SSI更少(0.9% *vs*. 3.8%;P<0.001),其中包括更少的PJI(0.1% *vs*. 1.9%)。Wyles等[87]报告称,在接受过敏检测的患者中,97%(2 493/2 576)被确认可以使用头孢菌素。在该队列(28 174例TJA)中,94.9%的患者最终接受了头孢唑啉预防,5.1%接受了非头孢唑啉抗菌药物预防。作者发现,与接受非头孢唑啉预防的患者相比,接受头孢唑啉预防患者的无感染生存率显著更高。尽管结果不完全一致,但在围手术期TJA预防用药中,当青霉素过敏患者使用非头孢唑啉抗菌药物预防时,SSI的发生率可能更高。

4. 抗菌药物管理

所有研究一致认为,从抗菌药物管理的角度看,在预防性使用抗菌药物前对严重青霉素过敏进行评估至关重要。Jones等[81]的研究显示,一项多层面的抗菌药物管理干预提高了择期初次TJA中抗菌药物预防用药的适宜性。在该研究中,具有非严重青霉素过敏的患者即使报告出现荨麻疹或局部肿胀,也能耐受头孢唑啉。另一项研究中,一个简单的筛查流程使约2/3自述过敏的患者无需额外会诊或检测即可使用头孢唑啉。作者认为,该流程可安全实施,在提高头孢唑啉的使用率的同时,不会增加过敏反应的发生风险[80]。此外,为降低TJA术后感染风险,预防用药方案应规范头孢菌素及替代性预防性抗菌药物的适用指征[86]。针对自述青霉素过敏患者,也可采用抗菌药物管理干预与相关方案优化用药[84,86]。

结　论

本系统综述发现,青霉素与头孢菌素之间的交叉反应率非常低。纳入综述的研究认为,对于有明确记录的青霉素过敏患者,选择第1代头孢菌素(头孢唑啉)作为预防性抗菌药物的首选是合适的(表19-6)。当头孢唑啉不可获得时,可使用第2代头孢菌素(头孢呋辛)。大多数青霉素过敏患者都可以安全接受一线抗菌治疗[84],而不会出现不良反应。对第1代或第2代头孢菌素的过敏极为罕见;即便发生,多数也较轻,且容易治疗。

表 19－2 综述的基线人口学资料

作 者	病例数 [n(%)]	单中心研究	平均年龄（岁）	BMI（kg/m²）	女性 [n(%)]
Bukowski 等 JOA 2024	THA:25 759 TKA:24 304	是	无 rPCNA＋头孢唑啉：65±10.3 rPCNA＋头孢唑啉：66±9.9 rPCNA＋替代物：66±9.9	无 rPCNA＋头孢唑啉：30.0±6.2 rPCNA＋头孢唑啉：30.1±6.5 rPCNA＋替代物：30.4±6.3	无 rPCNA＋头孢唑啉：25 059(57.8) rPCNA＋头孢唑啉：3 397(68.8) rPCNA＋替代物：435（76.3）
Goh 等 JBJS 2021	对照组:2 078 方案组:2 078	是	对照组:64.5±9.4 方案组:64.4±9.5	对照组:30.3±5.3 方案组:30.2±5.5	对照组:1210（58.2） 方案组:1185（57.0）
Jones 等 CORR 2021	干预前:90 干预后:90	是	干预前:67（range 61～74） 干预后:68（range 62～73）	干预前:31（27～34） 干预后:30（27～36）	干预前:63（70） 干预后:74（83）
Marigi 等 JSES 2024	头孢唑啉:6 879 万古霉素:298	是	头孢唑啉:68.6±11.5 万古霉素:69.5±11.4	头孢唑啉:30.6±6.6 万古霉素:31.0±7.2	头孢唑啉:3498（50.9） 万古霉素:174（58.9）
Michaud 等 COP 2017	801	是	未报道	未报道	未报道
Norvell 等 OFID 2023	头孢唑啉:809 克林霉素和/或万古霉素:319	是	头孢唑啉:68.1±9.6 克林霉素和/或万古霉素 67.2±10.4	头孢唑啉:30.2±6.5 克林霉素和/或万古霉素：30.6± 6.4	头孢唑啉:571（70.6） 克林霉素和/或万古霉素：218（68.3）
Stevoksa 等 JOA 2024	头孢呋辛:5 578 非头孢呋辛:417	是	未报道	未报道	未报道
Stone 等 JAAOS 2019	无青霉素过敏：4 107(83.8) 青霉素过敏：96(16.2)	是	无青霉素过敏:66.3±9.7 青霉素过敏:67.7±9.5	无青霉素过敏:30.6±6.6 青霉素过敏:31.0±7.2	无青霉素过敏：2 332(56.8) 青霉素过敏:556（69.8）
Wyles 等 BJJ 2019	头孢唑啉:28 174 非头孢唑啉抗生素：1 521	是	头孢唑啉:67.1±11.4 非头孢唑啉抗生素：67.5±11.2	头孢唑啉:31.4±6.6 非头孢唑啉抗生素：32.7±7.7	头孢唑啉:15 299（54.3） 非头孢唑啉抗生素：1 053（69.2）

注：BMI—体重指数，rPCNA—报告的青霉素过敏，THA—全髋关节置换术，TKA—全膝关节置换术。

表 19－3 审阅稿件所报告的研究目的、手术操作及证据等级

作 者	目 的	手术 [n(%)]	证据等级
Bukowski 等 JOA 2024	在未常规进行术前过敏检测的情况下，报告青霉素过敏且接受 TJA 患者围手术期使用头孢唑啉进行预防性抗菌药物用药的安全性。	THA:对照组 1 112（53.6）/方案组 1 144（55.2） TKA:对照组 966（46.4）/方案组:934（44.8）	Ⅲ
Goh 等 JBJS 2021	在无需额外进一步检查/评估的情况下，基于方案的青霉素过敏筛查项目的有效性。	THA:对照组 1 112（53.6）/方案组 1 144（55.2） TKA:对照组 966（46.4）/方案组 934（44.8）	Ⅱ
Jones 等 CORR 2021	评估在有记录的青霉素过敏且接受初次 TJA 的患者中，抗菌药物管理干预是否能提高对恰当的预防性抗菌药物用药的依从性[74]。 评估在有记录的青霉素过敏患者中，使用头孢唑啉所致过敏反应或不良反应的风险。	THA:干预前 18（20）/干预后 19（21） THA（前入路）:干预前 28（31）/干预后 33（37） TKA:干预前 44（49）/干预后 38（42）	Ⅲ
Marigi 等 JSES 2024	比较初次全肩关节置换术围手术期抗菌预防中，头孢唑啉与万古霉素全程给药在感染相关并发症方面的疗效差异。	TSA:所有患者 7 177	Ⅲ

（续表）

作　者	目　的	手术［*n*(%)］	证据等级
Michaud 等 COP 2017	确定被报告为青霉素过敏的各种反应类型，以及在仅有青霉素非 IgE 介导反应的患者中，头孢唑啉交叉反应的发生率。	所有骨科手术：801	Ⅱ
Norvell 等 OFID 2023	比较：在被标记为对青霉素或头孢菌素过敏的患者中，比较头孢唑啉与二线抗生素，以评估关节置换术后 90 天内 SSI 的发生率以及术中超敏反应的发生情况。	THA：头孢唑啉 375（46.5）/克林霉素和/或万古霉素 148（46.4） TKA：头孢唑啉 433（53.5）/克林霉素和/或万古霉素 171（53.6）	Ⅱ
Stevoksa 等 JOA 2024	在初次 THA 及 TKA/UKA 中，依据术前预防性抗菌药物方案，比较发生 PJI 患者的致病菌及其抗菌药物耐药谱	THA：头孢呋辛 3 123/非头孢呋辛 206 TKA：头孢呋辛 2 455/非头孢呋辛 211	Ⅱ
Stone 等 JAAOS 2019	分析在 TJA 人群中，青霉素过敏对处方抗生素类型及手术部位感染的影响。	TKA：3 126 后路手术 THA：516 外侧及前方入路 THA：1 261	Ⅱ
Wyles 等 BJJ 2019	用于 TKA 和 THA 围手术期预防的抗菌药物选择；评估抗菌药物过敏检测的有效性；并根据围手术期抗菌药物方案确定 PJI 的发生率。	THA：头孢唑啉 12 068（42.8）/非头孢唑啉抗生素 601（39.5） TKA：头孢唑啉 16 106（57.2）/非头孢唑啉抗生素 902（60.5）	Ⅲ

注：THA—全髋关节置换术，TKA—全膝关节置换术，UKA—膝单髁置换术，TJA—全关节置换术。

表 19－4　综述中所报告的青霉素过敏、所报告的不良反应以及所使用的预防性抗菌药物

作　者	报告青霉素过敏标签	rPCNA 不良反应［*n*(%)］	预防性抗生素使用［*n*(%)］
Bukowski 等 JOA 2024	rPCNA＋头孢唑啉：4 938 rPCNA＋替代物：570	rPCNA＋头孢唑啉：过敏 1 529（31.0）/皮肤病 1 674（33.9）/胃肠道不耐受：105（2.1）/呼吸困难 23（0.5）/红肿 215（4.4）/其他（头痛、头晕、焦虑、心悸）164(3.3)/未指定 1 228（24.9） rPCNA＋替代物：过敏 347（60.9）/皮肤病 71（12.5）/胃肠道不耐受 3（0.5）/呼吸困难 8（1.4）/红肿 40（7.0）/其他（头痛、头晕、焦虑、心悸）24（4.2）/未指定 77（13.5）	无 rPCNA＋头孢唑啉：43 359 rPCNA＋头孢唑啉：4 938 rPCNA＋替代物（万古霉素/克林霉素）：570
Goh 等 JBJS 2021	对照组：310（14.9） 方案组：357（17.2）	方案组：胃肠不适 19（5.3）/未知病史 69（19.3）/无广泛皮疹 133（37.3）/痒 18（5.0）/全身皮疹或荨麻疹 84（23.5）/管性水肿 19（5.3）/过敏 15（4.2）	头孢唑啉：对照组 1 762（84.8）/方案组 1 960（94.3） 万古霉素：对照组 290（14.0）/方案组 101（4.9） 克林霉素：对照组 26（1.2）/方案组 17（0.8）
Jones 等 CORR 2021	研究中所有患者（*N*＝180）	干预前（*n*＝90）：无严重过敏 76/皮疹 37（49）/瘙痒 4（5）/荨麻疹 27（36）/局部肿胀 7（9）/不耐受 12（16）/未知病史 8（11）/严重过敏 14/过敏 14（100）/喉水肿 0（0） 干预后（*n*＝90）：无严重过敏 79/皮疹 29（37）/瘙痒 4（5）/荨麻疹 29（37）/局部肿胀 3（4）/不耐受 16（20）/未知病史 7（9）/严重过敏 11/过敏 10（91）/喉水肿 1（9）	头孢唑啉：无 MRSA 风险因素且报告为非严重青霉素过敏的患者：75 头孢唑啉＋万古霉素：MRSA 风险因素且报告为非严重青霉素过敏的患者 1 万古霉素：无论是否存在 MRSA 风险因素，报告为严重青霉素过敏的患者 14
Marigi 等 JSES 2024	头孢唑林：未见报道 万古霉素：282/289	未报道	头孢唑啉：6 879 万古霉素：298

（续表）

作 者	报告青霉素过敏标签	rPCNA 不良反应［n（%）］	预防性抗生素使用［n（%）］
Michaud 等 COP 2017	113（14）	荨麻疹 10（8.8）/急性气道损伤 8（7.1）/过敏 7（6.2）/血管性水肿 5（4.4）/皮疹 49（43.4）/未知或不记得了 28（24.8）/胃肠道反应升高 2（1.8）/意识模糊 1（0.9）/真菌感染 2（1.8）/焦虑 1（0.9）	头孢唑林、克林霉素、万古霉素（未报告）
Norvell 等 OFID 2023	所有患者都有标记的 β－内酰胺过敏 青霉素过敏：头孢唑啉 743（91.8）/克林霉素和/或万古霉素 267（83.7） 头孢菌素过敏：头孢唑啉 91（11.2）/克林霉素和/或万古霉素 117（36.7） 多重内酰胺过敏：头孢唑啉 59（7.3）/克林霉素和/或万古霉素 88（27.6）	即时反应：头孢唑啉 290（35.8）/克林霉素和/或万古霉素 190（59.6） 延迟反应：头孢唑啉 279（34.5）/克林霉素和/或万古霉素 87（27.3） 反应中间时间：头孢唑啉 241（29.8）/克林霉素和/或万古霉素 44（13.8）	头孢唑啉 809/克林霉素 146/万古霉素 79/克林霉素＋万古霉素 94
Stevoksa 等 JOA 2024	未报道	未报道	头孢呋辛 3 123/无头孢呋辛 206
Stone 等 JAAOS 2019	796	第 1 层级（Tier 1）：严重反应与超敏反应 615（77.2）/荨麻疹 208（26.1）/皮疹 199（25.0）/肿胀或血管性水肿 65（8.2）/过敏 60（7.5）/呼吸窘迫、喘、心悸 32（4.0）/痒 31（3.9） 晕厥或低血压 7（0.9）/水泡疖子、疮、史蒂文斯约翰逊综合征 5（0.6）/冲洗或燃烧 5（0.6）/抽搐 2（0.3）/瘫痪 1（0.1） 第 2 层级（Tier 2）：不良反应与不耐受反应 89（11.2）/腹泻、恶心、呕吐、胃肠道症状 70（8.8）/肌肉骨骼症状 8（1.0）/精神状态变化或头痛 5（0.6）/鹅口疮或酵母菌感染 3（0.4）/艰难梭菌 2（0.3）/原有疾病/症状加重：1（0.1） 第 3 层级（Tier3）：未知或未确定未知 58（7.3）/童年反应 29（3.6）/家族反应 5（0.6）	头孢唑啉 3 953（80.6） 克林霉素 686 patients（14.0） 万古霉素 264 patients（5.4）
Wyles 等 BJJ 2019	2 576 名患者因自述可能存在青霉素或头孢菌素过敏，术前接受了过敏测试	未报道	头孢唑啉 28 174/非头孢唑啉抗菌药物 1 521

注：rPCNA—报告的青霉素过敏。

表 19－5 综述中关于过敏反应、按严重程度划分的不良反应以及术后感染的情况

作 者	过敏反应	研究组过敏反应	按严重程度划分的不良反应	术后感染
Bukowski 等 JOA 2024	总数 17（0）：无 rPCNA＋头孢唑啉 11（0）/rPCNA＋头孢唑啉 5（0.1）/rPCNA＋替代物 1（0.2）	无 rPCNA＋头孢唑啉 224（0.5）/rPCNA＋头孢唑啉 23（0.5）/rPCNA＋替代物 3（0.5）	一级：无 rPCNA＋头孢唑啉 11（0）/rPCNA＋头孢唑啉 4（0.1）/rPCNA＋替代物 1（0.2）/二级 No rPCNA＋头孢唑啉 0（0）/rPCNA＋头孢唑啉 1（0）/rPCNA＋替代物 0（0）	浅表感染：无 rPCNA＋头孢唑啉 50（0.1）/rPCNA＋头孢唑啉 7（0.1）/rPCNA＋替代物：1（0.2） 深部感染：无 rPCNA＋头孢唑啉 154（0.4）/rPCNA＋头孢唑啉 14（0.3）/rPCNA＋替代物 2（0.4） 艰难梭菌感染：无 rPCNA＋头孢唑啉 20（0）/rPCNA＋头孢唑啉 2（0）/rPCNA＋替代物0（0）

（续表）

作　者	过敏反应	研究组过敏反应	按严重程度划分的不良反应	术后感染
/Goh 等 JBJS 2021	总数 31（0.7） 对照组 15（0.7） 方案组 16（0.8）	头孢唑啉：对照组 13（86.7）/方案组 15（93.8） 万古霉素：对照组 1（6.7）/方案组 1（6.2） 克林霉素：对照组 1（6.7）/方案组 0（0.0）	一级：对照组 15（0.7）/方案组 16(0.8) 二级：对照组 0（0.0）/方案组 0（0.0） 三级：对照组 n = 0（0.0）/方案组 0（0.0） 四级：对照组 0（0.0）/方案组 0（0.0）	浅表感染：对照组 25（1.2）/方案组 n = 16（0.8） 深部感染：对照组 8（0.4）/方案组 10（0.5） 艰难梭菌感染：对照组 4（0.2）/方案组 3（0.1）
Jones 等 CORR 2021	痒 2/130 在 8 例报告有严重青霉素过敏的患者中，没有任何患者对头孢唑啉发生过敏反应	未报道	未报道	未报道
Marigi 等 JSES 2024	未报道	未报道	未报道	痤疮丙酸杆菌相关感染：头孢唑啉 31（40.8）/万古霉素灌注＞30 min 2（66.7） 金黄色葡萄球菌相关感染：头孢唑啉 16（21.1）/万古霉素灌注＞30 min 1（33.3） 凝固酶阴性葡萄球菌相关感染：头孢唑啉 7（9.2）/万古霉素灌注＞30 min 1（33.3） 链球菌相关感染：头孢唑啉 4（5.3）/万古霉素灌注＞30 min 0（0） 其他感染：头孢唑啉 12（15.8）/万古霉素灌注＞30 min 0（0）
Michaud 等 COP 2017	在接受头孢唑啉 81 例非 IgE 介导型青霉素过敏患者中，未报告任何不良反应	未报道	未报道	未报道
Norvell 等 OFID 2023	头孢唑啉 4/克林霉素和/或万古霉素 8	静脉过敏反应：头孢唑啉 2/克林霉素和/或万古霉素 4 气道介入：头孢唑啉 0/克林霉素和/或万古霉素 0 皮肤受累：头孢唑啉 1/克林霉素和/或万古霉素 2 面部/喉咙肿胀：头孢唑啉 0/克林霉素和/或万古霉素 0 血流动力学不稳定：头孢唑啉 10/克林霉素和/或万古霉素 2	未报道	手术部位感染：头孢唑啉 7（0.9）/克林霉素和/或万古霉素 12（3.8） PJI：头孢唑啉 1（0.1）/克林霉素和/或万古霉素 6（1.9） 多重感染：头孢唑啉 1/克林霉素和/或万古霉素 4 葡萄球菌/葡萄球菌属：头孢唑啉 2/克林霉素和/或万古霉素 8 MSSA：头孢唑啉 1/克林霉素和/或万古霉素 5 伪中间葡萄球菌：头孢唑啉 0/克林霉素和/或万古霉素 1 口咽腔表皮：头孢唑啉 1/克林霉素和/或万古霉素 1 屎肠球菌：头孢唑啉 0/克林霉素和/或万古霉素 3 禽肠球菌：头孢唑啉 0/克林霉素和/或万古霉素 1 狗链球菌：头孢唑啉 1/克林霉素和/或万古霉素 0 嗜脂皮肤杆菌：头孢唑啉 1/克林霉素和/或万古霉素 0 肺炎克雷伯菌：头孢唑啉 0/克林霉素和/或万古霉素 3 阴沟肠杆菌：头孢唑啉 0/克林霉素和/或万古霉素 1 奇异变形杆菌：头孢唑啉 1/克林霉素和/或万古霉素 0

（续表）

作 者	过敏反应	研究组过敏反应	按严重程度划分的不良反应	术后感染
Stevoksa 等 JOA 2024	未报道	未报道	未报道	革兰阳性：头孢呋辛 66/76（86.8）/无头孢呋辛 8/8 凝固酶阳性葡萄球菌：头孢呋辛 15/76（19.7）/无头孢呋辛 0/8 凝固酶阴性葡萄球菌：头孢呋辛 32/76（42.1）无头孢呋辛 3/8 链球菌：头孢呋辛 4/76（5.3）/无头孢呋辛 1/8 厌氧菌：头孢呋辛 8/76（10.5）/无头孢呋辛 2/8 肠球菌属：头孢呋辛 6/76（7.9）/无头孢呋辛 2/8 革兰氏阴性：头孢呋辛 10/76（13.1）/无头孢呋辛 0/8
Stone 等 JAAOS 2019	没有任何对青霉素过敏且接受头孢唑啉治疗的患者出现不良反应	未报道	未报道	头孢唑啉 18（0.5）/克林霉素 4（0.6）/万古霉素 0（0）
Wyles 等 BJJ 2019	未报道	未报道	未报道	未报道

注：rPCNA—报告青霉素过敏。

表 19－6 综述的主要研究结论

作 者	研究结论
Bukowski 等 JOA 2024	对于有 rPCNA 且接受初次 TJA 的患者，围手术期使用头孢唑啉进行预防，其过敏反应发生率为 0.1%，且这些反应在临床上较为轻微/不明显 头孢唑啉可安全用于大多数患者，且不受 rPCNA 严重程度影响
Goh 等 JBJS 2021	采用青霉素过敏筛查流程后，自述对青霉素过敏的患者中有 2/3 能够安全使用头孢唑啉；同时，头孢唑啉的总体使用率提高了 9%，达到 94%，且不良反应并未增加
Jones 等 CORR 2021	非重度青霉素过敏的患者，即使报告出现荨麻疹或局部肿胀，也能耐受头孢唑啉 可在各机构推行抗菌药物管理干预措施，以在骨科 TJA 患者中，扩大对报告青霉素过敏患者的头孢菌素使用
Marigi 等 JSES 2024	与头孢唑啉相比，若将万古霉素作为主要预防用药并完整给药（从开始输注到切皮时间＞30 min），并不会不利地增加感染性并发症及 PJI 的发生率 预防用药方案应明确并推动头孢唑啉或万古霉素的适当使用指征；必要时，应确保万古霉素完整给药，以降低初次 TSA 后的感染风险
Michaud 等 COP 2017	对于自述对青霉素过敏的患者，获取其具体过敏反应类型很重要，以指导抗菌药物的选择 对于报告为非 IgE 介导反应的青霉素过敏患者，使用头孢唑啉是安全的
Norvell 等 OFID 2023	在被标记为 β-内酰胺类药物过敏的 TJA 患者中，将头孢唑啉作为围手术期预防感染用抗菌药物，与术后手术部位感染发生率降低相关，且不会增加术中超敏反应
Stevoksa 等 Joa 2024	使用二线抗菌药物并未影响病原体谱或抗菌药物耐药性 较高比例的凝固酶阴性葡萄球菌菌株对克林霉素耐药
Stone 等 JAAOS 2019	任何一位报告青霉素过敏且接受头孢唑啉的患者均未出现不良反应；根据其报告的反映情况，大多数青霉素过敏患者可以安全接受一线抗菌治疗 在该人群中，青霉素过敏以及使用二线抗菌治疗并未影响手术部位感染发生率
Wyles 等 BJJ 2019	在 TKA 和 THA 围手术期感染预防中，使用非头孢唑啉抗菌药物时，PJI 发生率显著更高，这凸显了术前抗菌药物过敏检测在提高头孢唑啉使用率方面的积极作用 鉴于真实青霉素过敏阳性率较低，且抗菌药物选择这一风险因素易于调整，建议对所有自述青霉素和头孢菌素过敏的患者进行围手术期检测并确认（清除）过敏标签

注：rPCNA—报告青霉素过敏，PJI—假体周围关节感染，THA—全髋关节置换术，TKA—全膝关节置换术，TJA—全关节置换术，TSA—全肩关节置换术。

问题 5：是否应根据合并症情况调整大型骨科手术患者的抗菌药物预防方案？

Mauro Jose Salles，Eduardo C. dos Santos，Raquel B. da Silva，Lais S. Seriacopi，Jonatan Tillander

【回答/建议】 尽管可针对高风险人群并结合地区微生物流行病学情况考虑个体化的抗菌药物预防用药，但仅依据患者的合并症情况调整预防性抗菌药物方案似乎并不会改变感染发生率。

【证据等级】 中等。

【代表投票】 同意 79%，不同意 12.9%，弃权 8.1%(中等共识：明显多数支持)。

依　据

预防性使用全身性抗菌药物仍是骨科手术感染预防综合措施中的关键组成部分。然而，在植入内固定器械的大型骨科手术中，仍可能发生 SSI、PJI 和骨髓炎；这些感染可能致残、代价高昂，且有时可致命[88]。预防性抗菌药物可能会失效，其原因是多因素的，患者皮肤微生物群中 β-内酰胺耐药菌占比偏高是重要影响因素[89]。

一些患者(包括合并症患者)在接受骨科植入物手术后感染风险会增加[90]。与术后感染相关、文献中最常被提及的合并症包括：未控制的糖尿病(空腹血糖＞180 mg/dL、HbA1c＞7%)、营养不良(血清白蛋白＜3.50 g/dL)、心血管疾病、慢性肾功能不全、肥胖(BMI≥30 kg/m^2)、当前吸烟(烟草使用)、免疫抑制状态(未治疗的 HIV 阳性患者、恶性肿瘤、自身免疫病、使用免疫抑制剂)，以及既往关节手术史[90-93]。此外，经验证的风险分层指标得分[如美国麻醉医师协会(ASA)评分和 Charlson 合并症指数(CCI)]与骨科手术后感染发生率呈显著正相关[89-91]。

头孢菌素的标准化抗菌药物预防用药在大多数患者中能有效预防 SSI 和 PJI[92]。本研究评估目标：对于接受大型骨科手术的患者，是否需要根据患者合并症状况对围手术期预防性抗菌药物方案进行优化，以降低术后感染发生风险。评估的内容包括：用于预防的最佳抗菌药物选择与剂量，以及局部抗菌治疗、出院后延长用药和联合用药以覆盖对头孢菌素耐药的细菌。开放性骨折手术未纳入分析。

针对合并症以及手术部位相关的微生物药敏谱来个体化调整预防性抗菌药物方案，在特定人群中显示出一定前景。一项西班牙回顾性研究纳入 657 名患者，结果显示：在髋部骨折手术中为预防 MRSA 加用替考拉宁，可降低 SSI 发生率。手术时间延长(＞120 min，$OR=4.5$，$P=0.02$)、输注红细胞($OR=11.6$，$P=0.002$)以及尿路感染($OR=4.28$，$P=0.02$)是骨科感染的重要危险因素[94]。近期一项欧洲研究在初次 TJA 中将预防用药从头孢呋辛改为“替考拉宁＋庆大霉素”，以针对耐药病原体，尤其是凝固酶阴性葡萄球菌(CoNS)和对头孢呋辛耐药的肠杆菌科细菌。早期和延迟性 PJI 发生率降低了 75.2%(0.57% *vs.* 2.24%，$HR=0.25$，$P=0.004$)。但同时观察到可逆的 1 期急性肾损伤(AKI)发生率增加(3.3% *vs.* 0.8%，$P=0.001$)[95]。相反，Tan 等[96]对 8 575 例 TJA 的分析发现，标准化头孢唑啉或万古霉素预防方案对 PJI 发生率无显著影响(1.1% *vs.* 1.3%，$P=0.33$)。按糖尿病(1.7% *vs.* 2.1%，$P=0.28$)、类风湿关节炎(1.8% *vs.* 2.2%，$P=0.47$)、肝病(2.1% *vs.* 2.3%，$P=0.59$)或甲状腺功能减退(1.2% *vs.* 1.5%，$P=0.34$)等合并症分层后，头孢唑啉组与万古霉素组的 PJI 发生率亦无显著差异。作者据此认为：基于患者合并症来调整抗菌药物并不能显著降低 PJI 的发生风险。在接受脊柱手术的儿科人群中，面向高风险患者调整预防性抗菌药物方案则被证明有效：对于某些高风险患儿，单用头孢唑啉不足(如 ASA＞2、骶骨/骨盆内固定、融合节段更多、手术时长＞5.6 h、无法行走、缺乏括约肌控制、认知障碍、术后入住 ICU 等)。培养结果显示，72%为革兰氏阴性杆菌，其中 85.5%对庆大霉素敏感。作者认为加用庆大霉素可改善对革兰氏阴性杆菌的覆盖，从而降低 SSI 发生风险($P<0.001$)[97]。

在特定情境下，一些创新做法也同样有效。更多证据强调了手术方式与患者个体因素的重要性。对于因股骨近端骨折接受髋关节半髋关节置换术，且预计感染率可高达 9%的患者，已成功采用个体化的全身与局部抗菌药物预防方案来预防 PJI[98,99]。多数髋部骨折患者由于合并基础疾病、年龄偏大、频繁住院以及定植多重耐药的革兰氏阴性杆菌而处于高感染风险[98,100]。在一项纳入 848 名患者的准随机对照临床研究中，深部 SSI 发生率在常规治疗组为 3.5%(含 0.5 g 庆大霉素的骨水泥)，在干预组为 1.1%(1 g 克林霉素＋1 g 庆大霉素)

($P=0.041$;并采用校正年龄和性别的逻辑回归)。所有患者均接受单次剂量的全身抗菌药物预防:庆大霉素(3 mg/kg)和替考拉宁(400 mg)。该研究显示,为预防1例感染所需治疗病例数约为42例[100]。

结 论

头孢菌素的标准化预防性抗菌药物方案能有效降低骨科手术后的感染风险。然而,针对特定人群和流行病学模式的创新方法显示出前景。依据当地微生物耐药模式对预防性抗菌药物进行个体化调整,可能降低后续感染风险。同时,在小儿脊柱手术以及髋部骨折患者中,恰当的全身性预防用药个体化策略也显示出潜力。未来应开展随访充分的随机对照试验来评估这些策略,以在不推动抗微生物耐药的前提下优化预防性抗菌药物方案。

问题6:伤口内使用万古霉素粉剂能否降低大型骨科手术患者手术部位感染/假体周围关节感染的发生率?

Natsumi Saka, Koji Yamada, Abdullah S Hammad, Fatih Yildiz, Fabio Stucchi Devito, Pawel Bartosz, George N Guild III

【回答/建议】 由于缺乏充分的高等级证据,不建议在大型骨科手术中常规使用切口内应用的万古霉素粉末来降低SSI/PJI发生率。

【推荐强度】 有限。

【代表投票】 同意89.1%,不同意9.1%,弃权1.8%(强共识:超多数支持)。

依 据

为撰写本文,本研究开展了系统综述与荟萃分析,以明确在接受大型骨科手术的患者中,局部外用万古霉素粉末相较对照措施在降低SSI/PJI发生率方面的疗效(表19-7)。采用随机效应模型合并结果,并使用Cochrane偏倚风险工具2.0评估各结局的偏倚风险。使用推荐意见分级的评估、制定与评价(GRADE)系统评价证据确定性,并制作研究结果汇总表来描述结果[101]。同时进行了试验序贯分析以评估结果的稳健性。

2018年ICM共识认为:关于局部使用万古霉素粉末降低SSI发生率的证据不足,因为当时仅发表了1项随机对照试验(RCT)。该共识之后又发表了多项RCT,使得围绕该主题开展荟萃分析成为可能。

在检索PubMed和Embase后,共纳入13项RCT、5 041名受试者[102-114]。所有研究发表于2013—2024年。其中3项来自印度[102,107,111],2项来自伊朗[103,106],2项来自中国[110,113],其余研究来自泰国、伊拉克、美国、加拿大、巴基斯坦和尼日利亚[104,105,108,109,112,114]。研究类型方面:8项聚焦脊柱手术[102-104,106,109,110,112,114],2项聚焦TKA[107,108],1项同时涵盖TKA和THA[113],2项聚焦骨折手术[105,111]。其中脊柱手术有2项研究未使用植入物[112,114]。样本量范围为42~1 022,随访时间范围为30~182天。所用万古霉素粉末剂量为0.5 g[114]、1 g[102,105,108-110,112,113]或2 g[103,104,106,107,111]。所有研究均使用常规术前抗菌药物静脉给药,且没有研究在对照干预中使用其他抗菌药物或安慰剂局部给药。感染的定义方面:4项采用CDC定义[104-106,110],1项采用骨折相关感染共识定义[111],2项采用肌肉骨骼感染学会(Musculoskeletal Infection Society)标准[107,108],1项使用研究者自定义[114],其余5项未提供明确的定义[102,103,109,112,113]。各研究的偏倚风险从"有些顾虑"到"高风险"不等。

在纳入的13项研究中,仅1项研究(对象为接受开放或显微椎间盘切除术的患者)显示:万古霉素粉末在降低总体SSI方面具有显著效果($RR=0.19$,95% CI:0.04~0.83)[114]。其他研究未能证明万古霉素粉末在降低SSI方面具有显著疗效;且有1项TKA试验因万古霉素粉末组SSI增加而被中止[108]。另有1项针对高风险胫骨平台或Pilon骨折的大型研究未显示总体SSI下降,但显示革兰氏阳性球菌感染减少[105];不过,该结局并非预先设定。

就进一步分析结果而言,万古霉素粉末未能显示在大型骨科手术中显著降低SSI风险($RR=0.78$;95% CI:0.60~1.03;$I^2=35.5\%$;证据确定性极低)(图

19－4)。尽管漏斗图可能存在不对称性,但 Egger 检验提示不对称性不显著($P = 0.25$)。在敏感性分析中(例如排除高偏倚风险研究的分析、逐一剔除研究的敏感性分析),该结果保持一致。在亚组分析中,植入物手术和非植入物手术之间差异无统计学意义($P = 0.46$);不同手术类型亚组之间(如脊柱 *vs*. 骨折 *vs*. TKA *vs*. TKA＋THA)差异也无统计学意义($P = 0.44$)。试验序贯分析显示,总样本量未达到所需信息量 20 629,且 Z 曲线未跨越试验序贯监测界值或无效界值,提示本次荟萃分析结论尚不确定。

尽管在本研究分析中,万古霉素粉末在降低革兰氏阳性球菌所致 SSI 风险方面显示出显著效果,但其对总体 SSI 风险的降低效果并不显著。万古霉素粉末在所有亚组中的疗效也均不显著,包括不同手术类型,以及是否使用植入物的情况。此外,在评估的 13 项 RCT 中,仅有 1 项 RCT 显示其有效。尽管在先前 ICM 共识发布之后 RCT 数量迅速增加,试验序贯分析仍显示结果尚不确定。因此,未来累积数据仍存在可能显示其有效性的空间。然而,目前可获得的数据不足以支持将万古霉素粉末作为预防 SSI 的措施而常规使用。这一结果与近期一项聚焦脊柱手术且仅纳入 RCT 的荟萃分析一致[115]。

对次要结局的进一步分析显示,与对照组相比,万古霉素粉末在预防革兰氏阳性球菌所致 SSI 方面显示出显著降低作用($RR = 0.51$,95% CI:0.32～0.81,$I^2 = 0$;证据确定性低)。然而,在逐一剔除研究的敏感性分析中,当剔除一项大型胫骨骨折研究后,该结果不再具有统计学差异。对于其他结局,万古霉素粉末均未显示具有统计学意义的疗效,且证据确定性极低。5 项研究报告未发生不良事件,4 项研究未报告不良事件,另有 4 项研究报告了不良事件,其中 1 项研究在万古霉素粉末组报告了肾功能障碍和皮疹。因此,万古霉素粉末与不良事件之间的总体关联尚不明确。

本研究存在若干潜在局限性。本次荟萃分析纳入了来自不同专科的手术(如脊柱手术、关节置换以及高风险胫骨骨折),且各研究的随访定义与随访时长不一,可能影响结果。此外,大多数试验在中低收入国家开展,限制了其对高收入国家医疗环境的可推广性。另有超过一半的研究聚焦于脊柱手术,而尚无 RCT 评估运动医学相关手术(如韧带重建),进一步限制了适用范围。并且,排除观察性研究可能导致对不良事件的低估。

结　论

基于现有数据,尽管局部外用万古霉素粉末可能对降低革兰氏阳性球菌所致 SSI 风险有效,但不建议将其作为预防 SSI/PJI 的措施而常规使用,因为在大型骨科手术中其未能显示对总体 SSI/PJI 风险有显著降低作用。鉴于证据确定性极低且研究人群规模不足,仍需开展更多试验以明确其疗效。

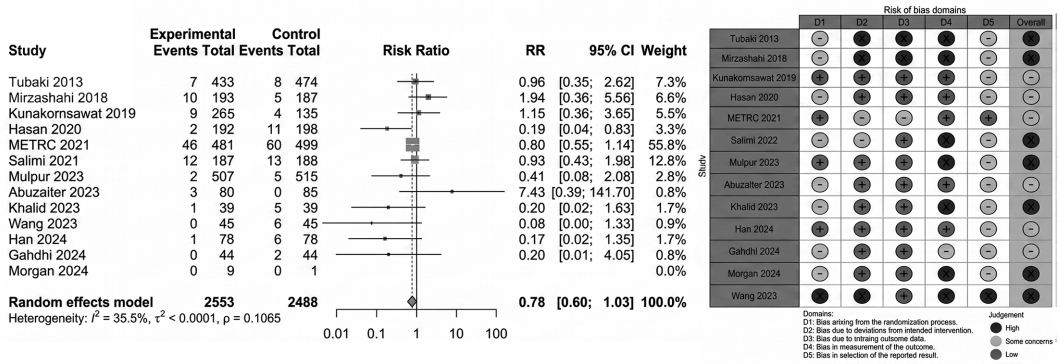

图 19－4　总体 SSI 的森林图及偏倚风险(RoB)

表 19－7　研究结果汇总表

结　果	参与者人数(研究数)随访	证据质量(GRADE)	RR(95% *CI*)	预期绝对效果	
				对照组风险	万古霉素粉末组风险差异
整体 SSI	5 041 (13 RCTs)	极低[a,b,c]	0.78 (0.60～1.03)	每千人中有 50 例	每千人少 11 例 (少 20 例至多 2 例)
再次手术	20 02 (2 RCTs)	极低[a,b,c]	0.77 (0.44～1.35)	每千人 28 例	每千人少 6 例 (少 15 例至多 10 例)

（续表）

结 果	参与者人数（研究数）随访	证据质量（GRADE）	RR（95% *CI*）	预期绝对效果	
				对照组风险	万古霉素粉末组风险差异
深度 SSI	5 031（12 RCTs）	极低[a,b,]	0.77（0.52～1.15）	每千人 37 例	每千人少 8 例（少 18 例至多 2 例）
浅表 SSI	2 976（8 RCTs）	极低[a,c]	0.70（0.35～1.41）	每千人 23 例	每千人少 7 例（少 15 例至多 9 例）
GPC SSI	4 093（9 RCTs）	低[a,b,c]	0.51（0.32～0.81）	每千人 27 例	每千人少 13 例（少 19 例至少 5 例）
GNR SSI	4 093（9 RCTs）	极低[a,b,c]	1.29（0.69～2.40）	每千人 9 例	每千人多 3 例（少 3 例至多 13 例）
MRSA SSI	1 568（4 RCTs）	极低[a,b,c]	0.32（0.01～7.88）	每千人 1 例	每千人少 1 例（少 1 例至多 9 例）

注：局部外用万古霉素粉末与对照措施在 SSI 预防方面的比较。患者或人群：SSI；研究场景：大型骨科手术；干预措施：万古霉素粉末；对照：对照组（常规处理/未使用万古霉素粉末）。

GPC—革兰氏阳性球菌。

干预组风险（及其 95% *CI*）由对照组假定风险以及干预措施的相对效应（及其 95% *CI*）计算得出。

GRADE 工作组证据等级

高确定性：非常确信真实效应接近效应估计值。

中等确定性：对效应估计有中等程度的信心；真实效应可能接近效应估计值，但也有可能与其存在显著差异。

低确定性：对效应估计的信心有限；真实效应可能与效应估计值存在显著差异。

极低确定性：对效应估计几乎没有信心；真实效应很可能与效应估计值存在显著差异。

解释：[a] 偏倚风险高，主要体现在结局评价方面；[b] *CI* 较宽；[c] 未达到所需信息量（RIS）。

问题 7：大型骨科手术中使用局部抗菌药物（如万古霉素）有何顾虑？

Thananjeyen Srirangarajan，Sebastian Braun，Gwo-Chin Lee，Bingyun Li，Daniel Ramírez，Justinas Stucinskas，Edward M Vasarhelyi

【回答/建议】 局部抗菌药物的使用与罕见并发症相关，包括无菌性伤口并发症、伤口愈合延迟，以及可能因全身吸收而导致的肾毒性。此外，局部抗菌药物使用还存在理论上的顾虑，包括可能增加抗菌药物耐药或组织毒性风险，进而导致骨愈合/骨性融合延迟。

【证据等级】 中等。

【代表投票】 同意 89.1%，不同意 4.4%，弃权 6.5%（强共识：超多数支持）。

依 据

SSI/PJI 仍是大型骨科手术面临的重要挑战。在初次关节置换术中，SSI/PJI 的发生率为 0.4%～2.4%，而在翻修手术中可高达 10%[116-119]。此类感染会给患者造成沉重负担，表现为恢复时间延长和生活质量下降，同时也会给医疗卫生系统带来显著的经济和管理压力[120-122]。抗菌药物耐药性微生物日益流行，限制了传统全身治疗的有效性，使此类感染的处理进一步复杂化[123]。

局部抗菌药物包括万古霉素粉末、载抗菌药物聚甲基丙烯酸甲酯（polymethylmethacrylate，PMMA）、关节腔内灌注，以及硫酸钙、水凝胶和胶原海绵等先进载体，已成为预防和治疗感染的策略之一。在治疗 PJI 和复杂骨感染时，这些方式可实现局部高浓度抗菌药物递送，使药物直接作用于手术部位病原体，同时最大限度降低全身毒性[123-127]。此外，这些方法也可用于应对血供不良组织中生物膜相关感染的问题[128]。

尽管局部抗菌药物具有一定应用潜力,但其使用仍存在诸多问题,包括局部伤口并发症、组织毒性、诱导细菌耐药的风险,以及因应用技术不一致而导致疗效差异[129,130]。充分认识这些因素,对于优化其在骨科手术中的应用至关重要。

为回答上述问题,本研究开展了一项全面系统综述,以识别直接探讨局部抗菌药物安全性的文献。该综述涵盖粉末、液体、陶瓷珠、PMMA 和可生物降解材料等多种递送方式,并重点关注其安全性和成本效益。

1. 超敏反应

在所纳入的研究中,关于过敏反应(包括超敏反应)的报告很少见,仅有一例由局部使用利福平引起的过敏反应报道。尽管如此,仍应保持谨慎,尤其是在已知对万古霉素等抗菌药物敏感的患者中[131,132]。较轻微的过敏反应,如局部瘙痒或皮肤红斑也可能发生,因此可能需要密切监测并酌情考虑过敏测试[133]。

2. 伤口并发症

高浓度的局部抗菌药物,特别是万古霉素粉末和硫酸钙珠,与无菌性伤口并发症相关。这些并发症可包括伤口愈合延迟、浆液肿形成和切口裂开,并可能影响总体手术结局,甚至需要进一步干预[134,135]。硫酸钙珠与伤口渗液增加有关,这可能与其快速溶解及渗透压效应相关,从而可能使伤口闭合和愈合延迟[136,137]。此外,患者合并症以及局部抗菌药物的应用技术等因素也可能影响此类并发症的发生率和严重程度。

3. 全身吸收与毒性

尽管局部抗菌药物设计用于局部递送,但仍观察到糖肽类抗菌药物的全身不良反应,偶尔导致如急性肾损伤等并发症[138,139]。目前尚未发现局部使用糖肽类抗菌药物会导致具有临床意义的血清药物浓度升高或耳毒性问题[140]。对于既往存在肾功能损害或同时使用肾毒性药物的患者,临床医生仍应保持警惕。对高危患者进行术后肾功能监测可能是合理的[141]。尽管全身毒性风险较低,但评估局部抗菌药物在不同患者群体中的药代动力学特征,有助于进一步完善安全性建议。

4. 组织毒性

在骨科领域,目前尚无重要临床证据表明局部抗菌药物的使用会因细胞毒性作用而导致脊柱手术假关节形成,或创伤手术中骨愈合延迟/骨不连[142-144]。体外研究提示,某些抗菌药物在高浓度下可能对骨祖细胞增殖产生短暂抑制作用,但该效应似乎具有剂量依赖性,且在骨科临床应用中并不具有明确临床相关性[145]。此外,将抗菌药物掺入 PMMA 或胶原海绵等生物材料,并未发现与骨愈合受损相关,这支持了这些递送系统总体上的生物相容性[127,146]。进一步了解不同抗菌药物载体对远期骨愈合结局的影响,可能有助于强化临床建议。

5. 抗菌药物耐药性

在骨科手术中,局部抗菌药物使用与抗菌药物耐药性发生之间的潜在关联尚未得到充分研究。这种理论关联也是包括美国疾病控制与预防中心(CDC)在内的多个机构建议避免在伤口内放置局部抗菌药物的原因之一。未来仍需进一步研究该问题。然而,局部抗菌药物独特的药代动力学特征可能允许形成较高的初始峰浓度,从而迅速降低细菌负荷,并减少促使耐药性产生的选择压力[147]。当局部抗菌药物与全身抗菌药物联合使用时,这种双重策略可通过即时局部作用和持续全身覆盖来增强感染预防效果[148]。骨感染管理方面的证据表明,在局部载体中联合使用抗菌药物可能进一步降低耐药风险,同时提高杀菌效力[149,150]。为最大化这些潜在获益,应采用合理剂量策略,并遵循基于证据的标准化方案。

6. 经济性考虑

万古霉素粉末相对便宜,但其常规使用仍需与因预防感染而避免昂贵再手术的潜在获益进行权衡。多项脊柱手术研究表明,预防性使用局部抗菌药物每 100 例脊柱融合术可节省超过 10 万美元[131,151]。然而,由于局部抗菌药物的应用方式和适应证存在差异,成本效益分析较为复杂。水凝胶和胶原海绵等新型载体可能具有更高疗效,但通常成本也更高。

结　论

局部抗菌药物如万古霉素可能在降低大型骨科手术感染方面具有一定作用,尤其适用于高危患者。然而,仍必须考虑无菌性伤口并发症和全身毒性等问题。建立标准化方案并获得高质量证据,对于确保其安全、有效使用至关重要。未来研究应优先开展长期安全性评估,以指导临床决策。

问题 8：大量失血时是否应重复给予预防性抗菌药物？

Renjy Nelson，Ben Kendrick，Panayiotis J. PapagelopoulosNicolás Enviado，Natividad Benito，Javad Parvizi

【回答/建议】 若失血量超过 1 200 mL，应考虑再次给予预防性抗菌药物。此外，若距术前首次给药已超过 2 个药物半衰期，或进行了大量补液（液体复苏），也建议术中再次给药。

【证据等级】 有限。

【代表投票】 同意 87.8%，不同意 7.3%，弃权 4.9%（强共识：超多数支持）。

依　据

围手术期预防性抗菌药物用药旨在降低 SSI 的风险。预防性抗菌药物应在皮肤切开前给予。关于预防性抗菌药物是否应再次给药的问题，已有多项指南进行探讨，包括 2018 年 ICM 共识[152]。世界卫生组织、美国国家健康与护理卓越研究所、苏格兰校际指南网络以及美国 CDC 关于 SSI 预防的指南，由于临床证据有限，均未就术中再次给药提供明确建议。2013 年，美国卫生系统药师协会联合美国感染病学会、外科感染学会以及美国医疗保健流行病学学会发布了指南，建议在初始给药后经过 2 个抗菌药物半衰期后术中再次给药。该建议基于药代动力学和药效学原理，学界普遍认为，在整个手术过程中（从切皮到缝合），抗菌药物水平应持续高于可能引起 SSI 的病原体的 MIC[153,154]。

现有数据显示，预防性抗菌药物是否需要再次给药，在一定程度上取决于所用抗菌药物的半衰期以及患者的肾脏清除能力。失血和液体补充可能降低血清抗菌药物浓度，尤其是在手术第 1 小时药物浓度较高时[155-157]。失血和补液的确切影响难以预测，取决于所用抗菌药物种类，以及失血和补液发生的时间与速度。一般而言，如果手术持续时间超过 240 min（当使用短半衰期抗菌药物如头孢唑林时）、存在大量失血（1 200～2 000 mL）和（或）进行了大量补液，则需要再次给予预防性抗菌药物。

本研究进行了 1 项全面系统综述，以评估当前关于预防性抗菌药物再次给药的文献状况。经过 4 位专家筛选，共有 25 篇文章被认为适合进行全文审查和数据提取。

1 项 2022 年发表的包含系统综述和荟萃分析的研究，纳入了 2 项 RCT 和 8 项队列研究，共涵盖 9 470 名患者。主要结局指标是接受术前抗菌药物预防并额外术中再次给药（干预组）与仅接受单次术前硫酸钙抗菌药物预防（对照组）的 SSI 发生率的调整后比值比（OR）。其中 2 项研究仅使用头孢唑林，1 项研究使用氨苄西林/舒巴坦，其余研究报告了多种方案，部分包含头孢唑林。汇总分析显示，与未再次给药的患者相比，接受术中再次给药的患者发生 SSI 的合并 OR 值，在 RCT 中为 0.47（95% CI：0.19～1.16，$I^2=36\%$），在观察性队列研究中为 0.55（95% CI：0.38～0.79，$I^2=56\%$）。作者得出结论，与单次术前预防相比，在术前硫酸钙抗菌药物预防基础上额外进行术中再次给药可降低 SSI 的发生率。鉴于现有研究结果，开展一项有足够检验效能的安慰剂对照 RCT 来检验术中再次给药可能不符合伦理，但最佳的再次给药方案仍不明确[158]。

下文回顾了有关骨科手术中使用的特定抗菌药物的文章：

1. 头孢唑林

有 2 项关于头孢唑林手术预防的对照研究，同样证明了在 THA 和脊柱融合术中，失血对药物浓度影响甚微。Meter 等[159]研究了 THA 中失血和容量复苏对 18 名患者血清头孢唑林水平的影响。给药后 4 h，血清头孢唑林水平为 45 μg/mL，若保守估计骨内浓度为血清浓度的 10%～30%，即使术中平均失血量为（1 137 ± 436）mL，该浓度仍可超过金黄色葡萄球菌的 MIC 值（0.5 μg/mL）。据此，作者认为，在失血量不超过 2 L 的情况下，无需在 4 h 内再次给予头孢唑林，即可维持其浓度高于最常见感染病原体的 MIC 值。随后，Polly 等[160]在 19 名接受后路脊柱融合术的患者中重复了该研究，发现术前和术中头孢唑林清除率无显著差异，且失血量与头孢唑林的任何药代动力学参数（AUC、中央室分布容积、稳态分布容积、平均驻留时间或半衰期）均无相关性，同时头孢唑林损失少于 10%。切皮后 4 h 头孢唑林浓度为 27 μg/mL，高于头孢唑林对大多数病原体的 MIC 值。作者得出结论：在失血量不超过 1 200 mL 的情况下，无需将头孢唑林给药间隔缩短至 4 h 以内。

Lopez-Sosa 等[161]对 12 名接受脊柱融合术的儿童进行了一项前瞻性观察研究。平均失血量为 1 156 mL,平均输血量为 628.5 mL,平均补液量为 1 712.5 mL。平均头孢唑林浓度在手术 2 h 和 3 h 分别下降了 62.3%和 81%。他们得出结论:首先,头孢唑林的半衰期约为 90 min,这与其他研究结果一致;其次,头孢唑林浓度与失血量或输血及补液量之间并不存在负相关关系。他们推测,由于组织的动态平衡,血清药物水平可能是以组织药物水平下降为代价得以维持的。

Swoboda 等[162]试图通过 1 项针对预计有大失血量的择期脊柱手术的前瞻性研究,确定术中失血对预防性头孢唑林和庆大霉素血清及组织浓度的影响。在切皮后 60 min,失血量与孢唑林组织浓度呈负相关($r = -0.66$,$P = 0.05$),并与庆大霉素从组织中的清除呈正相关($r = 0.82$,$P = 0.01$)。他们得出结论:当手术时间超过 3 h 且失血量>1 500 mL 时,应给予额外剂量的头孢唑林。庆大霉素给药剂量若超过 1.8 mg/kg,需在手术切皮前至少 30 min 完成输注。

2. 庆大霉素

Markantonis 等[163]研究了结直肠手术患者手术失血量和补液量对庆大霉素血清和组织浓度的影响。庆大霉素以标准剂量 2 mg/kg 输注,并在特定时间点同时采集血液和组织样本。切皮时的平均浓度为(7.83 ± 0.82)μg/mL,皮肤缝合时降至(2.60 ± 0.28)μg/mL,即使对敏感的革兰氏阴性微生物(MIC = 1.0)而言,其有效性也处于临界水平。研究发现静脉输注的液体量与庆大霉素在血清和组织中的浓度呈强负相关($P \leqslant 0.04$)。

3. 万古霉素

Klekamp 等[164]对接受骨科手术且失血量较大或较小的患者进行了前瞻性研究,这些患者也接受了万古霉素预防,以确定术中容量变化对血清万古霉素浓度的影响。大失血量组(大于 2 L)有 6 名指标患者,对照组(失血量<2 L)有 7 名。两组平均术中液体复苏量(不包括血液制品)分别为 12.4 L 和 5.1 L。失血量与万古霉素术中血清半衰期呈轻度负相关。尽管对照组在各时间点的术中万古霉素浓度略高,但两组在绝对浓度或下降速率方面均无统计学差异。8 h 后,除一例肥胖且大量失血的患者外,所有病例的血清万古霉素浓度均约为金黄色葡萄球菌 MIC90 的 8 倍以上。因此,骨科手术中的失血对万古霉素的术中药代动力学影响甚微,很少需要再次给予万古霉素。

Çaglar 等[165]对万古霉素用于翻修髋关节置换术手术预防时的药代动力学变化进行了前瞻性研究。虽然平均血清万古霉素水平在 3 h 时高于估计的万古霉素最低有效水平(5 mg/L),但仅有 62.1%的患者在输注后 12 h 其万古霉素浓度高于最低有效水平。万古霉素低浓度与高浓度的患者之间,术中失血量存在统计学差异[(19.6 ± 7.2) mL *vs.* (13.5 ± 4.0) mL,$P = 0.016$)。ROC 曲线分析显示,失血量>1 150 mL 和失血量/体重比>18.5,对于预测术后 12 h 万古霉素水平低于最低有效水平具有统计学意义(AUC = 0.793 ± 0.16,$P = 0.009$;AUC = 0.753 ± 0.12,$P = 0.025$)。其他变量如补液量、引流量和手术时长差异均无统计学意义。

4. 氯唑西林

1 项对接受重大面部和颈部手术的儿童进行的氯唑西林水平的小型药代动力学分析表明,伴随的大量失血导致血清氯唑西林浓度在手术的大部分时间内低于治疗水平[165]。

问题 9:骨科手术中采用双联抗菌药物预防是否有效?

Zachary K. Christopher, Óliver Marín-Peña, Raul Garcia-Bógalo, David Figueroa, Samuel Parra Aguilera, Dace Vigante, Trisha N. Peel

【回答/建议】 否。对于非 MRSA 定植的骨科手术患者,不推荐术前常规联合使用 2 种抗菌药物预防感染。

【推荐强度】 有限。

【代表投票】 同意 91.8%,不同意 7.2%,弃权 1.0%(完全共识:意见一致)。

依　据

在大多数情况下,骨科围手术期抗菌药物预防推荐第 1 代或第 2 代头孢菌素作为一线药物,因其抗菌覆盖范围广和临床疗效可靠[166-168]。有人提出,在高风险患者群体中,联合使用另一种抗菌药物(最常见的是万古

霉素或氨基糖苷类)进行双抗菌药物预防,以额外覆盖MRSA或革兰氏阴性菌[168]。然而,关于双抗菌药物预防在骨科手术中的益处、适应证以及应使用何种抗菌药物的指导意见仍然有限。

本研究完成了一项全面的文献综述,以识别与骨科手术患者围手术期全身性双抗菌药物预防相关的研究。检索截至2024年9月,使用Medline、Embase和Cochrane搜索引擎,针对"骨科手术""关节置换术"等患者群体,与"双抗菌药物预防""抗菌药物预防""手术预防"等术语以各种Boolean运算符组合进行检索。纳入标准包括调查骨科手术患者围手术期全身性双抗菌药物预防的英文研究,排除非英文研究、非人类研究、仅评估局部或区域预防的研究、撤稿文章、病例报告、非比较性研究、综述文章、其他系统评价或未报告临床随访或患者数据的研究。研究中遵循了系统评价和荟萃分析首选报告项目(preferred reporting items for systematic reviews and meta-analyses,PRISMA)标准。初步检索筛选出1 327项研究。在筛选标题、摘要并去重后,阅读了111篇全文,最终有21项研究符合全部标准并纳入分析。

总体而言,关于此主题的高质量研究相当有限。在骨科文献中,仅有一项随机对照试验比较了单一与双联抗菌药物预防的效果。2023年,Peel等[169]在改良意向治疗分析后,将4 113名接受THA、TKA和肩关节置换术的患者随机分配至头孢唑林组或头孢唑林加1.5 g万古霉素预防组。已定植MRSA的患者被排除在外。总体而言,添加万古霉素的预防感染效果并未优于单用头孢唑林。在肩关节置换术中,万古霉素组($n=15$)无感染患者,安慰剂组($n=15$)有1例感染患者。在膝关节置换术患者中,万古霉素组SSI发生率为5.7%,安慰剂组为3.7%($RR=1.52$)。在髋关节置换术患者中,万古霉素组有3.0%(28/920)的患者发生SSI,安慰剂组为3.1%(29/930)($RR=0.98$),提示万古霉素并未增加肾损伤的发生风险。

本研究还确定了另外20项符合纳入标准、探讨双抗菌药物预防感染的观察性研究。这些研究均为回顾性队列研究,在患者群体、研究规模和抗菌药物选择方面存在异质性。

比较双抗菌药物预防方案的数据大多来自关节置换术文献,尤其是涉及头孢菌素联合糖肽类抗菌药物的研究。其中多项为机构层面的回顾性队列研究,比较了用药变更前后两组患者的情况。Sewick等[170]回顾性分析了1 828例接受头孢唑林或头孢唑林联合万古霉素预防的初次TJA患者,发现两组间感染率差异无统计学意义(1.4% *vs*. 1.1%,$P=0.636$)。Lamplot等[171]比较了1 224例接受初次TKA的患者,一组接受头孢唑林预防,另一组接受头孢唑林联合1 g万古霉素预防。SSI发生率显著降低(2.24% *vs*. 0.49%,$P=0.001$)。该患者队列中有大量BMI>30 kg/m^2、免疫抑制、患有类风湿关节炎以及美国麻醉医师协会分级>2级的患者。然而,历史对照组数据来自2001—2004年。Tornero等[172]在髋/膝关节置换术患者中,对用药变更前后进行了类似研究。他们比较了诱导时接受头孢呋辛1.5 g并在2 h后追加1.5 g的组别与诱导时接受头孢呋辛和替考拉宁800 mg的组别。结果同样发现PJI发生率大幅降低(3.5% *vs*. 1.3%,$P<0.05$)。Barbero-Allende等[173]回顾性分析了1 514例初次髋/膝关节置换术患者,比较了接受头孢唑林的患者队列与接受头孢唑林联合替考拉宁的患者队列,发现PJI发生率显著降低(2.7% *vs*. 1.0%,$P=0.04$)。关节置换术文献中的3项回顾性比较研究指出,在头孢菌素基础上添加第2种抗菌药物(糖肽类或氨基糖苷类)进行预防后,SSI或PJI发生率有所降低,这些研究常涉及高风险患者[174-176]。

在关节翻修术文献中,2014年Liu等[177]的一项研究表明,在翻修TKA患者中有针对性地使用万古霉素和头孢唑林可显著降低感染率(7.89% *vs*. 3.13%,$P=0.046$),特别是针对MRSA感染。需注意,该机构基线水平的MRSA和PJI发生率本身就很高。

还有4项大型数据库研究尝试评估双抗菌药物预防的效果。Ponce等[178]使用退伍军人数据库识别了18 830例接受初次THA/TKA患者,比较了接受头孢唑林、万古霉素或两者联用的患者。他们发现组间30天SSI发生率无统计学差异。Branch-Elliman等的研究纳入了33 848例接受骨科手术的患者,这些患者接受了β-内酰胺类抗菌药物,联用或不联用万古霉素,结果发现30天SSI发生率无差异。Zastrow等[179]和Dettmer等[180]的2项大型数据库研究发现,在髋、膝、肩关节置换术中增加第2种抗菌药物时,感染率降低方面的差异较小。由于难以控制所有可能的混杂因素,因此必须谨慎解读这些大型数据库研究结果。

脊柱外科文献中有4项回顾性比较研究,在风险较高患者中比较了头孢唑林手术预防与头孢菌素联合万古霉素的预防效果,其中3项参照美国CDC标准或深部伤口感染标准,发现SSI发生率有所降低[181-184]。少数其他研究提供了不同的观点,在髋部骨折和肉瘤人群的

回顾性系列研究中结果不一致[185-188]。

临床医师在实施双抗菌药物预防时,必须权衡潜在不良反应的风险与获益。急性肾损伤是双药治疗的常见并发症,尤其是使用庆大霉素[189]和万古霉素[190]时。Courtney 等[190]指出,头孢唑林和万古霉素双药预防是初次 THA/TKA 后急性肾损伤的独立危险因素(OR = 1.82,95% CI:1.25~2.64,P = 0.002)。该研究中万古霉素使用了 24 h;然而,如 Burger 等[175]所指,单次剂量给药可能风险较低。

总之,目前证据不足以支持在常规骨科手术患者中使用双抗菌药物预防感染。仅 1 项随机对照试验,其余证据仅限于回顾性队列比较或用药变更前后的比较。这些回顾性研究未控制混杂变量,且可能存在选择偏倚。基于低质量证据,双抗菌药物预防可能适用于部分骨科手术患者,包括已知 MRSA 定植、免疫抑制或接受翻修手术的患者;然而,还需要进一步设计良好的 RCT 来检验双药预防在这些患者群体中的作用。此外,当使用双药预防时,关于最佳抗菌药物选择和剂量,仍需进一步研究。

参考文献

[1] Alamanda VK, Springer BD. Perioperative and modifiable risk factors for periprosthetic joint infections (PJI) and recommended guidelines[J]. Curr Rev Musculoskelet Med, 2018, 11(3): 325-331.

[2] Jung P, Morris AJ, Roberts SA, et al. BMI is a key risk factor for early periprosthetic joint infection following total hip and knee arthroplasty[J]. Bone Joint J, 2017, 130(B): 892-898.

[3] Ma Z, Guo F, Qi J, et al. Meta-analysis shows that obesity may be a significant risk factor for prosthetic joint infections [J]. Int Orthop, 2016, 40(3): 659-667.

[4] Schiffner E, Latz D, Karbowski A, et al. Possible risk factors for acute and chronic deep periprosthetic joint infections in primary total knee arthroplasty: do BMI, smoking, urinary tract infections, gender, and ASA classification have an impact[J]. J Orthop, 2020, 19: 111-113.

[5] Rondon AJ, Kheir MM, Tan TL, et al. Cefazolin prophylaxis for total joint arthroplasty: obese patients are frequently underdosed and at increased risk of periprosthetic joint infection[J]. J Arthroplasty, 2018, 33(11): 3551-3554.

[6] Lübbeke A, Zingg M, Vu D, et al. Body mass and weight thresholds for increased prosthetic joint infection rates after primary total joint arthroplasty[J]. Acta Orthop, 2016, 87 (2): 132-138.

[7] Chang WP, Peng YX. Differences between patients with diabetes mellitus and obese patients in occurrence of periprosthetic joint infection: a systemic review and meta-analysis [J]. Surg Infect (Larchmt), 2023, 24(6): 671-683.

[8] Palmer RC, Telang SS, Ball JR, et al. Super-obesity is associated with an increased risk of complications following primary total knee arthroplasty[J]. J Arthroplasty, 2024, 39(10): 2986-2991. e1.

[9] George J, Piuzzi NS, Ng M, et al. Association between body mass index and thirty-day complications after total knee arthroplasty[J]. J Arthroplasty, 2018, 33(3): 865-871.

[10] Martin JR, Jennings JM, Dennis DA. Morbid obesity and total knee arthroplasty: a growing problem[J]. J Am Acad Orthop Surg, 2017, 25(3): 188-194.

[11] Anonymous. Mid- to long-term complications and outcome for morbidly obese patients after total knee arthroplasty: a systematic review and meta-analysis[J]. EFORT Open Rev, 2022, 7(5): 321-330.

[12] Gallo J, Nieslanikova E. Prevention of prosthetic joint infection: from traditional approaches towards quality improvement and data mining[J]. J Clin Med, 2020, 9 (7): 2190.

[13] Veerman K, Telgt D, Schreurs W, et al. Antibiotic prophylaxis protocols in 2021[M]//Kort NP, Hirschmann MT, Sierra RJ, et al. Fast Track Surgery in Hip and Knee Arthroplasty: New Standards. Cham: Springer International Publishing, 2024: 331-341.

[14] Sharareh B, Sutherland C, Pourmand D, et al. Effect of body weight on cefazolin and vancomycin trabecular bone concentrations in patients undergoing total joint arthroplasty [J]. Surg Infect (Larchmt), 2016, 17(1): 71-77.

[15] Kheir MM, Tan TL, Azboy I, et al. Vancomycin prophylaxis for total joint arthroplasty: incorrectly dosed and has a higher rate of periprosthetic infection than cefazolin[J]. Clin Orthop Relat Res, 2017, 475(7): 1767-1774.

[16] Myers TG, Lipof JS, Chen AF, et al. Antibiotic stewardship for total joint arthroplasty in 2020[J]. J Am Acad Orthop Surg, 2020, 28(22): e793-e801.

[17] Okoro T, Wan M, Mukabeta TD, et al. Assessment of the effectiveness of weight-adjusted antibiotic administration, for reduced duration, in surgical prophylaxis of primary hip and knee arthroplasty[J]. World J Orthop, 2024, 15(2): 170-179.

[18] Bosco JA, Bookman J, Slover J, et al. Principles of antibiotic prophylaxis in total joint arthroplasty: current concepts[J]. J Am Acad Orthop Surg, 2015, 23(1): e27-e33.

[19] Longo UG, Candela V, Facchinetti G, et al. Antibiotic prophylaxis in primary and revision shoulder replacement: a systematic review[J]. BMC Musculoskelet Disord, 2020, 21 (1): 292.

[20] Peel T, Astbury S, Cheng AC, et al. Multicentre randomised double-blind placebo controlled trial of combination vancomycin

and cefazolin surgical antibiotic prophylaxis: the Australian surgical antibiotic prophylaxis (ASAP) trial[J]. BMJ Open, 2019, 9(11): e033718.

[21] Peel TN, Astbury S, Cheng AC, et al. Trial of vancomycin and cefazolin as surgical prophylaxis in arthroplasty[J]. N Engl J Med, 2023, 389(16): 1488-1498.

[22] Bains SS, Dubin JA, Hameed D, et al. Addition of vancomycin to cefazolin is often unnecessary for preoperative antibiotic prophylaxis during total joint arthroplasties[J]. Arthroplasty, 2024, 6(1): 20.

[23] Burger JR, Hansen BJ, Leary EV, et al. Dual-agent antibiotic prophylaxis using a single preoperative vancomycin dose effectively reduces prosthetic joint infection rates with minimal renal toxicity risk[J]. J Arthroplasty, 2018, 33(7 Suppl): S213-S218.

[24] Garofalo R, Fontanarosa A, De Giorgi S, et al. Vancomycin powder embedded in collagen sponge decreases the rate of prosthetic shoulder infection[J]. J Shoulder Elbow Surg, 2023, 32(8): 1638-1644.

[25] Heller A, McIff TE, Lai SM, et al. Intrawound vancomycin powder decreases staphylococcal surgical site infections after posterior instrumented spinal arthrodesis[J]. J Spinal Disord Tech, 2015, 28(10): E584-E589.

[26] Hofmann K, Hayden B, Kong Q, et al. Triple prophylaxis for the prevention of surgical site infections in total joint arthroplasty[J]. Curr Orthop Pract, 2016, 28(1): 1-4.

[27] Saveli CC, Morgan SJ, Belknap RW, et al. Prophylactic antibiotics in open fractures: a pilot randomized clinical safety study[J]. J Orthop Trauma, 2013, 27(10): 552-557.

[28] Sewick A, Makani A, Wu C, et al. Does dual antibiotic prophylaxis better prevent surgical site infections in total joint arthroplasty[J]. Clin Orthop Relat Res, 2012, 470(10): 2702-2707.

[29] Tafish RT, Alkhaldi AF, Bourghli A, et al. Effectiveness of topical vancomycin in the prevention of spinal surgical site infections: a retrospective cohort study[J]. Antimicrob Resist Infect Control, 2021, 10(1): 136.

[30] Marigi IM, Yu K, Nieboer MJ, et al. After primary shoulder arthroplasty appropriate vancomycin antibiotic prophylaxis does not lead to increased infectious complications when compared to cefazolin[J]. J Shoulder Elbow Surg, 2024, 33(12): 2612-2618.

[31] Buchalter DB, Nduaguba A, Teo GM, et al. Cefazolin remains the linchpin for preventing acute periprosthetic joint infection following primary total knee arthroplasty[J]. Bone Jt Open, 2022, 3(1): 35-41.

[32] Ortiz D 3rd, Teo GM, Lygrisse K, et al. Increased rate of early periprosthetic joint infection in total hip arthroplasty with the use of alternatives to cefazolin despite additional gram-negative coverage[J]. Arthroplast Today, 2022, 14: 183-188.

[33] Takeuchi M, Wakao N, Kamiya M, et al. A double-blind randomized controlled trial of the local application of vancomycin versus ampicillin powder into the operative field for thoracic and/or lumbar fusions[J]. J Neurosurg Spine, 2018, 29(5): 553-559.

[34] Choi JH, Duong HA, Williams S, et al. The efficacy of bactrim in reducing surgical site infections after spine surgery[J]. N Am Spine Soc J, 2022, 9: 100095.

[35] Kanellakopoulou K, Papadopoulos A, Varvaroussis D, et al. Efficacy of teicoplanin for the prevention of surgical site infections after total hip or knee arthroplasty: a prospective, open-label study[J]. Int J Antimicrob Agents, 2009, 33(5): 437-440.

[36] American Academy of Orthopaedic Surgeons. Perioperative appropriate antibiotics[EB/OL]. (Accessed January 13, 2025).

[37] Hawkins B. Clinical practice guidelines for antimicrobial prophylaxis in surgery[M]. Bethesda: American Society of Health-System Pharmacists, 2024.

[38] Ling ML, Apisarnthanarak A, Abbas A, et al. APSIC guidelines for the prevention of surgical site infections[J]. Antimicrob Resist Infect Control, 2019, 8(1): 174.

[39] Bondarenko S, Chang CB, Cordero-Ampuero J, et al. General assembly, prevention, antimicrobials (systemic): proceedings of international consensus on orthopedic infections[J]. J Arthroplasty, 2019, 34(Suppl): S61-S73.

[40] Khan DA, Banerji A, Blumenthal KG, et al. Drug allergy: a 2022 practice parameter update[J]. J Allergy Clin Immunol, 2022, 150(6): 1333-1393.

[41] Sarfani S, Stone CA Jr, Murphy GA, et al. Understanding penicillin allergy, cross-reactivity, and antibiotic selection in the preoperative setting[J]. J Am Acad Orthop Surg, 2022, 30(1): e1-e5.

[42] Goh GS, Shohat N, Austin MS. A simple algorithmic approach allows the safe use of cephalosporin in "penicillin-allergic" patients without the need for allergy testing[J]. J Bone Joint Surg Am, 2021, 103(24): 2261-2269.

[43] Haslam S, Yen D, Dvirnik N, et al. Cefazolin use in patients who report a non-IgE mediated penicillin allergy: a retrospective look at adverse reactions in arthroplasty[J]. Curr Orthop Pract, 2020, 31(4): 478-482.

[44] Kurcz BP, Allan DG, Nestler AJ, et al. Documented penicillin allergies should not preclude use of preoperative cefazolin in hip and knee arthroplasty[J]. J Am Acad Orthop Surg, 2023, 31(3): e107-e117.

[45] Maisat W, Bermudez M, Yuki K. Use of clindamycin as an alternative antibiotic prophylaxis[J]. Perioper Care Operat Room Manag, 2022, 28: 100321.

[46] Tucker KJ, Ham Y, Holmer HK, et al. Utility of beta-lactam allergy assessment in patients receiving vancomycin for surgical prophylaxis[J]. Surg Pract Sci, 2024, 16: 100232.

[47] Shenoy ES, Macy E, Rowe T, et al. Evaluation and management of penicillin allergy: a review[J]. JAMA, 2019, 321(2): 188-199.

[48] Bukowski BR, Torres-Ramirez RJ, Devine D, et al. Perioperative cefazolin for total joint arthroplasty patients who have a penicillin allergy: is it safe[J]. J Arthroplasty, 2024, 39(9S2): S110-S116.

[49] Coleman DT, Stone CA Jr, Wei WQ, et al. Penicillin allergy labels drive perioperative prophylactic antibiotic selection in orthopedic procedures[J]. J Allergy Clin Immunol Pract, 2020, 8(11): 3634-3636. e1.

[50] Goodman EJ, Morgan MJ, Johnson PA, et al. Cephalosporins can be given to penicillin-allergic patients who do not exhibit an anaphylactic response[J]. J Clin Anesth, 2018, 49: 56-60.

[51] Jones R, Quartuccio KS, Stern JL, et al. Antibiotic stewardship interventions improve choice of antibiotic prophylaxis in total joint arthroplasty in patients with reported penicillin allergies[J]. Clin Orthop Relat Res, 2021, 479(7): 1484-1494.

[52] Seidelman JL, Moehring RW, Weber DJ, et al. The impact of patient-reported penicillin or cephalosporin allergy on surgical site infections[J]. Infect Control Hosp Epidemiol, 2022, 43(6): 829-833.

[53] Stevoska S, Behm-Ferstl V, Zott S, et al. Second-line antibiotic agents in patient-reported penicillin or cephalosporin allergy have no negative impact on antibiotic resistance after hip and knee arthroplasty[J]. J Arthroplasty, 2024, 39(1): 242-249. e2.

[54] Stone AH, Kelmer G, MacDonald JH, et al. The impact of patient-reported penicillin allergy on risk for surgical site infection in total joint arthroplasty[J]. J Am Acad Orthop Surg, 2019, 27(22): 854-860.

[55] Kwiatkowski S, Mulugeta S, Davis S, et al. Optimizing preoperative antibiotics in patients with β-lactam allergies: a role for pharmacy[J]. Am J Health Syst Pharm, 2021, 78(Suppl 1): S76-S82.

[56] Li JT, Markus PJ, Osmon DR, et al. Reduction of vancomycin use in orthopedic patients with a history of antibiotic allergy[J]. Mayo Clin Proc, 2000, 75(9): 902-906.

[57] Norvell MR, Porter M, Ricco MH, et al. Cefazolin vs second-line antibiotics for surgical site infection prevention after total joint arthroplasty among patients with a beta-lactam allergy[J]. Open Forum Infect Dis, 2023, 10(6): ofad224.

[58] Niu T, Zhang Y, Li Z, et al. The association between penicillin allergy and surgical site infection after orthopedic surgeries: a retrospective cohort study[J]. Front Cell Infect Microbiol, 2023, 13: 1182778.

[59] Wu VJ, Iloanya MC, Sanchez FL, et al. Is patient-reported penicillin allergy independently associated with increased risk of prosthetic joint infection after total joint arthroplasty of the hip, knee, and shoulder[J]. Clin Orthop Relat Res, 2020, 478(11): 2699-2709.

[60] Marigi EM, Bartels DW, Yoon JH, et al. Antibiotic prophylaxis with cefazolin is associated with lower shoulder periprosthetic joint infection rates than non-cefazolin alternatives[J]. JBJS, 2022, 104(11): 872-879.

[61] Nieboer M, Braig Z, Rosenow C, et al. Non-cefazolin antibiotic prophylaxis is associated with higher rates of elbow periprosthetic joint infection[J]. J Shoulder Elbow Surg, 2024, 33(6): 940-947.

[62] Robertsson O, Thompson O, W-Dahl A, et al. Higher risk of revision for infection using systemic clindamycin prophylaxis than with cloxacillin: a report from the Swedish Knee Arthroplasty Register on 78,000 primary total knee arthroplasties for osteoarthritis[J]. Acta Orthop, 2017, 88(5): 562-567.

[63] Tan TL, Springer BD, Ruder JA, et al. Is vancomycin-only prophylaxis for patients with penicillin allergy associated with increased risk of infection after arthroplasty[J]. Clin Orthop Relat Res, 2016, 474(7): 1601-1606.

[64] Wyles CC, Hevesi M, Osmon DR, et al. 2019 John Charnley award: increased risk of prosthetic joint infection following primary total knee and hip arthroplasty with the use of alternative antibiotics to cefazolin: the value of allergy testing for antibiotic prophylaxis[J]. Bone Joint J, 2019, 101-B(6 Suppl B): 9-15.

[65] Savic L, Gurr L, Kaura V, et al. Penicillin allergy delabelling ahead of elective surgery: feasibility and barriers[J]. Br J Anaesth, 2019, 123(4): e110-e116.

[66] Porto JR, Lavu MS, Hecht CJ 2nd, et al. Is penicillin allergy a clinical problem? a systematic review of total joint arthroplasty procedures with implications for patient safety and antibiotic stewardship[J]. J Arthroplasty, 2024, 39(6): 1616-1623.

[67] Stonerock D, Hallo-Carrasco A, Edwards M, et al. Pharmacist-led improvement in perioperative antibiotic selection for patients with a penicillin allergy label[J]. Am J Health Syst Pharm, 2023, 80(12): E111-E118.

[68] McDanel DL, Azar AE, Dowden AM, et al. Screening for beta-lactam allergy in joint arthroplasty patients to improve surgical prophylaxis practice[J]. J Arthroplasty, 2017, 32(Suppl): S101-S108.

[69] Moussa Y, Shuster J, Matte G, et al. De-labeling of β-lactam allergy reduces intraoperative time and optimizes choice in antibiotic prophylaxis[J]. Surgery, 2018, 164(1): 117-123.

[70] Bragg JT, Sudah SY, Moverman MA, et al. Preoperative allergy testing for patients reporting penicillin and cephalosporin allergies is economically justified in preventing infection after total shoulder arthroplasty[J]. J Shoulder Elbow Surg, 2023, 32(2): 186-191.

[71] Pagani NR, Moverman MA, Puzzitiello RN, et al. Preoperative

allergy testing for patients reporting penicillin and cephalosporin allergies is cost-effective in preventing infection after total knee and hip arthroplasty[J]. J Arthroplasty, 2021, 36(2): 700－704.

[72] Lee OC, Cheng DC, Paul JL, et al. Economic burden of patient-reported penicillin allergy on total hip and total knee arthroplasty[J]. J Arthroplasty, 2021, 36(10): 3067－3072.

[73] Sexton ME, Kuruvilla ME. Management of penicillin allergy in the perioperative setting[J]. Antibiotics (Basel), 2024, 13(2): 189.

[74] Cooper L, Huissoon A, Nasser S, et al. Safety and efficacy of de-labelling penicillin allergy in adults using direct oral challenge: a systematic review[J]. JAC Antimicrob Resist, 2021, 3(1): dlaa123.

[75] Shenoy ES, Macy E, Rowe T, et al. Evaluation and management of penicillin allergy: a review[J]. JAMA, 2019, 321(2): 188－199.

[76] Campagna JD, Bond MC, Schabelman E, et al. The use of cephalosporins in penicillin-allergic patients: a literature review[J]. J Emerg Med, 2012, 42(5): 612－620.

[77] Blumenthal KG, Peter JG, Trubiano JA, et al. Antibiotic allergy[J]. Lancet, 2019, 393(10167): 183－198.

[78] Porto JR, Lavu MS, Hecht CJ 2nd, et al. Is penicillin allergy a clinical problem? a systematic review of total joint arthroplasty procedures with implications for patient safety and antibiotic stewardship[J]. J Arthroplasty, 2024, 39(6): 1616－1623.

[79] Bukowski BR, Torres-Ramirez RJ, Devine D, et al. Perioperative cefazolin for total joint arthroplasty patients who have a penicillin allergy: is it safe[J]. J Arthroplasty, 2024, 39(9S2): S110－S116.

[80] Goh GS, Shohat N, Austin MS. A simple algorithmic approach allows the safe use of cephalosporin in "penicillin-allergic" patients without the need for allergy testing[J]. J Bone Joint Surg Am, 2021, 103(24): 2261－2269.

[81] Jones R, Quartuccio KS, Stern JL, et al. Antibiotic stewardship interventions improve choice of antibiotic prophylaxis in total joint arthroplasty in patients with reported penicillin allergies[J]. Clin Orthop Relat Res, 2021, 479(7): 1484－1494.

[82] Michaud L, Yen D. Can cefazolin be used in orthopaedic surgery for patients with a self-reported non-IgE mediated penicillin allergy? a prospective case series[J]. Curr Orthop Pract, 2017, 28(4): 338－340.

[83] Norvell MR, Porter M, Ricco MH, et al. Cefazolin vs second-line antibiotics for surgical site infection prevention after total joint arthroplasty among patients with a beta-lactam allergy[J]. Open Forum Infect Dis, 2023, 10(6): ofad224.

[84] Stone AH, Kelmer G, MacDonald JH, et al. The impact of patient-reported penicillin allergy on risk for surgical site infection in total joint arthroplasty[J]. J Am Acad Orthop Surg, 2019, 27(22): 854－860.

[85] Stevoska S, Behm-Ferstl V, Zott S, et al. Second-line antibiotic agents in patient-reported penicillin or cephalosporin allergy have no negative impact on antibiotic resistance after hip and knee arthroplasty[J]. J Arthroplasty, 2024, 39(1): 242－249. e2.

[86] Marigi IM, Yu K, Nieboer MJ, et al. After primary shoulder arthroplasty appropriate vancomycin antibiotic prophylaxis does not lead to increased infectious complications when compared to cefazolin[J]. J Shoulder Elbow Surg, 2024, 33(12): 2612－2618.

[87] Wyles CC, Hevesi M, Osmon DR, et al. 2019 John Charnley award: increased risk of prosthetic joint infection following primary total knee and hip arthroplasty with the use of alternative antibiotics to cefazolin: the value of allergy testing for antibiotic prophylaxis[J]. Bone Joint J, 2019, 101-B(6 Suppl B): 9－15.

[88] Kim KY, Anoushiravani AA, Chen KK, et al. Perioperative orthopedic surgical home: optimizing total joint arthroplasty candidates and preventing readmission[J]. J Arthroplasty, 2019, 34(Suppl): S91－S96.

[89] Long DR, Bryson-Cahn C, Waalkes A, et al. Contribution of the patient microbiome to surgical site infection and antibiotic prophylaxis failure in spine surgery[J]. Sci Transl Med, 2024, 16(748): eadk8222.

[90] Ricciardi BF, Muthukrishnan G, Masters EA, et al. New developments and future challenges in prevention, diagnosis, and treatment of prosthetic joint infection[J]. J Orthop Res, 2020, 38(7): 1423－1435.

[91] Wu CT, Chen IL, Wang JW, et al. Surgical site infection after total knee arthroplasty: risk factors in patients with timely administration of systemic prophylactic antibiotics[J]. J Arthroplasty, 2016, 31(7): 1568－1573.

[92] Gallo J, Nieslanikova E. Prevention of prosthetic joint infection: from traditional approaches towards quality improvement and data mining[J]. J Clin Med, 2020, 9(7): 2190.

[93] Anis HK, Sodhi N, Faour M, et al. Effect of antibiotic-impregnated bone cement in primary total knee arthroplasty[J]. J Arthroplasty, 2019, 34(7): 2091－2095. e1.

[94] Capdevila A, Navarro M, Bori G, et al. Incidence and risk factors for infection when teicoplanin is included for prophylaxis in patients with hip fracture[J]. Surg Infect (Larchmt), 2016, 17(3): 381－384.

[95] Azamgarhi T, Gerrand C, Skinner JA, et al. Antimicrobial prophylaxis with teicoplanin plus gentamicin in primary total joint arthroplasty[J]. J Bone Jt Infect, 2023, 8(3): 219－227.

[96] Tan TL, Gomez MM, Kheir MM, et al. Should preoperative antibiotics be tailored according to patient's comorbidities and susceptibility to organisms[J]. J Arthroplasty, 2017, 32

(4): 1089－1094. e3.

[97] Piantoni L, Tello CA, Remondino RG, et al. Antibiotic prophylaxis in high-risk pediatric spine surgery: is cefazolin enough[J]. Spine Deform, 2020, 8(4): 669－676.

[98] Del Toro López MD, Arias Díaz J, Balibrea JM, et al. Executive summary of the consensus document of the Spanish Society of Infectious Diseases and Clinical Microbiology (SEIMC) and of the Spanish Association of Surgeons (AEC) in antibiotic prophylaxis in surgery[J]. Cir Esp, 2021, 99(1): 11－26.

[99] Gallardo-Calero I, Larrainzar-Coghen T, Rodriguez-Pardo D, et al. Increased infection risk after hip hemiarthroplasty in institutionalized patients with proximal femur fracture[J]. Injury, 2016, 47(10): 2213－2219.

[100] Sprowson AP, Jensen C, Chambers S, et al. The use of high-dose dual-impregnated antibiotic-laden cement with hemiarthroplasty for the treatment of a fracture of the hip: the fractured hip infection trial[J]. Bone Joint J, 2016, 98-B(11): 1534－1541.

[101] Guyatt G, Oxman AD, Akl EA, et al. GRADE guidelines: 1. Introduction-GRADE evidence profiles and summary of findings tables[J]. J Clin Epidemiol, 2011, 64(4): 383－394.

[102] Tubaki VR, Rajasekaran S, Shetty AP. Effects of using intravenous antibiotic only versus local intrawound vancomycin antibiotic powder application in addition to intravenous antibiotics on postoperative infection in spine surgery in 907 patients[J]. Spine, 2013, 38(25): 2149－2155.

[103] Mirzashahi B, Chehrassan M, Mortazavi SMJ. Intrawound application of vancomycin changes the responsible germ in elective spine surgery without significant effect on the rate of infection: a randomized prospective study[J]. Musculoskelet Surg, 2018, 102(1): 35－39.

[104] Kunakornsawat S, Sirikajohnirun S, Piyaskulkaew C, et al. Comparison between 1 g and 2 g of intrawound vancomycin powder application for prophylaxis in posterior instrumented thoracic or lumbosacral spine surgery: a preliminary report[J]. Asian J Neurosurg, 2019, 14(3): 710－714.

[105] Major Extremity Trauma Research Consortium. Effect of intrawound vancomycin powder in operatively treated high-risk tibia fractures: a randomized clinical trial[J]. JAMA Surg, 2021, 156(5): e207259.

[106] Salimi S, Khayat Kashani HR, Azhari S, et al. Local vancomycin therapy to reduce surgical site infection in adult spine surgery: a randomized prospective study[J]. Eur Spine J, 2021, 30(8): 2289－2296.

[107] Mulpur P, Jayakumar T, Yakkanti RR, et al. Efficacy of intrawound vancomycin in prevention of periprosthetic joint infection after primary total knee arthroplasty: a prospective double-blinded randomized control trial[J]. J Arthroplasty, 2024, 39(8): 2345－2351. e1.

[108] Abuzaiter W, Bolton CA, Drakos A, et al. Is topical vancomycin an option? a randomized controlled trial to determine the safety of the topical use of vancomycin powder in preventing postoperative infections in total knee arthroplasty, as compared with standard postoperative antibiotics[J]. J Arthroplasty, 2023, 38(8): 1597－1601. e1.

[109] Khalid S, Khan SA, Nasir A, et al. Efficacy of prophylactic intrawound application of vancomycin powder in preventing surgical site infections in spinal instrumentation surgery[J]. J Ayub Med Coll Abbottabad, 2023, 35(2): 239－243.

[110] Han B, Lu H, Pan A, et al. Safety and efficacy of intrawound vancomycin powder in the prevention of lumbar surgical site infection: a prospective, double-blind, randomized controlled study[J]. Int J Surg, 2024, 110: 106289.

[111] Gandhi M, Balaji G, Menon J, et al. Does topical vancomycin prevent fracture-related infections in closed fractures undergoing open reduction and internal fixation? a randomised controlled trial[J]. Chin J Traumatol, 2024, 27(2): 71－76.

[112] Morgan E, Onuminya JE, Osime CO, et al. Efficacy of prophylactic use of intraoperative vancomycin powder in preventing surgical site infection in neurological surgeries in Irrua, Nigeria: a randomized controlled study[J]. J Clin Neurosci, 2024, 121: 155－160.

[113] Wang Y, Li C, Peng K. Efficacy and safety of locally applied vancomycin powder injection for the prevention of prosthetic joint infection[J]. Trop J Pharm Res, 2023, 22(2): 431－437.

[114] Hasan GA, Sheta RA, Raheem HQ, et al. The effect of intradiscal vancomycin powder in the prevention of postoperative discitis: RCT study[J]. Interdiscip Neurosurg, 2020, 21: 100705.

[115] Daher M, Nassar JE, McDonald CL, et al. Does the application of topical vancomycin reduce surgical site infections in spine surgery? a meta-analysis of randomized controlled trials[J]. Clin Orthop Relat Res, 2024, 482(12): 2212－2219.

[116] Edwards JR, Peterson KD, Mu Y, et al. National healthcare safety network (NHSN) report: data summary for 2006 through 2008, issued December 2009[J]. Am J Infect Control, 2009, 37(10): 783－805.

[117] Kamath AF, Ong KL, Lau E, et al. Quantifying the burden of revision total joint arthroplasty for periprosthetic infection[J]. J Arthroplasty, 2015, 30(9): 1492－1497.

[118] Bozic KJ, Kurtz SM, Lau E, et al. The epidemiology of revision total hip arthroplasty in the United States[J]. J Bone Joint Surg Am, 2009, 91(1): 128－133.

[119] Bozic KJ, Kurtz SM, Lau E, et al. The epidemiology of revision total knee arthroplasty in the United States[J]. Clin Orthop Relat Res, 2010, 468(1): 45－51.

[120] Kurtz SM, Lau E, Watson H, et al. Economic burden of periprosthetic joint infection in the United States[J]. J Arthroplasty, 2012, 27(8 Suppl): 61-65. e1.

[121] Vanhegan IS, Malik AK, Jayakumar P, et al. A financial analysis of revision hip arthroplasty: the economic burden in relation to the national tariff[J]. J Bone Joint Surg Br, 2012, 94(5): 619-623.

[122] Kapadia BH, McElroy MJ, Issa K, et al. The economic impact of periprosthetic infections following total knee arthroplasty at a specialized tertiary care center[J]. J Arthroplasty, 2014, 29(5): 929-932.

[123] Chen AF, Fleischman A, Austin MS. Use of intrawound antibiotics in orthopaedic surgery[J]. J Am Acad Orthop Surg, 2018, 26(17): e371-e378.

[124] Fraval A, Zhou Y, Parvizi J. Antibiotic-loaded cement in total joint arthroplasty: a comprehensive review[J]. Arch Orthop Trauma Surg, 2024, 144(8): 567-578.

[125] Ge SM, Harvey EJ. Collagen fleece in orthopaedic infections[J]. OTA Int, 2021, 4(3 Suppl): S218-S223.

[126] Whiteside LA, Roy ME. One-stage revision with catheter infusion of intraarticular antibiotics successfully treats infected THA[J]. Clin Orthop Relat Res, 2017, 475(2): 419-429.

[127] Flores MJ, Brown KE, Morshed S, et al. Evidence for local antibiotics in the prevention of infection in orthopaedic trauma[J]. J Clin Med, 2022, 11(24): 7362.

[128] Steadman W, Chapman PR, Schuetz M, et al. Local antibiotic delivery options in prosthetic joint infection[J]. Antibiotics (Basel), 2023, 12(4): 721.

[129] Saidahmed A, Sarraj M, Ekhtiari S, et al. Local antibiotics in primary hip and knee arthroplasty: a systematic review and meta-analysis[J]. Eur J Orthop Surg Traumatol, 2021, 31(4): 669-681.

[130] Jacob CC, Daw JH, Santiago-Torres J. The efficacy of antibiotic-impregnated calcium sulfate (AICS) in the treatment of infected non-union and fracture-related infection: a systematic review[J]. J Bone Jt Infect, 2023, 8(2): 91-97.

[131] Bakhsheshian J, Dahdaleh NS, Lam SK, et al. The use of vancomycin powder in modern spine surgery: systematic review and meta-analysis of the clinical evidence[J]. World Neurosurg, 2015, 83(5): 816-823.

[132] Cardot E, Tillie-Leblond I, Jeannin P, et al. Anaphylactic reaction to local administration of rifamycin SV[J]. J Allergy Clin Immunol, 1995, 95(1 Pt 1): 1-7.

[133] Ji B, Li G, Zhang X, et al. Effective treatment of single-stage revision using intra-articular antibiotic infusion for culture-negative prosthetic joint infection[J]. Bone Joint J, 2020, 102-B(3): 336-344.

[134] Fernando N, Werner S, Elhaddad M, et al. Do antibiotic beads need to be removed[J]. Arch Bone Jt Surg, 2020, 8(4): 502-505.

[135] Hanada M, Nishikino S, Hotta K, et al. Intrawound vancomycin powder increases post-operative wound complications and does not decrease periprosthetic joint infection in primary total and unicompartmental knee arthroplasties[J]. Knee Surg Sports Traumatol Arthrosc, 2019, 27(7): 2322-2327.

[136] Kallala R, Harris WE, Ibrahim M, et al. Use of Stimulan absorbable calcium sulphate beads in revision lower limb arthroplasty: safety profile and complication rates[J]. Bone Joint Res, 2018, 7(10): 570-579.

[137] McPherson E, Dipane M, Sherif S. Dissolvable antibiotic beads in treatment of periprosthetic joint infection and revision arthroplasty[J]. J Orthop Surg Res, 2013, 3(1): 18.

[138] Haonga BT, Ngunyale P, von Kaeppler EP, et al. A pilot, masked, randomized controlled trial to evaluate local gentamicin versus saline in open tibial fractures (pGO-Tibia)[J]. OTA Int, 2023, 6(3): e268.

[139] Balabanova A, Chu X, Chambers L, et al. Incidence of surgical site infections and acute kidney injuries after topical antibiotic powder application in orthopaedic trauma surgery[J]. J Orthop Trauma, 2021, 35(10): e377-e380.

[140] Barksfield R, Hamal P, Hamal D, et al. The safety of glycopeptide-impregnated calcium sulphate following debridement, antibiotics and implant retention (DAIR) for infected total knee replacement[J]. Cureus, 2024, 16(4): e57955.

[141] van Raaij TM, Visser LE, Vulto AG, et al. Acute renal failure after local gentamicin treatment in an infected total knee arthroplasty[J]. J Arthroplasty, 2002, 17(7): 948-950.

[142] Caroom C, Tullar JM, Benton EG Jr, et al. Intrawound vancomycin powder reduces surgical site infections in posterior cervical fusion[J]. Spine, 2013, 38(14): 1183-1187.

[143] Xie LL, Zhu J, Yang MS, et al. Effect of intra-wound vancomycin for spinal surgery: a systematic review and meta-analysis[J]. Orthop Surg, 2017, 9(4): 350-358.

[144] Burbank KM, Schauer SG, De Lorenzo RA, et al. Early application of topical antibiotic powder in open-fracture wounds: a strategy to prevent biofilm formation and infections[J]. OTA Int, 2020, 3(4): E091.

[145] Yamamoto Y, Fukui T, Sawauchi K, et al. Effects of high antibiotic concentrations applied to continuous local antibiotic perfusion on human bone tissue-derived cells[J]. Bone Joint Res, 2024, 13(3): 91-100.

[146] Ge SM, Harvey EJ. Collagen fleece in orthopaedic infections[J]. OTA Int, 2021, 4(3 Suppl): S218-S223.

[147] Hansen EN, Adeli B, Kenyon R, et al. Routine use of antibiotic laden bone cement for primary total knee arthroplasty: impact on infecting microbial patterns and resistance profiles

[J]. J Arthroplasty, 2014, 29(6): 1123－1127.

[148] Berberich C, Sanz-Ruiz P. Risk assessment of antibiotic resistance development by antibiotic-loaded bone cements: is it a clinical concern[J]. EFORT Open Rev, 2019, 4(10): 576－584.

[149] Luo S, Jiang T, Yang Y, et al. Combination therapy with vancomycin-loaded calcium sulfate and vancomycin-loaded PMMA in the treatment of chronic osteomyelitis[J]. BMC Musculoskelet Disord, 2016, 17(1): 502.

[150] Mereddy P, Nallamilli SR, Gowda VP, et al. The use of Stimulan in bone and joint infections[J]. Bone Jt Open, 2023, 4(7): 516－522.

[151] Armaghani SJ, Menge TJ, Lovejoy SA, et al. Safety of topical vancomycin for pediatric spinal deformity: nontoxic serum levels with supratherapeutic drain levels[J]. Spine (Phila Pa 1976), 2014, 39(20): 1683－1687.

[152] Parvizi J, Gehrke T, Mont MA, et al. Introduction: Proceedings of International Consensus on Orthopedic Infections[J]. J Arthroplasty, 2019, 34(2): S1－S2.

[153] Zelenitsky SA. Effective antimicrobial prophylaxis in surgery: the relevance and role of pharmacokinetics-pharmacodynamics[J]. Antibiotics (Basel), 2023, 12(12): 1－18.

[154] Bratzler DW, Dellinger EP, Olsen KM, et al. Clinical practice guidelines for antimicrobial prophylaxis in surgery[J]. Am J Health Syst Pharm, 2013, 70(3): 195－283.

[155] Levy M, Egersegi P, Strong A, et al. Pharmacokinetic analysis of cloxacillin loss in children undergoing major surgery with massive bleeding[J]. Antimicrob Agents Chemother, 1990, 34(6): 1150－1153.

[156] Wollinsky KH, Buchele M, Oethinger M, et al. Influence of hemodilution on cefuroxime levels and bacterial contamination of intra- and postoperative processed wound blood during hip replacement[J]. Beitr Infusionsther Transfusionsmed, 1996, 33: 191－195.

[157] Dehne MG, Muhling J, Sablotzki A, et al. Pharmacokinetics of antibiotic prophylaxis in major orthopedic surgery and blood-saving techniques[J]. Orthopedics, 2001, 24(7): 665－669.

[158] Wolfhagen N, Boldingh QJJ, de Lange M, et al. Intraoperative redosing of surgical antibiotic prophylaxis in addition to preoperative prophylaxis versus single-dose prophylaxis for the prevention of surgical site infection: a meta-analysis and GRADE recommendation[J]. Ann Surg, 2022, 275(6): 1050－1057.

[159] Meter JJ, Polly DW Jr, Brueckner RP, et al. Effect of intraoperative blood loss on the serum level of cefazolin in patients managed with total hip arthroplasty: a prospective, controlled study[J]. J Bone Joint Surg Am, 1996, 78(8): 1201-1205.

[160] Polly DW Jr, Meter JJ, Brueckner R, et al. The effect of intraoperative blood loss on serum cefazolin level in patients undergoing instrumented spinal fusion: a prospective, controlled study[J]. Spine (Phila Pa 1976), 1996, 21(20): 2363－2367.

[161] Lopez-Sosa FH, Polly D, Bowen JR, et al. Serum cefazolin levels during spinal fusion: effect of blood loss and duration of surgery[J]. J Spinal Disord, 1993, 6(4): 296－299.

[162] Swoboda SM, Merz C, Kostuik J, et al. Does intraoperative blood loss affect antibiotic serum and tissue concentrations[J]. Arch Surg, 1996, 131(11): 1165－1171.

[163] Markantonis SL, Kostopanagiotou G, Panidis D, et al. Effects of blood loss and fluid volume replacement on serum and tissue gentamicin concentrations during colorectal surgery[J]. Clin Ther, 2004, 26(2): 271－281.

[164] Klekamp JW, DiPersio D, Haas DW. No influence of large volume blood loss on serum vancomycin concentrations during orthopedic procedures[J]. Acta Orthop Scand, 1999, 70(1): 47－50.

[165] Çaglar Ö, Kaymakoglu M, Çil A, et al. Vancomycin prophylaxis for revision hip arthroplasty in penicillin and cephalosporin sensitive patients: is dose adjustment necessary in accordance with blood loss and fluid replacement[J]. Acta Orthop Traumatol Turc, 2021, 55(1): 53－56.

[166] Hansen E, Belden K, Silibovsky R, et al. Perioperative antibiotics[J]. J Arthroplasty, 2014, 29(Suppl): 29－48.

[167] Peel TN, Cheng AC, Buising KL, et al. Microbiological aetiology, epidemiology, and clinical profile of prosthetic joint infections: are current antibiotic prophylaxis guidelines effective[J]. Antimicrob Agents Chemother, 2012, 56(5): 2386－2391.

[168] Spangehl M. Preoperative prophylactic antibiotics in total hip and knee arthroplasty: what, when, and how[J]. J Arthroplasty, 2022, 37(7): 1432－1434.

[169] Peel TN, Astbury S, Cheng AC, et al. Trial of vancomycin and cefazolin as surgical prophylaxis in arthroplasty[J]. N Engl J Med, 2023, 389(16): 1488－1498.

[170] Sewick A, Makani A, Wu C, et al. Does dual antibiotic prophylaxis better prevent surgical site infections in total joint arthroplasty[J]. Clin Orthop Relat Res, 2012, 470(10): 2702－2707.

[171] Lamplot JD, Luther G, Mawdsley EL, et al. Modified protocol decreases surgical site infections after total knee arthroplasty[J]. J Knee Surg, 2015, 28(5): 395－403.

[172] Tornero E, García-Ramiro S, Martínez-Pastor JC, et al. Prophylaxis with teicoplanin and cefuroxime reduces the rate of prosthetic joint infection after primary arthroplasty[J]. Antimicrob Agents Chemother, 2015, 59(2): 831－837.

[173] Barbero-Allende JM, García-Sánchez M, Montero-Ruiz E, et al. Dual prophylaxis with teicoplanin and cefazolin in the prevention of prosthetic joint infection[J]. Enferm Infecc

Microbiol Clin，2019，37(9)：588－591.

[174] Bosco JA，Tejada PRR，Catanzano AJ，et al. Expanded gram-negative antimicrobial prophylaxis reduces surgical site infections in hip arthroplasty[J]. J Arthroplasty，2016，31(3)：616－621.

[175] Burger JR，Hansen BJ，Leary EV，et al. Dual-agent antibiotic prophylaxis using a single preoperative vancomycin dose effectively reduces prosthetic joint infection rates with minimal renal toxicity risk[J]. J Arthroplasty，2018，33(7 Suppl)：S213－S218.

[176] Lane MK，Keeney JA. Dual antibiotic prophylaxis in primary total knee arthroplasty-no benefit for extremely obese patients[J]. J Knee Surg，2022，35(12)：1209－1213.

[177] Liu C，Kakis A，Nichols A，et al. Targeted use of vancomycin as perioperative prophylaxis reduces periprosthetic joint infection in revision TKA[J]. Clin Orthop Relat Res，2014，472(1)：227－231.

[178] Ponce B，Raines BT，Reed RD，et al. Surgical site infection after arthroplasty：comparative effectiveness of prophylactic antibiotics：do surgical care improvement project guidelines need to be updated[J]. J Bone Joint Surg Am，2014，96(12)：970－977.

[179] Zastrow RK，Huang HH，Galatz LM，et al. Characteristics of antibiotic prophylaxis and risk of surgical site infections in primary total hip and knee arthroplasty[J]. J Arthroplasty，2020，35(9)：2581－2589.

[180] Dettmer A，Melander M，Björnsson Hallgren HC，et al. The choice of antibiotic prophylaxis influences the infection reoperation rate in primary shoulder arthroplasty：analysis from the Swedish Shoulder Arthroplasty Register[J]. Clin Orthop Relat Res，2023，481(4)：728－734.

[181] Myung K，Glassman D，Tolo V，et al. Simple steps to minimize spine infections in adolescent idiopathic scoliosis[J]. J Pediatr Orthop，2021，41(8)：e632－e636.

[182] Yamada K，Abe H，Higashikawa A，et al. Evidence-based care bundles for preventing surgical site infections in spinal instrumentation surgery[J]. Spine (Phila Pa 1976)，2018，43(24)：1765－1773.

[183] Lopez WY，Rider SM，Nwosu K，et al. The impact of vancomycin and cefazolin as standard preoperative antibiotic prophylaxis on surgical site infections following instrumented spinal fusion[J]. Spine (Phila Pa 1976)，2019，44(6)：E366－E371.

[184] Partridge E，Blumberg D，Roberto RF. Prevention of spinal fusion post-operative wound infections in pediatric patients with scoliosis：a quality improvement initiative[J]. Spine Deform，2021，9(6)：955－958.

[185] Ahmed I，Khan MA，Allgar V，et al. The effectiveness and safety of two prophylactic antibiotic regimes in hip-fracture surgery[J]. Eur J Orthop Surg Traumatol，2016，26(3)：483－492.

[186] Ramsey DC，Walker JR，Wetzel R，et al. Is the addition of anaerobic coverage to perioperative antibiotic prophylaxis during soft tissue sarcoma resection associated with a reduction in the proportion of wound complications[J]. Clin Orthop Relat Res，2022，480(10)：2409－2417.

[187] Amzallag N，Ashkenazi I，Factor S，et al. Addition of gentamicin for antibiotic prophylaxis in hip hemiarthroplasty does not decrease the rate of surgical site infection[J]. Eur J Trauma Emerg Surg，2024，50(4)：867－873.

[188] Hajdu KS，Chenard SW，Judice AD，et al. Prophylactic antibiotic choice and deep infection in lower extremity endoprosthetic reconstruction：comparison of cefazolin，cefazolin-vancomycin，and alternative regimens[J]. J Am Acad Orthop Surg，2024，32(19)：e1166－e1175.

[189] Craxford S，Bayley E，Needoff M. Antibiotic-associated complications following lower limb arthroplasty：a comparison of two prophylactic regimes[J]. Eur J Orthop Surg Traumatol，2014，24(6)：539－543.

[190] Courtney PM，Melnic CM，Zimmer Z，et al. Addition of vancomycin to cefazolin prophylaxis is associated with acute kidney injury after primary joint arthroplasty[J]. Clin Orthop Relat Res，2015，473(7)：2197－2203.

抗菌药物使用标准

Matthew J. Dietz，Hyonmin Choe，Armita A. Abedi，Matthew S. Austin，Joshua Bingham，Nour Bouji，Terry A. Clyburn，Yuta Hieda，Juan D. Lizcano，Jaime Lora-Tamayo，Akihiro Maruo，Kohei Nishitani，Javad Parvizi，Jakub Ratkowski，Ola Rolfson，Usama H. Saleh，Pablo Slullitel，Margarita Trobos，Mehran Varnasseri

问题 1：抗菌治疗应以微生物的最低抑菌浓度还是最低生物膜清除浓度为目标？

Matthew J. Dietz，Nour Bouji，Jaime Lora-Tamayo，Jakub Ratkowski，Usama H. Saleh，Ola Rolfson，Mehran Varnasseri，Joshua Bingham，Margarita Trobos

【回答/建议】 应使用最低抑菌浓度(MIC)来评估微生物的药物敏感性。最低生物膜清除浓度(minimum biofilm eradication concentration，MBEC)目前并非临床可常规获得的指标，其与治疗决策(如抗菌方案选择)之间的明确关联亦尚未得到证实。因此，仍需进一步的临床研究来评估基于 MBEC 指导治疗是否能够改善治疗结局并提高治疗成功率。

【证据等级】 有限。

【代表投票】 同意 83.3%，不同意 5.6%，弃权 11.1%(强共识：超多数支持)。

依　据

MBEC 是一项用于评估体外生物膜状态下微生物对抗菌药物敏感性的指标，近年来逐渐受到关注。随着对生物膜相关耐药性在植入物相关感染及非植入物相关感染中关键作用的认识不断加深，MBEC 作为一种潜在可用于指导治疗决策的药敏学指标，其研究价值日益凸显。然而，目前 MBEC 药敏检测尚缺乏统一和标准化的测量体系，包括但不限于生物膜形成的表面类型、生物膜的形成时间或成熟度、抗菌药物的暴露时长及条件等关键参数。相比之下，MIC 在临床与微生物学领域已被广泛确立并成熟应用。MIC 的测定依托于标准化的检测方法与明确的界值，如临床与实验室标准化研究所及欧洲抗菌药物敏感性试验委员会所制定的相关标准[1,2]。尽管 MIC 相关药敏试验方法具有良好的验证基础与可重复性，但其评估对象主要针对浮游状态细菌，而非处于生物膜状态下的细菌[3]。

使用 PubMed 和 Embase 数据库进行了全面的文献检索，初步共检索到 535 篇研究。共筛选了 519 篇摘要，其中 157 篇研究被进一步评估其是否符合纳入标准、作为潜在相关研究；最终选取 21 篇文献进行深入评阅。

研究表明，在植入物相关手术过程中，手术部位组织内的抗菌药物浓度可达到致病微生物的 MIC 水平。例如，Komatsu 等[4]回顾性分析了初次全髋关节置换术(THA)中头孢唑啉在血清及髋关节囊组织中的药代动力学特征，结果显示其在局部组织内可维持高于 MIC 的药物浓度长达 3 h。此外，在初次植入手术以及翻修/再植入手术过程中，抗生素骨水泥间隔器中均可检测到达到或超过 MIC 水平的抗菌药物浓度[5-8]。von Baum 等[9]和 Scaglicne 等[10]进一步发现，骨组织内(包括松质骨和皮质骨)的抗菌药物浓度同样可达到常见致病病原体的 MIC 水平。喹诺酮类抗菌药物在临床上可获得较好的治疗效果，尤其是在峰值血药浓度与 MIC 的比值(C_{max}/MIC)≥12 时更为显著，提示该类药物具有良好的骨组织渗透能力[11]。针对植入物相关感染中铜绿假单胞菌生物膜，达到其 MIC90(即对 90%菌株具有抑制作用的 MIC)所需的药物浓度显著高于浮游状态下的 MIC：其中，氟喹诺酮类为 2～6 μg/mL，头孢菌素类为 267～356 μg/mL，阿米卡星为 92～215 μg/mL；而同一病原体在浮游状态下所需浓度分别仅为 0.8、19、3 μg/mL[12]。

在一项耐甲氧西林金黄色葡萄球菌(MRSA)骨髓炎的临床前模型中,肌内注射莫西沙星在药物浓度高于 MIC(约为 MIC 的 43 倍)但仍低于 MBEC 的条件下,亦被证实可改善治疗结局[13]。在植入物相关感染的治疗中,不同抗菌药物的疗效存在差异。Tunney 等[14] 和 Brady 等[15]报道,从髋关节翻修手术中分离的细菌对万古霉素和环丙沙星的敏感性高于对庆大霉素的敏感性,且其最低杀菌浓度(minimum bactericidal concentration,MBC,指杀灭 99.9%细菌所需的最低浓度)通常显著高于 MIC(高出 10～1 000 倍)。Brady 等[15]进一步研究发现,来源于植入物感染的 20 株葡萄球菌分离株的 MBEC 均高于其对应的 MIC,并据此建议:在某些临床相关情境中(例如植入物或器械必须保留原位时),开展 MBEC 检测可能具有潜在价值。

尽管部分抗菌药物对生物膜内细菌的抗菌活性有限[16],利福平在引起假体周围关节感染(PJI)的葡萄球菌菌株中显示出最低的 MBEC/MIC 比值[17]。有研究提出,若抗菌药物给药浓度能够达到 MBEC 水平,可能有助于改善临床治疗结局;然而,现有文献尚未提供直接证据支持该假设。此外,MBEC 的检测结果亦可能受到多种因素影响而产生较大变异,包括临床分离株差异、所选抗菌药物种类,以及不同药物之间的协同或拮抗作用等[18-20]。Meléndez-Carmona 等[21]研究发现,左氧氟沙星、利福平及其联合用药方案的抗生物膜活性(以生物膜内细胞计数及结晶紫染色结果评估)与 MBEC 值之间并不存在相关性。该结论基于对接受清创、抗菌治疗并保留植入物(DAIR)的 PJI 患者中分离获得的金黄色葡萄球菌菌株的分析。既往研究还表明,亚抑菌浓度治疗可能促进生物膜形成,并上调与生物膜形成相关的基因表达[22-25]。此外,随着抗菌药物暴露时间的延长,生物膜对抗菌药物的敏感性可能呈现时间依赖性的动态变化[24-27]。这种变化可能源于生物膜内部生理状态的改变,或与小菌落变异体的快速出现有关;其发生频率及表现形式可因细菌种属、具体临床分离株差异,或细菌在生物膜内所处空间位置不同而存在显著差异[28]。此外,处于生物膜状态的临床分离株对抗菌药物联合治疗方案及辅助用药的反应亦可能存在明显差异[29,30]。

Svensson Malchau 等[31]研究表明,较强的生物膜形成能力与抗菌药物耐药性增加以及 PJI 复发风险升高相关。因此,对临床分离株生物膜形成能力的表型特征进行评估,并开展 MBEC 药敏检测,在理论上可能具有一定的临床相关性,可用于辅助治疗决策制订,或提示在何种情境下特定治疗方案可能无效。关于 MBEC 的建立方法以及用于评估抗菌药物抗生物膜活性的实验技术,既往已有相关研究加以描述[15,31-34]。然而,MBEC 方法的临床相关性仍有待通过进一步的临床研究加以验证[28]。一项回顾性研究显示,在 7 例治疗失败的患者中,有 6 例的葡萄球菌及肠球菌临床分离株,对用于治疗经皮骨科植入物相关骨髓炎的抗菌药物表现出较高的 MBEC 值[34]。目前,一项前瞻性临床试验正在开展,在干预组中尝试以 MBEC 指导口服抗菌药物治疗;但截至目前,尚无可用于评估其临床效果的数据[35]。此外,除治疗是否成功之外,为达到 MBEC 所需抗菌药物剂量的临床耐受性同样至关重要,因为体外达到 MBEC 所需的药物浓度往往高于机体内可安全实现的水平[36]。尽管 MBEC 可在体外条件下进行测定,相较于 MIC 测试,生物膜清除效果的评估会受更多实验变量的影响。因此,在重新定义或引入临床耐药性判读界值之前,仍需进一步明确并标准化 MBEC 测定方法中的关键参数。展望未来,在植入物无法移除或面对难治性感染等临床情境中,MBEC 检测可能具有越来越重要的参考价值;而在 MBEC 极高的情况下,则可能需要考虑替代性的治疗策略。

结 论

既往研究表明,较强的生物膜形成能力与抗菌药物耐药性增加以及 PJI 复发风险升高相关。MBEC 药敏检测在理论上可能有助于优化抗菌治疗方案的制定,但其临床相关性尚未得到充分验证。目前,已有前瞻性临床试验正在开展,旨在评估基于 MBEC 指导的治疗策略的临床效果。鉴于 MBEC 测定依赖多项实验条件,建立并统一 MBEC 检测参数至关重要。随着对生物膜相关耐药机制认识的不断加深,MBEC 在植入物相关感染管理中的潜在重要性可能逐步提升。尽管将 MBEC 检测引入临床实践有望通过提供更精确的抗菌药物剂量参考来改善治疗结局,但仍需更多高质量研究加以证实。

问题2：现有制剂能否在安全前提下，使局部抗菌药物浓度高于最低生物膜清除浓度并维持足够时间，从而清除感染？

Hyonmin Choe，Kohei Nishitani，Matthew S Austin，Pablo Slullitel，Juan D Lizcano，Akihiro Maruo，Yuta Hieda，Terry A Clyburn，Armita A Abedi，Javad Parvizi

【回答/建议】 目前尚无明确证据表明，现有药物能够在安全前提下，使局部抗菌药物浓度达到并维持在高于MBEC的水平达足够长时间，从而清除感染。

【证据等级】 强。

【代表投票】 同意89.7%，不同意3.4%，弃权6.8%(强共识：超多数支持)。

依　据

MBEC代表清除生物膜所需的抗菌药物浓度。Ceri等[37]于1999年提出Calgary Biofilm Device，利用钉柱板(peg plate)建立了一种新的MBEC测定系统，并报告指出，达到MBEC往往需要比MIC高100～1 000倍的抗菌药物浓度。生物膜的形成使骨科植入物相关感染更难治疗，而MIC与MBEC之间的显著差异可能危及治疗成功结局[38-40]。2018年ICM共识指出，MIC对生物膜形成细菌的效用有限，并强调MBEC的潜在重要性[41]。然而，通过全身抗菌药物给药达到MBEC往往难以实现，且可能导致严重的全身不良反应。因此，亟需开发创新性的局部递送系统或治疗策略，使抗菌药物能够在感染部位以持续方式达到高浓度。

研究团队开展了一项系统综述，采用特定MeSH术语，在Medline与Embase数据库中检索所有相关文献，纳入截至2024年11月发表的研究。检索共获得997篇英文文献。由2位作者进行标题与摘要筛选，对筛选结果存在分歧的部分由第3人复核。最终共全文评阅97篇文章，其中53篇被本文引用。

达到MBEC所需的抗菌药物浓度及其作用持续时间会因细菌菌株特性及抗菌药物类型不同而发生变化[38,42]。此外，MBEC不仅受抗菌药物浓度影响，也受到药物暴露时间的影响[43-45]。既往研究表明，延长抗菌药物作用时间可通过促进药物向生物膜深层渗透并实现持续性细菌清除，从而降低MBEC值。与此同时，联合抗菌治疗可通过协同作用有效降低MBEC[39,46]；但在某些情况下，抗菌药物联合也可能在无意中提高MBEC[47]。当抗菌药物与抗炎药物(如阿司匹林、酮咯酸)[44,48,49]、精油[50]、可降解蛋白质/多糖/脱氧核糖核酸(DNA)酶[51]、纳米颗粒[52]以及抗菌肽[53]联合使用时，亦观察到显著的协同效应。然而，在体内条件下情况更为复杂：植入物上生物膜相关感染的MBEC值通常显著高于体外测定结果[54,55]。尽管联合治疗的协同效应有可能将MBEC降低至临床可实现的抗菌药物浓度范围，但其在临床实践中的有效性与安全性仍缺乏充分验证。

为实现更高的局部抗菌药物浓度，骨科手术中常采用抗菌药物负载骨水泥(antibiotic-loaded bone cement，ALBC)，用于一期或二期翻修术[38,56]。ALBC可实现局部高浓度抗菌药物递送，并在较长时间内持续释放。然而，该方法受限于缺乏高质量证据，且聚合过程中产生的热量可能导致抗菌药物失活[57]。此外，随机研究报道指出，大多数市售ALBC不能维持关节腔内抗菌药物浓度高于MBEC，其抗菌药物浓度下降较快[58]。采用由高剂量ALBC制成的静态或活动型抗菌药物间隔器，被普遍认为是将高浓度、持续释放的抗菌药物直接递送至感染部位的有效方式[38,56,59]。然而，达到MBEC阈值所需的高抗菌药物浓度可能导致全身毒性，并损害骨水泥的机械完整性[60]。硫酸钙珠亦被用于局部抗菌药物递送，主要应用于翻修手术中，但在清创、抗菌治疗并保留植入物(DAIR)过程中的结局相对不理想，且可能增加植入物表面磨损风险[61]。

近期研究显示，通过导管或髓内针向关节腔或髓腔直接注入抗菌药物，以及使用可降解载体进行局部抗菌药物递送，均具有一定疗效。Roy等[62]报道，关节腔内注射万古霉素可使局部抗菌药物浓度长期维持在高水平；Young等[63]进一步证实，骨内给药万古霉素亦可达到类似效果，且二者均优于静脉给药。上述方法在全膝关节置换术(TKA)与THA中显示出潜在的预防性获益[63-65]。此类直接递送技术已被证实能够在局部持续维持超过MBEC的抗菌药物浓度，但目前其应用仍主要限于择期骨科手术中的预防性使用。在脊柱手术中，局

部使用万古霉素常用于预防手术部位感染 SSI，但其预防效力仍不确定[66]。

Whiteside 等[67]和 Whiteside 等[68]研究了一种关节内灌注抗菌药物系统，用于向感染部位直接递送抗菌药物以破坏生物膜，从而治疗 PJI 患者。该系统可达到极高的局部抗菌药物浓度，并在 MRSA 所致 PJI 或二期翻修失败患者中显示超过 95%的成功率。Zou 等[69]指出，在 PJI 的一期翻修手术中加入关节内灌注可实现高局部抗菌药物浓度，可能超过 MBEC。Springer 等[70]提出一种用于 PJI 患者的关节腔内抗菌药物冲洗系统，并开展 II 期前瞻性随机对照研究，以常规二期翻修术作为对照评估其安全性。研究结果认为，该系统可有效提高局部抗菌药物浓度，同时降低全身抗菌药物水平，且与常规方法相比不良事件并无显著增加。上述关节内灌注治疗的成功率报道较为积极：在 DAIR 治疗中可达 90%～100%，一期翻修术可达 82%～100%，二期翻修术约为 80%[71]。这些发现提示，关节内灌注可能是一种可行的替代方案，可在不损害肾功能的情况下实现持续的局部抗菌药物浓度[72]。此外，Semeshchenko 等[73]近期研究评估了 5 种不同冲洗液达到 MBEC 的能力，结果显示仅聚维酮碘与硝酸银能够成功清除至少 99.9%的 24 h 生物膜，提示采用非抗菌药物策略实现 MBEC 的潜力。

Maruo 等[74]开发了持续局部抗菌药物灌注技术，该方法通过髓内及软组织灌注系统直接递送大剂量庆大霉素，并结合负压伤口闭合系统以促进抗菌药物分布并处理死腔，用于治疗骨与软组织感染。该技术的疗效最初在骨折相关感染管理中得到报道[74,75]，其在 PJI 治疗中的有效性亦已有文献支持[76,77]。Choe 等[77]进一步探索了该方法在真菌性 PJI 中的应用，使用浓度超过对白色念珠菌 MBEC 的米卡芬净，且未观察到明显不良反应。然而，也有研究对如此高局部抗菌药物浓度对成骨细胞潜在细胞毒性提出担忧[78]。在直接抗菌药物递送技术中，如何在有效抗菌浓度与尽量降低细胞毒性风险之间取得平衡，仍是未来研究与临床验证的关键问题。

另一种局部抗菌药物递送策略是使用可降解载体。Ambrose 等[79-81]研究了利用微球递送抗菌药物的方法，通过将抗菌药物嵌入聚乳酸-羟基乙酸（polylactic glycolic acid）中实现均匀分布，使其在最高可达最低杀菌浓度水平下持续稳定释放达 4 周。这些抗菌药物负载微球在兔骨髓炎模型中显示出显著的感染清除效果，并促进骨缺损的良好愈合。此外，将抗菌药物整合至水凝胶的技术已实现商业化并作为植入物涂层应用，在未观察到明显不良事件的情况下，显示出用于预防手术部位感染与 PJI 的潜力[82,83]。水凝胶可在较长时间内递送高浓度局部抗菌药物，并具有重要优势，即其可生物降解，从而在功能作用期结束后无需再次取出[84-86]。此外，基础研究正探索将纳米颗粒整合进水凝胶以实现更高效的局部抗微生物递送[87]。尽管纳米颗粒在生物膜相关感染治疗中正变得日益重要，但尚无其临床应用的报道[88,89]。

总之，目前在基础研究与临床实践中已探索出 2 种实现局部抗菌药物浓度超过 MBEC 的主要策略：其一是通过导管或类似装置向感染部位直接灌注抗菌药物；其二是使用负载抗菌药物的生物相容性载体在局部释放高浓度抗菌药物。据报道，这些方法在感染部位达到 MBEC 水平方面具有潜力。然而，达到 MBEC 所需的抗菌药物浓度及其作用持续时间，会因是否存在植入物、细菌菌株类型及抗菌药物种类不同而产生明显差异。此外，目前尚无确凿证据表明 MBEC 能够在临床实践中被稳定且安全地实现。另一个关键问题在于，为达到 MBEC 所需的高浓度抗菌药物可能对周围组织产生细胞毒性风险。因此，关于 MBEC 在临床中的可行性与安全性，仍需进一步的临床研究加以明确。

参考文献

[1] CLSI. CLSI M100-ED35：2025 Performance Standards for Antimicrobial Susceptibility Testing，35th Edition[EB/OL]. Wayne：Clinical and Laboratory Standards Institute，2025.

[2] EUCAST. Breakpoint Tables for Interpretation of MICs and Zone Diameters v15.0[EB/OL]. 2025.

[3] Macià MD，Rojo-Molinero E，Oliver A. Antimicrobial susceptibility testing in biofilm-growing bacteria[J]. Clin Microbiol Infect，2014，20(10)：981－990.

[4] Komatsu T，Natsume Y，Uchiyama K，et al. Population pharmacokinetic and pharmacodynamic target attainment analysis of cefazolin in the serum and hip joint capsule of patients undergoing total hip arthroplasty[J]. Antimicrob Agents Chemother，2021，65(4)：e02120－20.

[5] Tøttrup M，Søballe K，Bibby BM，et al. Bone，subcutaneous tissue and plasma pharmacokinetics of cefuroxime in total knee replacement patients：a randomized controlled trial comparing continuous and short-term infusion[J]. APMIS，2019，127(12)：779－788.

[6] Maale GE，Eager JJ，Mohammadi DK，et al. Elution profiles of synthetic $CaSO_4$ hemihydrate beads loaded with vancomycin and tobramycin[J]. Eur J Drug Metab Pharmacokinet，2020，45(4)：547－555.

[7] Howlin RP，Brayford MJ，Webb JS，et al. Antibiotic-loaded synthetic calcium sulfate beads for prevention of bacterial

colonization and biofilm formation in periprosthetic infections [J]. Antimicrob Agents Chemother, 2015, 59(1): 111-120.

[8] Fink B, Vogt S, Reinsch M, et al. Sufficient release of antibiotic by a spacer 6 weeks after implantation in two-stage revision of infected hip prostheses[J]. Clin Orthop Relat Res, 2011, 469(11): 3141-3147.

[9] von Baum H, Böttcher S, Abel R, et al. Tissue and serum concentrations of levofloxacin in orthopaedic patients[J]. Int J Antimicrob Agents, 2001, 18(4): 335-340.

[10] Scaglione F, De Martini G, Peretto L, et al. Pharmacokinetic study of cefodizime and ceftriaxone in sera and bones of patients undergoing hip arthroplasty[J]. Antimicrob Agents Chemother, 1997, 41(10): 2292-2294.

[11] Craig WA. Pharmacokinetic/pharmacodynamic parameters: rationale for antibacterial dosing of mice and men[J]. Clin Infect Dis, 1998, 26(1): 1-10; quiz 11-12.

[12] Babushkina IV, Mamonova I, Ulyanov VY, et al. Resistance to antibiotics in plankton and biofilm cultures of Pseudomonas aeruginosa clinical strains[J]. Bull Exp Biol Med, 2021, 172(2): 155-157.

[13] Soranoglou V, Galanopoulos I, Giamarellos-Bourboulis EJ, et al. Efficacy of intramuscular moxifloxacin in the treatment of experimental osteomyelitis caused by methicillin-resistant Staphylococcus aureus[J]. Int J Antimicrob Agents, 2017, 50(2): 186-190.

[14] Tunney MM, Ramage G, Patrick S, et al. Antimicrobial susceptibility of bacteria isolated from orthopedic implants following revision hip surgery [J]. Antimicrob Agents Chemother, 1998, 42(11): 3002-3005.

[15] Brady AJ, Laverty G, Gilpin DF, et al. Antibiotic susceptibility of planktonic- and biofilm-grown staphylococci isolated from implant-associated infections: should MBEC and nature of biofilm formation replace MIC? [J]. J Med Microbiol, 2017, 66(4): 461-469.

[16] Abad L, Tafani V, Tasse J, et al. Evaluation of the ability of linezolid and tedizolid to eradicate intraosteoblastic and biofilm-embedded Staphylococcus aureus in the bone and joint infection setting[J]. J Antimicrob Chemother, 2019, 74(3): 625-632.

[17] Trobos M, Firdaus R, Svensson Malchau K, et al. Genomics of Staphylococcus aureus and Staphylococcus epidermidis from periprosthetic joint infections and correlation to clinical outcome[J]. Microbiol Spectr, 2022, 10(3): e0218121.

[18] Dall GF, Tsang STJ, Gwynne PJ, et al. Unexpected synergistic and antagonistic antibiotic activity against Staphylococcus biofilms[J]. J Antimicrob Chemother, 2018, 73(7): 1830-1840.

[19] Olson ME, Slater SR, Rupp ME, et al. Rifampicin enhances activity of daptomycin and vancomycin against both a polysaccharide intercellular adhesin (PIA)-dependent and—independent Staphylococcus epidermidis biofilm [J]. J Antimicrob Chemother, 2010, 65(10): 2164-2171.

[20] Albano M, Karau MJ, Greenwood-Quaintance KE, et al. In vitro activity of rifampin, rifabutin, rifapentine, and rifaximin against planktonic and biofilm states of staphylococci isolated from periprosthetic joint infection[J]. Antimicrob Agents Chemother, 2019, 63(11): e00868-19.

[21] Meléndez-Carmona M, Mancheño-Losa M, Ruiz-Sorribas A, et al. Strain-to-strain variability among Staphylococcus aureus causing prosthetic joint infection drives heterogeneity in response to levofloxacin and rifampicin[J]. J Antimicrob Chemother, 2022, 77(11): 3265-3269.

[22] Tan J, Wang J, Yang C, et al. Antimicrobial characteristics of berberine against prosthetic joint infection-related Staphylococcus aureus of different multi-locus sequence types[J]. BMC Complement Altern Med, 2019, 19(1): 218.

[23] Brothers KM, Parker DM, Taguchi M, et al. Dose optimization in surgical prophylaxis: sub-inhibitory dosing of vancomycin increases rates of biofilm formation and the rates of surgical site infection[J]. Sci Rep, 2023, 13(1): 4593.

[24] Castaneda P, McLaren A, Tavaziva G, et al. Biofilm antimicrobial susceptibility increases with antimicrobial exposure time[J]. Clin Orthop Relat Res, 2016, 474(7): 1659-1664.

[25] Ravn C, Furustrand Tafin U, Bétrisey B, et al. Reduced ability to detect surface-related biofilm bacteria after antibiotic exposure under in vitro conditions[J]. Acta Orthop, 2016, 87(6): 644-650.

[26] Sakimura T, Kajiyama S, Adachi S, et al. Biofilm-forming Staphylococcus epidermidis expressing vancomycin resistance early after adhesion to a metal surface[J]. Biomed Res Int, 2015, 2015: 943056.

[27] George J, Newman JM, Klika AK, et al. Changes in antibiotic susceptibility of Staphylococcus aureus between the stages of 2-stage revision arthroplasty[J]. J Arthroplasty, 2018, 33(6): 1844-1849.

[28] Manasherob R, Mooney JA, Lowenberg DW, et al. Tolerant small-colony variants form prior to resistance within a Staphylococcus aureus biofilm based on antibiotic selective pressure[J]. Clin Orthop Relat Res, 2021, 479(5): 1471-1481.

[29] Siala W, Rodriguez-Villalobos H, Fernandes P, et al. Activities of combinations of antistaphylococcal antibiotics with fusidic acid against staphylococcal biofilms in in vitro static and dynamic models [J]. Antimicrob Agents Chemother, 2018, 62(7): e00121-18.

[30] Mandell JB, Orr S, Koch J, et al. Large variations in clinical antibiotic activity against Staphylococcus aureus biofilms of periprosthetic joint infection isolates[J]. J Orthop Res, 2019, 37(9): 1944-1951.

[31] Svensson Malchau K, Tillander J, Zaborowska M, et al.

Biofilm properties in relation to treatment outcome in patients with first-time periprosthetic hip or knee joint infection[J]. J Orthop Translat, 2021, 30: 31－40.

[32] Antunes AL, Trentin DS, Bonfanti JW, et al. Application of a feasible method for determination of biofilm antimicrobial susceptibility in staphylococci[J]. APMIS, 2010, 118(12): 873－877.

[33] Coraça-Hubér DC, Fille M, Hausdorfer J, et al. Evaluation of MBEC™-HTP biofilm model for studies of implant associated infections[J]. J Orthop Res, 2012, 30(7): 1176－1180.

[34] Zaborowska M, Tillander J, Brånemark R, et al. Biofilm formation and antimicrobial susceptibility of staphylococci and enterococci from osteomyelitis associated with percutaneous orthopaedic implants [J]. J Biomed Mater Res B Appl Biomater, 2017, 105(8): 2630－2640.

[35] Tillander JAN, Rilby K, Svensson Malchau K, et al. Treatment of periprosthetic joint infections guided by minimum biofilm eradication concentration (MBEC) in addition to minimum inhibitory concentration (MIC): protocol for a prospective randomised clinical trial [J]. BMJ Open, 2022, 12 (6): e058168.

[36] Hajdu S, Lassnigg A, Graninger W, et al. Effects of vancomycin, daptomycin, fosfomycin, tigecycline, and ceftriaxone on Staphylococcus epidermidis biofilms[J]. J Orthop Res, 2009, 27(10): 1361－1365.

[37] Ceri H, Olson ME, Stremick C, et al. The Calgary Biofilm Device: new technology for rapid determination of antibiotic susceptibilities of bacterial biofilms [J]. J Clin Microbiol, 1999, 37(6): 1771－1776.

[38] Schwarz EM, McLaren AC, Sculco TP, et al. Adjuvant antibiotic-loaded bone cement: concerns with current use and research to make it work[J]. J Orthop Res, 2021, 39(2): 227－239.

[39] Sandoe JA, Wysome J, West AP, et al. Measurement of ampicillin, vancomycin, linezolid and gentamicin activity against enterococcal biofilms[J]. J Antimicrob Chemother, 2006, 57(4): 767－770.

[40] Abad L, Tafani V, Tasse J, et al. Evaluation of the ability of linezolid and tedizolid to eradicate intraosteoblastic and biofilm-embedded Staphylococcus aureus in the bone and joint infection setting[J]. J Antimicrob Chemother, 2019, 74(3): 625－632.

[41] Saeed K, McLaren AC, Schwarz EM, et al. The 2018 international consensus meeting on musculoskeletal infection: periprosthetic joint infection [J]. Antimicrob Agents Chemother, 2019, 63(11): e00783－19.

[42] Verderosa AD, Totsika M, Fairfull-Smith KE. Bacterial biofilm eradication agents: a current review [J]. Front Chem, 2019, 7: 824.

[43] Castaneda P, McLaren A, Tavaziva G, et al. Biofilm antimicrobial susceptibility increases with antimicrobial exposure time[J]. Clin Orthop Relat Res, 2016, 474(7): 1659－1664.

[44] Sekar A, Gil D, Tierney P, et al. Synergistic use of anti-inflammatory ketorolac and gentamicin to target staphylococcal biofilms[J]. J Transl Med, 2024, 22(1): 102.

[45] Post V, Wahl P, Richards RG, et al. Vancomycin displays time-dependent eradication of mature Staphylococcus aureus biofilms[J]. J Orthop Res, 2017, 35(2): 381－388.

[46] Furustrand Tafin U, Corvec S, Bétrisey B, et al. Role of rifampin against Cutibacterium acnes biofilm in vitro and in an experimental foreign-body infection model[J]. Antimicrob Agents Chemother, 2012, 56(4): 1885－1891.

[47] Dall GF, Tsang STJ, Gwynne PJ, et al. Unexpected synergistic and antagonistic antibiotic activity against Staphylococcus biofilms[J]. J Antimicrob Chemother, 2018, 73(7): 1830－1840.

[48] Al-Bakri AG, Othman G, Bustanji Y. The assessment of the antibacterial and antifungal activities of aspirin, EDTA and aspirin-EDTA combination and their effectiveness as antibiofilm agents [J]. J Appl Microbiol, 2009, 107 (1): 280－286.

[49] Tabatabaeifar F, Isaei E, Kalantar-Neyestanaki D, et al. Antimicrobial and antibiofilm effects of combinatorial treatment formulations of anti-inflammatory drugs-common antibiotics against pathogenic bacteria [J]. Pharmaceutics, 2022, 15(1): 11.

[50] Budzyńska A, Różalska S, Sadowska B, et al. Candida albicans/Staphylococcus aureus dual-species biofilm as a target for the combination of essential oils and fluconazole or mupirocin [J]. Mycopathologia, 2017, 182 (11－12): 989－995.

[51] Fanaei Pirlar R, Emaneini M, Beigverdi R, et al. Combinatorial effects of antibiotics and enzymes against dual-species Staphylococcus aureus and Pseudomonas aeruginosa biofilms in the wound-like medium[J]. PLoS One, 2020, 15 (9): e0235093.

[52] Mohamed MSM, Mostafa HM, Mohamed SH, et al. Combination of silver nanoparticles and vancomycin to overcome antibiotic resistance in planktonic/biofilm cell from clinical and animal source[J]. Microb Drug Resist, 2020, 26(11): 1410－1420.

[53] Sharafi T, Ghaemi EA, Rafiee M, et al. Combination antimicrobial therapy: in vitro synergistic effect of anti-staphylococcal drug oxacillin with antimicrobial peptide nisin against Staphylococcus epidermidis clinical isolates and Staphylococcus aureus biofilms [J]. Ann Clin Microbiol Antimicrob, 2024, 23(1): 7.

[54] Isguven S, Fitzgerald K, Delaney LJ, et al. In vitro investigations of Staphylococcus aureus biofilms in physiological fluids suggest that current antibiotic delivery systems may be limited[J]. Eur Cell Mater, 2022, 43: 6－21.

[55] Okae Y, Nishitani K, Sakamoto A, et al. Estimation of Minimum Biofilm Eradication Concentration (MBEC) on in vivo biofilm on orthopedic implants in a rodent femoral infection model[J]. Front Cell Infect Microbiol, 2022, 12: 896978.

[56] Tande AJ, Patel R. Prosthetic joint infection[J]. Clin Microbiol Rev, 2014, 27(2): 302-345.

[57] van de Belt H, Neut D, Schenk W, et al. Staphylococcus aureus biofilm formation on different gentamicin-loaded polymethylmethacrylate bone cements[J]. Biomaterials, 2001, 22(12): 1607-1611.

[58] Lizcano JD, Fernández-Rodríguez D, Goh GS, et al. In vivo intra-articular antibiotic concentrations at 24 hours after TKA fall below the minimum inhibitory concentration for most bacteria: a randomized study of commercially available bone cement[J]. J Bone Joint Surg Am, 2024, 106(18): 1664-1672.

[59] Choe H, Inaba Y, Kobayashi N, et al. Clinical utility of antibiotic-loaded hydroxyapatite block for treatment of intractable periprosthetic joint infection and septic arthritis of the hip [J]. Mod Rheumatol, 2015, 25(6): 937-942.

[60] Bingham J. When and how should I use antibiotic cement in primary and revision joint arthroplasty? [J]. J Arthroplasty, 2022, 37(7): 1435-1437.

[61] Abosala A, Ali M. The use of calcium sulphate beads in periprosthetic joint infection, a systematic review[J]. J Bone Jt Infect, 2020, 5(1): 43-49.

[62] Roy ME, Peppers MP, Whiteside LA, et al. Vancomycin concentration in synovial fluid: direct injection into the knee vs. intravenous infusion[J]. J Arthroplasty, 2014, 29(3): 564-568.

[63] Young SW, Zhang M, Freeman JT, et al. The Mark Coventry Award: higher tissue concentrations of vancomycin with low-dose intraosseous regional versus systemic prophylaxis in TKA: a randomized trial[J]. Clin Orthop Relat Res, 2014, 472(1): 57-65.

[64] Park KJ, Chapleau J, Sullivan TC, et al. Ranawat Award: intraosseous vancomycin reduces periprosthetic joint infection in primary total knee arthroplasty at 90-day follow-up[J]. Bone Joint J, 2021, 103-B(6 Suppl A): 13-17.

[65] Harper KD, Park KJ, Brozovich AA, et al. Otto Aufranc Award: intraosseous vancomycin in total hip arthroplasty—superior tissue concentrations and improved efficiency[J]. J Arthroplasty, 2023, 38(Suppl): S11-S15.

[66] Daher M, Nassar JE, McDonald CL, et al. Does the application of topical vancomycin reduce surgical site infections in spine surgery? A meta-analysis of randomized controlled trials[J]. Clin Orthop Relat Res, 2024, 482(12): 2212-2219.

[67] Whiteside LA, Roy ME, Nayfeh TA. Intra-articular infusion: a direct approach to treatment of infected total knee arthroplasty[J]. Bone Joint J, 2016, 98-B(1 Suppl A): 31-36.

[68] Whiteside LA, Roy ME. One-stage revision with catheter infusion of intraarticular antibiotics successfully treats infected THA[J]. Clin Orthop Relat Res, 2017, 475(2): 419-429.

[69] Zou C, Guo W, Mu W, et al. Synovial vancomycin and meropenem concentrations in periprosthetic joint infection treated by single-stage revision combined with intra-articular infusion[J]. Bone Joint Res, 2024, 13(1): 535-545.

[70] Springer BD, Higuera-Rueda CA, de Beaubien BC, et al. Safety profile of seven-day intra-articular antibiotic irrigation for the treatment of chronic periprosthetic joint infection: a prospective randomized phase II comparative study[J]. J Arthroplasty, 2024, 39(Suppl): S229-S235. e1.

[71] Jarusriwanna A, Mu W, Parvizi J. Local antibiotic infusion in periprosthetic joint infection following total hip arthroplasty[J]. J Clin Med, 2024, 13(16): 4848.

[72] Mu W, Xu B, Wang F, et al. Low incidence of acute kidney injury with combined intravenous and topical antibiotic infusions in periprosthetic joint infection after total knee arthroplasty[J]. Bone Joint Res, 2024, 13(1): 525-534.

[73] Semeshchenko D, Veiga MF, Visus M, et al. Povidone-iodine and silver nitrate are equally effective in eradicating staphylococcal biofilm grown on a titanium surface: an in-vitro analysis[J]. J Hosp Infect, 2025, 155: 185-191.

[74] Maruo A, Oda T, Mineo R, et al. Continuous local antibiotic perfusion: a treatment strategy that allows implant retention in fracture-related infections[J]. J Orthop Surg (Hong Kong), 2022, 30: 10225536221111902.

[75] Himeno D, Matsuura Y, Maruo A, et al. A novel treatment strategy using continuous local antibiotic perfusion: a case series study of a refractory infection caused by hypervirulent Klebsiella pneumoniae[J]. J Orthop Sci, 2022, 27(2): 272-280.

[76] Zenke Y, Motojima Y, Ando K, et al. DAIR in treating chronic PJI after total knee arthroplasty using continuous local antibiotic perfusion therapy: a case series study[J]. BMC Musculoskelet Disord, 2024, 25(1): 36.

[77] Choe H, Maruo A, Hieda Y, et al. Novel local antifungal treatment for fungal periprosthetic joint infection with continuous local antibiotic perfusion: a surgical technique[J]. Arthroplast Today, 2023, 24: 101245.

[78] Yamamoto Y, Fukui T, Sawauchi K, et al. Effects of high antibiotic concentrations applied to continuous local antibiotic perfusion on human bone tissue-derived cells[J]. Bone Joint Res, 2024, 13(1): 91-100.

[79] Ambrose CG, Gogola GR, Clyburn TA, et al. Antibiotic microspheres: preliminary testing for potential treatment of osteomyelitis[J]. Clin Orthop Relat Res, 2003, 415: 279-285.

[80] Ambrose CG, Clyburn TA, Louden K, et al. Effective treatment of osteomyelitis with biodegradable microspheres

in a rabbit model[J]. Clin Orthop Relat Res, 2004, 421: 293－299.

[81] Ambrose CG, Clyburn TA, Mika J, et al. Evaluation of antibiotic-impregnated microspheres for the prevention of implant-associated orthopaedic infections[J]. J Bone Joint Surg Am, 2014, 96(1): 128－134.

[82] Romano CL, Scarponi S, Gallazzi E, et al. Antibacterial coating of implants in orthopaedics and trauma: a classification proposal in an evolving panorama[J]. J Orthop Surg Res, 2015, 10(1): 157.

[83] Pressato D, Battista A, Govoni M, et al. The intraoperative use of defensive antibacterial coating (DAC®) in the form of a gel to prevent peri-implant infections in orthopaedic surgery: a clinical narrative review[J]. Materials (Basel), 2023, 16(19): 5304.

[84] Tang Y, Xu H, Wang X, et al. Advances in preparation and application of antibacterial hydrogels[J]. J Nanobiotechnol, 2023, 21(1): 300.

[85] Casadidio C, Butini ME, Trampuz A, et al. Daptomycin-loaded biodegradable thermosensitive hydrogels enhance drug stability and foster bactericidal activity against Staphylococcus aureus[J]. Eur J Pharm Biopharm, 2018, 130: 260－271.

[86] Correia AAV, de Almeida Campos LA, de Queiroz Macedo HLR, et al. Antibacterial and antibiofilm potential of bacterial cellulose hydrogel containing vancomycin against multidrug-resistant Staphylococcus aureus and Staphylococcus epidermidis [J]. Biology (Basel), 2024, 13(6): 354.

[87] Ferreira M, Ogren M, Dias JNR, et al. Liposomes as antibiotic delivery systems: a promising nanotechnological strategy against antimicrobial resistance [J]. Molecules, 2021, 26(7): 2047.

[88] Rahmanian N, Moulavi P, Ashrafi F, et al. Surface-functionalized UIO-66-NH_2 for dual-drug delivery of vancomycin and amikacin against vancomycin-resistant Staphylococcus aureus[J]. BMC Microbiol, 2024, 24(1): 462.

[89] Raouf M, Essa S, El Achy S, et al. Evaluation of combined ciprofloxacin and azithromycin free and nano formulations to control biofilm producing Pseudomonas aeruginosa isolated from burn wounds[J]. Indian J Med Microbiol, 2021, 39(1): 81－87.

基于伤口样本和临床体征的手术部位感染/假体周围关节感染诊断

21

Seyed Mohammad Javad Mortazavi，Ahmed Abdelazeem，Mohammed Kamal Abdelnasser，Konstantinos Anagnostakos，Chahine Assi，Ruwais Binlaksar，Thanh Tu Dao，Mohamed Elkabbani，Volodymyr Filipenko，Pooya Hosseini-Monfared，Truong Nguyen Khanh Hung，Saadana Jacem，Mahmoud Abdel Karim，Rocco Papalia，Parag Sanchez，Irene Katharina Sigmund，Skender Ukaj

问题 1：疑诊假体周围关节感染且诊断不明确时，哪种术中检测最适合用于确认或排除诊断？

Seyed Mohammad Javad Mortazavi，Pooya Hosseini-Monfared，Mohammed Kamal Abdelnasser，Mahmoud Abdel Karim，Mohamed Elkabbani，Thanh Tu Dao，Saadana Jacem，Truong Nguyen Khanh Hung，Parag Sanchez，Irene Katharina Sigmund

【回答/建议】 基于较高的诊断准确性、可获得性和较短的检测时长，白细胞酯酶是目前术中确诊或排除假体周围关节感染（PJI）的最优检测项目。尽管存在与可获得性和（或）处理时间相关的局限性，其他术中检查，包括滑液分析、冰冻切片组织学、α-防御素和钙卫蛋白，也显示出良好的诊断性能，可作为 PJI 术中诊断检查的可靠辅助手段。

【证据等级】 中等。

【代表投票】 同意 66.5%，不同意 16.7%，弃权 16.7%（中等共识：明显多数支持）。

依　据

可靠的术中诊断检查对于指导适当治疗、尽量减少不必要的手术程序以及改善患者预后至关重要，尤其是在术前诊断不明确的病例中。PJI 的诊断依赖于血清、滑液以及组织样本的一系列组合检查。由于缺乏单一的绝对诊断 PJI 的检查，这些检查的组合能在一定程度上确定疼痛的假体关节是否存在 PJI。然而，尽管有时进行了这些检查，术前仍无法诊断 PJI，或者翻修手术期间的意外发现促使外科医生在手术中寻求额外的数据来确认或排除 PJI 的诊断。上述问题正是寻求那些可以在手术期间轻松实施以提供额外数据的检查。

为回答上述问题，本研究进行了一项全面的系统评价。利用图书管理员开发的 MeSH 术语，检索了 Medline、Scopus、Web of Science 和 Embase 数据库以识别相关研究。共识别出 964 项可能符合条件的研究。经过 2 名观察者筛选后，排除了 887 项，剩下 77 项研究纳入本评价（表 21－1）。仅纳入了评估术中诊断检查的研究。

根据对这些研究的分析，从时间和可操作性角度考虑，能够在手术期间进行的检查被纳入了最终建议。

1. α-防御素

α-防御素显示出高特异度（96.3%）和良好的灵敏度（85.8%），其优势在于可以在术中使用侧流装置进行，以获得快速结果，并且与组织病理学相比减少了操作者依赖性[1-15]。然而，其使用受到商业检测试剂盒高成本以及在金属沉积病或炎性关节病病例中可能出现假阳性的限制，尽管这些情况很少见。

2. 组织病理学和冰冻切片

冰冻切片是一种传统且广泛使用的术中方法，可以直接观察组织中的多形核白细胞，提供额外的有价值的诊断信息（磨损、关节纤维化等）[6,9,16-40]。然而，它具有操作者依赖性，需要经验丰富的病理医生，且灵敏度中等（71.5%），存在抽样误差的风险。

3. 钙卫蛋白

钙卫蛋白具有高灵敏度（90.1%）和良好的特异度（89.8%），其侧流检测试剂盒能够像 α-防御素一样提供快速的术中结果[41-51]。然而，与 α-防御素相比，其可用数据较少，并且根据具体情况可能存在成本和可获得性

问题，以及在金属沉积病或炎性关节病病例中可能出现假阳性，这些限制了其使用。

4. 白细胞酯酶

白细胞酯酶是针对 PJI 的一种快速且廉价的诊断选择，它利用易于获得的尿试纸条进行检测，具有合理的特异度（93.8%）和灵敏度（82.5%）[22,27,52-63]。然而，其主观的比色法判读可能导致误差，并且其检测低度感染的灵敏度有限。此外，它也可能受到金属沉积病或炎性关节病的影响。

5. 滑液分析

滑液穿刺及白细胞和多形核白细胞计数的评估被建议作为 PJI 的诊断工具。根据 6 项研究的结果，滑液分析的汇总灵敏度和特异度分别为 79.4% 和 85.6%[1,43,51,52,59,64]。然而，其准确性可能受到金属沉积病或潜在炎性关节病的影响。

6. 聚合酶链反应

对组织样本进行的聚合酶链反应检测具有最高的诊断准确性，其特异度极佳（98.7%），灵敏度良好（83.7%），在识别难以培养和低毒力病原体方面优势突出[5,7,11,35,65-75]。但该项检测需要专用的分子生物学设施，检测费用较高，难以作为快速术中检测项目，临床应用受到限制。

7. 其他检查

D-乳酸、中性粒细胞明胶酶相关脂质运载蛋白和白细胞介素-6（IL-6）侧向流检测，其证据有限或存在实际限制，阻碍了它们在 PJI 常规诊断中的应用[5,52,53,76,77]。D-乳酸作为一种生物化学标志物显示出前景，但缺乏有力的研究，且术中不易广泛获得。中性粒细胞明胶酶相关脂质运载蛋白在一项研究中显示出高灵敏度（92%），但缺乏跨队列验证。IL-6 侧向流检测可提供快速的即时检测，特异度高（97.6%），但灵敏度非常低（46.9%），且支持证据有限，降低了其独立应用的价值。

8. 使用诊断效用指数对术中检查进行综合评价

虽然诊断比值比（diagnostic odds ratio，DOR）通过综合灵敏度和特异度来评估检测手段的诊断准确性，但它未能考虑关键实操和经济因素，包括可获得性、检测成本和周转时间，这些在术中环境中至关重要。为弥补该不足，本研究开发了一个诊断效用指数（diagnostic utility Index，DUI），即一种兼顾诊断效能与操作可行性的综合评分模型（表 21-1）。这种方法与卫生技术评估和多标准决策分析等决策分析框架的原则一致，并进行了调整以增强简易性和临床相关性[78-80]。

DUI 公式计算如下：

$$\mathrm{DUI}=\frac{\mathrm{DOR}\times A\times T}{C}$$

- DOR 是来自汇总荟萃分析的 DOR。
- A 代表可获得性的有序评分。
- T 表示出结果时间评分。
- C 反映成本，采用反向评分以惩罚更昂贵的检查。

每个定性因素（A、T 和 C）均基于文献证据和现实世界可及性，按 3 分制有序量表进行评分。

表 21-1 诊断效用指数（DUI）计算表

检验项目	诊断比值比（DOR）	可及性（A）	耗时（T）	成本（C）	DUI 计算方式	DUI 值
白细胞酯酶	54.8	1.5	1.5	0.5	(54.82 × 1.5 × 1.5) ÷ 0.5	246.7
关节液分析	26.4	1.5	1.0	0.5	(26.36 × 1.5 × 1.0) ÷ 0.5	79.1
α-防御素	119.3	0.5	1.5	1.5	(119.25 × 0.5 × 1.5) ÷ 1.5	59.6
钙卫蛋白	73.8	0.5	1.5	1.0	(73.84 × 0.5 × 1.5) ÷ 1.0	55.4
冰冻切片	34.0	1.0	1.0	1.0	(33.97 × 1.0 × 1.0) ÷ 1.0	34.0
组织 PCR	144.0	0.5	0.5	1.5	(143.98 × 0.5 × 0.5) ÷ 1.5	24.0

注：对于缺乏 DOR 数据的检验（如关节液 PCR、中性粒细胞明胶酶相关脂质运载蛋白、D-乳酸），因缺乏量化指标，未纳入 DUI 计算。PCR—聚合酶链反应。

问题 2：哪些临床体征在鉴别浆液肿与手术部位感染/假体周围关节感染方面具有最高的诊断准确性？

Ahmed Abdelazeem，Ruwais Binlaksar，Skender Ukaj，Volodymyr Filipenko，Konstantinos Anagnostakos，Chahine Assi，Rocco Papalia

【回答/建议】 根据现有资料，除明显脓性分泌物外，尚无特异性临床体征可区分 SSI/PJI 与浆液肿或血肿。因此，出现异常积液时应怀疑 SSI/PJI。

【推荐强度】 有限。

【代表投票】 同意 94.4%，不同意 5.6%(完全共识：意见一致)。

依　据

术后积液仍然是初次或关节翻修术后最常见的并发症之一。血清肿和血肿是最常见的积液类型，特别是在术后早期。然而，PJI/SSI 是这种情况下最需要警惕的鉴别诊断。需要高度怀疑才能诊断这 3 种情况：血清肿、血肿和早期感染，一方面为了防止无菌积液继发细菌定植，另一方面在感染慢性化之前及时干预[81]。临床检查是诊断的首要且最简便步骤。因此，确定可区分术后无菌性积液与感染性积液的临床体征十分重要。

为回答这个问题，本研究系统地回顾了两个搜索引擎(Scopus 和 PubMed)的相关文献。导入 513 篇文献进行筛选，排除了 16 篇重复文献，剩下 497 篇研究根据标题和摘要进行筛选。定义了纳入标准，包括 2010 年后发表的人体病例系列研究和随机对照试验，研究对象年龄＞18 岁，存在 PJI/SSI、血清肿临床体征，或髋、膝关节置换术后伤口并发症。排除了动物研究、病例报告、叙述性文献综述、关于儿童的研究或 2010 年以前关于非关节置换手术和皮肤疾病的报告。共排除了 495 项研究，最终对 12 项研究进行了全文资格评估[82-93]。

现有文献未能得出明确结论。大多数论文报告了并发血清肿、血肿、PJI、SSI 的患者数量，但没有提及用于诊断的临床体征或症状[82-93]。分析其原因，既往多个机构已建立 PJI 的特定诊断标准，该类标准具有较高的灵敏度和特异度。然而，除了观察到脓液或脓性分泌物外，所报告的临床标准特异度较低。全身性表现如发烧和疼痛，以及局部体征和症状如红斑、发热和压痛，都只是提示性的，不应作为确诊依据[94-99]。

结　论

现有文献无法提供确凿证据，证明存在某种临床体征可以帮助临床医生区分术后无菌性积液(如血清肿)与感染引起的积液。根据先前不同机构定义的标准，本研究提出建议：除了观察到明显的脓性分泌物外，其他临床体征应被视为提示性的而非确诊性的。确诊应基于进一步的穿刺抽吸和液体分析。

参考文献

[1] Balato G, Franceschini V, Ascione T, et al. High performance of α-defensin lateral flow assay (Synovasure) in the diagnosis of chronic knee prosthetic infections[J]. Knee Surg Sports Traumatol Arthrosc, 2018, 26(6): 1717-1722.

[2] Bonanzinga T, Zahar A, Dütsch M, et al. How reliable is the alpha-defensin immunoassay test for diagnosing periprosthetic joint infection? A prospective study[J]. Clin Orthop Relat Res, 2017, 475(2): 408-415.

[3] Frangiamore SJ, Gajewski ND, Saleh A, et al. α-Defensin accuracy to diagnose periprosthetic joint infection-best available test[J]. J Arthroplasty, 2016, 31(2): 456-460.

[4] Frangiamore SJ, Saleh A, Grosso MJ, et al. α-Defensin as a predictor of periprosthetic shoulder infection[J]. J Shoulder Elbow Surg, 2015, 24(7): 1021-1027.

[5] Karbysheva S, Renz N, Yermak K, et al. New methods in the diagnosis of prosthetic joint infection[J]. Travmatol Ortop Ross, 2019, 25(2): 56-63.

[6] Kasparek MF, Kasparek M, Boettner F, et al. Intraoperative diagnosis of periprosthetic joint infection using a novel alpha-defensin lateral flow assay[J]. J Arthroplasty, 2016, 31(12): 2871-2874.

[7] Lausmann C, Kolle KN, Citak M, et al. How reliable is the next generation of multiplex-PCR for diagnosing prosthetic joint infection compared to the MSIS criteria? Still missing the ideal test[J]. Hip Int, 2020, 30(Suppl): 72-77.

[8] Scholten R, Visser J, Van Susante JLC, et al. Low sensitivity of α-defensin (Synovasure) test for intra-operative exclusion of prosthetic joint infection[J]. Acta Orthop, 2018, 89(3):

357－359.

[9] Sigmund IK, Holinka J, Lang S, et al. A comparative study of intraoperative frozen section and alpha defensin lateral flow test in the diagnosis of periprosthetic joint infection[J]. Acta Orthop, 2019, 90(1): 105－110.

[10] Stone WZ, Gray CF, Parvataneni HK, et al. Clinical evaluation of alpha defensin test following staged treatment of prosthetic joint infections[J]. J Arthroplasty, 2019, 34(7): 1446－1451.

[11] Suda AJ, Tinelli M, Beisemann ND, et al. Diagnosis of periprosthetic joint infection using alpha-defensin test or multiplex-PCR: ideal diagnostic test still not found[J]. Int Orthop, 2017, 41(6): 1307－1313.

[12] Walker LC, Clement ND, Hashmi M, et al. The alpha defensin lateral flow test is effective in predicting eradication of periprosthetic joint infection after surgical debridement [J]. Acta Orthop Belg, 2022, 87(4): 563－569.

[13] de Saint Vincent B, Martinot P, Pascal A, et al. Does the alpha-defensin lateral flow test conserve its diagnostic properties in a larger population of chronic complex periprosthetic infections? Enlargement to 112 tests, from 42 tests in a preliminary study, in a reference center[J]. Orthop Traumatol Surg Res, 2021, 107(8): 102912.

[14] Obiang AC, Laurent F, Thayse K, et al. Alpha-defensin for the intra-operative diagnosis of prosthetic joint infections[J]. Acta Orthop Belg, 2020, 86(3): 614－620.

[15] Berger P, Van Cauter M, Driesen R, et al. Diagnosis of prosthetic joint infection with alpha-defensin using a lateral flow device: a multicentre study[J]. Bone Joint J, 2017, 99-B(9): 1176－1182.

[16] Buttaro MA, Martorell G, Quinteros M, et al. Intraoperative synovial C-reactive protein is as useful as frozen section to detect periprosthetic hip infection[J]. Clin Orthop Relat Res, 2015, 473(12): 3876－3881.

[17] Fernandez-Hijano MR, Gomez-Palomo JM, Arranz-Salas I, et al. Clinical validity of the intraoperative histology in the diagnosis of prosthetic joint infection[J]. Rev Esp Cir Ortop Traumatol, 2023, 67(Suppl): T21－T26.

[18] George J, Kwiecien G, Klika AK, et al. Are frozen sections and MSIS criteria reliable at the time of reimplantation of two-stage revision arthroplasty[J]. Clin Orthop Relat Res, 2016, 474(6): 1619－1626.

[19] George J, Zhang Y, Jawad M, et al. Diagnostic utility of histological analysis for detecting ongoing infection during two-stage revision arthroplasty in patients with inflammatory arthritis[J]. J Arthroplasty, 2018, 33(Suppl): S219－S223.

[20] Kilicarslan A, Yuksel K, Sungu N. Should we rely on frozen section during the reimplantation stage of revision knee arthroplasty[J]. North Clin Istanb, 2024, 11(1): 99－104.

[21] Kwiecien G, George J, Klika AK, et al. Intraoperative frozen section histology: matched for Musculoskeletal Infection Society criteria[J]. J Arthroplasty, 2017, 32(1): 223－227.

[22] Li R, Li X, Yu B, et al. Comparison of leukocyte esterase testing of synovial fluid with synovial histology for the diagnosis of peri-prosthetic joint infection[J]. Med Sci Monit, 2017, 23: 4440－4446.

[23] Luyckx L, Somers JFA, Cokelaere K, et al. Intra-operative frozen section histopathology for the diagnosis of periprosthetic joint infection in hip revision surgery: the influence of recent dislocation and/or periprosthetic fracture[J]. Hip Int, 2022, 32(1): 87－93.

[24] Wu C, Qu X, Mao Y, et al. Utility of intraoperative frozen section in the diagnosis of periprosthetic joint infection[J]. PLoS One, 2014, 9(7): e102346.

[25] Xu C, Chai W, Chen JY. Can we rely on the combination of serological tests and frozen sections at the time of reimplantation for two-stage exchange hip arthroplasty in patients with a "dry tap"[J]. J Orthop Surg Res, 2019, 14(1): 184.

[26] Xu C, Guo H, Chen JY. Intra-operative diagnosis of periprosthetic joint infection can rely on frozen sections in patients without synovial fluid analyses[J]. Int Orthop, 2019, 43(6): 1303－1308.

[27] Zagra L, Villa F, Cappelletti L, et al. Can leukocyte esterase replace frozen sections in the intraoperative diagnosis of prosthetic hip infection[J]. Bone Joint J, 2019, 101-B(3): 372－377.

[28] Athanasou NA, Pandey R, de Steiger R, et al. Diagnosis of infection by frozen section during revision arthroplasty[J]. J Bone Joint Surg Br, 1995, 77(1): 28－33.

[29] Banit DM, Kaufer H, Hartford JM. Intraoperative frozen section analysis in revision total joint arthroplasty[J]. Clin Orthop Relat Res, 2002, 401: 230－238.

[30] Frances BA, Martínez FM, Cebrian Parra JL, et al. Diagnosis of infection in hip and knee revision surgery: intraoperative frozen section analysis[J]. Int Orthop, 2007, 31(1): 33－37.

[31] Kanner WA, Saleh KJ, Frierson HF Jr. Reassessment of the usefulness of frozen section analysis for hip and knee joint revisions[J]. Am J Clin Pathol, 2008, 130(3): 363－368.

[32] Kelly ME, Bahethi SR, King ME, et al. The utility of frozen section histology in diagnosing periprosthetic joint infection in revision total joint arthroplasty[J]. J Arthroplasty, 2021, 36(6): 2137－2143.

[33] Ko PS, Ip D, Chow KP, et al. The role of intraoperative frozen section in decision making in revision hip and knee arthroplasties in a local community hospital[J]. J Arthroplasty, 2005, 20(2): 189－195.

[34] Lonner JH, Desai P, Dicesare PE, et al. The reliability of analysis of intraoperative frozen sections for identifying active infection during revision hip or knee arthroplasty[J]. J Bone Joint Surg Am, 1996, 78(10): 1553－1558.

[35] Miyamae Y, Inaba Y, Kobayashi N, et al. Different diagnostic

properties of C-reactive protein, real-time PCR, and histopathology of frozen and permanent sections in diagnosis of periprosthetic joint infection[J]. Acta Orthop, 2013, 84(5): 524-529.

[36] Nunez LV, Buttaro MA, Morandi A, et al. Frozen sections of samples taken intraoperatively for diagnosis of infection in revision hip surgery[J]. Acta Orthop, 2007, 78(2): 226-230.

[37] Pace TB, Jeray KJ, Latham JT Jr. Synovial tissue examination by frozen section as an indicator of infection in hip and knee arthroplasty in community hospitals[J]. J Arthroplasty, 1997, 12(1): 64-69.

[38] Pandey R, Drakoulakis E, Athanasou NA. An assessment of the histological criteria used to diagnose infection in hip revision arthroplasty tissues[J]. J Clin Pathol, 1999, 52(2): 118-123.

[39] Pons M, Angles F, Sanchez C, et al. Infected total hip arthroplasty—the value of intraoperative histology[J]. Int Orthop, 1999, 23(1): 34-36.

[40] Wong YC, Lee QJ, Wai YL, et al. Intraoperative frozen section for detecting active infection in failed hip and knee arthroplasties[J]. J Arthroplasty, 2005, 20(8): 1015-1020.

[41] Macheras GA, Argyrou C, Tzefronis D, et al. Intraoperative calprotectin lateral flow immunoassay can assist decision-making between one- and two-stage revision total hip arthroplasty for patients with suspected periprosthetic joint infection[J]. Bone Joint J, 2024, 106-B(1): 118-124.

[42] Trotter AJ, Dean R, Whitehouse CE, et al. Preliminary evaluation of a rapid lateral flow calprotectin test for the diagnosis of prosthetic joint infection[J]. Bone Joint Res, 2020, 9(1): 202-210.

[43] Zhang Z, Cai Y, Bai G, Zhang C, Li W, Yang B, et al. The value of calprotectin in synovial fluid for the diagnosis of chronic prosthetic joint infection[J]. Bone Joint Res, 2020, 9(1): 450-456.

[44] Lazic I, Burdach A, Pohlig F, et al. Utility of synovial calprotectin lateral flow test to exclude chronic prosthetic joint infection in periprosthetic fractures: a prospective cohort study[J]. Sci Rep, 2022, 12(1): 18385.

[45] Lazic I, Prodinger P, Stephan M, et al. Synovial calprotectin is a reliable biomarker for periprosthetic joint infections in acute-phase inflammation—A prospective cohort study[J]. Int Orthop, 2022, 46(7): 1473-1479.

[46] Lazic I, Stephan M, Pohlig F, et al. Synovial calprotectin for diagnosing periprosthetic joint infection in loose hip and knee arthroplasties: a prospective cohort study[J]. In Vivo, 2023, 37(4): 1714-1720.

[47] Suren C, Lazic I, Haller B, et al. The synovial fluid calprotectin lateral flow test for the diagnosis of chronic prosthetic joint infection in failed primary and revision total hip and knee arthroplasty[J]. Int Orthop, 2023, 47(4): 929-944.

[48] Warren JA, Klika AK, Bowers K, et al. Calprotectin lateral flow test: consistent across criteria for ruling out periprosthetic joint infection[J]. J Arthroplasty, 2022, 37(6): 1153-1158.

[49] Wouthuyzen-Bakker M, Ploegmakers JJW, Kampinga GA, et al. Synovial calprotectin: a potential biomarker to exclude a prosthetic joint infection[J]. Bone Joint J, 2017, 99-B(5): 660-665.

[50] Wouthuyzen-Bakker M, Ploegmakers JJW, et al. Synovial calprotectin: an inexpensive biomarker to exclude a chronic prosthetic joint infection[J]. J Arthroplasty, 2018, 33(4): 1149-1153.

[51] Alkadhem MF, Ettema H, Wagenmakers-Huizenga LMF, et al. Synovial calprotectin is superior to synovial leukocyte count in excluding chronic periprosthetic joint infections, a retrospective cohort study[J]. J Arthroplasty, 2024, 39(6): 1926-1931. e1.

[52] Dijkman C, Thomas AR, Koenraadt KLM, et al. Synovial neutrophilic gelatinase-associated lipocalin in the diagnosis of peri-prosthetic joint infection after total knee arthroplasty[J]. Arch Orthop Trauma Surg, 2020, 140(7): 941-947.

[53] Grzelecki D, Grajek A, Walczak P, et al. What is the accuracy of a rapid strip test that detects D-lactic acid in synovial fluid for the diagnosis of periprosthetic joint infections[J]. Clin Orthop Relat Res, 2023, 481(1): 120-129.

[54] Kheir MM, Ackerman CT, Tan TL, et al. Leukocyte esterase strip test can predict subsequent failure following reimplantation in patients with periprosthetic joint infection[J]. J Arthroplasty, 2017, 32(6): 1976-1979.

[55] Logoluso N, Pellegrini A, Suardi V, et al. Can the leukocyte esterase strip test predict persistence of periprosthetic joint infection at second-stage reimplantation[J]. J Arthroplasty, 2022, 37(2): 565-573.

[56] Nelson GN, Paxton ES, Narzikul A, et al. Leukocyte esterase in the diagnosis of shoulder periprosthetic joint infection[J]. J Shoulder Elbow Surg, 2015, 24(9): 1421-1426.

[57] Tischler EH, Cavanaugh PK, Parvizi J. Leukocyte esterase strip test: matched for musculoskeletal infection society criteria[J]. J Bone Joint Surg Am, 2014, 96-A(10): 1917-1920.

[58] Wetters NG, Berend KR, Lombardi AV, et al. Leukocyte esterase reagent strips for the rapid diagnosis of periprosthetic joint infection[J]. J Arthroplasty, 2012, 27(8 Suppl): S8-S11.

[59] Kuo FC, Lin PC, Yen SH, et al. Which minor criteria is the most accurate predictor for the diagnosis of hip and knee periprosthetic joint infection in the Asian population[J]. J Arthroplasty, 2022, 37(7): 2076-2081.

[60] Di Benedetto P, Dalla Vecchia G, Dante F, et al. Leukocyte esterase strip test as a reliable intraoperative PJIs biomarker.

Our experience[J]. Acta Biomed, 2019, 90(1): 43-47.

[61] Koh IJ, Han SB, In Y, et al. The leukocyte esterase strip test has practical value for diagnosing periprosthetic joint infection after total knee arthroplasty: a multicenter study [J]. J Arthroplasty, 2017, 32(11): 3519-3523.

[62] Shafafy R, McClatchie W, Chettiar K, et al. Use of leucocyte esterase reagent strips in the diagnosis or exclusion of prosthetic joint infection[J]. Bone Joint J, 2015, 97-B(9): 1232-1236.

[63] Wang C, Li R, Wang Q, et al. Leukocyte esterase as a biomarker in the diagnosis of periprosthetic joint infection [J]. Med Sci Monit, 2017, 23: 353-358.

[64] Müller M, Morawietz L, Hasart O, et al. Diagnosis of periprosthetic infection following total hip arthroplasty—evaluation of the diagnostic values of pre- and intraoperative parameters and the associated strategy to preoperatively select patients with a high probability of joint infection[J]. J Orthop Surg Res, 2008, 3(1): 31.

[65] Fillerova R, Gallo J, Radvansky M, et al. Excellent diagnostic characteristics for ultrafast gene profiling of DEFA1-IL1B-LTF in detection of prosthetic joint infections[J]. J Clin Microbiol, 2017, 55(9): 2686-2697.

[66] Hischebeth GT, Randau TM, Buhr JK, et al. Unyvero i60 implant and tissue infection (ITI) multiplex PCR system in diagnosing periprosthetic joint infection[J]. J Microbiol Methods, 2016, 121: 27-32.

[67] Jacobs AME, Heesterbeek PJC, Bovendeert FAT, et al. Ruling out underlying infection in 200 presumed aseptic knee and hip revision arthroplasties using a multiplex PCR system [J]. Eur J Clin Microbiol Infect Dis, 2021, 40(6): 1283-1290.

[68] Janz V, Schoon J, Morgenstern C, et al. Rapid detection of periprosthetic joint infection using a combination of 16s rDNA polymerase chain reaction and lateral flow immunoassay: a pilot study[J]. Bone Joint Res, 2018, 7(1): 12-19.

[69] Lausmann C, Zahar A, Citak M, et al. Are there benefits in early diagnosis of prosthetic joint infection with multiplex polymerase chain reaction[J]. J Bone Jt Infect, 2017, 2(4): 175-183.

[70] Lazic I, Feihl S, Prodinger PM, et al. Diagnostic accuracy of multiplex polymerase chain reaction on tissue biopsies in periprosthetic joint infections[J]. Sci Rep, 2021, 11(1): 19487.

[71] Marín M, Garcia-Lechuz JM, Alonso P, et al. Role of universal 16S rRNA gene PCR and sequencing in diagnosis of prosthetic joint infection[J]. J Clin Microbiol, 2012, 50(2): 583-589.

[72] Omar M, Petri M, Hawi N, et al. Higher sensitivity of swab polymerase chain reaction compared with tissue cultures for diagnosing periprosthetic joint infection[J]. J Orthop Surg (Hong Kong), 2018, 26: 23094990.

[73] Panousis K, Grigoris P, Butcher I, et al. Poor predictive value of broad-range PCR for the detection of arthroplasty infection in 92 cases[J]. Acta Orthop, 2005, 76(3): 341-346.

[74] Sambri A, Pignatti G, Romagnoli M, et al. Intra-operative diagnosis of Staphylococcus aureus and coagulase-negative staphylococcus using Xpert MRSA/SA SSTI assay in prosthetic joint infection[J]. New Microbiol, 2017, 40(1): 130-134.

[75] Savlik S, Atalar H, Baymurat AC, et al. Correlation of culture results and hematological parameters with tissue PCR test in the diagnosis of peri-prosthetic joint infection[J]. Gazi Med J, 2023, 34(3): 347-351.

[76] Alijanipour P, Adeli B, Hansen EN, et al. Intraoperative purulence is not reliable for diagnosing periprosthetic joint infection[J]. J Arthroplasty, 2015, 30(8): 1403-1406.

[77] Wimmer MD, Ploeger MM, Friedrich MJ, et al. The QuickLine IL-6 lateral flow immunoassay improves the rapid intraoperative diagnosis of suspected periprosthetic joint infections[J]. Technol Health Care, 2016, 24(6): 927-932.

[78] Belton V, Stewart TJ. An integrated approach to MCDA. Multiple criteria decision analysis [M]. Boston: Springer, 2002.

[79] Thokala P, Devlin N, Marsh K, et al. Multiple criteria decision analysis for health care decision making — An introduction: report 1 of the ISPOR MCDA emerging good practices task force[J]. Value Health, 2016, 19(1): 1-13.

[80] Diaz-Ledezma C, Lichstein PM, Dolan JG, et al. Diagnosis of periprosthetic joint infection in Medicare patients: multicriteria decision analysis[J]. Clin Orthop Relat Res, 2014, 472(10): 3275-3284.

[81] Smith D, Berdis G, Singh V, et al. Postoperative fluid collections in total joint arthroplasty: a narrative review[J]. Orthop Res Rev, 2022, 14: 43-57.

[82] Pachowsky M, Gusinde J, Klein A, et al. Negative pressure wound therapy to prevent seromas and treat surgical incisions after total hip arthroplasty[J]. Int Orthop, 2012, 36(4): 719-722.

[83] Biber R, Brem M, Singler K, et al. Dorsal versus transgluteal approach for hip hemiarthroplasty: an analysis of early complications in seven hundred and four consecutive cases [J]. Int Orthop, 2012, 36(11): 2219-2223.

[84] Clement RC, Derman PB, Graham DS, et al. Risk factors, causes, and the economic implications of unplanned readmissions following total hip arthroplasty[J]. J Arthroplasty, 2013, 28 (8 Suppl): S7-S10.

[85] Bala A, Penrose CT, Seyler TM, et al. Outcomes after total knee arthroplasty for post-traumatic arthritis[J]. Knee, 2015, 22(5): 630-639.

[86] Karam JA, Huang RC, Abraham JA, et al. Total joint arthroplasty in cancer patients[J]. J Arthroplasty, 2015, 30 (5): 758-761.

[87] Anoushiravani AA, Sayeed Z, Chambers MC, et al. Assessing in-hospital outcomes and resource utilization after primary total joint arthroplasty among underweight patients [J]. J Arthroplasty, 2016, 31(7): 1407－1412.

[88] McGrory BJ, Jorgensen AH. High early major complication rate after revision for mechanically assisted crevice corrosion in metal-on-polyethylene total hip arthroplasty [J]. J Arthroplasty, 2017, 32(12): 3704－3710.

[89] Weinberg DS, Kraay MJ, Fitzgerald SJ, et al. Are readmissions after THA preventable[J]. Clin Orthop Relat Res, 2017, 475(5): 1414－1423.

[90] Haro-Gomez HL, Merida-Herrera E, Torres-Fernandez BJ, et al. Preoperative serum albumin as a predictor of complications following total hip replacement in patients with rheumatoid arthritis[J]. Acta Ortop Mex, 2018, 32(4): 193－197.

[91] Remily EA, Wilkie WA, Mohamed NS, et al. Trends of obese and morbidly obese patients in same-day bilateral total knee arthroplasty from 2009 to 2016[J]. J Knee Surg, 2021, 34(12): 1275－1283.

[92] Erossy M, Emara AK, Zhou G, et al. Simultaneous bilateral total knee arthroplasty has higher in-hospital complications than both staged surgeries: a nationwide propensity score matched analysis of 38,764 cases[J]. Eur J Orthop Surg Traumatol, 2023, 33(6): 1057－1066.

[93] Zalikha AK, Pham L, Keeley J, et al. Frailty among total hip and knee arthroplasty recipients: epidemiology and propensity score-weighted analysis of effect on in-hospital postoperative outcomes[J]. J Am Acad Orthop Surg, 2023, 31(7): 292－299.

[94] Parvizi J, Zmistowski B, Berbari EF, et al. New definition for periprosthetic joint infection: from the workgroup of the Musculoskeletal Infection Society [J]. Clin Orthop Relat Res, 2011, 469(11): 2992－2994.

[95] Osmon DR, Berbari EF, Berendt AR, et al. Executive summary: diagnosis and management of prosthetic joint infection: clinical practice guidelines by the Infectious Diseases Society of America[J]. Clin Infect Dis, 2013, 56 (Suppl 1): S1－S10.

[96] Parvizi J, Gehrke T, International Consensus Group on Periprosthetic Joint Infection. Definition of periprosthetic joint infection[J]. J Arthroplasty, 2014, 29(10): 1331.

[97] Parvizi J, Tan TL, Goswami K, et al. The 2018 definition of periprosthetic hip and knee infection: an evidence-based and validated criteria [J]. J Arthroplasty, 2018, 33 (5): 1309－1314. e2.

[98] Shohat N, Tan TL, Della Valle CJ, et al. Development and validation of an evidence-based algorithm for diagnosing periprosthetic joint infection[J]. J Arthroplasty, 2019, 34 (9): 2730－2736. e1.

[99] McNally M, Sigmund I, Hotchen A, et al. Making the diagnosis in prosthetic joint infection: a European view[J]. EFORT Open Rev, 2023, 8(4): 253－263.

手术部位感染/假体周围关节感染的血清学诊断

22

Jakrapun Pupaibool，Saad Tarabichi，Alisina Shahi，Alexander Linton，Mohammad Kamal Abdelnasser，Hesham Abdelbary，Hamad Alenezi，Ibrahim Azboy，Colin M. Baker，Levent Bayam，Joshua S. Bingham，Murat Birinci，Rares-Mircea Birlutiu，Laia Boadas-Girones，Muhammad Amin Chinoy，Charles Davis，Karan Goswami，Ahmed Abdelazim Hassan，Alexander Hoffman，Sherif A. Khaled，Alison Klika，Viktor E. Krebs，Jesse W. P. Kuiper，Artit Laoruengthana，Ryan T. Lin，Xianzhe Liu，Juan D. Lizcano，Imelda Lumban-Gaol，Saul Martinez，Kenneth Mathis，Ernesto Muñoz-Mahamud，Wael Samir Osman，Sam Oussedik，Rocco Papalia，F Johannes Plate，Sasheela Ponnampalavanar，Danielle Ponzio，Hernan Prieto，Aldo Riesgo，Ruben Arriaga Sánchez，Ran Schwarzkopf，Sujeesh Sebastian，Thorsten M. Seyler，Mark J. Spangehl，Jens T. Verhey，Huang Wei

问题1：在诊断假体周围关节感染时，血清学检测是否需要根据关节类型（髋/膝关节）设定不同的阈值？

JakrapunPupaibool，FJohannesPlate，AlexanderHoffman，SujeeshSebastian，MuratBirinci，JesseKuiper，RyanTLin，AlisonKlika，LaiaBoadas-Girones，SamOussedik，IbrahimAzboy，SherifAKhaled，WaelSamirOsman

【回答/建议】 否。目前没有令人信服的证据支持在诊断髋关节与膝关节假体周围关节感染（PJI）时，需要对C反应蛋白（C-reactive protein，CRP）和红细胞沉降率（erythrocyte sedimentation rate，ESR）设定不同的阈值。现行的血清CRP和ESR阈值适用于髋/膝关节PJI的诊断。除CRP和ESR外，其他血清标志物在区分髋/膝关节PJI方面的证据仍然有限。虽然进一步研究可能会完善这些方法，但统一的阈值目前仍是一种合理且有效的策略。

【证据等级】 中等。

【代表投票】 同意86.5%，不同意5.4%，弃权8.1%（强共识：超多数支持）。

依　据

基于血清学指标诊断PJI具有一定挑战性，因为多数研究为回顾性研究，且通常合并分析髋/膝关节PJI数据，从而增加了得出关节特异性结论的难度。血清CRP和ESR已常规用于PJI诊断评估，肌肉骨骼感染协会（MSIS）[1]和国际骨骼肌肉感染共识会议（ICM）[2]推荐的阈值分别为CRP 10 mg/L（1 mg/dL）和ESR 30 mm/h。一些研究认为这些阈值过高，可能导致假阴性，并提出了更低的阈值[3,4]。值得注意的是，2021年欧洲骨与关节感染协会的PJI定义[5]已将ESR从诊断标准中移除。需要指出的是，这些截断值具有一定任意性，其临床价值应始终结合其他临床表现和实验室检查结果综合判断，以提高诊断准确性。

Berbari等[6]2010年的荟萃分析发现，在识别髋/膝关节PJI方面，CRP的诊断准确性高于ESR，但任一指标单独使用均不足以完成诊断，因此建议结合多项检测和临床评估。2017年，Huerfano等[7]的荟萃分析进一步评估了使用MSIS/ICM推荐的阈值诊断髋关节PJI时CRP和ESR的诊断准确性。该研究发现，CRP的灵敏度为87%、特异度为79%，ESR的灵敏度为86%、特异度为72%；提示两项检测均具有中等诊断准确性。Tarabichi等[8]于2024年开展的一项前瞻性研究评估了相同阈值在髋/膝关节PJI中的表现，发现CRP的灵敏度为90%、特异度为70%，ESR的灵敏度为74%、特异度为85%。此外，TangH等[9]于2022年发表的一项纳

入216项研究的荟萃分析发现,慢性髋/膝关节PJI的最佳CRP阈值为13.5 mg/L(灵敏度84%,特异度83%),略高于MSIS/ICM推荐值;而ESR 30 mm/h仍为最佳阈值(灵敏度79%,特异度78%)。

CRP和ESR诊断PJI的准确性及最佳截断值在不同研究中存在差异,可能受病原体毒力[10-12]、感染慢性程度[12,13]、术后时间[14]、关节置换术类型,如半髋关节置换术[15]、炎症状态[16]、肥胖[17]、年龄[18]和性别[19]等因素影响。例如,有研究发现ESR随年龄增长而升高,尤其在女性和非裔美国人中更为明显;CRP也随年龄增长呈轻度上升趋势[18]。UnterEcker等[11]发现,髋/膝关节PJI的最佳CRP阈值分别为8.9 mg/L和9.9 mg/L。Kim等[20]发现,CRP截断值34.9 mg/L对急性膝关节PJI,即关节置换术后3周内发生的PJI,具有最佳诊断性能。Alijanipour等[14]评估了术后早期(关节置换术后4周内)髋/膝关节PJI的阈值;最佳阈值为CRP 23.5 mg/L和ESR 54.5mm/h。Salimy等[15]确定了髋关节半置换术相关PJI的不同阈值,即CRP 40 mg/L和ESR 52 mm/h。对于合并炎性关节炎的慢性PJI患者,Ciprianо等[16]推荐CRP阈值为17 mg/L,ESR阈值为30 mm/h。Liu等[17]发现,较高的CRP阈值(36 mg/L)在诊断肥胖患者的膝关节PJI时更为准确。Ghanem等[21]发表了一项针对髋关节PJI的回顾性研究,发现CRP阈值为20.5 mg/L,ESR阈值为30 mm/h。对于慢性膝关节PJI,Greidanus等[22]的一项前瞻性研究确定了最佳阈值为CRP 13.5 mg/L和ESR 22.5mm/h。然而,这些研究均未在同一分析中比较膝关节与髋关节PJI的CRP和ESR阈值差异。这些差异提示,患者人口学特征和合并症会影响CRP和ESR诊断PJI的准确性。

本研究回顾了关节类型,即髋关节与膝关节,是否会影响PJI诊断中CRP和ESR阈值的相关证据。关于其他血清学指标,如白细胞介素6(IL-6)和D-二聚体,在髋关节与膝关节PJI中是否需要采用不同阈值,目前证据基础仍不充分。仅有2项研究在同一研究框架内专门评估了髋关节与膝关节PJI的ESR和CRP不同阈值[14,23]。Piper等[23]的回顾性研究报告指出,髋关节PJI的最佳CRP阈值为10.3 mg/L,膝关节PJI为14.5 mg/L。髋/膝关节PJI的最佳ESR阈值分别为13 mm/h和19 mm/h。Alijanipour等[14]的一项大型回顾性研究分析了1 962名患者,发现对于髋/膝关节慢性PJI,最佳CRP阈值分别为13.5 mg/L和23.5 mg/L,ESR阈值分别为48.5 mm/h和46.5 mm/h。比较Piper等[23]和Alijanipour等[14]的研究结果可见,二者在慢性PJI诊断中CRP和ESR的最佳阈值方面既存在差异,也有相似之处。对于CRP,膝关节PJI的阈值往往高于髋关节PJI;而对于ESR,两项研究之间存在较大差异。

本研究回顾的其他研究并非专门评估髋关节与膝关节PJI的CRP和ESR不同阈值,但这些研究提供了可供提取的数据,并纳入本系统综述和荟萃分析。最终分析共纳入9项研究[24-32]。采用随机效应模型进行荟萃分析,以评估在PJI背景下,全膝关节置换术(TKA)与全髋关节置换术(THA)患者之间CRP和ESR平均值的效应大小。进一步分析了TKA和THA情境下PJI患者与无菌性病例之间CRP和ESR均值的差异。采用Dixon Q检验比较亚组差异,并计算均值差及其95% CI(表22-1)。

CRP分析包括595例TKA-PJI、211例THA-PJI、1 007例无菌性TKA和403例无菌性THA。正如预期,THA-PJI与无菌性THA之间的CRP均值差具有统计学意义(MD = 34.1,95% CI:12.5～55.66,P = 0.002)。同样,TKA-PJI与无菌性TKA之间的CRP均值差也具有统计学意义(MD = 52.7,95% CI:21.1～84.2,P<0.001)。然而,THA-PJI与TKA-PJI之间的CRP均值差无统计学意义(MD = 18.0,95% CI:-20.1～56.1,P = 0.35)。

ESR分析包括562例TKA-PJI、211例THA-PJI、893例无菌性TKA和403例无菌性THA。正如预期,THA-PJI与无菌性THA之间的ESR均值差具有统计学意义(MD = 36.3,95% CI:25.9～46.6,P<0.001)。TKA-PJI与无菌性TKA之间的ESR均值差也具有统计学意义(MD = 39.4,95% CI:27.3～51.4,P<0.001)。然而,THA-PJI与TKA-PJI之间的ESR均值相近(MD = 1.2,95% CI:-12.9～15.1,P = 0.87)。

表 22－1　确诊 PJI 与无菌性关节病患者的 CRP 和 ESR 比较(均值±标准差)

作者(发表年份)	研究设计	膝关节				髋关节			
		CRP(mg/L)		ESR(mm/h)		CRP(mg/L)		ESR(mm/h)	
		PJI 组(*n*)	无菌组(*n*)	PJI 组(*n*)	无菌组(例数)	PJI 组(*n*)	无菌组(*n*)	PJI 组(*n*)	无菌组(*n*)
Schwartz 等,2012[24]	R	76±87.25 (22)[a,b]	3.8±57.5 (126)[a,b]	45±33.3 (22)[a,b]	8±30.8 (126)[a,b]	N/A	N/A	N/A	N/A
Balato 等,2023[25]	P	16.2±23.7 (146)[a,b]	4.29±6.4 (115)[a,b]	32.5±24.4 (146)[a,b]	19.5±19.4 (115)[a,b]	N/A	N/A	N/A	N/A
Balato 等,2018[26]	R	22±30.1 (31)[a,b]	3.7±1.93 (136)[a,b]	65±26.7 (31)[a,b]	23±9.3 (136)[a,b]	N/A	N/A	N/A	N/A
Cohen-Levy 等,2022[27]	R	152.3±141.4 (20)	5.8±5.1 (26)	60.2±28.7 (19)	19.1±14.9 (29)	N/A	N/A	N/A	N/A
Denyer 等,2023[28]	R	25.3±43.3 (124)[a,b]	3.2±9.04 (162)[a,b]	72.7±33.6 (124)[a,b]	21.8±21.5 (162)[a,b]	22.9±48.1 (122)	3.3±7.76 (167)	67.4±33.4 (122)	26.75±24.09 (167)
Ghanem 等,2008[29]	R	14.5±10.1 (161)[a,b]	2.2±2.7 (268)[a,b]	72±34.5 (161)[a,b]	25±21.5 (268)[a,b]	N/A	N/A	N/A	N/A
Gallo 等,2018[32]	P	107±108.5 (59)[a,b]	3.5±37.8 (57)[a,b]	61±29.8 (59)[a,b]	14.5±23.3 (57)[a,b]	50±96.5 (34)[a,b]	3±11.5 (90)[a,b]	55±27.5 (34)[a,b]	17±18.5 (90)[a,b]
Schiffner 等,2020[30]	R	78.5±33.5 (32)[b]	4.5±4.1 (117)[b]	N/A	N/A	N/A	N/A	N/A	N/A

注:[a] 中位数,[b] 标准差由极差或四分位距换算得出,R—回顾性研究,P—前瞻性研究,N/A—无对应数据;CRP—C 反应蛋白,ESR—红细胞沉降率,PJI—假体周围关节感染。

问题 2:对于接受关节翻修术的患者,应进行哪些血清学筛查检测?

Saad Tarabichi, Jens T. Verhey, Jesse W. P. Kuiper, Ernesto Muñoz-Mahamud, Colin M. Baker, Ran Schwarzkopf, Viktor E. Krebs, Juan D. Lizcano, Xianzhe Liu, Hamad Alenezi, Mark J. Spangehl, Joshua S. Bingham

【回答/建议】 对于所有接受翻修全关节置换术(TJA)的患者,无论主诉症状如何,均应进行 CRP 和 ESR 检测。此外,在诊断不明确的病例中,D-二聚体可作为有效的辅助诊断指标。

【证据等级】 强。

【代表投票】 同意 91.0%,不同意 6.7%,弃权 2.3%(完全共识:意见一致)。

依　据

PJI 是一种严重的并发症,也是初次和翻修 TJA 后致残和死亡的主要原因[33]。迄今为止,骨科领域尚未确定一种可单独确诊 PJI 的绝对检测方法[34]。因此,PJI 的诊断具有挑战性,需结合多项检查结果综合判定[35]。

由于具有较高的阴性预测值、成本较低且可及性较好,血清学指标常用于接受翻修 TJA 患者中慢性感染的排除[36,37]。目前,临床实践指南推荐在此类情境下将血清 CRP 和 ESR 作为一线检测指标[38]。尽管关节置换术相关文献提出了多种 CRP 和 ESR 诊断阈值,但 CRP 10 mg/L 和 ESR 30 mm/h 的阈值已被证明对慢性 PJI 具有最佳总体准确性(表 22－2)[39-52]。然而,绝大多数关于血清学指标诊断价值的现有研究,在选择最佳阈值时,采用的是同时最大化灵敏度和特异度的统计分析方法。因此,越来越多的证据显示,相当一部分 PJI 患者的血清学检测结果可为正常,即低于上述阈值,尤其是在由痤疮丙酸杆菌和凝固酶阴性葡萄球菌等生长缓慢的病原体引

起感染的病例中[53,54]。近期,为确定血清学指标作为筛查检测时的最佳阈值,Bingham 等[45]证明,当 CRP 和 ESR 阈值分别设定为 5 mg/L 和 10 mm/h 时,PJI 诊断灵敏度可达 95%,从而最大限度降低使用这些检测时出现假阴性结果的可能性。此外,有数据表明,联合使用 CRP 和 ESR 可提高此类情境下的总体诊断信心,也强调了在评估接受翻修 TJA 的患者时常规同时申请这两项检测的重要性(表 22-3)[40,41,45,47,52,55]。在一项研究中,作者发现,当 CRP 和 ESR 分别以 5 mg/L 和 10 mm/h 为阈值联合使用时,灵敏度为 100%,特异度为 55%[45]。

表 22-2　文献中血清 CRP 与 ESR 的诊断效能

作者及发表年份	感染判定标准	阈值	灵敏度(%)	特异度(%)
CRP(mg/L)				
Glehr 等,2013[39]	2011 年 MSIS 标准	10.2	91	72
Alijanipour 等,2013[40]	2011 年 MSIS 标准	10.0	97	70
Shahi 等,2017[41]	2013 年 ICM 标准	10.0	79	80
Klim 等,2018[42]	2011 年 MSIS 标准	10.3	90	67
Fu 等,2019[43]	2011 年 ICM 标准	10.0	80	80
Wu 等,2020[44]	2013 年 ICM 标准	10.8	73	95
Bingham 等,2020[45]	2013 年 ICM 标准	10.0	85	67
Bingham 等,2020[45]	2013 年 ICM 标准	5.0	95	63
ESR(mm/h)				
Bottner 等,2007[46]	组织学阳性,或≥2 次培养阳性	32	81	89
Ghanem 等,2009[47]	存在窦道,或≥2 次培养阳性	31	94.5	72.2
Xiong 等,2019[48]	2011 年 MSIS 标准	30	73	100
Bin 等,2020[49]	2011 年 MSIS 标准	31	77	97
Huang 等,2020[50]	2013 年 MSIS 标准	30	81	88
Yang 等,2021[51]	2018 年 ICM 标准	36.5	70	86
Tarabichi 等,2024[52]	2018 年 ICM 标准	41	74	85

注:CRP—C 反应蛋白,ESR—红细胞沉降率,MSIS—肌肉骨骼感染学会,ICM—骨骼肌肉感染国际共识会议。

鉴于有研究显示 D-二聚体可用于预测菌血症患者的结局,D-二聚体检测作为潜在感染血清学指标受到关注[56]。此后,D-二聚体在 PJI 诊断中的价值已在骨科文献中得到证实[57-59],并最终被纳入 2018 年 ICM 共识 PJI 定义[60]。尽管 2018 年 ICM 共识定义采用了 D-二聚体 860 ng/mL 的阈值,但目前对于 PJI 诊断中 D-二聚体的最佳阈值仍缺乏共识,因此限制了其在该情境下的普遍采用(表 22-4)[41,61-65]。然而,需要认识到,在某些特定临床情境下,D-二聚体可能提供额外诊断信息。一项研究发现,在由"低毒力"病原体引起的 PJI 诊断中,D-二聚体的灵敏度最高,为 93.8%;相比之下,CRP 和 ESR 的灵敏度分别为 74.0%和 78.8%[65]。类似地,另一项研究显示,在评估不同血清学指标作为筛查检测的性能时,即将灵敏度最大化至 100%,D-二聚体的特异度为 40.2%,优于 ESR 和 CRP[52]。尽管如此,D-二聚体是一项非特异性检测,在癌症、系统性炎症性疾病、静脉血栓栓塞病史和近期创伤等情况下可升高,从而降低其在这些患者群体中的诊断价值[66,67]。

血清 IL-6 是一种细胞因子,可刺激肝脏释放急性期反应物[68]。骨科文献中越来越多的证据提示,IL-6 对 PJI 诊断具有良好的临床价值。Berbari 等[69]近期的一项荟萃分析发现,血清 IL-6 诊断 PJI 的汇总灵敏度和特异度分别为 97%和 87%。同样,Xie 等[70]在另一项研究中显示,血清 IL-6 诊断 PJI 的灵敏度和特异度分别为 72%和 91%。然而,需要认识到,尽管美国骨科医师学会临床实践指南支持在该患者群体中使用血清 IL-6[38],但该检测可及性有限且成本相对较高,限制了其广泛采用。此外,骨科文献中对于该指标诊断 PJI 的最佳阈值仍缺乏共识[71]。

在接受翻修 TJA 的患者中，有充分证据支持常规使用 CRP 和 ESR，以帮助在检验前概率较低的病例中排除感染。此外，越来越多的证据表明，在诊断不明确的情况下，检测 D-二聚体水平可能具有一定价值。尽管如此，必须认识到，采用传统阈值时，仍有相当大比例的 PJI 患者血清学检测结果可能为阴性。因此，对于所有接受翻修 TJA 的患者，医生均应高度怀疑感染的可能，并更积极地考虑关节穿刺抽液检查。

表 22-3 文献报道的 CRP 联合 ESR 的诊断价值

作者及发表年份	感染定义	CRP 阈值(mg/L)	ESR 阈值(mm/h)	敏感度(%)
Ghanem 等，2009 [47]	窦道形成，或≥2 次培养阳性	30	10	87.8
[a] Alijanipour 等，2013[40]	2011 年 MSIS 标准	13.5	48.5	85.7
[b] Alijanipour 等，2013[40]	2011 年 MSIS 标准	23.5	46.5	95.6
Shahi 等，2017 [41]	2013 年 ICM 标准	10	30	84
Bingham 等，2020 [45]	2013 年 ICM 标准	10	30	88.8
Bingham 等，2020 [45]	2013 年 ICM 标准	5	10	100
[a] Yu 等，2023[55]	2011 年 MSIS 标准	30	10	70.1
[b] Yu 等，2023 [55]	2011 年 MSIS 标准	30	10	78.3
Tarabichi 等，2024 [52]	2018 年 ICM 标准	7	51	82.4

注：CRP—C 反应蛋白，ESR—红细胞沉降率，MSIS—肌肉骨骼感染学会，ICM—国际骨骼肌肉感染识会议；[a]仅纳入髋关节病例，[b]仅纳入膝关节病例。

表 22-4 文献报道的 D-二聚体的诊断价值

作者及发表年份	感染定义	阈值(ng/mL)	敏感度(%)	特异度(%)
Shahi 等，2017 [41]	2013 年 ICM 标准	850	89	93
Li 等，2019[61]	2013 年 ICM 标准	1 250	64.5	65.0
Pannu 等，2020 [62]	2013 年 ICM 标准	850	96	32
Xu 等，2021[63]	2013 年 ICM 标准	800	85.7	47.8
Muñoz-Mahamud 等，2022[64]	2018 年 ICM 标准	950	91	64
Tarabichi 等，2023[65]	2018 年 ICM 标准	664	81.3	81.7

注：ICM—国际骨骼肌肉感染共识会议。

问题 3：纤溶相关血清标志物(如纤维蛋白原和 D-二聚体)在诊断假体周围关节感染中是否具有作用？

Alisina Shahi，Ruben Arriaga Sánchez，Charles Davis，Saul Martinez，Laia Boadas Girones，Aldo Riesgo，Huang Wei，Rocco Papalia，Kenneth Mathis

【回答/建议】 是。纤溶相关血清学指标，如纤维蛋白原和 D-二聚体，已显示出用于 PJI 诊断的价值。D-二聚体主要体现为较高的灵敏度，纤维蛋白原则主要体现为较高的特异度。

【证据等级】 强。

【代表投票】 同意 66.5%，不同意 23.1%，弃权 10.4%(中等共识：明显多数支持)。

依　据

感染状态下D-二聚体水平可升高,这与滑膜炎症及大量纤维蛋白生成有关。滑膜发生炎症时,会释放促炎细胞因子,激活凝血级联反应,导致纤维蛋白形成增加并随后降解。这一过程导致循环D-二聚体水平升高,使其成为系统性纤溶和炎症的标志。Shahi等[72]提出,该机制是D-二聚体在识别PJI中具有诊断价值的重要原因。此后,多项研究探讨了血清D-二聚体在PJI检测中的价值。然而,其诊断准确性各不相同,可能是由于阈值、纳入标准、测量方法和研究设计的差异。已有研究报道,在756～1 250 ng/mL的阈值范围内,D-二聚体的汇总灵敏度为0.73～0.81,特异度为0.74～0.78[73-80]。

1. D-二聚体的诊断效能

D-二聚体作为一种纤维蛋白降解产物,反映了与炎症和感染相关的纤溶活性。在一项关于D-二聚体用于PJI诊断的荟萃分析报告中,其汇总灵敏度和特异度分别为81%(95% *CI*:71%～88%)和74%(95% *CI*:61%～84%)[81]。Shahi等[72]发现,当采用850 ng/mL阈值时,血清D-二聚体的灵敏度为89%,特异度为93%。类似地,Wang等和Hu等的研究也报告了一致的结果:Wang等[82]报告曲线下面积为85%;Hu等[83]报告,在995 ng/mL阈值下,其灵敏度为88%,特异度为89%。这些发现提示,D-二聚体是一项灵敏度较高的指标,适用于筛查。此外,其诊断价值已在不同患者群体中得到验证,包括低度感染患者;在此类患者中,传统指标如CRP和ESR可能无法提供明确结论。Pannu等[84]发现,对于低毒力病原体引起的PJI,D-二聚体具有较高灵敏度(97.5%)和阴性预测值(95.4%)。然而,D-二聚体的特异度可能受系统性炎症性疾病、恶性肿瘤或近期手术干预等混杂因素影响。因此,将D-二聚体与其他诊断指标,如纤维蛋白原、CRP和滑液分析联合使用,可提高整体诊断准确性和临床适用性。

2. 纤维蛋白原的诊断效能

血浆纤维蛋白原是一种凝血相关蛋白,与D-二聚体相比,已显示为一种特异度更高的稳健指标。研究报道,纤维蛋白原的特异度为85%～90%,灵敏度约86%[73,85]。其曲线下面积为0.916,提示可作为确认性检测方法使用[86]。纤维蛋白原检测具有较好的成本效益和可及性,进一步增强了其临床适用性。此外,在复杂病例中区分感染性与无菌性失败方面,纤维蛋白原可能提供附加价值[87]。近期研究,如Huang等[85]的研究提示,纤维蛋白原在诊断精确性方面可能优于D-二聚体,尤其是在区分PJI与无菌性松动方面。该研究指出,在4.01 μg/mL阈值下,纤维蛋白原的灵敏度为78%,特异度为88%,与CRP和ESR等传统指标相当,但在某些临床情境下特异度更高。纤维蛋白原的稳定诊断效能支持其作为PJI辅助诊断方法,尤其适用于传统炎症指标可能表现不足的低度或隐匿性感染。必须认识到,纤维蛋白原与D-二聚体存在生理联系,因为纤维蛋白原转化为纤维蛋白,随后降解为D-二聚体。这一动态过程意味着纤维蛋白原和D-二聚体常呈同步升高,可为凝血和纤溶过程提供互补信息。因此,纤维蛋白原应与D-二聚体联合理解;两者共同反映炎症和感染状态下凝血级联反应的活性[88,89]。

虽然传统标志物如CRP和ESR仍然是诊断PJI重要组成部分,但这两种标志物在低度感染或由痤疮丙酸杆菌等惰性病原体引起的病例中存在局限性。D-二聚体和纤维蛋白原可反映不同的病理生理机制,从而补充传统指标并提高诊断效能。

这两项纤溶相关指标的检测创伤小、可及性较好,因此可作为临床实践中易于获取的检测手段。然而,为优化其诊断准确性,应考虑阈值、采样方法(血清与血浆)及患者合并症等因素的影响。这些因素的标准化对于其更广泛的临床应用至关重要。

多项系统评价和荟萃分析强调了这些标志物的重要性。例如,Wang等[79]研究显示,D-二聚体和纤维蛋白原是诊断流程中有价值的补充,尤其适用于诊断不明确的病例。开展标准化方案的前瞻性研究将进一步阐明其诊断价值,为临床应用提供更为可靠的参考依据。

结　论

将D-二聚体和纤维蛋白原等纤溶相关指标纳入PJI诊断框架,可提高诊断准确性,并补充传统诊断方法。D-二聚体因灵敏度较高且适合作为筛查工具而受到推荐,尤其在检测传统指标难以识别的低毒力病原体感染方面具有优势。纤维蛋白原则因特异度较高,可作为有效的确认性检测方法,尤其有助于区分感染性失败与无菌性失败。这两项指标在生理上相互关联,即纤维蛋白原转化为纤维蛋白,随后降解形成D-二聚体;二者常呈同步升高,进一步提示其具有诊断协同价值。这些特性提示,其具有优化PJI诊断体系的潜力。未来研究应重点关注阈值标准化、临床算法优化,并在不同患者群体和临床情境中验证这些发现,以完善其应用并改善患者预后。

问题4：合并炎症性疾病是否会影响血清和(或)滑液生物标志物诊断假体周围关节感染的准确性？

AlexanderLinton，HernanPrieto，WaelSamirOsman，ArtitLaoruengthana，DaniellePonzio，HeshamAbdelbary，Karan-Goswami

【回答/建议】 尚不明确。目前尚不清楚合并炎症性疾病是否会影响血清和(或)滑液生物标志物用于PJI诊断的准确性。然而，现有证据表明，在该人群中，滑液生物标志物，如滑液白细胞(white blood cell，WBC)计数和α-防御素，对PJI的诊断准确率高于血清生物标志物，如ESR和CRP。

【证据等级】 有限。

【代表投票】 同意80.7%，不同意14.5%，弃权4.8%(强共识：超多数支持)。

依　据

PJI是关节置换术后的严重并发症，可给患者造成重大疾病负担，并带来显著经济负担[90,91]。PJI发生率可随患者年龄、合并症及社会因素而异；据估计，初次TKA后PJI发生率为0.5%～2%，THA后为0.5%～1%[92-94]。炎症性关节炎患者，如类风湿关节炎患者风险尤其高；与因骨关节炎接受关节置换术的患者相比，该人群PJI发生率更高[95,96]。在此类合并炎症性疾病的患者中，PJI诊断可能具有挑战性，部分原因在于炎症性疾病本身的异质性、治疗方式不同，包括免疫抑制剂使用，以及疾病活动阶段不同[97]。与ESR/CRP等血清炎症指标类似，滑液细胞因子也可能受到系统性炎症性疾病的影响[98]。对于炎症性关节炎患者，血清和滑液生物标志物用于PJI诊断的价值尚不明确。本综述旨在评估常用于PJI诊断的血清和滑液生物标志物是否受炎症性疾病影响。

最终分析共纳入12项研究，其中8项区分了炎症性关节炎和非炎症性关节炎患者，3项仅纳入炎症性关节炎患者，1项合并纳入炎症性关节炎和非炎症性关节炎患者[97,99-109]。其中4项研究专门研究类风湿关节炎，另外8项纳入类风湿关节炎及其他疾病患者，包括强直性脊柱炎、银屑病关节炎、系统性红斑狼疮、干燥综合征和幼年型类风湿关节炎。纳入研究结果分歧明显：12项研究中有6项发现炎症性关节炎与非炎症性关节炎患者之间诊断准确性或最佳阈值无变化，另有6项发现所评估生物标志物的灵敏度/特异度或最佳诊断阈值发生变化。

Cipriano、Shohat及Wang等[99,102,107]开展的3项研究直接比较了炎症性关节炎与非炎症性关节炎患者的血清ESR、CRP、滑液WBC计数和多形核细胞百分比PMN%结果。Zhao等[108]进行了类似分析，但未评估滑液生物标志物。各研究单独报告的诊断阈值、灵敏度、特异度和受试者工作特征曲线下面积(AUC)数据如表22-5所示。Cipriano等[99]比较了810例非炎症性关节炎患者和61例炎症性关节炎患者，后者患有类风湿关节炎、幼年型类风湿关节炎或强直性脊柱炎，并接受翻修髋/膝关节置换术；结果发现，两组用于PJI诊断的最佳阈值相似。尽管炎症性关节炎组特异度呈降低趋势，但直接比较炎症性关节炎与非炎症性关节炎患者时，灵敏度、特异度和AUC均未见显著差异；不过，这一结果可能受到炎症性关节炎组置信区间较宽的影响。Shohat等[102]回顾了55例炎症性关节炎和512例非炎症性关节炎的PJI患者，认为尽管炎症性关节炎组血清CRP基线水平升高，但在相似阈值下，血清和滑液生物标志物对炎症性关节炎和非炎症性关节炎患者的PJI诊断准确率相当。相反，Wang等[107]发现，与非炎症性关节炎患者相比，类风湿关节炎患者血清ESR/CRP和滑液WBC/PMN%的最佳诊断阈值均显著更高。类风湿关节炎-PJI组的灵敏度、特异度和AUC均低于非炎症性关节炎-PJI组；但作者指出，在类风湿关节炎患者中，滑液WBC表现最佳，特异度为94.4%，AUC为0.916。Zhao等[108]报告，类风湿关节炎患者术后5年PJI发生率约为骨关节炎患者的10倍(6.92% *vs*. 0.67%)。与Wang等[107]结果相似，Zhao等[108]发现，在类风湿关节炎患者PJI诊断中，血清ESR和CRP的最佳阈值更高，而灵敏度和特异度更低。这些结果凸显了现有文献结论不一致的特点。

表 22－5　Cipriano、Shohat、Wang、Zhao 4 项研究结果汇总[99,102,107,108]

检测项目/研究	最佳诊断阈值		灵敏度（%）		特异度（%）		AUC	
	IA	NIA	IA	NIA	IA	NIA	IA	NIA
ESR（mm/h）								
Cipriano，2012	30	32	94.4	87.2	59.4	67.1	0.85	0.849
Shohat，2018	32	31.5	84.9	83.2	80.7	82.8	0.89	0.88
Wang，2023	39	31	81.7	77.9	52.5	97.1	0.709	0.929
Zhao，2024	33.02	22.95	62.2	80.9	60.4	84.4	0.613	0.905
CRP（mg/L）								
Cipriano	17	15	93.8	85.8	70.3	83.4	0.851	0.885
Wang	12.5	8.2	86.7	83.7	53.7	96.2	0.757	0.938
Shohat	13	11	84.6	88.2	86.2	81.3	0.92	0.88
Zhao	13.85	5.74	67.6	85.4	74.7	86.6	0.676	0.92
SF WBC count（cells/uL）								
Cipriano	3 444	3 450	88.2	91.0	80.0	93.0	0.938	0.945
Shohat	2 533	2 683	91.2	83.4	78.6	93.3	0.93	0.80
Wang	3 654	2 673	80.5	89.9	94.4	96.4	0.916	0.966
SF PMN %								
Cipriano	75	78	100.0	95.5	81.8	87.3	0.936	0.95
Shohat	73	72	100.0	86.8	82.7	89.9	0.91	0.89
Wang	65.9	62	85.4	92.8	77.8	92.9	0.855	0.968

注：IA—炎性关节炎，NIA—非炎性关节炎，AUC—曲线下面积，SF WBC count—滑液白细胞计数，SF PMN%—滑液多形核白细胞百分比，CRP—C反应蛋白，ESR—红细胞沉降率。

另有数项研究发现，诊断准确性会受到炎症性疾病的影响。Ren 等[109]研究了多种血清和滑液生物标志物在类风湿关节炎患者急性 PJI 诊断中的准确性，发现血清 CRP、滑液 WBC 计数和 PMN%表现较差，其特异度分别为 39%、36%和 9.3%。Qin 等[105]的一项前瞻性队列研究比较了 35 例慢性 PJI 患者与 30 例活动性类风湿关节炎发作患者的多种滑液/血清生物标志物，旨在探讨常规生物标志物阈值能否区分类风湿关节炎发作与 PJI。他们报告，数种血清生物标志物，包括血清 CRP、ESR、D-二聚体和 IL-6，在区分活动性类风湿关节炎与慢性 PJI 方面能力较差，其特异度分别为 3.33%、26.67%、40.00%和 6.67%。值得注意的是，滑液 CD64 指数（阈值 0.87，灵敏度 82.9%，特异度 93.3%，AUC＝0.930）和滑液 IL-6（阈值 4 817.38 pg/mL，灵敏度 91.4%，特异度 86.7%，AUC＝0.875）显示出较好的结果。

血浆纤维蛋白原已在炎症性关节炎患者中被多项研究评估。Li 等[103]报告，在一个包含 42 例自身免疫病患者的亚组中，包括类风湿关节炎、强直性脊柱炎、痛风、干燥综合征和过敏性紫癜，血浆纤维蛋白原总体诊断准确率较差（AUC＝0.524）；但样本量较小，限制了对其临床价值作出可靠结论。Xu 等[106]对 62 例炎症性疾病患者开展的回顾性队列研究获得了较为积极的结果：当血清纤维蛋白原阈值为 4.04 g/L 时，灵敏度为 72.4%，特异度为 81.2%，AUC 为 0.795。他们还认为，联合使用生物标志物可能有助于提高炎症性疾病患者的 PJI 诊断准确性；血清 CRP、ESR、纤维蛋白原和中性粒细胞/淋巴细胞比值联合检测的灵敏度为 86.2%，特异度为 84.4%。

有 3 项研究专门评估了 α-防御素在炎症性疾病患者中的诊断价值，报告其诊断效能优良，灵敏度为 92%～100%，特异度为 98%～100%[97,102,110]。Miyamae 等[110]开展了一项回顾性队列研究，纳入 41 例因 PJI 接受关节翻修术且合并类风湿关节炎、银屑病关节炎、风湿性多肌痛、结节病、多发性肌炎、系统性红斑狼疮或系统性硬化症的患者；结果显示，准确率和阳性预测值分别为 97%和 100%。他们认为，即使在炎症性疾病患者中，α-防御素对 PJI 诊断也具有较高的准确率。

Deirmengian 等[100]研究了 α-防御素联合滑液 CRP 的诊断表现；在系统性炎症性疾病比例为 23%的患者群体中，该组合诊断 PJI 的灵敏度为 97%，特异度为 100%。另一项前瞻性多中心研究显示，在炎症性疾病亚组中使用 α-防御素诊断 PJI，可获得较高的灵敏度（92.3%）、特异度（96.3%）、阳性预测值（85.7%）和阴性预测值（98.1%）[111]。Goodman 等[112]开展了一项横断面研究，评估血清和滑液检测区分 PJI 与疾病发作的性能。结果显示，尽管所有检测的特异度似乎均有所降低，但 α-防御素最为准确（阳性预测值为 100.0%，阴性预测值为 78.3%）。Ding 等[113]还评估了 α-防御素侧向流检测在亚洲人群中诊断 PJI 的性能，发现系统性炎症性关节病与 α-防御素检测阳性结果无显著相关性（$P = 0.33$）；但该研究受限于 PJI 病例样本量（$n = 19$）较小以及患者 MSIS 分类数据不完整。

总之，关于研究炎症性关节炎/炎症性疾病人群中血清/滑液生物标志物诊断准确性的文献较少。炎症性疾病谱广泛、治疗方式多样以及疾病活动阶段不同，导致研究人群存在显著异质性。此外，可用生物标志物种类众多，最佳诊断阈值评估方法不一，也使研究间数据比较较为困难。根据现有文献，相关结论差异较大；关于炎症性疾病是否影响不同生物标志物诊断 PJI 的准确性，目前尚无真正共识。在炎症性疾病人群中，滑液生物标志物，如滑液 WBC 计数和 α-防御素，似乎较血清生物标志物具有更好的诊断表现；然而，仍需在更大研究人群中开展进一步系统评估。

问题 5：血清降钙素原在诊断假体周围关节感染中是否有作用？

Mohammad Kamal Abdelnasser，LeventBayam，Sasheela Ponnampalavanar，Imelda Lumban-Gaol，Muhammad AminChinoy，Rares-MirceaBirlutiu，Ahmed Abdelazim Hassan，ThorstenM. Seyler

【回答/建议】 血清降钙素原（procalcitonin，PCT）在诊断 PJI 中没有作用。

【证据等级】 强。

【代表投票】 同意 90.0%，不同意 7.5%，弃权 2.5%（完全共识：意见一致）。

依　据

PCT 是降钙素的前体。在健康且未感染个体中，血清 PCT 水平极低；而在系统性细菌感染时，血清 PCT 水平可升高[114,115]。PCT 曾被提出作为 PJI 诊断的替代性生物标志物，尤其适用于传统血清和滑液生物标志物诊断准确性较低的情况。这些情况包括术后早期感染，以及慢性、深部或低度感染；此类感染引起的全身炎症反应相对不明显[116]。此外，也包括部分非感染性原因导致 CRP 升高的情况，如炎症性关节炎和肥胖[117]。尽管许多研究报告 PCT 对系统性细菌感染具有较高的诊断准确率[118]，但 PCT 用于 PJI 诊断的结果差异较大。本次综合系统综述和荟萃分析旨在评估 PCT 对 PJI 的诊断准确性。两名独立评审者基于与 PJI 和血清 PCT 相关的预设 MeSH 术语，检索 PubMed/Medline、Webof-Science 和 Cochrane 数据库，完成系统文献检索。纳入了探讨血清 PCT 作为生物标志物诊断 PJI 准确性的临床研究。研究创建并预试验了标准化数据提取表，用于收集研究特征和结局数据。采用 QUADAS-2 工具[119]评估纳入研究的偏倚风险。

最终分析共纳入 14 项研究，共 993 例患者。其中 561 例涉及髋关节，465 例涉及膝关节，7 例涉及肩关节。

不同研究报告的最佳 PCT 阈值各不相同。3 项研究[120-122]将 0.5 ng/mL 确定为最佳阈值，2 项研究[123,124]报告的最佳阈值为 0.1 ng/mL。其他报告的阈值包括 0.3 ng/mL[125]、0.35 ng/mL[126]、0.05 ng/mL[127]、0.081 ng/mL[128]、2.29 ng/mL[129] 和 46 ng/mL[130]。2 项研究[131,132]未明确最佳阈值，1 项研究[133]将 0.025 ng/mL 确定为检测低度感染的最佳阈值。8 项研究[123,124,126-130,133]采用肌肉骨骼感染学会 MSIS 标准[134]诊断 PJI，1 项研究[121]采用 2013 年 ICM 共识定义[135]，1 项研究[120]采用 2018 年 ICM 共识定义[136]，3 项研究[122,125,131]依赖培养和组织学检查而未使用特定定义，1 项研究[132]未说明其 PJI 诊断标准。

PCT 诊断 PJI 的汇总灵敏度为 0.47（95% *CI*：0.42～0.51），汇总特异度为 0.84（95% *CI*：0.80～0.87）（图 22-1 和图 22-2）。汇总阳性似然比为 4.02（95% *CI*：2.11～7.66），提示 PCT 对确认 PJI 具有中等

程度的价值。然而,汇总阴性似然比为 0.62(95% *CI*:0.50～0.77),提示其有效排除 PJI 的能力有限。汇总诊断比值比(OR)为 7.91(95% *CI*:4.18～14.98),汇总受试者工作特征曲线下面积,即 SROC AUC 为 0.791 6(图 22-3)。这表明 PCT 在区分感染性与无菌性病例方面具有中等诊断效能。这意味着,尽管 PCT 可提供一定诊断价值,但其诊断准确率有限、可靠性不足,尤其是在低度感染检测等需要高精确度的场景中。

Bottner 等[124]报告 PCT 的灵敏度较低,为 33%。然而,他们认为 PCT 对 PJI 诊断具有较高的特异度(98%)。他们提出,对于 CRP 阳性或 IL-6 水平升高的患者,PCT 可作为有用的确认性工具。类似地,Randau 等[129]报告 PCT 灵敏度较低(12.9%),但特异度较高(100%)。相反,Glehr 等[125]报告 PCT 是 PJI 诊断中灵敏度较高但特异度较低的生物标志物,在灵敏度为 90%、特异度为 67%的情况下,PCT 是有效诊断 PJI 的生物标志物。Tahta 等[122]显示,当与其他生物标志物联合使用时,PCT 是 PJI 诊断中的有效生物标志物,尤其适用于炎症性关节疾病患者。Busch 等[119]报告 PCT 是 PJI 诊断中特异度较高但灵敏度较低的生物标志物;然而,他们认为 PCT 并不是区分 PJI 与无菌性松动的可靠生物标志物。他们不推荐单独使用 PCT 排除 PJI。类似地,Worthington 等[130]报告,PCT 无法区分 THA 后松动的感染性与无菌性原因。所有无菌性松动患者和 94%的感染性松动患者 PCT 水平均<0.5 ng/mL,仅 1 例感染性松动患者 PCT 水平>2 ng/mL。Ettinger 等[132]认为,PCT 不能用于区分无菌性松动与低度感染。Sun 等[126]报告 PCT 不是诊断 PJI 的可靠生物标志物。

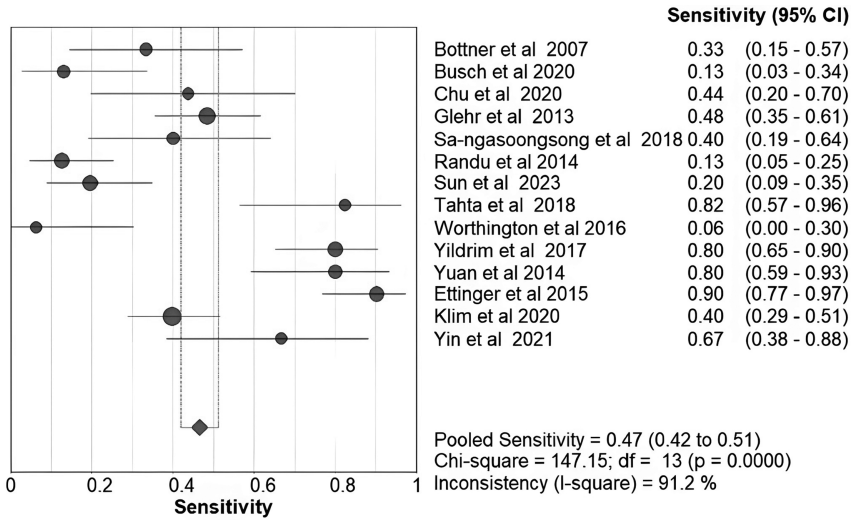

图 22-1　汇总敏感度(95% *CI*)

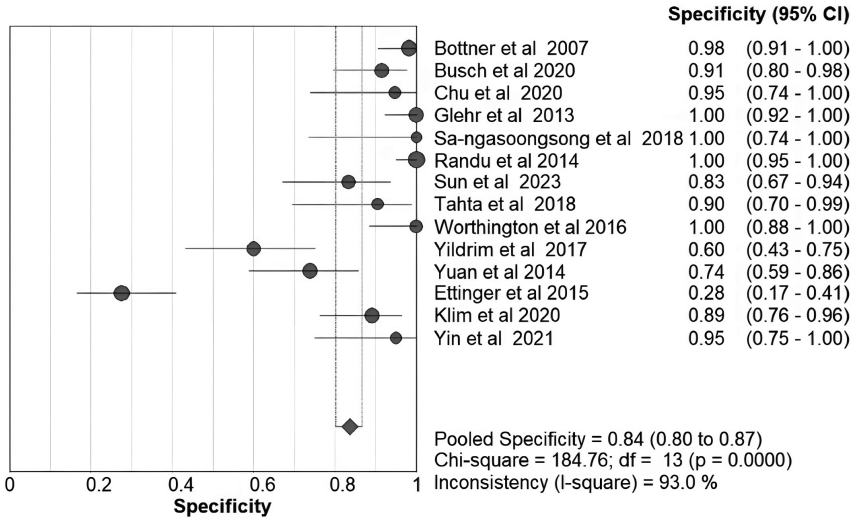

图 22-2　汇总特异度(95% *CI*)

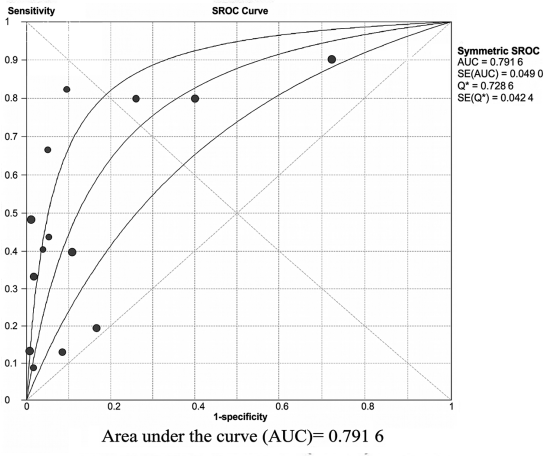

图 22－3 汇总曲线下面积(AUC)

他们将 PCT 与 ESR、CRP、纤维蛋白原和血小板进行了比较。PCT 的诊断准确性最低。将 PCT 与其他生物标志物,如 CRP,联合使用可提高诊断准确性。类似地,Yuan 等[121]发现,在 PJI 诊断方面,PCT 并未较 CRP 显示出优势。多项荟萃分析证实,PCT 作为 PJI 生物标志物的诊断性能较差。Sun 等[137]在近期一项荟萃分析中证实 PCT 诊断准确率较差,并建议不将其用于排除或确认 PJI。Yoon 等[138]在其荟萃分析中也不推荐使用 PCT 排除 PJI。此外,Xie 等[139]报告 PCT 灵敏度较低,这限制了 PCT 的临床应用。

PCT 诊断性能欠佳可能有多种原因。PCT 主要在菌血症反应中释放,而 PJI 并不一定伴有菌血症[140]。生长缓慢病原体引起的感染通常不会诱发明显的生理反应,也不会引起显著 PCT 释放[120]。即使在健康个体中,一过性菌血症也可能诱导 PCT 释放[141]。此外,肾脏疾病可导致 PCT 潴留,使 PCT 水平高于正常个体[142,143]。

结 论

现有文献评估表明,血清 PCT 在 PJI 诊断中几乎无应用价值。

参考文献

[1] Osmon DR, Berbari EF, Berendt AR, et al. Diagnosis and management of prosthetic joint infection: clinical practice guidelines by the infectious diseases society of America[J]. Clin Infect Dis, 2013, 56: e1－e25.

[2] Parvizi J, Tan TL, Goswami K, et al. The 2018 definition of periprosthetic hip and knee infection: an evidence-based and validated criteria[J]. J Arthroplasty, 2018, 33: 1309－1314.

[3] Bingham JS, Hassebrock JD, Christensen AL, et al. Screening for periprosthetic joint infections with esr and crp: the ideal cutoffs[J]. J Arthroplasty, 2020, 35: 1351－1354.

[4] Müller M, Morawietz L, Hasart O, et al. Diagnosis of periprosthetic infection following total hip arthroplasty-evaluation of the diagnostic values of pre- and intraoperative parameters and the associated strategy to preoperatively select patients with a high probability of joint infection[J]. J Orthop Surg Res, 2008, 3: 31－31.

[5] McNally M, Sousa R, Wouthuyzen-Bakker M, et al. The EBJIS definition of periprosthetic joint infection[J]. Bone Jt J, 2021, 103-b: 18－25.

[6] Berbari E, Mabry T, Tsaras G, et al. Inflammatory blood laboratory levels as markers of prosthetic joint infection: a systematic review and meta-analysis[J]. J Bone Jt Surg Am, 2010, 92: 2102－2109.

[7] Huerfano E, Bautista M, Huerfano M, et al. Screening for infection before revision hip arthroplasty: a meta-analysis of likelihood ratios of erythrocyte sedimentation rate and serum c-reactive protein levels[J]. J Am Acad Orthop Surg, 2017, 25: 809－817.

[8] Tarabichi S, Lizcano JD, Abe EA, et al. Finding the optimal screening test for periprosthetic joint infection: a prospective study[J]. J Arthroplasty, 2024, 39: 1919－1925.

[9] Tang H, Xu J, Yuan W, et al. Reliable diagnostic tests and thresholds for preoperative diagnosis of non-inflammatory arthritis periprosthetic joint infection: a meta-analysis and systematic review[J]. Orthop Surg, 2022, 14: 2822－2836.

[10] Kheir MM, Tan TL, Shohat N, et al. Routine diagnostic tests for periprosthetic joint infection demonstrate a high false-negative rate and are influenced by the infecting organism[J]. J Bone Jt Surg Am, 2018, 100: 2057－2065.

[11] Unter E, Citak MN, Suero EM, et al. Serum c-reactive protein relationship in high- versus low-virulence pathogens in the diagnosis of periprosthetic joint infection[J]. J Med Microbiol, 2018, 69: 910－917.

[12] Xu C, Tai KC, Goswami K, et al. Reevaluating current cutoffs for acute periprosthetic joint infection: current thresholds are insufficient[J]. J Arthroplasty, 2019, 34: 2744－2748.

[13] Bingham JS, McQuivey KS, Deckey DG, et al. Chronic vs acute or chronic prosthetic joint infection? Using the esr/crp ratio to aid in determining the etiology of periprosthetic joint infection[J]. J Bone Jt Infect, 2021, 6: 229－232.

[14] Aljhipour P, Bakhshi H, Parvizi J, et al. Diagnosis of periprosthetic joint infection: the threshold for serological markers[J]. Clin Orthop Relat Res, 2013, 471: 3186－3195.

[15] Salimy MS, Humphrey T, Egan C, et al. Diagnosis test

performances for identifying prosthetic joint infection in haematology[J]. Ann Acad Orthop Surg, 2024, 32: 23－27.

[16] Cipriano CA, Brown MN, Michael AM, et al. Serum and synovial fluid analysis for diagnosing chronic prosthetic joint infection with inflammatory arthritis[J]. Bone Jt Surg Am, 2017, 99: 594－600.

[17] Li J, Zaleh A, Klika AK, et al. Serum inflammatory markers for periprosthetic knee infection in osteoarthritis versus rheumatoid arthritis[J]. J Arthroplasty, 2014, 29: 1830－1833.

[18] Padua FG, Yacint M, Parvizi J, et al. Variations in inflammatory biomarkers among demographic groups significantly affect their accuracy in diagnosing periprosthetic joint infection [J]. J Arthroplasty, 2021, 36: 1420－1428.

[19] Shi W, Jiang Y, Wang Y, et al. The diagnostic value of various inflammatory biomarkers for diagnosing periprosthetic joint infection in gender-specific subgroups[J]. Int Immun Res, 2015, 3975: 82－82.

[20] Kim SK, Kim G, Jang KM, et al. Diagnostic value of synovial white blood cell count and serum c-reactive protein for acute periprosthetic joint infection after knee arthroplasty[J]. J Arthroplasty, 2017, 32: 3724－3728.

[21] Ghanem E, Antoci V, Pudlo L, et al. The use of receiver operating characteristics analysis in determining erythrocyte sedimentation rate and c-reactive protein levels in diagnosing periprosthetic joint infection prior to revision total hip arthroplasty[J]. J Infect Dis, 2009, 200: 1344－1349.

[22] Gredianus NV, Masri BA, Garbuz DS, et al. Use of erythrocyte sedimentation rate and c-reactive protein level to diagnose infection before revision total knee arthroplasty. A prospective evaluation[J]. J Bone Jt Surg Am, 2007, 89: 1409－1416.

[23] Piper KE, Fernandez-Sampedro M, Steckelberg KE, et al. C-reactive protein, erythrocyte sedimentation rate and utility in diagnosing prosthetic joint infection[J]. Int Orthop, 2005, 9: 358－358.

[24] Society of Unicondylar Research and Continuing Education. Diagnosis of periprosthetic joint infection after unicompartmental knee arthroplasty[J]. J Arthroplasty, 2012, 27(8 Suppl): 46－50.

[25] Balato G, Ascione T, Festa E, et al. The diagnostic accuracy of neutrophils to lymphocytes, platelet to lymphocytes ratio, monocytes to lymphocytes ratio, monocyte to high density lipoprotein ratio, and platelets to mean platelet volume ratio in diagnosing prosthetic knee infections. Are gender-specific cutoff values needed? [J]. J Arthroplasty, 2023, 38: 918－924.

[26] Balato G, Franceschini V, Ascione T, et al. Synovial and biological diagnostic testing in chronic knee prosthetic fluid infections[J]. Arch Trauma, 2018, 138: 165－171.

[27] Cohen-Levy WB, Salimy MS, Lans J, et al. Can we identify prosthetic joint infection after failed primary knee arthroplasty[J]. Arthroplasty, 2022, 37: 2449－2454.

[28] Denyer S, Sikari C, Sheth M, et al. Diagnosing periprosthetic joint infection[J]. Bone Jt Open, 2023, 4: 881－888.

[29] Ghanem E, Parvizi J, Burnett RS, et al. Cell count and differential of aspirated fluid in the diagnosis of infection at the site of total knee arthroplasty[J]. J Bone Jt Surg Am, 2008, 90: 1637－1643.

[30] Schiffler E, Lutz D, Karbowska A, et al. Loosening of total knee arthroplasty—always aseptic? [J]. Arch Orthop Trauma Surg, 2011, 131(2 Suppl): 523－528.

[31] Schinsky MF, Della Valle CJ, Sporer SM, et al. Perioperative testing for joint infection in patients undergoing revision total hip arthroplasty [J]. J Bone Jt Surg Am, 2008, 90: 1869－1875.

[32] Gallo J, Svoboda M, Zapletalova J, et al. Serum il-6 in combination with synovial il-6/crp shows excellent diagnostic accuracy to detect hip and knee prosthetic joint infection[J]. PLoS One, 2018, 13: e0190226－e0190226.

[33] Kurtz S, Ong K, Lau E, et al. Projections of primary and revision hip and knee arthroplasty in the United States from 2005 to 2030[J]. J Bone Jt Surg, 2007, 89: 780－789.

[34] Tarabichi S, Goh S, Fravia A, et al. The accuracy of procalcitonin and serum markers in the diagnosis of periprosthetic joint infection of the knee, hip, and shoulder: an algorithmic approach[J]. J Bone Jt Surg Am, 2024, 106: 1221－1231.

[35] Goh S, Parvizi J. Diagnosis and treatment of culture-negative periprosthetic joint infection[J]. J Arthroplasty, 2023, 38: 1488－1493.

[36] Austin MS, Ghanem E, Joshi A, et al. A simple, cost-effective screening protocol to rule out periprosthetic infection [J]. J Arthroplasty, 2008, 23: 65－68.

[37] Aljhipour P, Bakhshi H, Parvizi J, et al. Diagnosis of periprosthetic joint infection: the threshold for serological markers[J]. Clin Orthop Relat Res, 2013, 471: 3186－3195.

[38] Tubb CC, Polkowski GG, Krause B. Diagnosis and prevention of periprosthetic joint infections[J]. Adv Orthop Surg, 2020, 20: 280－280.

[39] Glerhr M, Friesenbichler J, Hofmann G, et al. Novel biomarkers to detect infection in revision hip and knee arthroplasties[J]. Clin Orthop Relat Res, 2013, 471: 2621－2628.

[40] Aljhipour P, Bakhshi H, Sabbagh S, et al. Diagnosis of periprosthetic joint infection: the threshold for serological markers[J]. Clin Orthop Relat Res, 2013, 471: 3186－3195.

[41] Shahi A, Kheir MM, Tarabichi M, et al. Serum D-dimer test is promising for the diagnosis of periprosthetic joint infection and timing of reimplantation[J]. J Bone Jt Surg Am, 2017, 99: 1419－1427.

[42] Klim SA, Arnesforfer F, Gruber G, et al. Fibrinogen – a practical and cost efficient biomarker for detecting periprosthetic joint infection[J]. Sci Rep, 2018, 8: 8802 – 8802.

[43] Fu N, Mi N, Chai W, et al. Synovial fluid viscosity test is promising for the diagnosis of periprosthetic joint infection [J]. J Arthroplasty, 2019, 34: 1197 – 1207.

[44] Wu H, Meng H, Pan L, et al. Plasma fibrinogen performs better than plasma d-dimer and fibrinogen degradation product in the diagnosis of periprosthetic joint infection and determination of reimplantation timing[J]. J Arthroplasty, 2020, 35: 2230 – 2236.

[45] Bingham JS, Hassebrock JD, Christensen AL, et al. Screening for periprosthetic joint infections with esr and crp: the ideal cutoffs[J]. J Arthroplasty, 2020, 35: 1351 – 1354.

[46] Bottner F, Wegner A, Winkelmann W, et al. Interleukin-6, procalcitonin and tnf-alpha: markers of periprosthetic infection following total joint replacement[J]. J Bone Jt Surg Br, 2007, 89: 894 – 899.

[47] Ghanem E, Antoci V, Pudlo L, et al. The use of receiver operating characteristics analysis in determining erythrocyte sedimentation rate and c-reactive protein levels in diagnosing periprosthetic joint infection prior to revision total hip arthroplasty[J]. J Infect Dis, 2009, 200: 1344 – 1349.

[48] Xiong L, Li S, Dai M. Comparison of D-dimer with CRP and ESR for diagnosis of periprosthetic joint infection[J]. Orthop Surg Res, 2019, 14: 1208 – 1208.

[49] Bin G, Xinxin Y, Fan L, et al. Serum fibrinogen test performs well for the diagnosis of periprosthetic joint infection[J]. J Arthroplasty, 2022, 37: 2607 – 2612.

[50] Huang J, Chen K, Qiang S, et al. Exiting performance of plasma fibrinogen in the diagnosis of periprosthetic joint infection[J]. Orthop Surg, 2021, 13: 812 – 816.

[51] Yang F, Zhao C, Huang R, et al. Plasma fibrinogen in the diagnosis of periprosthetic joint infection[J]. Sci Rep, 2021, 11: 6777 – 6777.

[52] Tarabichi S, Lizcano JD, Abe EA, et al. Finding the optimal screening test for periprosthetic joint infection: a prospective study[J]. J Arthroplasty, 2024, 39: 1919 – 1925.

[53] Kheir MM, Tan TL, Shohat N, et al. Routine diagnostic tests for periprosthetic joint infection demonstrate a high false-negative rate and are influenced by the infecting organism [J]. J Bone Jt Surg Am, 2018, 100: 2057 – 2065.

[54] Johnson AJ, Zywiel MG, Stroh A, et al. Serum markers can lead to false negative diagnoses of periprosthetic infections following total knee arthroplasty[J]. Int Orthop, 2011, 35: 1621 – 1626.

[55] Yu JS, Bornes TD, Yousef MP, et al. Which combination is the best? A comparison of the predictive potential of serum biomarker combinations to diagnose periprosthetic joint infection [J]. J Arthroplasty, 2023, 38(7 Suppl 2): S381 – S388.

[56] Menini S, Sozio E, Bertalino G, et al. D-dimer as an early predictor of clinical outcome in patients with severe infections due to Streptococcus pneumoniae and Neisseria meningitidis [J]. Front Med (Lausanne), 2021, 8: 627830 – 627830.

[57] Shahi A, Kheir MM, Tarabichi M, et al. Serum D-dimer test is promising for the diagnosis of periprosthetic joint infection and timing of reimplantation[J]. J Bone Jt Surg Am, 2017, 99: 1419 – 1427.

[58] Balato G, De Franc C, Balboni F, et al. The role of D-dimer in periprosthetic joint infection: a systematic review and meta-analysis[J]. Diagnosis (Berl), 2021, 9: 3 – 10.

[59] Wang R, Zhang H, Ding P, et al. The accuracy of D-dimer in the diagnosis of periprosthetic joint infection: a systematic review and meta-analysis[J]. J Orthop Surg Res, 2022, 17: 179 – 179.

[60] Parvizi J, Tan TL, Goswami K, et al. The 2018 definition of periprosthetic hip and knee infection: an evidence-based and validated criteria [J]. J Arthroplasty, 2018, 33: 1309 – 1314.

[61] Li R, Shao HY, Hao LB, et al. Plasma fibrinogen exhibits better performance than plasma D-dimer in the diagnosis of periprosthetic joint infection: a multicenter retrospective study[J]. J Bone Jt Surg Am, 2019, 101: 613 – 619.

[62] Pannu TS, Villa JM, Patel PD, et al. The utility of serum D-dimer for the diagnosis of periprosthetic joint infection in revision total hip and knee arthroplasty[J]. J Arthroplasty, 2020, 35: 1925 – 1930.

[63] Xu H, Xie J, Wang D, et al. Plasma levels of D-dimer and fibrin degradation products are unreliable for diagnosing prosthetic joint infection in patients undergoing revision arthroplasty[J]. J Orthop Surg Res, 2021, 16: 628 – 628.

[64] Muñoz-Mahamud E, Torrero E, Estrada J, et al. Usefulness of serum d-dimer and platelet count to mean platelet volume ratio in the diagnosis of chronic prosthetic joint infection[J]. J Bone Jt Infect, 2022, 7: 100 – 115.

[65] Tarabichi S, Goh GS, Baker CM, et al. Plasma D-dimer is noninferior to serum C-reactive protein in the diagnosis of periprosthetic joint infection[J]. J Bone Jt Surg Am, 2023, 105: 501 – 508.

[66] Xue L, Tao L, Wang Y, et al. Plasma fibrinogen, d-dimer, and fibrin degradation product as biomarkers of rheumatoid arthritis[J]. Sci Rep, 2021, 11: 16803 – 16803.

[67] ten Wolde M, Kraaijenhagen RA, Prins MH, et al. The clinical usefulness of D-dimer testing in cancer patients with suspected venous thromboembolism[J]. Arch Intern Med, 2002, 162: 1880 – 1884.

[68] Barton BE. IL-6: insights into novel biological activities[J]. Clin Immunol Immunopathol, 1997, 85: 16 – 26.

[69] Berbari E, Mabry T, Tsaras G, et al. Inflammatory blood laboratory levels as markers of prosthetic joint infection: a systematic review and meta-analysis[J]. J Bone Jt Surg Am, 2010, 92: 2102 – 2109.

[70] Xie K, Dai K, Qu X, et al. Serum and synovial fluid interleukin-6 for the diagnosis of periprosthetic joint infection [J]. Sci Rep, 2017, 7: 14996-14996.

[71] Li J, Zhou Q, Ding B. Serum versus synovial interleukin-6 for periprosthetic joint infection diagnosis: a systematic review and meta-analysis of 30 diagnostic test accuracy studies[J]. Orthop Surg Res, 2022, 17: 564-564.

[72] Shahi A, Kheir MM, Tarabichi M, et al. Serum D-dimer test is promising for the diagnosis of periprosthetic joint infection and timing of reimplantation[J]. J Bone Jt Surg Am, 2017, 99: 1419-1427.

[73] Li R, Shao HY, Hao LB, et al. Plasma fibrinogen exhibits better performance than plasma D-dimer in the diagnosis of periprosthetic joint infection: a multicenter retrospective study[J]. J Bone Jt Surg Am, 2019, 101: 613-619.

[74] Huang J, Zhang Y, Wang Z, et al. The serum level of D-dimer is not suitable for distinguishing between prosthetic joint infection and aseptic loosening[J]. J Orthop Surg Res, 2019, 14: 407-407.

[75] Qiu L, Li F, Gong X, et al. Combined measurement of D-dimer and C-reactive protein levels: highly accurate for diagnosing chronic periprosthetic joint infection [J]. J Arthroplasty, 2020, 35: 229-234.

[76] Pannu TS, Villa JM, Patel PD, et al. The utility of serum d-dimer for the diagnosis of periprosthetic joint infection in revision total hip and knee arthroplasty[J]. J Arthroplasty, 2020, 35: 1925-1930.

[77] Xu H, Xie J, Huang Q, et al. Plasma fibrinogen degradation product and D-dimer are unreliable for diagnosing prosthetic joint infection[J]. J Arthroplasty, 2019, 34: 2454-2464.

[78] Xiong L, Li S, Dai M. Comparison of D-dimer with CRP and ESR for diagnosis of periprosthetic joint infection[J]. Orthop Surg Res, 2019, 14: 1208-1208.

[79] Wang R, Zhang H, Ding P, et al. The accuracy of D-dimer in the diagnosis of periprosthetic joint infection: a systematic review and meta-analysis[J]. J Orthop Surg Res, 2022, 17: 179-179.

[80] Balato G, De Franc C, Balboni F, et al. The role of D-dimer in periprosthetic joint infection: a systematic review and meta-analysis[J]. Diagnosis (Berl), 2021, 9: 3-10.

[81] Yan X, Xie K, Jiang X, et al. D-dimer for diagnosis of periprosthetic joint infection: a meta-analysis [J]. J Orthopaedic Sci, 2021, 26: 1036-1042.

[82] Wang Y, Yuan Y, Tao C, et al. Reliability of d-dimer determination in diagnosis of periprosthetic joint infection: a systematic review and meta-analysis[J]. Infect (Larchmt), 2022, 37: 274-282.

[83] Serum D-dimer as a diagnostic index of PJI and retrospective analysis of etiology in patients with PJI[J]. Pub Med.

[84] Pannu TS, Villa JM, Jimenez D, et al. Does performance of D-Dimer for the diagnosis of periprosthetic joint infection change with the virulence of infecting organisms? [J]. J Arthroplasty, 2023, 38: 5389-5393.

[85] Huang J, Chen K, Qiang S, et al. Exiting performance of plasma fibrinogen in the diagnosis of periprosthetic joint infection[J]. Orthop Surg, 2021, 13: 812-816.

[86] Pan L, Wu H, Liu H, et al. Fibrinogen performs better than D-dimer for the diagnosis of periprosthetic joint infection: a meta-analysis of diagnostic trial[J]. Orthop Surg Res, 2021, 16: 30-30.

[87] Yang F, Zhao C, Huang R, et al. Plasma fibrinogen in the diagnosis of periprosthetic joint infection[J]. Sci Rep, 2021, 11: 6777-6777.

[88] Wildt J, Kitchen S, Kinsey S, et al. Plasma FDP, D-dimer levels and their relationship to serum fibrinogen/fibrin degradation products in hypercoagulable states[J]. Br J Haematol, 1989, 71: 65-70.

[89] Morresco RN, Vargas LCC, Voegeli CF, et al. D-dimer and its relationship to fibrinogen degradation products in disorders associated with activation of coagulation or fibrinolytic systems[J]. J Clin Lab Anal, 2003, 17: 77-79.

[90] Tarabichi S, Chen H, Higuera CA, et al. 2022 American association of hip and knee surgeons periprosthetic joint infection [J]. J Arthroplasty, 2023, 38 (7 Suppl 2): S245-S249.

[91] Premkumar A, Kolin DA, Farley KW, et al. The projected economic burden of periprosthetic joint infection of the hip and knee in the United States[J]. J Arthroplasty, 2021, 36: 1484-1489.

[92] Bourget-Murray J, Bansal R, Sorocanu A, et al. Assessment of risk factors for early-deep surgical site infection following primary total hip arthroplasty for osteoarthritis[J]. Bone Jt Infect, 2021, 6: 143-150.

[93] Bourget-Murray J, Piroozfar S, Smith C, et al. Risk factors for deep surgical site infection following primary total knee arthroplasty for osteoarthritis[J]. Bone Jt Infect, 2021, 6: 151-158.

[94] Namba RS, Inacio MC, Paxton EW. Risk factors associated with deep surgical site infections after primary total knee arthroplasty: an analysis of 56,216 knees[J]. J Bone Jt Surg Am, 2013, 95: 775-782.

[95] Schrama JC, Espehaug B, Hallan G, et al. Risk factors for revision of primary total hip arthroplasty in patients with rheumatoid arthritis: a nationwide study based on 108,786 hip replacements from the Norwegian arthroplasty register [J]. Arthritis Care Res (Hoboken), 2010, 62: 473-479.

[96] Bongartz T, Halligan CS, Osmon DR, et al. Incidence and risk factors of prosthetic joint infection after total hip or knee replacement in patients with rheumatoid arthritis [J]. Arthritis Rheum, 2008, 59: 1713-1720.

[97] Tahta M, Simsek ME, Isik C, et al. Does infection markers affect the accuracy of infection biomarkers in patients with

periprosthetic joint infections? A prospective comparative reliability study[J]. J Orthop, 2019, 42: 208－208.

[98] Morrison TA, Figgie M, Miller AO, et al. Periprosthetic joint infection in patients with rheumatoid joint disease: a review of risk factors and challenges to diagnosis and management[J]. HSS J, 2013, 9: 183－194.

[99] Cipriano CA, Brown MN, Michael AM, et al. Serum and synovial fluid analysis for diagnosing chronic prosthetic joint infection with inflammatory arthritis[J]. Bone Jt Surg Am, 2017, 99: 594－600.

[100] Dermingren C, Kardos K, Kilmartin P, et al. Combined measurement of serum alpha-defensin and C-reactive protein: highly accurate for diagnosing periprosthetic joint infection [J]. J Bone Jt Surg Am, 2014, 96: 1439－1445.

[101] George J, Jawad M, Curtis GL, et al. Utility of serological markers for detecting infection in patients undergoing total joint arthroplasty in inflammatory arthritis[J]. Arthroplasty, 2018, 33: 522－528.

[102] Shahi S, Goswami K, Fillingham Y, et al. Diagnosing prosthetic joint infection in inflammatory arthritis: is the assumption of the immune true understanding[J]. Arthroplasty, 2018, 33: 656－661.

[103] Li H, Shao HY, Hao LB, et al. Plasma fibrinogen exhibits better performance than plasma D-dimer in the diagnosis of periprosthetic joint infection: a multicenter retrospective study[J]. J Bone Jt Surg Am, 2019, 101: 613－619.

[104] Jiang Q, Fu J, Chai W, et al. Two-stage exchange arthroplasty is a viable treatment for periprosthetic joint infection in inflammatory arthritis[J]. BMC Musculoskelet Disord, 2020, 21: 681－681.

[105] Qin L, Wang H, Zhang C, et al. Chronic serum and synovial biomarkers for distinguishing between chronic periprosthetic joint infections and rheumatoid arthritis: a prospective observational study[J]. Arthroplasty, 2021, 33: 732－739.

[106] Xu H, Xie J, Wan L, et al. Combination of C-reactive protein and fibrinogen is useful for diagnosing prosthetic joint infection in patients with inflammatory diseases[J]. J Orthop, 2022, 45: 1386－1392.

[107] Wang Y, Li GJ, Xu B, et al. Diagnosis of periprosthetic joint infections in patients who have rheumatoid arthritis [J]. Bone Jt Res, 2023, 12: 559－570.

[108] Zhao H, Li L, Wang HY, et al. Efficacy analysis of clinical serological indicators in the diagnosis of periprosthetic joint infection in patients with rheumatoid arthritis or osteoarthritis[J]. Orthop, 2024, 27: 06117－06117.

[109] Ren Y, Biedermann L, Gwinner C, et al. Serum and synovial markers in patients with rheumatoid arthritis and periprosthetic joint infections[J]. J Gerontol, 2018, 73: 1050－1058.

[110] Miyamae Y, Meade J, Klika AK, et al. Diagnostic accuracy of the alpha-defensin test for periprosthetic joint infection in inflammatory diseases[J]. Arthroplasty, 2019, 34: 1767－1773.

[111] Dermingren C, Madigan J, Kallar Mallikarjuna S, et al. The alpha defensin lateral flow test for periprosthetic joint infection[J]. J Bone Jt Surg Am, 2021, 103: 1115－1122.

[112] Goodman SM, Manstadt I, Tam K, et al. Optimal tests to differentiate from flares in patients with inflammatory arthritis[J]. Clin Rheumatol, 2024, 43: 303－314.

[113] Ding BT, Tan KG, Au CY, et al. Accuracy of the z-defensin lateral flow assay for diagnosing periprosthetic joint infection in Asians[J]. Orthop, 2019, 42: 929－935.

[114] Prucha M, Herold I, Zerula R, et al. Comparison of procalcitonin, interleukin-6 and c-reactive protein in the differential diagnosis of patients with sepsis syndrome in intensive care units[J]. Vnitr Lek, 2003, 49: 541－547.

[115] Sanzen L, Sundberg M. Periprosthetic low-grade hip infections. Erythrocyte sedimentation rate and c-reactive protein in 23 cases[J]. Acta Orthop Scand, 1997, 68: 461－465.

[116] Bo M, Raspo S, Morra F, et al. Both fat and c-reactive protein levels in healthy non-obese men[J]. Nutr Metab Cardiovasc Dis, 2004, 14: 66－72.

[117] Simon L, Gavin F, Anvre MK, et al. A systematic review and meta-analysis of D-dimer as a marker for periprosthetic joint infection[J]. Clin Infect Dis, 2017, 65: 2039－2047.

[118] Welling PF, Ayass AA, Westwood ME, et al. Quada revised tool for the quality assessment of diagnostic accuracy studies[J]. Ann Intern Med, 2018, 155: 529－536.

[119] Busch A, Jager M, Herrmann H, et al. Procalcitonin as a reliable biomarker for periprosthetic joint infection? A prospective study[J]. BMC Musculoskelet Disord, 2022, 27: 215－215.

[120] Sa-Ngasoongsong P, Wongsak S, et al. Can procalcitonin and interleukin-6 in synovial fluid aid in diagnosis of periprosthetic joint infection? [J]. Clin Orthop Relat Res, 2015, 473: 3185－3192.

[121] Yuan KI, Li WD, Qiang Y, et al. Comparison of procalcitonin and c-reactive protein for the diagnosis of periprosthetic joint infection before revision total hip arthroplasty[J]. Surg Infect, 2015, 16: 146－150.

[122] Tahta M, Simsek ME, Isik C, et al. Does infection markers affect the accuracy of infection biomarkers in patients with periprosthetic joint infections? A prospective comparative reliability study[J]. J Orthop, 2019, 42: 208－208.

[123] Klim SA, Arnesforfer F, Gruber G, et al. Fibrinogen－a practical and cost efficient biomarker for detecting periprosthetic joint infection[J]. Sci Rep, 2018, 8: 8802－8802.

[124] Bottner F, Wegner A, Winkelmann W, et al. Interleukin-6, procalcitonin and tnf-alpha: markers of periprosthetic infection following total joint replacement[J]. J Bone Jt Surg Br, 2007, 89: 894－899.

[125] Glerhr M, Friesenbichler J, Hofmann G, et al. Novel biomarkers to detect infection in revision hip and knee arthroplasties[J]. Clin Orthop Relat Res, 2013, 471: 2621-2628.

[126] Sun X, Zhang H, Liu Y, Zeng Y. Serum procalcitonin has no significance in the diagnosis of periprosthetic joint infection before total knee arthroplasty[J]. Orthop, 2013, 12: 6103-6103.

[127] Yildirim K, Misir A, Kizkan T, et al. Neopterin, interleukin-6, procalcitonin, c-reactive protein and pet-staining as markers in infected total knee prostheses, a retrospective study[J]. Acta Orthop Belg, 2017, 83: 624-630.

[128] Yin H, Xu D, Wang D, et al. Next-generation sequencing to detect bacterial pathogens in the diagnosis of periprosthetic joint disease[J]. Future Microbiol, 2022, 17: 252-252.

[129] Randau TM, Friedrich MJ, Wimmer MD, et al. The biomarkers interleukin-6 and serum d-dimer in revision hip and knee arthroplasty enhances the differentiation between periprosthetic joint infection and aseptic loosening[J]. PLoS One, 2014, 9: e108905-e108905.

[130] Worthington T, Dunlop D, et al. Serum procalcitonin, interleukin-6, soluble intracellular adhesion molecule-1 and short-chain prohormone as predictors of infection in total joint prosthesis revision[J]. J Biomed Sci, 2020, 27: 71-76.

[131] Chu L, Ren Y, Yang J, et al. The combinations of multiple factors to improve the diagnostic sensitivity and specificity of artificial joint infection[J]. Orthop Surg Res, 2015, 16: 111-111.

[132] Ettinger M, Calliess T, Nielsen J, et al. Circulating biomarkers for discrimination between aseptic joint failure and low-grade infection, and high-grade septic failure[J]. Clin Infect Dis, 2015, 61: 332-341.

[133] Parvizi J, Zmistowski B, Berbari EF, et al. New definition for periprosthetic joint infection: from the workgroup of the musculoskeletal infection society[J]. Clin Orthop Relat Res, 2011, 469: 2992-2994.

[134] Parvizi J, Gehrke T. International Consensus Group on Periprosthetic Joint Infection. Definition of periprosthetic joint infection[J]. J Arthroplasty, 2014, 29: 1311-1311.

[135] Parvizi J, Tan TL, Goswami K, et al. The 2018 definition of periprosthetic hip and knee infection: an evidence-based and validated criteria[J]. J Arthroplasty, 2018, 33: 1309-1314.

[136] Parvizi J, Tan TL, Goswami K, et al. The 2018 definition of periprosthetic hip and knee infection: an evidence-based and validated criteria[J]. J Arthroplasty, 2018, 33: 1309-13014. e2.

[137] Sun X, Li Y, Lv Y, et al. Diagnostic value of procalcitonin in patients with periprosthetic joint infection: a diagnostic meta-analysis[J]. Front Surg, 2024,11:1211325.

[138] Yoon JR, Yang SH, et al. Diagnostic accuracy of interleukin-6 and procalcitonin in patients with periprosthetic joint infection: a systematic review and meta-analysis[J]. Int Orthop, 2018;42:1213-1226.

[139] Xie K, Qu X, Yan M. Procalcitonin and alpha-defensin for diagnosis of periprosthetic joint infections[J]. J Arthroplasty 2017;32:1387-1394.

[140] Klement MR, Siddiqi A, Rock JM, et al. Positive blood cultures in periprosthetic joint infection decrease rate of treatment success[J]. J Arthroplasty 2018; 33: 200-204. e1.

[141] Lucas VS, Gafan G, Dewhurst S, et al. Prevalence, intensity and nature of bacteraemia after toothbrushing[J]. J Dent 2008;36:481-487.

[142] Herget-Rosenthal S, Klein T, Marggraf G, et al. Modulation and source of procalcitonin in reduced renal function and renal replacement therapy[J]. Scand J Immunol, 2005;61: 180-186.

[143] Yunus I, Fasih A, Wang Y. The use of procalcitonin in the determination of severity of sepsis, patient outcomes and infection characteristics[J]. PLoS One, 2018,13:e0206527.

诊断技术——血清学和即时检测

23

Dariusz Grzelecki，Dina Raafat，Rares-Mircea Birlutiu，Katherine A. Belden，Giovanni Balato，Vittorio Bellotti，Razvan-Silviu Cismasiu，Osamu de Sandes Kimura，Elizabeth Gancher，Yasuhiro Homma，Kaisa Huotari，Jason M. Jennings，Michael M. Kheir，Feng-Chih Kuo，Priscila Rosalba Oliveira，Vahit Emre Ozden，Javad Parvizi，F. Johannes Plate，Maryam Salimi，Meredith Schade，Janosch Schoon，AliSina Shahi，Sebastian Sujeesh，Piotr Sypien，Majd Tarabichi，Kevin Tetsworth，Rüdiger von Eisenhart-Rothe，Bill Walter，Marjan Wouthuyzen-Bakker

问题 1：即时检测在假体周围关节感染诊断中是否具有应用价值？

Dariusz Grzelecki，Piotr Sypień，Sebastian Sujeesh，Rüdiger von Eisenhart-Rothe，Priscila Rosalba Oliveira，Bill Walter，Feng-Chih Kuo，Javad Parvizi，Kevin Tetsworth

【回答/建议】 是的，即时检测在假体周围关节感染(PJI)诊断中具有重要临床价值，可作为确诊或筛查工具加以应用。

【证据等级】 Ⅲ级。

【代表投票】 同意 80%，不同意 12.1%，弃权 7.9%(强共识：超多数支持)。

依　据

最近，许多不同的滑液生物标志物已被探索用于诊断 PJI。其中几种生物标志物可以通过不同的试剂盒或试纸进行即时检测。单次检测成本低、获取途径广泛，且在门诊或术中无需依赖实验室即可即时获得结果，是此类即时检测的主要优势。迄今为止，针对用于诊断 PJI 的相关生物标志物所开发并验证的即时检测仍相对较少。

本系统评价由 2 名研究人员独立进行，采用 PubMed、Medline 和 Scopus 数据库进行检索。使用的医学主题词(MeSH 术语)集中在即时检测和慢性 PJI 的诊断上，最终有 58 篇原创研究被纳入本综述。其中，23 篇研究涉及白细胞酯酶[1-23]，21 篇涉及 α-防御素[1-3,24-41]，11 篇涉及钙卫蛋白(calprotectin，CLP)[5,42-51]，1 篇涉及 D-乳酸[52]，1 篇涉及白细胞介素-6(IL-6)[53]，以及 1 篇涉及 C 反应蛋白(CRP)[54]。共有 4 项研究调查了使用即时检测分析的 2 种不同的生物标志物，这些结果总结在表 23-1 中。

表 23-1　根据本综述纳入的不同生物标志物收集的分析研究结果总结

即时测试	阈值	AUC	敏感度(%)	特异度(%)	PPV(%)	NPV(%)
LE	＞++(125～250) leu/ul	0.701～0.914	92(66～100)	93(72.4～100)	86(61.8～100)	96(79～100)
AD	"-"为阴性	0.72～0.938	85(46～100)	96(82.4～100)	91(55～100)	92(78.6～100)
CLP	"+"为阳性；≥ 14～85.5(mg/L)	0.71～0.996	92(60～100)	84(61～100)	81(40～100)	98(78～100)
DLac	≥ 22.5 mg/L	0.917	83	100	100	91
IL6	≥ 10 000 pg/ml(上限)	N/A	100	100	100	100
CRP	≥ 8 mg/L	0.94	90	90.8	85.1	94.5

注：结果以中位数(范围)表示。AUC—曲线下面积，LE—白细胞酯酶，AD—α-防御素，CLP—钙卫蛋白，DLac—D-乳酸，CRP—C 反应蛋白，IL-6—白细胞介素 6，PPV—阳性预测值，NPV—阴性预测值。

1. 白细胞酯酶

白细胞酯酶试纸条检测是一种经济、便捷的即时检测方法,可用于慢性PJI的诊断。根据2018年ICM共识标准[55],“－”和“＋”被认为是阴性结果,而“＋＋”(250个白细胞/mL)和“＋＋＋”被认为是阳性结果。然而,需要注意的是,“＋＋”这一判定阈值在不同厂家试纸中所对应的白细胞酯酶浓度可能为125或250个白细胞/mL,这种差异可能对检测结果产生影响[14,52]。据报道,其敏感度为66%～100%,特异度为80%～100%,具体取决于与测试相关的多种因素和条件。该检测的缺点是结果解读具有主观性,且当滑液样本被血液污染时无法读取结果。为了去除血液,样本可以进行离心处理;但Li等[10]发现,这样会对白细胞酯酶试纸检测的准确性产生影响。离心会导致白细胞酯酶试纸颜色变浅,降低检测的敏感度同时提高特异度。同样,Zheng等[22]观察到,检测结果会受到离心以及读取前延迟时间的影响。因此,他们建议在离心前5 min读取结果;若已经进行离心,则在离心后10 min读取结果。

2. α-防御素

α-防御素是一种小分子肽,主要由活化的中性粒细胞在病原体存在时释放。该生物标志物被认为在PJI的诊断中具有重要价值[56]。然而,该检测既可在实验室条件下完成,近年来亦可通过床旁即时检测实施。现有关于α-防御素诊断价值的大部分文献,仍基于其在专业实验室中检测所得结果。该即时检测的诊断性能存在一定差异[57]。此外,其相对较高的价格亦构成重要局限,限制了其在常规临床实践中的应用。2018年ICM共识及2021年欧洲骨与关节感染学会(European Bone and Joint Infection Society,EBJIS)关于PJI的定义均将α-防御素检测纳入诊断标准之一[55,58]。α-防御素可在滑液中通过酶联免疫吸附试验(enzyme-linked immunosorbent assay,ELISA)进行定量检测,或通过侧向层析法(synovasure)进行定性检测[59]。一项近期的荟萃分析显示,实验室检测与侧向层析检测在诊断准确度方面无显著差异[60]。然而,实验室检测的合并敏感度和特异度(分别为97%和96%)高于侧向层析检测(分别为83%和94%)。在本综述纳入的研究中,市售即时 α-防御素检测的敏感度为46%～100%,特异度为82.4%～100%。上述结果亦得到另一项荟萃分析的支持[57],且其诊断性能与白细胞酯酶试纸检测相当[61]。

3. CLP

CLP是一种由粒细胞和单核细胞产生并储存的异二聚体复合物,在炎症或感染时会释放到体液中。近期研究强调了该生物标志物在诊断PJI方面的潜在作用。滑液中的CLP可通过基于实验室的检测和即时检测进行测量[23,62]。目前,有一种市售的CLP即时检测试剂专门用于PJI的诊断(Lyfstone® CLP)[44-49]。然而,已有多项研究探讨了不同的CLP测试在滑液样本上的超说明书(off-label)使用[5,42,43,46,50,51]。对于专用的CLP检测,其敏感度范围为60%～98.2%,特异度范围为61%～100%。Warren等[45]评估了诊断标准对检测准确性的影响,发现应用2018年ICM共识标准时,检测性能最佳。其他CLP检测主要设计用于粪便样本,当超说明书使用于滑液样本时,其敏感度和特异度分别为86.7%～100% 和79%～95%。尽管有报道称,超说明书使用检测在诊断PJI方面具有一定效果,但需要注意的是,这些检测是针对固体样本而非液体样本验证的,因此需要将单位从μg/g转换为mg/L[43]。

4. D-乳酸

与基于人类炎症蛋白的传统实验室生物标志物不同,D-乳酸是一种完全由细菌产生的分子。其作为病原体特异性标志物的潜在优势在于可避免在类风湿性关节炎等慢性炎症性疾病患者中出现假阳性结果。为了诊断PJI,最初人们使用标准实验室方法对这种生物标志物进行了研究[63]。后续一项研究进一步评估了半定量比色D-乳酸试纸条的即时检测效用[52],结果显示,以22.5 mg/L为阈值时,其敏感度和特异度分别达83%和100%。

5. IL-6

Wimmer等[53]评估了用于滑液样本的IL-6侧向流免疫分析(lateral flow Assay,LFA;Milenia QuickLine,德国Gießen)。在其研究中,14例被诊断为无菌性病例,6例依据美国感染病学会(Infectious Disease Society of America,IDSA)标准被确诊为PJI。结果显示未出现假阳性或假阴性,因此其敏感度、特异度、阳性预测值(positive prediction value,PPV)和阴性预测值(negative prediction value,NPV)均为100%。在无菌组中,采用即时检测方法测得的IL-6水平为410 pg/mL,低于参考实验室方法测定值(1 219 pg/mL)。在PJI组中,实验室检测的IL-6浓度为57 920 pg/mL;而即时检测的上限为10 000 pg/mL,所有PJI患者的检测结果均超过该上限。

6. CRP

仅有一项研究评估了替代性半定量即时检测在

CRP 测定中的准确性，该研究采用 4 种不同判定阈值的检测版本，并在滑液样本中进行超说明书（off-label）应用，与实验室检测方法进行比较[54]。结果显示，采用阈值≥8 mg/L 的盒式检测具有最高的诊断准确性，其敏感度和特异度分别为 90%和 90.8%。此类即时检测具有可及性高、成本低，且可在血液污染的滑液样本中进行 CRP 测定等实际优势，使其在临床实践中具有潜在应用价值。

结 论

即时检测被认为是诊断 PJI 的重要工具。尽管其诊断效能在很大程度上取决于具体检测方法及所针对的生物标志物类型，但各类检测均具有各自的优势与局限，需综合加以权衡。总体而言，即时检测表现出良好的诊断性能，与多数实验室检测方法具有可比性，这为其在临床实践中的常规应用提供了支持。然而，在广泛推广应用之前，仍需进行充分且规范的验证，尤其是对于超说明书（off-label）使用的检测方法。此外，本综述纳入研究亦存在一定的局限性，包括样本量较小、检测方法的超说明书及不一致使用、诊断标准不统一以及研究人群异质性较高等，这些因素在解读结果时需予以充分考虑。总体来看，本综述证实即时检测作为一种具有前景的诊断工具，有望优化 PJI 的诊断流程。未来仍需开展进一步研究，以系统评估其临床效用与有效性，并探索更多生物标志物及新型检测技术，尤其是基于分子水平的检测方法（如蛋白质组学与基因组学技术）。

问题 2：微生物抗体检测在诊断假体周围关节感染中是否有作用？

Dina Raafat，Janosch Schoon，Majd Tarabichi，Jason M Jennings，Kaisa Huotari，Yasuhiro Homma，Vittorio Bellotti，Marjan Wouthuyzen-Bakker

【回答/建议】 针对微生物的抗体检测，可作为 PJI 的一种潜在辅助诊断方法。然而，其临床应用仍需进一步明确最适宜的微生物靶标，并对该策略的诊断性能进行系统评估。

【证据等级】 中等。

【代表投票】 同意 86.2%，不同意 11.7%，弃权 2.2%（强共识：超多数支持）。

依 据

PJI 准确且早期的诊断对于制订抗菌治疗及翻修手术方案具有至关重要的意义。然而，PJI 的诊断仍然是一项重大临床挑战，这主要源于传统诊断手段的局限性，包括微生物学培养、关节穿刺液细胞计数、影像学检查、组织学分析以及炎症标志物（如 ESR、CRP）检测等。这些方法在慢性、低度或多微生物感染中常常难以获得明确结论，且易受标本采集质量、细菌负荷较低以及既往抗菌治疗等因素的影响。

近年来，针对 PJI 的微生物抗体检测因其能够识别病原体特异性抗体而受到关注，具有作为一种无创诊断手段的潜在优势。理想的血清学诊断方法应具备较高的特异度，以区分 PJI 与无菌性状态（如机械性松动或无菌性炎症），并鉴别微生物污染与真实感染。此外，还应具备较高的敏感度，以识别低度感染及培养阴性病例。更为理想的是，该检测能够在治疗过程中动态监测继发性细菌侵袭，提示再植入的最佳时机，并最终指导个体化的靶向抗菌治疗。

为评估微生物抗体检测在 PJI 诊断中的潜在作用及其有效性，本研究遵循系统综述与荟萃分析优先报告项目（PRISMA）指南开展系统综述。基于医学主题词（MeSH 术语），在 PubMed 和 Embase 数据库中进行检索，共获得 873 条记录（图 23－1）。剔除 121 条重复文献后，对 752 条记录的标题和摘要进行筛选，其中 26 项研究符合全文评估标准。进一步排除 8 项研究（原因包括文献类型不符合要求，如病例报告、综述或评论，诊断方法不相关，或文章已被撤稿），最终纳入 18 项关键研究，提取其关于微生物抗体检测在 PJI 诊断中的敏感度、特异度、临床相关性及诊断潜力等数据。

早期研究主要评估了基于单一细菌抗原的血清学检测在 PJI 诊断中的潜在价值。相关抗原包括来源于表皮葡萄球菌的胞外碳水化合物抗原[64]及聚 N－乙酰－β－(1,6)－葡萄糖胺[65]，来源于金黄色葡萄球菌的葡萄球菌

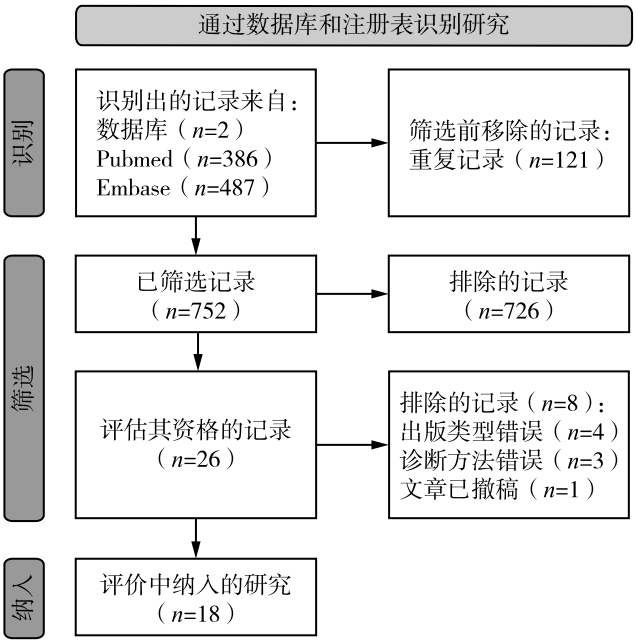

图 23－1　系统综述流程的 PRISMA 流程图

注：引自 Page MJ，et al. The PRISMA 2020 statement：an updated guideline for reporting systematic reviews[J]. BMJ 2021；372：n71.

黏液多糖抗原[66]及胞外糖脂抗原[67]，以及来源于化脓性链球菌的链球菌溶血素 O[68]。采用传统 ELISA 方法，这些研究证实了该策略在诊断由葡萄球菌和链球菌引起的 PJI 及其他骨科感染中的应用价值。

采用复杂蛋白混合物作为抗原可提高检测的敏感度。Wang 等[69]采用 ELISA 方法发现，与对照组相比，感染豚鼠及存在植入物相关感染的患者血清中，针对葡萄球菌生物膜来源胞外蛋白的免疫球蛋白 G(IgG)抗体水平均显著升高。另一项研究针对多种金黄色葡萄球菌生物膜上调表达的抗原(SAOCOL0486、葡萄糖胺酶及 SACOL0688)，分别采用 ELISA 和 LFA 检测抗体反应，用于慢性金黄色葡萄球菌感染的诊断；研究对象包括金黄色葡萄球菌性骨髓炎兔模型的血清以及 PJI 患者的滑液。结果显示，SACOL0688 抗原在诊断金黄色葡萄球菌感染中具有较高的临床价值，其在 LFA 和 ELISA 检测中的特异度均为 100%，敏感度分别为 100%和 91%[70]。

感染免疫学领域的最新进展推动了检测技术的升级，使传统 ELISA 逐步被基于 Luminex 技术的微球多重免疫分析所取代，该技术提供了用于研究感染过程的高通量检测平台。Nishitani 等[71]在 2015 年的研究中，对培养确诊为金黄色葡萄球菌深部肌肉骨骼感染患者的抗体反应进行了系统表征，检测其针对 14 种金黄色葡萄球菌抗原(Gmd、Amd、SrtA、IsdA、IsdB、IsdH、ClfA、ClfB、FnbpA、凝固酶、Hla、SCIN、CHIPS 及 Efb)的 IgG 水平。通过多变量 Logistic 回归分析，将上述 14 种抗原的 IgG 滴度进行整合后，用于感染患者识别的敏感度为 80.0%，特异度为 92.5%。

采用类似的抗原组合(8 种葡萄球菌抗原：IsdA、IsdB、IsdH、SCIN、CHIPS、Hla 及 Atl 亚基 Amd 和 Gmd)，Muthukrishnan 等[72]发现，在诊断时 Amd、Gmd、Hla、SCIN、CHIPS 及 IsdH 特异性抗体水平较高的患者，其骨科感染预后更佳。有趣的是，另一项研究对初次全膝关节置换术(TKA)后最长 12 周内针对相同抗原的抗体水平进行动态监测，发现术后第 1 天抗葡萄球菌抗体水平明显下降，研究者认为这与术中失血及静脉补液导致的血液稀释有关。作者进一步提出，这种体液免疫水平的短暂下降可能在一定程度上解释术后早期感染的发生机制[73]。

在进一步研究中，研究者采用生物信息学方法，利用来源于人外周血中新近激活、具有病原体特异性的浆母细胞所产生的抗体[即新近合成抗体富集培养基(medium enriched for newly synthesized antibodies，MENSA)]，筛选并鉴定出 6 种功能各异的金黄色葡萄球菌抗原(IsdB、IsdH、Gmd、Amd、SCIN 及 Hla)，可作为肌肉骨骼感染的诊断生物标志物，在区分培养确诊的金黄色葡萄球菌感染患者与健康对照方面具有较高潜力[74]。此外，MENSA 方法在单一病原体所致的金黄色葡萄球菌及无乳链球菌骨科感染中亦显示出较高的诊断潜力[75]。

2016 年，Marmor 等[76]构建了一种包含 16 种重组抗原的检测面板，涵盖多种与 PJI 常见相关的病原体，包括金黄色葡萄球菌、表皮葡萄球菌、路邓葡萄球菌、无乳链球菌及痤疮丙酸杆菌。基于比较免疫蛋白质组学方法，该免疫检测显示出较为理想的诊断性能，在检测葡萄球菌感染时的敏感度和特异度分别为 72.3%和 80.7%。值得注意的是，对于术后超过 3 个月发生的葡萄球菌感染，以及伴有 ESR 或 CRP 升高的患者，其检测敏感度会进一步提升[76,77]。

由于该多重血清学检测能够同时检测针对多种病原体的抗体，并在 PJI 诊断中显示出良好应用价值，已被商业化开发，用于提供快速检测结果(约 2 h)。该免疫检测在 2 项前瞻性研究中进行了验证[77,78]，旨在评估其在慢性 PJI 常规诊断中的应用价值。尽管其总体性能较好(敏感度 86.7%，特异度 96.2%)[79]，但在一项纳入 115 例骨科患者的多中心前瞻性观察研究中，该检测尚

不足以单独确诊 PJI[77]。然而，在一项前瞻性临床研究中，该方法在葡萄球菌性 PJI 患者的治疗后随访中被认为具有实用价值，抗体水平的下降可提示治疗成功[79]。此外，将血清抗葡萄球菌抗体检测与滑液培养结果相结合，可提高术前穿刺对髋关节置换后葡萄球菌性 PJI 的诊断能力[80]。

近年来，基于菌种特异性的多重免疫检测在 PJI 致病菌鉴定中的应用受到广泛关注。Janz 等[81]在一项前瞻性探索性研究中成功构建了可同时检测 32 种常见 PJI 相关病原体抗体特异性的多重检测体系。通过该多重检测方法，研究者能够动态追踪病原体特异性体液免疫反应的变化，并以 IgG 结合水平的下降作为治疗成功的标志，从而为 PJI 的疗效监测提供了一种具有前景的工具。

尽管多重抗体检测展现出良好的应用前景，但仍存在一定的局限性。其中一个主要挑战在于检测性能受多种因素影响而存在变异，包括感染阶段（急性或慢性）[70,76-78]、检测方法类型（LFA、ELISA 及多重检测）[70,71]、靶向病原体种类[75-78]、目标抗原的选择（如生物膜相关抗原）[70]、样本类型（血清、滑液或 MENSA）[70,74,75]、研究对象的纳入与排除标准（部分研究排除了培养阴性病例）以及患者的免疫状态等。例如，免疫功能低下或接受免疫抑制治疗的患者，其抗体反应可能减弱，从而导致假阴性的结果[74]。此外，抗体检测反映的是机体对病原体的全身性免疫反应，但并不能明确感染的具体部位。这一局限性可通过采用关节穿刺液检测病原体特异性抗体在一定程度上加以弥补[70]。

尽管目前研究结果令人鼓舞，但仍亟需进一步提升现有多重检测方法的敏感度，尤其是在急性感染及由低流行度病原体引起的感染情境中。此外，开展大规模临床研究对于验证该类检测在各类人群（合并基础疾病、既往使用抗菌药物或其他药物、抗体生成抑制患者）中的临床可行性至关重要，以支持其在 PJI 诊断中的广泛应用。同时，有必要建立统一且可靠的血清学阳性判定阈值，目前各研究间存在较大差异[66-69,81]。进一步而言，还需开展研究评估抗体检测对临床结局的影响，包括恢复时间、抗菌药物管理以及手术决策等，以全面阐明其临床获益。同时，应进行成本-效益分析，以评估其经济学价值。通过将抗体检测与其他诊断手段[如聚合酶链反应（polymerase chain reaction，PCR）、二代测序（next-generation sequencing，NGS）及先进影像学技术]相结合的综合诊断策略，可能有助于提高诊断准确性，并优化 PJI 的个体化治疗方案。

尽管存在上述局限，针对微生物的血清抗体检测在 PJI 诊断中仍具有一定价值，但应作为辅助工具而非独立诊断方法。其具有无创、快速的特点，更适合纳入包括微生物学培养、炎症指标、临床评估及影像学检查在内的综合诊断体系，从而提高整体的诊断准确性，并有助于在传统方法受限的复杂病例中实现更早期的感染识别，同时亦可用于疗效监测[80,81]。大量研究已证实，抗体检测在多种骨科感染情境中具有应用价值，包括 PJI、骨折相关感染（FRI）、天然关节化脓性关节炎、骨髓炎、软组织骨科感染及糖尿病足感染等[68,70,71,74,75]。多重抗体检测还可通过整合多种病原体靶标，实现对多微生物感染的检测，这在 PJI 诊断中尤为重要。该策略可覆盖更广泛的病原谱，尤其适用于传统培养无法识别全部致病菌的情况[76-78,81]。例如，Sulovari 等[75]证实，MENSA 方法在 B 族链球菌多微生物肌肉骨骼感染中具有良好的诊断潜力。快速识别病原体特异性抗体，有助于临床医生在抗菌药物选择及是否实施手术干预等方面作出更加精准的决策[70,81]。

结 论

本综述纳入的研究表明，针对病原体特异性抗体的血清学检测虽然由于其反映全身性免疫反应而无法定位感染部位，但仍具有多方面优势，包括良好的灵活性（可覆盖广泛的微生物谱，且可根据靶标选择进行扩展）以及对抗菌治疗的相对稳定性。随着检测技术的进步及方法学敏感度的提升，抗体检测有望在 PJI 的诊断与管理中发挥愈发重要的作用。

问题3：中性粒细胞/淋巴细胞比值和单核细胞/淋巴细胞比值在假体周围关节感染诊断中是否具有应用价值？

Rares-Mircea Birlutiu，Maryam Salimi，Osamu de Sandes Kimura，AliSina Shahi，Michael M Kheir，Giovanni Balato，Vahit Emre Ozden，Vittorio Bellotti，Razvan-Silviu Cismasiu

【回答/建议】 血清中性粒细胞/淋巴细胞比值(neutrophil-to-lymphocyte ratio，NLR)和单核细胞/淋巴细胞比值(monocyte-to-lymphocyte ratio，MLR)是具有潜力的PJI辅助诊断指标，但不宜作为独立诊断依据。将这些血清学指标与其他诊断标准或生物标志物联合应用，可能有助于提高其临床应用价值。

【证据等级】 中等。

【代表投票】 同意86.3%，不同意9.0%，弃权4.7%(强共识：超多数支持)。

依　据

NLR和MLR已被认为是在区分细菌与病毒感染及预测临床结局方面具有价值的生物标志物[82]。其中，NLR因其重要的预后意义，作为炎症指标在多种疾病中受到广泛关注。NLR反映了中性粒细胞与淋巴细胞之间的平衡：前者是先天免疫的重要效应细胞，可放大促炎反应；后者则参与调控适应性免疫反应。NLR升高提示机体向促炎状态转变，可能导致全身性炎症反应失控，从而影响易损关节。NLR已被广泛用于肿瘤、脓毒症、COVID-19、心血管疾病及糖尿病等疾病的预后评估，并逐渐应用于PJI领域[83,84]。NLR和MLR来源于常规血常规白细胞分类计数，具有成本低、获取便捷的优势，且易于融入临床工作流程[85]。然而，目前针对其与PJI关系的研究仍相对有限[86,87]。Jiang等[88]在接受全髋关节置换术(THA)的化脓性关节炎患者中评估NLR和MLR对隐匿感染的识别价值，结果认为其在该情境下可靠性有限。相反，Varady等[89]发现，与现有临床标准相比，血清NLR及滑液NLR在化脓性关节炎的诊断及预后评估中具有更优表现。另一方面，Zhao等[90]在一项初步研究中观察到早期PJI患者的NLR和MLR水平升高，提示其在识别术后早期感染中的潜在价值。既往研究关于NLR和MLR在PJI诊断中的作用结论不一致。然而，近期的荟萃分析提示，这些指标在THA/TKA后PJI的诊断中具有一定应用价值。

本系统综述从三大数据库(PubMed、Web of Science和Scopus)共检索到1 112项研究，并通过其他来源补充获得一项研究。去除40一项重复文献后，共有71一项研究进入标题和摘要筛选阶段，其中669项因不符合纳入标准被排除。随后，对42项研究进行了全文评估，其中13项因数据不足($n=1$)、研究设计不当($n=5$)、研究人群不符合($n=1$)、评价指标不匹配($n=1$)或文献类型不符合(如荟萃分析或综述，$n=6$)而被排除。最终纳入28项研究，且无研究处于进行中或待分类状态。

在纳入研究中，共有26项研究评估了血清NLR在PJI中的诊断作用[91-116]。各项研究所采用的PJI诊断标准存在差异，其中13项采用肌肉骨骼感染学会(MSIS)标准，5项采用EBJIS 2020指南，一项采用美国疾病控制与预防中心/国家医疗安全网络(CDC/NHSN)标准，一项采用IDSA标准，5项依据2018年ICM共识标准。此外，一项研究以培养结果作为诊断参考，另有2项未明确诊断标准。汇总数据共纳入2 238例PJI患者及10 177例无菌性松动患者。总体结果显示，PJI患者的NLR水平持续高于无菌性松动患者。PJI组NLR均值范围为2.16±0.58至89.72±92.46，而无菌性松动组为1.84±0.59至13.80±7.87，两者存在统计学差异。进一步分析表明，NLR在区分PJI与无菌性松动方面具有中等诊断效能，其合并敏感度和特异度分别为68.4%和69.8%，提示其在识别PJI及排除非PJI方面具有一定能力。然而，其诊断比值比(DOR)为0.995，提示总体鉴别能力较弱。亚组分析显示，NLR在不同PJI类型及关节置换类型中表现较为一致，其中在TKA亚组中标准化均数差最大；异质性总体较低，支持结果的一致性。发表偏倚分析显示，Begg's检验未发现显著偏倚，但Egger's检验提示可能存在不对称性，提示在结果解读时需保持谨慎。漏斗图亦显示轻度不对称。

关于血清MLR，共有11项研究评估了其在PJI诊断中的作用[91-94,96,97,102,112,117-119]。各项研究所采用的

PJI 诊断标准存在差异，其中 4 项采用 MSIS 标准，2 项采用 EBJIS 2020 指南，2 项采用 IDSA 标准，2 项依据 2018 年 ICM 共识标准，另有一项以培养结果作为诊断参考。汇总数据共纳入 1 159 例 PJI 患者及 8 526 例无菌性松动患者。总体结果显示，PJI 患者的 MLR 水平持续高于无菌性松动患者。PJI 组 MLR 均值范围为 0.25 至 0.71±0.38，而无菌性松动组为 0.20±0.59 至 0.46±0.27，两者之间存在一定差异。进一步分析表明，MLR 在区分 PJI 与无菌性松动方面具有中等诊断效能，其合并敏感度和特异度分别为 67.4%和 70.6%，提示其在识别 PJI 及排除非 PJI 方面具有一定能力。然而，其 DOR 为 5.54，提示总体鉴别能力仍属中等水平。亚组分析显示，MLR 在不同 PJI 类型及关节置换类型中表现相似，其中在急性 PJI 及 THA 亚组中标准化均数差最大。异质性总体为低至中等水平，进一步支持结果的一致性。发表偏倚分析显示，Begg's 检验未发现明显偏倚，但 Egger's 检验提示可能存在不对称性，提示结果解读需谨慎。漏斗图亦显示轻度不对称。

此外，有 2 项研究评估了滑液 NLR 的诊断性能，其敏感度分别为 74.1%和 52.4%，特异度分别为 80.7%和 88.9%[114,116]。

结 论

综上所述，血清 NLR 和 MLR 作为 PJI 的辅助诊断指标具有一定应用前景，但不宜作为独立诊断依据。将其与其他诊断标准或生物标志物联合应用，可能有助于提升其临床应用价值。未来仍需开展更多高质量研究以进一步验证上述结论，并评估潜在的发表偏倚对结果的影响。

问题 4：对于接受抗菌治疗的植入物相关感染患者，是否应进行血清学监测？

Katherine A. Belden, Elizabeth Gancher, Meredith Schade, F. Johannes Plate

【检索方法/结果】 为了查找有关血清学检测和植入物相关感染的研究，检索了 PubMed 和 Scopus 两个数据库。从 PubMed 中识别出 307 项研究，从 Scopus 中识别出 157 项，通过引文回顾识别出 14 项。剔除 72 项重复研究，373 项被认为不具有相关性。对 34 项研究进行了全文审查。其中，19 项研究因研究设定错误（10 项）、患者群体不符（4 项）或研究设计不当（5 项）而被排除。最终，共有 15 项研究被纳入本综述。

【回答/建议】 在解读单个血清感染生物标志物时，需结合其他感染评估结果，以指导植入物相关感染的管理。

【证据等级】 中等。

【代表投票】 同意 88.7%，不同意 5.7%，弃权 5.7%（强共识：超多数支持）。

依 据

CRP、ESR 及 D-二聚体在 PJI 诊断中已被证实具有一定价值[120]。若存在一种无创检测能够准确预测感染是否已清除，将有助于指导手术决策及抗菌疗程的制订[121]。目前，在植入物相关感染治疗过程中，CRP 和 ESR 常被动态监测并用于临床管理，但其在判断感染是否完全消除方面的价值仍不明确[122]。

在 PJI 的二期翻修术中，间隔器留置时间延长会增加感染复发风险，提示及时再植入的重要性[123,124]。本综述共纳入 15 项研究（包括 2 项 2018 年的系统综述/荟萃分析），评估再植入时血清生物标志物预测感染复发的预后价值（表 23-2）。研究对象包括膝关节[123-127]、髋关节[128-130]以及同时涉及膝关节和髋关节的患者[131-137]。然而，关节置换术后并接受 6 周抗菌治疗后“持续感染”的定义尚未统一，不同研究采用的结局指标亦存在差异，限制了结果之间的直接比较。其中，7 项研究以再植入时培养阳性作为判断依据[126-129,133-136]，4 项以因感染需要再次手术作为结局指标[123,125,126,130]，10 项则依据 MSIS/ICM 标准或其他临床表现判定感染失败或复发[124,125,127-132,136,137]。CRP 和 ESR 的阈值设定亦存在差异：7 项研究采用 MSIS/ICM 标准[125,126,130-132,136,137]，5 项基于受试者操作特征曲线（receiver operator characteristic curve，ROC 曲线）确定[124,127,129,134,135]，另有 3 项未明确说明其阈值来源[123,128,133]。

Bian 等[137]的系统综述与荟萃分析纳入 8 项评估 CRP 的研究（共 594 个关节），结果显示 CRP 的合并敏感度为 0.45，特异度为 0.72，阳性似然比（positive likeli-

hood ratio,PLR)为 1.77(1.14～2.74),阴性似然比(negative likelihood ratio,NLR)为 0.83(0.66～1.04)。另有 5 项评估 ESR 的研究(共 411 个关节),其合并敏感度为 0.57,特异度为 0.50,PLR 为 1.26(0.91～1.75),NLR 为 0.81(0.54～1.21)。Lee 等[136]的系统综述与荟萃分析共纳入 5 项评估 CRP 的研究(共 446 个关节),结果显示 CRP 的合并敏感度为 0.53,特异度为 0.72;其中 3 项研究报告的 CRP 合并 PLR 为 1.73(0.82～3.65),NLR 为 0.79(0.62～1.01)。另有 3 项评估 ESR 的研究(共 272 个关节),合并敏感度为 0.56,特异度为 0.60,PLR 为 1.58(0.82～3.06),NLR 为 0.67(0.30～1.50)。2 项荟萃分析均认为,CRP 与 ESR 在二期手术前预测感染是否清除方面准确性有限。在未纳入上述荟萃分析的 7 项研究中,3 项研究报告 CRP 的敏感度分别为 0.73[125]、0.95[128]和 0.43[133],特异度分别为 0.47[125]、0.20[128]和 0.73[133]。Stammers 等[125]报道 ESR 的敏感度为 0.30,特异度为 0.50。另有 2 项研究报告 CRP 的 PPV 分别为 36%[128]和 29%[133],NPV 分别为 90%[128]和 83%[133]。在一项纳入 21 例患者的研究中,联合 CRP 与 ESR 可显著提高诊断效能,其敏感度、特异度、PPV 及 NPV 均为 100%[132];然而,另一项纳入 76 例患者的研究显示,在无感染复发的患者中,仅有 37%的病例 2 项指标均恢复正常[127]。Ascione 等[124]报道 D-二聚体的敏感度为 0.74 特异度为 0.61,PPV 为 21%,NPV 为 94%;并提出结合 D-二聚体、滑液白细胞计数及多形核中性粒细胞(polymorphonuclear neutrophil,PMN)百分比的评分体系,其中评分>2 与 58%的治疗失败率相关。Hoell 等[135]报道,IL-6 的敏感度为 0.67,特异度为 0.90,PPV 为 91%,NPV 为 92%。

在接受抗菌治疗的 PJI 患者中,动态监测 CRP 和 ESR 变化趋势是临床常规操作。作为背景,Wu 等[138]对 53 例接受二期翻修的 PJI 患者进行了研究,发现 CRP、ESR、血浆纤维蛋白原及 D-二聚体在术后达到峰值,CRP 和 ESR 在术后 30 天显著下降,所有指标于 90～180 天恢复至术前水平。Ackmann 等[139]在 30 例二期翻修患者中发现,再植入前后 D-二聚体水平无显著差异,而 CRP 和 IL-6 在一期手术前显著高于二期手术前,尽管在 3 例持续感染患者中两者亦呈下降趋势。Bejon 等[140]对 109 例行清创保留假体术及 151 例行二期翻修的患者进行分析,发现 CRP 在两组中均不是理想的"治愈判断指标",但其长期升高趋势与治疗失败相关。在比较二期翻修患者中有无持续感染的生物标志物变化趋势的研究中,有 2 项研究发现,在无感染复发患者中 CRP 和 ESR 在两期手术间显著下降,而在复发患者中未见明显下降[127,129]。Li 等[130]报道,二期翻修第一阶段手术术后 CRP 未恢复正常与治疗失败相关。然而,另有 2 项分别纳入 109 例和 291 例患者的研究显示,从二期翻修第一阶段手术至再植入前 CRP 和 ESR 的变化与再感染风险无显著相关性[126,131]。

总体而言,在 PJI 治疗过程中确认感染是否完全清除仍具有挑战性。在二期翻修术中,再植入前准确识别持续感染,以及在不同手术策略下评估感染复发风险,均亟需更可靠的检测手段。考虑到本综述的局限性(包括研究设计、样本量及结局指标的差异),目前证据并不充分支持 CRP 和 ESR 在疗效评估中的可靠性。多项研究显示,再植入时 CRP 和 ESR 水平在持续感染与非持续感染患者之间差异不显著。尽管血清学指标随时间下降可能提示良好的治疗反应,但这一结论尚未在所有研究中得到一致验证。在 5 项研究中,CRP 的 NPV 均大于 0.8,提示其可能更适合作为排除持续感染的指标。

CRP 和 ESR 作为无创且相对低成本的检测手段,在临床应用中具有一定的吸引力,加之目前尚缺乏性能更优的替代检测方法,提示其在 PJI 患者管理中的应用仍将持续,但需谨慎解读其结果。在这一临床情境下,一些较少评估的生物标志物(如 D-二聚体、IL-6、细胞间黏附分子-1)的作用尚未明确。D-二聚体由于同时参与血栓形成及肺栓塞等疾病的检测,其特异度受到一定限制。IL-6 作为 CRP 的上游炎症介质,理论上应与 CRP 水平存在相关性。

结　论

单一血清学指标应结合其他感染评估手段进行综合判断,以指导临床决策,包括滑液分析、临床症状体征及术中所见等。

表 23－2 再植入时生物标志物的预后价值

作者，发表年份	研究设计	证据等级	关节数量（*n*）	标志物阈值（若已知）	敏感度（%）	特异度（%）	PPV（%）	NPV（%）	再无感染（平均值）	再感染（平均值）	*P* 值
Ghanem，2009	前瞻性	Ⅱ	109 膝	CRP* 1 ESR 30	66.7 65.2	39.7 32.4	28 23	77 75	2.04 49.2	2.62 50.9	0.43 0.83
Kusuma，2010	回顾性	Ⅱ	76 膝	CRP** 17.75 ESR 43.5	17 67	94 62	20 13	7 5	6.3 36.8	4.1 43.5	0.56 0.56
Shukla，2010	前瞻性	Ⅲ	87 髋	CRP** 5.5 ESR 47.5	67 78	55 69	15 23	7 4	11.6 38.6	8.4 53.8	0.73 0.03
Mortazavi，2011	回顾性	Ⅲ	82 膝 94 膝	CRP* ESR	N/A N/A	N/A N/A	N/A N/A	N/A N/A	1.96 47	1.38 40.3	0.23 0.33
Stammers，2014	回顾性	Ⅳ	51 膝	CRP* 10 ESR 30	73 30	47 50	N/A N/A	N/A N/A	N/A N/A	N/A N/A	N/A N/A
Hoell，2015	前瞻性	Ⅱ	55（24 膝，31 髋）	CRP* 2.5 IL-6＞13，＜8	44 67	92 90	70 91	80 92	0.6 3	1.65 17	0.015 0.001
Janz，2015	回顾性	Ⅲ	69 髋	CRP	95	20	36	90	N/A	N/A	N/A
Hoell，2016	回顾性	Ⅲ	115（59 膝，56 髋）	CRP* 2.3	42	84	35	88	1.6	2.6	0.08
Muhlhofer，2017	回顾性	Ⅲ	112（67 膝，45 髋）	CRP*	43	73	29	83	0.79	1.57	N/A
Lindsay，2017	回顾性	Ⅳ	21（16 膝，5 髋）	CRP* 1 ESR 30	50 75	82 100	40 100	88 94	0.75 15.4	2.92 39	0.006 3 0.001 5
Stambough，2018	回顾性	Ⅲ	291（146 膝，145 髋）	CRP** 10 ESR 30	N/A N/A	N/A N/A	N/A N/A	N/A N/A	9# 23#	11# 21#	0.301 0.876
Lee，2018	系统评价/荟萃分析	Ⅲ	CRP：5 项研究，446 关节；ESR：3 项研究，272 关节	CRP ESR	53 56	72 60	1.73+ 1.58+	0.79+ 0.67+	N/A N/A	N/A N/A	N/A N/A
Bian 2018	系统评价/荟萃分析	Ⅲ	CRP：8 项研究，594 关节；ESR：5 项研究，411 关节	CRP ESR	45 57	73 50	1.77+ 1.26+	0.83+ 0.81+	N/A N/A	N/A N/A	N/A N/A
Li 2021	回顾性	Ⅲ	74 髋	CRP** 10	N/A	N/A	N/A	N/A	3.6	20.2	0.008
Ascione 2024	前瞻性	Ⅲ	153 膝	D-二聚体 110 CRP** ESR	74 N/A N/A	61 N/A N/A	21 N/A N/A	94 N/A N/A	908# 3.35# 23.5#	1420# 9.3# 31#	0.008 0.1 0.09

注：PPV—阳性预测值；NPV—阴性预测值；CRP*—单位为 mg/dL，CRP**—单位为 mg/L，ESR—单位为 mm/h，IL-6—单位为 pg/mL，D-二聚体—单位为 ng/mL，#—中位数，+—对应的是 PPV 或 NPV，N/A—数据不可用。

参考文献

[1] Deirmengian CA，Liang L，Rosenberger JP，et al. The leukocyte esterase test strip is a poor rule-out test for periprosthetic joint infection[J]. J Arthroplasty，2018，33：2571－2574.

[2] Grunwald L，Schmidutz F，Dottger P，et al. Leukocyte esterase and alpha-defensin in periprosthetic joint infection：predictive quality and correlation in a prospective study[J]. Int Orthop，2023，47：2663－2668.

[3] Pascal A，Lambrey PJ，Valentin B，et al. Comparative performance analysis of synovasure and leukocyte esterase assays for the diagnosis of periprosthetic infections in complex microbiological situations[J]. Orthop Traumatol Surg Res，2024，111：104046－104046.

[4] Di Benedetto P，Dalla Vecchia G，Dante F，et al. Leukocyte esterase strip test as a reliable intraoperative PJIs biomarker. Our experience[J]. Acta Biomed，2019，90：43－47.

[5] Grassi M，Salari P，Farinelli L，et al. Synovial biomarkers to detect chronic periprosthetic joint infection：a pilot study to

compare calprotectin rapid test, calprotectin ELISA immunoassay and leukocyte esterase test[J]. J Arthroplasty, 2022, 37: 781-786.

[6] Chisari E, Yacovelli S, Goswami K, et al. Leukocyte esterase versus ICM 2018 criteria in the diagnosis of periprosthetic joint infection[J]. J Arthroplasty, 2021, 36: 2942-2945.

[7] Colvin OC, Kransdorf MJ, Roberts CC, et al. Leukocyte esterase analysis in the diagnosis of joint infection: can we make a diagnosis using a simple urine dipstick[J]. Skeletal Radiol, 2015, 44: 673-677.

[8] Guenther D, Kokenge T, Jacobs O, et al. Excluding infections in arthroplasty using leucocyte esterase test[J]. Int Orthop, 2014, 38: 2385-2390.

[9] Koh IJ, Han SB, In Y, et al. The leukocyte esterase strip test has practical value for diagnosing periprosthetic joint infection after total knee arthroplasty: a multicenter study [J]. J Arthroplasty, 2017, 32: 3519-3523.

[10] Li R, Lu Q, Zhou YG, et al. Centrifugation may change the results of leukocyte esterase strip testing in the diagnosis of periprosthetic joint infection[J]. J Arthroplasty, 2018, 33: 2981-2985.

[11] Li R, Li X, Yu B, et al. Comparison of leukocyte esterase testing of synovial fluid with synovial histology for the diagnosis of periprosthetic joint infection[J]. Med Sci Monit, 2017, 23: 4440-4446.

[12] Li X, Li R, Ni M, et al. Leukocyte esterase strip test: a rapid and reliable method for the diagnosis of infections in arthroplasty[J]. Orthopedics, 2018, 41: e189-e193.

[13] Ruangsomboon P, Chinprasertsuk S, Khejonnit V, et al. Effect of depth of centrifuged synovial fluid on leukocyte esterase test for periprosthetic joint infection[J]. J Orthop Res, 2017, 35: 2545-2550.

[14] Shafafy R, McClatchie W, Chettiar K, et al. Use of leucocyte esterase reagent strips in the diagnosis or exclusion of prosthetic joint infection[J]. Bone Joint J, 2015, 97-B: 1232-1236.

[15] Tarabichi M, Fleischman AN, Shahi A, et al. Interpretation of leukocyte esterase for the detection of periprosthetic joint infection based on serologic markers[J]. J Arthroplasty, 2017, 32: S97-S100.

[16] Tischler EH, Cavanaugh PK, Parvizi J, et al. Leukocyte esterase strip test: matched for musculoskeletal infection society criteria[J]. J Bone Joint Surg Am, 2014, 96: 1917-1920.

[17] De Vecchi E, Villa F, Bortolin M, et al. Leucocyte esterase, glucose and C-reactive protein in the diagnosis of prosthetic joint infections: a prospective study[J]. Clin Microbiol Infect, 2016, 22: 555-560.

[18] Wang C, Li R, Wang Q, et al. Leukocyte esterase as a biomarker in the diagnosis of periprosthetic joint infection [J]. Med Sci Monit, 2017, 23: 353-358.

[19] Wetters NG, Berend KR, Lombardi AV, et al. Leukocyte esterase reagent strips for the rapid diagnosis of periprosthetic joint infection[J]. J Arthroplasty, 2012, 27(8 Suppl): 8-11.

[20] Zagra L, Villa F, Cappelletti L, et al. Can leucocyte esterase replace frozen sections in the intraoperative diagnosis of prosthetic hip infection[J]. Bone Joint J, 2019, 101-B: 372-377.

[21] Zheng QY, Ren P, Cheng L, et al. Leukocyte esterase strip quantitative detection based on RGB photometry is a probable method to diagnose periprosthetic joint infection: an exploratory study[J]. Orthop Surg, 2023, 15: 983-992.

[22] Zheng QY, Li R, Ni M, et al. What is the optimal timing for reading the leukocyte esterase strip for the diagnosis of periprosthetic joint infection[J]. Clin Orthop Relat Res, 2021, 479: 1323-1330.

[23] Grzelecki D, Walczak P, Szostek M, et al. Blood and synovial fluid calprotectin as biomarkers to diagnose chronic hip and knee periprosthetic joint infections[J]. Bone Joint J, 2021, 103-B: 46-55.

[24] Suda AJ, Tinelli M, Beisemann ND, et al. Diagnosis of periprosthetic joint infection using alpha-defensin test or multiplex-PCR: ideal diagnostic test still not found[J]. Int Orthop, 2017, 41: 1307-1313.

[25] de Saint Vincent B, Migaud H, Senneville E, et al. Diagnostic accuracy of the alpha defensin lateral flow device (synovasure) for periprosthetic infections in microbiologically complex situations: a study of 42 cases in a French referral centre[J]. Orthop Traumatol Surg Res, 2018, 104: 427-431.

[26] Sigmund IK, Holinka J, Gamper J, et al. Qualitative alpha-defensin test (synovasure) for the diagnosis of periprosthetic infection in revision total joint arthroplasty[J]. Bone Joint J, 2017, 99-B: 66-72.

[27] Sigmund IK, Yermak K, Perka C, et al. Is the enzyme-linked immunosorbent assay more accurate than the lateral flow alpha defensin test for diagnosing periprosthetic joint infection[J]. Clin Orthop Relat Res, 2018, 476: 1645-1654.

[28] Sigmund IK, Holinka J, Lang S, et al. A comparative study of intraoperative frozen section and alpha defensin lateral flow test in the diagnosis of periprosthetic joint infection[J]. Acta Orthop, 2019, 90: 105-110.

[29] Shohat N, Yacovelli S, Chisari E, et al. Alphadefensin does not provide additional benefit over leukocyte esterase in the diagnosis of periprosthetic joint infection[J]. Expert Rev Mol Diagn, 2021, 21: 845-849.

[30] Riccio G, Cavagnaro L, Akkouche W, et al. Qualitative alpha-Defensin versus the main available tests for the diagnosis of periprosthetic joint infection: best predictor test[J]. J Bone Jt Infect, 2018, 3: 156-164.

[31] Renz N, Yermak K, Perka C, et al. Alpha defensin lateral flow test for diagnosis of periprosthetic joint infection: not a

screening but a confirmatory test[J]. J Bone Joint Surg Am, 2018, 100: 742－750.

[32] Kuiper JW, Pander P, Vos SJ, et al. Good accuracy of the alpha-defensin lateral flow test for hip periprosthetic joint infection: a pilot study in a retrospective cohort of 52 patients [J]. World J Orthop, 2020, 11: 36－46.

[33] Kasparek MF, Kasparek M, Boettner F, et al. Intraoperative diagnosis of periprosthetic joint infection using a novel alpha-defensin lateral flow assay[J]. J Arthroplasty, 2016, 31: 2871－2874.

[34] Gehrke T, Lausmann C, Citak M, et al. The accuracy of the alpha defensin lateral flow device for diagnosis of periprosthetic joint infection: Comparison with a gold standard[J]. J Bone Joint Surg Am, 2018, 100: 42－48.

[35] Frangiamore SJ, Gajewski ND, Saleh A, et al. alpha-Defensin accuracy to diagnose periprosthetic joint infection-best available test[J]. J Arthroplasty, 2016, 31: 456－460.

[36] Ding BT, Tan KG, Kau CY, et al. Accuracy of the alphadefensin lateral flow assay for diagnosing periprosthetic joint infection in Asians[J]. J Orthop Surg (Hong Kong), 2019, 27: 2309499019828459－2309499019828459.

[37] Abdo RCT, Gobbi RG, Leite CBG, et al. Performance of alpha-defensin lateral flow test after synovial fluid centrifugation for diagnosis of periprosthetic knee infection[J]. World J Orthop, 2021, 12: 565－574.

[38] Bingham J, Clarke H, Spangehl M, et al. The alpha defensin-1 biomarker assay can be used to evaluate the potentially infected total joint arthroplasty[J]. Clin Orthop Relat Res, 2014, 472: 4006－4009.

[39] Balato G, Franceschini V, Ascione T, et al. High performance of alpha-defensin lateral flow assay (synovasure) in the diagnosis of chronic knee prosthetic infections[J]. Knee Surg Sports Traumatol Arthrosc, 2018, 26: 1717－1722.

[40] Berger P, Van Cauter M, Driesen R, et al. Diagnosis of prosthetic joint infection with alpha-defensin using a lateral flow device: a multicentre study[J]. Bone Joint J, 2017, 99-B: 1176－1182.

[41] Deirmengian C, Madigan J, Kallur Mallikarjuna S, et al. Validation of the alpha defensin lateral flow test for periprosthetic joint infection[J]. J Bone Joint Surg Am, 2021, 103: 115－122.

[42] Wouthuyzen-Bakker M, Ploegmakers JJW, Ottink K, et al. Synovial calprotectin: an inexpensive biomarker to exclude a chronic prosthetic joint infection[J]. J Arthroplasty, 2018, 33: 1149－1153.

[43] Wouthuyzen-Bakker M, Ploegmakers JJW, Kampinga GA, et al. Synovial calprotectin: a potential biomarker to exclude a prosthetic joint infection[J]. Bone Joint J, 2017, 99-B: 660－665.

[44] Warren J, Anis HK, Bowers K, et al. Diagnostic utility of a novel point-of-care test of calprotectin for periprosthetic joint infection after total knee arthroplasty: a prospective cohort study[J]. J Bone Joint Surg Am, 2021, 103: 1009－1015.

[45] Warren JA, Klika AK, Bowers K, et al. Calprotectin lateral flow test: consistent across criteria for ruling out periprosthetic joint infection [J]. J Arthroplasty, 2022, 37: 1153－1158.

[46] Trotter AJ, Dean R, Whitehouse CE, et al. Preliminary evaluation of a rapid lateral flow calprotectin test for the diagnosis of prosthetic joint infection[J]. Bone Joint Res, 2020, 9: 202－210.

[47] Suren C, Lazic I, Haller B, et al. The synovial fluid calprotectin lateral flow test for the diagnosis of chronic prosthetic joint infection in failed primary and revision total hip and knee arthroplasty[J]. Int Orthop, 2023, 47: 929－944.

[48] Lazic I, Stephan M, Pohlig F, et al. Synovial calprotectin for diagnosing periprosthetic joint infection in loose hip and knee arthroplasties: a prospective cohort study[J]. In Vivo, 2023, 37: 1714－1720.

[49] Lazic I, Prodinger P, Stephan M, et al. Synovial calprotectin is a reliable biomarker for periprosthetic joint infections in acute-phase inflammation—a prospective cohort study[J]. Int Orthop, 2022, 46: 1473－1479.

[50] Bottagisio M, Vigano M, Pellegrini A, et al. Evaluation of synovial calprotectin by using a lateral flow test for the diagnosis of prosthetic joint infections [J]. Diagnostics (Basel), 2023, 13: 1.

[51] Alkadhem MF, Ettema H, Wagenmakers-Huizenga LMF, et al. Synovial calprotectin is superior to synovial leukocyte count in excluding chronic periprosthetic joint infections, a retrospective cohort study[J]. J Arthroplasty, 2024, 39: 1926－1931.

[52] Grzelecki D, Grajek A, Walczak P, et al. What is the accuracy of a rapid strip test that detects D-lactic acid in synovial fluid for the diagnosis of periprosthetic joint infections[J]. Clin Orthop Relat Res, 2023, 481: 120－129.

[53] Wimmer MD, Ploeger MM, Friedrich MJ, et al. The Quick-Line IL-6 lateral flow immunoassay improves the rapid intraoperative diagnosis of suspected periprosthetic joint infections [J]. Technol Health Care, 2016, 24: 927－932.

[54] Grzelecki D, Grajek A, Otworowski M, et al. The diagnostic utility of fast tests for detecting C-Reactive protein in synovial fluid in periprosthetic joint infections[J]. J Bone Joint Surg Am, 2023, 105: 1759－1767.

[55] Shohat N, Bauer T, Buttaro M, et al. Hip and knee section, what is the definition of a periprosthetic joint infection (PJI) of the knee and the hip? Can the same criteria be used for both joints: proceedings of international consensus on orthopedic infections[J]. J Arthroplasty, 2019, 34: S325－S327.

[56] Kuiper JWP, Verberne SJ, Vos SJ, et al. Does the alpha defensin ELISA test perform better than the alpha defensin lateral flow test for PJI diagnosis? A systematic review and

meta-analysis of prospective studies[J]. Clin Orthop Relat Res, 2020, 478: 1333－1344.

[57] Zeng YQ, Deng S, Zhu XY, et al. Diagnostic accuracy of the synovial fluid alpha-Defensin lateral flow test in periprosthetic joint infection: a meta-analysis[J]. Orthop Surg, 2021, 13: 708－718.

[58] McNally M, Sousa R, Wouthuyzen-Bakker M, et al. The EBJIS definition of periprosthetic joint infection[J]. Bone Joint J, 2021, 103-B: 18－25.

[59] Han X, Xie K, Jiang X, et al. Synovial fluid alphadefensin in the diagnosis of periprosthetic joint infection: the lateral flow test is an effective intraoperative detection method[J]. J Orthop Surg Res, 2019, 14: 274－274.

[60] Balato G, de Matteo V, Ascione T, et al. Laboratory-based versus qualitative assessment of alpha-defensin in periprosthetic hip and knee infections: a systematic review and meta-analysis[J]. Arch Orthop Trauma Surg, 2020, 140: 293－301.

[61] Chen Y, Kang X, Tao J, et al. Reliability of synovial fluid alpha-defensin and leukocyte esterase in diagnosing periprosthetic joint infection (PJI): a systematic review and meta-analysis [J]. J Orthop Surg Res, 2019, 14: 453－453.

[62] Vale JS, Castelo FS, Barros BS, et al. Synovial fluid biomarkers for the diagnosis of periprosthetic joint Infection-A systematic review and meta-analysis of their diagnostic accuracy according to different definitions[J]. J Arthroplasty, 2023, 38: 2731－2738.

[63] Li Z, Li C, Wang G, et al. Diagnostic accuracy of synovial fluid D-lactate for periprosthetic joint infection: a systematic review and meta-analysis[J]. J Orthop Surg Res, 2021, 16: 606－606.

[64] Lambert PA, van Maurik A, Parvatham S, et al. Potential of exocellular carbohydrate antigens of Staphylococcus epidermidis in the serodiagnosis of orthopaedic prosthetic infection[J]. J Med Microbiol, 1996, 44: 355－361.

[65] Sadovskaya I, Faure S, Watier D, et al. Potential use of poly-N-acetyl-beta-(1, 6)-glucosamine as an antigen for diagnosis of staphylococcal orthopedic-prosthesis-related infections[J]. Clin Vaccin Immunol, 2007, 14: 1609－1615.

[66] Artini M, Romano C, Manzoli L, et al. Staphylococcal IgM enzyme-linked immunosorbent assay for diagnosis of periprosthetic joint infections[J]. J Clin Microbiol, 2011, 49: 423－425.

[67] Rafiq M, Worthington T, Tebbs SE, et al. Serological detection of Gram-positive bacterial infection around prostheses [J]. J Bone Joint Surg Br, 2000, 82: 1156－1161.

[68] Uçkay I, Ferry T, Stern R, et al. Use of serum antistreptolysin O titers in the microbial diagnosis of orthopedic infections [J]. Int J Infect Dis, 2009, 13: 421－424.

[69] Wang X, Sadovskaya I, Leterme D, et al. A comparative study of antibodies against proteins extracted from staphylococcal biofilm for the diagnosis of orthopedic prosthesis-related infections in an animal model and in humans[J]. Diagn Microbiol Infect Dis, 2013, 75: 124－129.

[70] Harro JM, Shirtliff ME, Arnold W, et al. Development of a novel and rapid antibody-based diagnostic for chronic Staphylococcus aureus infections based on biofilm antigens[J]. J Clin Microbiol, 2020, 58: e01414－e01414.

[71] Nishitani K, Beck CA, Rosenberg AF, et al. A diagnostic serum antibody test for patients with Staphylococcus aureus osteomyelitis[J]. Clin Orthop Relat Res, 2015, 473: 2735－2749.

[72] Muthukrishnan G, Beck CA, Owen JR, et al. Serum antibodies against Staphylococcus aureus can prognose treatment success in patients with bone infections[J]. J Orthop Res, 2021, 39: 2169－2176.

[73] Kates SL, Owen JR, Beck CA, et al. Dilution of humoral immunity: results from a natural history study of healthy total knee arthroplasty patients[J]. J Orthop Res, 2024, 42: 2835－2843.

[74] Muthukrishnan G, Soin S, Beck CA, et al. A bioinformatic approach to utilize a patient's antibody-secreting cells against Staphylococcus aureus to detect challenging musculoskeletal infections[J]. Immunohorizons, 2020, 4: 339－351.

[75] Sulovari A, Ninomiya MJ, Beck CA, et al. Clinical utilization of species-specific immunoassays for identification of Staphylococcus aureus and Streptococcus agalactiae in orthopedic infections[J]. J Orthop Res, 2021, 39: 2141－2150.

[76] Marmor S, Bauer T, Desplaces N, et al. Multiplex antibody detection for noninvasive genus-level diagnosis of prosthetic joint infection[J]. J Clin Microbiol, 2016, 54: 1065－1073.

[77] Bemer P, Bourigault C, Jolivet-Gougeon A, et al. Assessment of a multiplex serological test for the diagnosis of prosthetic joint infection: a prospective multicentre study[J]. J Bone Jt Infect, 2020, 5: 89－95.

[78] de Seynes C, de Barbeyrac B, Dutronc H, et al. Contribution of a multiplex serological test for the preoperative diagnosis of prosthetic joint infection: a prospective study[J]. Infect Dis (Lond), 2018, 50: 609－615.

[79] Bauer T, Marmor S, Ghout I, et al. Multiplex antibody measurement for post-treatment Follow-up of staphylococcal prosthetic joint infection: a diagnostic pilot study[J]. J Bone Jt Infect, 2019, 4: 227－233.

[80] Bauer T, Marmor S, Ghout I, et al. Measurement of serum anti-staphylococcal antibodies increases positive predictive value of preoperative aspiration for hip prosthetic joint infection[J]. Clin Orthop Relat Res, 2020, 478: 2786－2797.

[81] Janz V, Rakow A, Schroder L, et al. Investigation of the pathogen-specific antibody response in periprosthetic joint infection[J]. Infection, 2024, 522: 325－2337.

[82] Naess A, Nilssen SS, Mo R, et al. Role of neutrophil to lymphocyte and monocyte to lymphocyte ratios in the diagnosis of bacterial infection in patients with fever[J]. Infection, 2017, 45: 299－307.

[83] Ley K, Hoffman HM, Kubes P, et al. Neutrophils: new insights and open questions[J]. Sci Immunol, 2018, 3: aat4579－aat4579.

[84] Bonilla FA, Oettgen HC. Adaptive immunity[J]. J Allergy Clin Immunol, 2010, 125: S33－S40.

[85] Osmon DR, Berbari EF, Berendt AR, et al. Executive summary: diagnosis and management of prosthetic joint infection: clinical practice guidelines by the infectious diseases society of Americaa[J]. Clin Infect Dis, 2013, 56: 1－10.

[86] Zahorec R. Ratio of neutrophil to lymphocyte counts—rapid and simple parameter of systemic inflammation and stress in critically ill[J]. Bratisl Lek Listy, 2001, 102: 5－14.

[87] Zahorec R. Neutrophil-to-lymphocyte ratio, past, present and future perspectives[J]. Bratislava Med J, 2021, 122: 474－488.

[88] Jiang W, Xu H, Wang X, et al. Poor performance of monocyte-to-lymphocyte ratio, neutrophil-to-lymphocyte ratio, and fibrinogen when screening for occult infection among patients with sequelae of suppurative hip arthritis before total hip arthroplasty[J]. Int Orthop, 2022, 46: 1929－1935.

[89] Varady NH, Schwab PE, Kheir MM, et al. Synovial fluid and serum neutrophil-to-lymphocyte ratio[J]. J Bone Joint Surg, 2022, 104: 1516－1522.

[90] Zhao G, Chen J, Wang J, et al. Predictive values of the postoperative neutrophil-to-lymphocyte ratio, platelet-to-lymphocyte ratio, and lymphocyte-to-monocyte ratio for the diagnosis of early periprosthetic joint infections: a preliminary study[J]. J Orthop Surg Res, 2020, 15: 571－571.

[91] Moldovan F. Role of serum biomarkers in differentiating periprosthetic joint infections from aseptic failures after total hip arthroplasties[J]. J Clin Med, 2024, 13: 5716－5716.

[92] Jiang W, Xu H, Wang X, et al. Poor performance of monocyte-to-lymphocyte ratio, neutrophil-to-lymphocyte ratio, and fibrinogen when screening for occult infection among patients with sequelae of suppurative hip arthritis before total hip arthroplasty[J]. Int Orthop, 2022, 46: 1929－1935.

[93] Telang S, Mayfield CK, Palmer R, et al. Preoperative laboratory values predicting periprosthetic joint infection in morbidly Obese patients undergoing total hip or knee arthroplasty[J]. J Bone Joint Surg, 2024, 106: 1317－1327.

[94] Karlidag T, Dasci MF, Steinhoff J, et al. What is the diagnostic accuracy of neutrophil to lymphocyte ratio and monocyte to lymphocyte ratio in detecting acute periprosthetic joint infections? A gender-specific analysis[J]. Arch Orthop Trauma Surg, 2023, 144: 5071－5078.

[95] Shi W, Jiang Y, Tian H, et al. C-Reactive Protein-to-Albumin ratio (CAR) and C-Reactive Protein-to-Lymphocyte ratio (CLR) are valuable inflammatory biomarker combination for the accurate prediction of periprosthetic joint infection[J]. Infect Drug Resist, 2023, 16: 477－486.

[96] Deng L, Wang J, Yang G, et al. Different biomarker ratios in peripheral blood have limited value in diagnosing periprosthetic joint infection after total joint arthroplasty: a single-center, retrospective study[J]. BMC Musculoskelet Disord, 2024, 25: 377－377.

[97] Balato G, Ascione T, Festa E, et al. The diagnostic accuracy of neutrophils to lymphocytes ratio, platelets to lymphocytes ratio, monocytes to lymphocytes ratio, and platelets to mean platelet volume ratio in diagnosing periprosthetic knee infections. Are gender-specific cutoff values needed[J]. J Arthroplasty, 2023, 38: 918－924.

[98] Burchette DT, Dasci MF, Fernandez Maza B, et al. Neutrophil—lymphocyte ratio and lymphocyte—monocyte ratio correlate with chronic prosthetic joint infection but are not useful markers for diagnosis[J]. Arch Orthop Trauma Surg, 2023, 144: 297－305.

[99] Nairn L, Sivaratnam S, Bali K, et al. Neutrophil to lymphocyte ratio as an indicator of periprosthetic joint infection: a retrospective cohort study[J]. J Am Acad Orthop Surg, 2024, 32: 271－278.

[100] Xu H, Xie J, Wan X, et al. Combination of C-reactive protein and fibrinogen is useful for diagnosing periprosthetic joint infection in patients with inflammatory diseases[J]. Chin Med J (Engl), 2022, 135: 1986－1992.

[101] Jiao J-B, Huang J-C, Chen X, et al. Albumin to globulin ratio, neutrophil to lymphocyte ratio, and globulin levels do not outperform ESR or CRP when diagnosing periprosthetic joint infection[J]. BMC Musculoskelet Disord, 2022, 23: 404－404.

[102] Klemt C, Tirumala V, Smith EJ, et al. Complete blood platelet and lymphocyte ratios increase diagnostic accuracy of periprosthetic joint infection following total hip arthroplasty[J]. Arch Orthop Trauma Surg, 2022, 143: 1441－1449.

[103] Ye Y, Chen W, Gu M, et al. Limited value of serum neutrophil-to-lymphocyte ratio in the diagnosis of chronic periprosthetic joint infection[J]. J Orthop Traumatol, 2021, 22: 37－37.

[104] Wu H, Pan L, Meng Z, et al. C-reactive protein (CRP)/albumin-to-globulin ratio (AGR) is a valuable test for diagnosing periprosthetic joint infection: a single-center retrospective study[J]. J Orthop Traumatol, 2022, 23: 36－36.

[105] Wang H, Zhou H, Jiang R, et al. Globulin, the albumin-to-globulin ratio, and fibrinogen perform well in the diagnosis of periprosthetic joint infection[J]. BMC Musculoskelet Disord, 2021, 22: 583－583.

[106] Maimaiti Z, Xu C, Fu J, et al. The potential value of monocyte

to lymphocyte ratio, platelet to mean platelet volume ratio in the diagnosis of periprosthetic joint infections[J]. Orthop Surg, 2022, 14: 306－314.

[107] Zhao G, Chen J, Wang J, et al. Predictive values of the postoperative neutrophil-to-lymphocyte ratio, platelet-to-lymphocyte ratio, and lymphocyte-to-monocyte ratio for the diagnosis of early periprosthetic joint infections: a preliminary study[J]. J Orthop Surg Res, 2020, 15: 571－571.

[108] Yu BZ, Fu J, Chai W, et al. Neutrophil to lymphocyte ratio as a predictor for diagnosis of early periprosthetic joint infection [J]. BMC Musculoskelet Disord, 2020, 21: 706－706.

[109] Tirumala V, Klemt C, Xiong L, et al. Diagnostic utility of platelet count/lymphocyte count ratio and platelet count/mean platelet volume ratio in periprosthetic joint infection following total knee arthroplasty[J]. J Arthroplasty, 2021, 36: 291－297.

[110] Sigmund IK, Holinka J, Staats K, et al. Inferior performance of established and novel serum inflammatory markers in diagnosing periprosthetic joint infections[J]. Int Orthop, 2021, 45: 837－846.

[111] Golge UHKB, Po KS, Oz BO. Neutrophil to lymphocyte ratio may be a diagnostic marker for prosthetic joint infection[J]. Ann Clin Anal Med, 2016, 7: 1－1.

[112] Denyer S, Eikani C, Sheth M, et al. Utility of blood cell ratio combinations for diagnosis of periprosthetic joint infection [J]. Arthroplast Today, 2023, 23: 101195－101195.

[113] Choe H, Kobayashi N, Abe K, et al. Evaluation of serum albumin and globulin in combination with C-Reactive protein improves serum diagnostic accuracy for low-grade periprosthetic joint infection[J]. J Arthroplasty, 2023, 38: 555－561.

[114] Dilley JE, Seetharam A, Meneghini RM, et al. Synovial fluid absolute neutrophil count and neutrophil-to-lymphocyte ratio are not superior to polymorphonuclear percentage in detecting periprosthetic joint infection[J]. J Arthroplasty, 2023, 38: 146－151.

[115] Balta O, Astan S, Altınayak H, et al. Can C-Reactive protein-lymphocyte ratio be used as a screening tool to confirm the diagnosis of periprosthetic joint infection[J]. Clin Orthop Surg, 2023, 15: 917－917.

[116] Seetharam A, Dilley JE, Meneghini RM, et al. Diagnostic utility and thresholds for commonly obtained serum and synovial markers prior to reimplantation in periprosthetic joint infection[J]. J Arthroplasty, 2023, 38: 1356－1362.

[117] Maimaiti Z, Xu C, Fu J, et al. The potential value of monocyte to lymphocyte ratio, platelet to mean platelet volume ratio in the diagnosis of periprosthetic joint infections[J]. Orthop Surg, 2022, 14: 306－314.

[118] Tirumala V, Klemt C, Xiong L, et al. Diagnostic utility of platelet count/lymphocyte count ratio and platelet count/mean platelet volume ratio in periprosthetic joint infection following total knee arthroplasty[J]. J Arthroplasty, 2021, 36: 291－297.

[119] Xu H, Liu L, Xie J, et al. Plasma fibrinogen: a sensitive biomarker for the screening of periprosthetic joint infection in patients undergoing re-revision arthroplasty[J]. BMC Musculoskelet Disord, 2022, 23: 520－520.

[120] Parvizi J, Tan TL, Goswami K, et al. The 2018 definition of periprosthetic hip and knee infection: an evidence-based and validated criteria[J]. J Arthroplasty, 2018, 33: 1309－1314.

[121] Vielgut I, Schwantzer G, Leithner A, et al. Successful two-stage exchange arthroplasty for periprosthetic infection following total knee arthroplasty: the impact of timing on eradication of infection[J]. Int J Med Sci, 2021, 18: 1000－1006.

[122] Saleh A, George J, Faour M, et al. Serum biomarkers in periprosthetic joint infections[J]. Bone Joint Res, 2020, 7: 85－93.

[123] Mortazavi SMJ, Vegari D, Ho A. Two-stage exchange arthroplasty for infected total knee arthroplasty: predictors of failure[J]. Clin Orthop Relat Res, 2011, 469: 3049－3054.

[124] Ascione T, Balato G, Festa E, et al. Ideal timing of reimplantation in patients with periprosthetic knee infection undergoing 2-Stage exchange: a diagnostic scoring system [J]. J Bone Joint Surg, 2024, 106: 984－991.

[125] Stammers J, Kahane S, Ranawat V, et al. Outcomes of infected revision knee arthroplasty managed by two-stage revision in a tertiary referral centre[J]. Knee, 2015, 22: 56－62.

[126] Ghanem E, Azzam K, Seeley M. Staged revision for knee arthroplasty infection: what is the role of serologic tests before reimplantation[J]. Clin Orthop Relat Res, 2009, 467: 1699－1705.

[127] Kusuma SK, Ward J, Jacofsky M. What is the role of serological testing between stages of two-stage reconstruction of the infected prosthetic knee[J]. Clin Orthop Relat Res, 2011, 469: 1002－1008.

[128] Janz V, Bartek B, Wassilew GI, et al. Validation of synovial aspiration in girdlestone hips for detection of infection persistence in patients undergoing 2-Stage revision total hip arthroplasty[J]. J Arthroplasty, 2016, 31: 684－687.

[129] Shukla SK, Ward JP, Jacofsky MC, et al. Perioperative testing for persistent sepsis following resection arthroplasty of the hip for periprosthetic infection[J]. J Arthroplasty, 2010, 25: 87－91.

[130] Li ZY, Lin YC, Chang CH, et al. Trend of serum C-reactive protein is associated with treatment outcome of hip periprosthetic joint infection undergoing two-stage exchange arthroplasty: a case control study[J]. BMC Musculoskelet Disord, 2021, 22: 1007－1007.

[131] Stambough JB, Curtin BM, Odum SM. Does change in ESR and CRP guide the timing of two-stage arthroplasty reimplantation[J]. Clin Orthop Relat Res, 2019, 477: 364－371.

[132] Lindsay CP, Olcott CW, Del Gaizo DJ. ESR and CRP are useful between stages of 2-stage revision for periprosthetic joint infection[J]. Arthroplast Today, 2017, 3: 183－186.

[133] Mühlhofer HML, Knebel C, Pohlig F, et al. Synovial aspiration and serological testing in two-stage revision arthroplasty for prosthetic joint infection: evaluation before reconstruction with a mean follow-up of twenty-seven months [J]. Int Orthop, 2018, 42: 265－271.

[134] Hoell S, Moeller A, Gosheger G, et al. Two-stage revision arthroplasty for periprosthetic joint infections: what is the value of cultures and white cell count in synovial fluid and CRP in serum before second stage reimplantation[J]. Arch Orthop Trauma Surg, 2016, 136: 447－452.

[135] Hoell S, Borgers L, Gosheger G. Interleukin-6 in two-stage revision arthroplasty: what is the threshold value to exclude persistent infection before re-implanatation[J]. Bone Joint J, 2015, 97-B: 71－75.

[136] Lee YS, Fernando N, Koo KH, et al. What markers best guide the timing of reimplantation in twostage exchange arthroplasty for PJI? A systematic review and meta-analysis [J]. Clin Orthop Relat Res, 2018, 476: 1972－1983.

[137] Bian T, Shao H, Zhou Y, et al. Tests for predicting reimplantation success of two-stage revision for periprosthetic joint infection: a systematic review and meta-analysis[J]. Orthop Traumatol Surg Res, 2018, 104: 1115－1123.

[138] Wu Y, Zhou J, Liu R, et al. What is the normal trajectory of C-Reactive protein, erythrocyte sedimentation rate, plasma fibrinogen and D-Dimer after two-stage exchange for periprosthetic joint infection[J]. Orthop Surg, 2022, 14: 2987－2994.

[139] Ackmann T, Schwarze J, Gosheger G, et al. The change in plasma D-dimer does not help to guide the timing of reimplantation in two stage exchange for periprosthetic joint infection[J]. Sci Rep, 2021, 11: 7323－7323.

[140] Bejon P, Byren I, Atkins BL, et al. Serial measurement of the C-reactive protein is a poor predictor of treatment outcome in prosthetic joint infection [J]. J Antimicrob Chemother, 2011, 66: 1590－1593.

关节穿刺

24

Fatih Yildiz, MD[1]; George A. Komnos, MD, PhD[2]; Federico Burgo[3]; Pedro Ivo de Carvalho[4]; Sultan Al Maskari[5]; Tiziana Ascione[6]; João Maurício Barretto, MD, PhD, MBA[7]; Kerem Başarir, MD[8]; Agustín Davies[3]; Osamu de Sandes Kimura[9]; Emilio Freitas[9]; Ibrahim M Gado[10,11]; Jiří Gallo, MD[12]; Imelda L. Gaol[13]; Marcos Giordano[14]; Nifon K. Gkekas[15]; Mustafa Alper Incesoy, MD[1]; Mahmoud Abdel Karim[16]; Giedrius Kvederas[13]; Gwo-Chin Lee[17]; Ruben A limas, MD[18]; Federico Llobet-Matamoros MD[19,20]; Roberto Olivetto[3]; Michael Reed[21]; Alaina Ritter[22]; Marta Sabater-Martos, MD[23]; Parag Sancheti, MD[24]; Rosa Elena Silva, MD[18]; Jeffrey Stambough[25]; Paul Stangl[11]; Trifon Totlis, MD, PhD[26]

[1] Department of Orthopedics, Bezmialem Vakif University Faculty of Medicine, Istanbul, Turkey
[2] Department of Orthopaedic Surgery and Musculoskeletal Trauma, University Hospital of Larissa, School of Health Sciences, University of Thessaly, 41110 Larissa, Greece
[3] Hospital Universitario Austral, Argentina
[4] Copastar Hospital, Rio de Janeiro, Brazil
[5] Muscat Private Hospital, Muscat, Oman
[6] Service of Infectious Diseases, AORN Cardarelli Hospital, Naples, Italy
[7] Orthopedic Surgery Department, Universidade do Estado do Rio de Janeiro (UERJ), Rio de Janeiro, Brazil
[8] Department of Orthopedics and Traumatology, Halic University, Istanbul, Turkey
[9] Instituto Nacional de Traumatologia e Ortopedia, Rio de Janeiro, Brazil
[10] EL Helal hospital, Giza, Egypt
[11] Pontificia Universidad Javeriana, Cali
[12] Faculty of Medicine and Dentistry, Department of Orthopaedics, Palacky University Olomouc, Teaching Hospital Zdravotníků, Olomouc, Czech Republic
[13] Vilnius University Hospital Santaros Klinikos
[14] Hospital de Força Aérea do Galeão, Rio de Janeiro, Brazil
[15] Department of Orthopaedic Surgery and Musculoskeletal Trauma, University Hospital of Larissa, 41110 Larissa, Greece
[16] Department of Trauma & Orthopedic Surgery, Cairo University Hospitals, Egypt
[17] Hospital for Special Surgery, New York, USA
[18] Valencia Polyclinic Center, Muscat, Oman
[19] Mutualidad de Futbolistas, Federación Española de Fútbol-Delegación Cataluña, Barcelona, Spain
[20] Departamento de Ortopedia y Traumatología, Hospital Calderón Guardia, Barrio Aranuez, San José, Costa Rica
[21] Doctors Memorial Hospita, Muscat, Oman
[22] University of Florida, College of Medicine, Division of Infectious Diseases and Global Medicine/Malcom Randall VA Medical Center, Gainesville, USA
[23] Orthopedic and Traumatology Department, Clínic Barcelona, Carrer Villarroel 170, 08036 Barcelona, Spain
[24] Sancheti Institute For Orthopaedics & Rehabilitation & PG College, Senate MemberMaharashtra University Health Sciences (MUHS), Nashik, India.
[25] Department of Orthopaedic Surgery, UAMS Health, USA
[26] Department of Anatomy and Surgical Anatomy, School of Medicine, Faculty of Health Sciences, Aristotle University of Thessaloniki, Thessaloniki, Greece

问题1：因拟诊无菌性失败而接受关节翻修术的患者是否应行关节穿刺抽液？

Fatih Yildiz，Mustafa Alper Incesoy，Jiří Gallo，Marta Sabater-Martos，Ruben A. Limas，Rosa Elena SILVA，Parag Sancheti，Kerem Başarir

【回答/建议】 所有因疑似无菌性失败而拟行翻修术的患者，术前均应尽可能行关节穿刺。

【证据等级】 中等。

【代表投票】 同意74.4%，不同意23.1%，弃权2.6%（中等共识：明显多数支持）。

依 据

本研究回顾了关于全关节翻修术前常规穿刺效用的现有证据，然而目前尚无研究直接对比接受常规术前穿刺者与未接受者。因此，本工作组发布了声明，该声明反映了基于共识的、对这一实践价值的认可。

虽然临床表现和影像学结果常提示需要关节翻修手术的患者存在无菌性失败的假设诊断，但在翻修手术前明确排除假体周围关节感染（PJI）至关重要，但这一排除过程并非总是可行的。未能识别潜在的感染因素可能导致严重的后果，包括持续疼痛、假体失效、进一步翻修手术甚至危及生命的全身性并发症[1]。事实上，很大一部分因疑似无菌性失败而进行翻修手术的患者是存在感染的。报告显示，术前疑似无菌性失败的患者中，意外术中培养阳性比例为6.9%～28%[2,3]。这些高误诊率归因于难以鉴别无菌性失败与PJI[4]。

对于没有明显PJI症状（如窦道、红斑或皮温升高）或既往史的患者，通常进一步检查血清C反应蛋白（CRP）和红细胞沉降率（ESR）水平以排除感染性失败[2]。然而，血清标志物正常也无法有效排除感染。有研究表明，约15%的感染性失败患者血清CRP/ESR水平可能在正常范围内。考虑到初步诊断无菌性失败的翻修术后意外培养阳性的比例相对较高，以及未确诊的PJI对翻修手术结果的影响，我们强调部分患者没有得到彻底的检查。关节穿刺是一种相对简单的操作，为获取滑液进行分析以实现更精准的诊断，应作为翻修术前常规检查的一部分。这对于识别可能无法通过其他诊断方法检测出的轻度感染尤其有效，因为这些感染通常不表现出典型的炎症体征[5,6]。

根据肌肉骨骼感染学会（MSIS）和2018年ICM共识，滑液分析在PJI诊断中起到关键作用[7]。基于这些指南，应对穿刺获取的滑液进行分析，包括培养、滑液白细胞（WBC）计数、滑液多形核白细胞百分比、白细胞酯酶和α-防御素。除了这些已得到验证的检测外，还有许多滑液生物标志物已被研究，其中部分经证实也可用于分析，如滑液CRP和滑液CLP[5,8-10]。

除了降低感染导致的误诊失败率，识别致病病原体对制订合适的手术方案和启动靶向抗菌治疗至关重要[6,11]。近年来，不依靠培养的分子检测方法（NGS、第二代多重PCR等）在识别假阴性PJI或全关节置换术（TJA）早期失败的病原体方面的作用已被探索，这些误诊失败可能是由于病原体难以培养或隐匿性感染所致[12-17]。

结 论

总之，由于结合临床检查和血清学标志物可能仍不足以排除PJI，外科医生应确保进行包括滑液分析在内的彻底术前评估。关节穿刺是一种简单、安全、经济且提供充分依据的操作，对初步诊断无菌性失败接受翻修手术的患者至关重要。鉴于其显著优势和极低的风险，关节穿刺应被视作每位因无菌性失败接受翻修术患者术前或术中不可或缺的检查之一。

问题 2：单个关节发生假体周围关节感染时，是否应对其他已置入假体的关节行穿刺抽液？

George A. Komnos，Nifon K. Gkekas，Trifon Totlis，Federico Llobet，João Maurício Barretto，Ibrahim M Gado

【回答/建议】 当患者一个关节发生假体周围关节感染(PJI)时，应对所有其他人工关节进行临床检查；如果存在 PJI 的临床疑似情况，则应对其他关节进行穿刺检查。

【证据等级】 低。

【代表投票】 同意 71.8%，不同意 25.5%，弃权 2.7%(中等共识：明显多数支持)。

依　据

植入关节置换术数量以及体内有不止 1 个关节假体的人群正在不断增加。因此，当发生 PJI 时，体内存在的其他假体关节的感染风险也在持续上升。有文献表明，同期或异期感染的发生率为 6.3%～20%[18-20]。Murray 等[21]最初对多个关节发生 PJI 这一问题进行了评估并予以强调。对这些患者的治疗极具挑战性，因为可能出现的第 2 次感染会使本已棘手的情况更加复杂。另一项难题是，目前尚无既定指南指导如何评估和治疗这些患者，可能会受到更高病死率和再手术率的严重影响[22]。关于对接受过多次关节置换术且在另一关节发生二次 PJI 患者的最佳管理和诊疗方案方面的研究很少。

本研究试图通过所有涉及体内有多个植入关节且患有原发性 PJI 患者的研究来回答这个问题。这些患者可能面临发生继发感染的风险，这种感染既可能是同期(同时发生)，也可能是异期(在后期发生)。使用特定的搜索词在 3 个不同的数据库(PubMed、Scopus 和 Cochrane)中对文献进行了广泛回顾。通过用于系统评价的 Covidence 数据库，筛选了所有可用的文章，最终确定了 11 项相关研究(图 24－1)，并通过 Excel 电子表格提取数据。

如前所述，Murray 等[21]在 1991 年最早描述了这一问题。Luessenhop 等[20]首次尝试确定继发 PJI 的风险因素，并将类风湿性关节炎和严重的非假体感染(败血

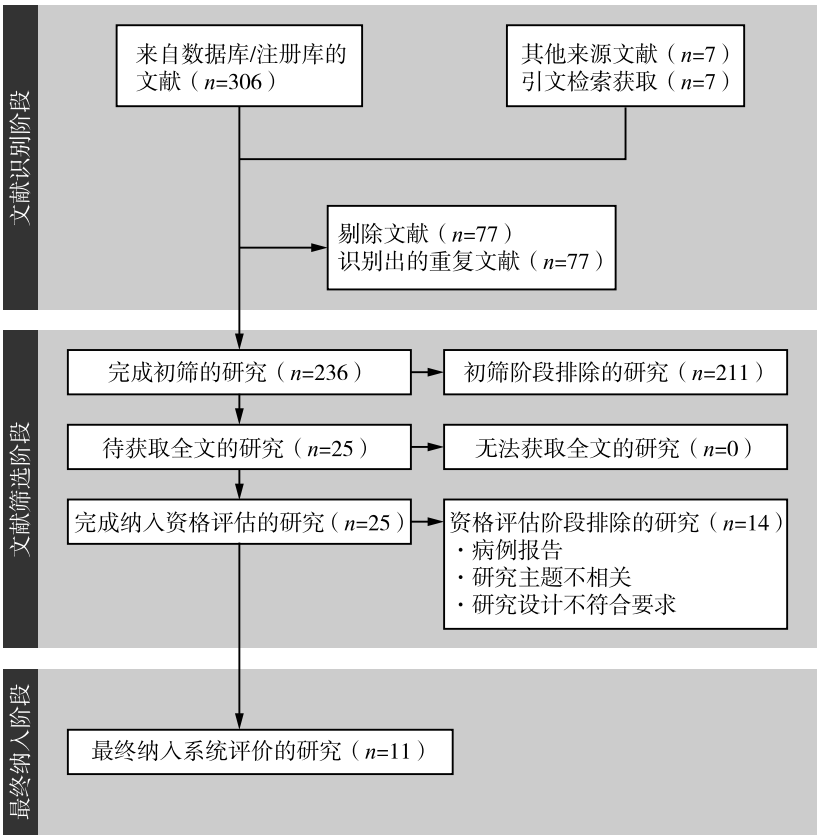

图 24－1　文献筛选流程图

症)列在其中。Jafari 等[19]证明,继发 PJI 的风险显著增加(20%),强调了假体关节之间可能存在血源性传播,免疫功能低下且患有慢性或延迟性 PJI 患者的风险更高。Haverstock 等[23]发现,多发性 PJI 的患病率较低,为 6.3%,并强调对原发性 PJI 进行更好的管理可以降低另一个关节被感染的风险,因此可能降低穿刺的必要性。相反,同期的一项研究强调了对这些患者采取多学科诊疗方法的重要性[24]。他们提出,应对这些患者进行临床评估,且应降低穿刺的门槛,特别是当影像学检查结果提示存在感染(骨膜反应)或菌血症时。Abblitt 等[25]也发现,菌血症是发生继发 PJI 的诱发因素之一。

在过去 5 年中,更多研究致力于深入探讨这一问题,并强调对这一特定人群进行穿刺和优化管理的作用。Thiesen 等[26]直接研究了在存在 PJI 的同时,所有人工关节是否需要常规进行穿刺。他们建议,当存在 PJI 时,应对所有假体关节进行穿刺,尤其是在患者有肿瘤病史、接受免疫调节治疗,以及同时存在全身性炎症反应或败血症的情况下。值得注意的是,在他们的队列研究中,即使考虑到可疑的临床表现和肿瘤病史,26 例同期 PJI 病例中有 8 例若不进行穿刺仍会被漏诊。同样,Komnos 等[18]也关注在确诊 PJI 时,对其他假体关节应采取何种措施。这项研究探讨了穿刺在女性患者、初始为耐甲氧西林金黄色葡萄球菌(MRSA)感染的 PJI 患者以及类风湿关节炎合并菌血症患者中的潜在作用。Lee 等[27]确认的其他风险因素包括全身性炎症反应和多次既往手术史。Gausden 等[22]对患有同期感染的患者进行了研究,指出这类感染存在高风险,包括较高的病死率和再手术率。他们建议,对于有菌血症且接受过多关节置换术的患者以及免疫功能低下的患者,应进行仔细监测,并采取积极措施,如关节穿刺。

最近有 2 项研究探讨了同侧人工关节后续发生 PJI 的风险是否升高,但结果相互矛盾[28,29]。Akkaya 等[28]的研究表明,同侧异期 PJI 组的柄间距更短、原生骨空缺距离更短,且骨水泥限制失败的风险更高,表明这些是增加邻近关节后续发生 PJI 可能性的高危因素。根据这项研究,间隙狭窄是一个需要关注的问题,因此需要采取预防措施,包括在间隙狭窄的关节置换术中可能予以考虑预防性穿刺。然而,相反的是,另一项研究表明,与对侧关节感染相比,同侧关节感染并不会显著增加同一肢体另一关节的感染风险[29]。因此,除非存在使用免疫抑制剂等其他风险因素,否则可能无需对其他关节进行穿刺。

结 论

本综述潜在的局限性包括纳入研究的高度异质性、迄今为止所有可用研究均为回顾性研究,以及不同机构在这些患者的管理方面存在不同的方案。另一个问题是,并非所有研究都评估了穿刺的作用,尽管大多数研究主要涉及髋关节和膝关节置换术,但也有少量提及并纳入了少数肩关节和肘关节置换术。

对现有数据的解读表明,早期诊断继发人工关节感染极具挑战性,而关节穿刺术可能是其中最重要的有效手段之一。尽管关节穿刺术作为诊断 PJI 的一种有效且相对可靠的方法已被广泛接受,但仍存在不建议使用的理由,主要包括:对患者而言,这可能是一种创伤性体验,尤其是髋关节;该操作本身也有引发人工关节感染的风险;此外,抗凝剂的广泛使用可能使其并发严重出血。然而,对于有多个人工关节的患者,在出现关节周围感染时,应对其他人工关节进行检查。首先进行全面的临床评估,如果存在症状,则需要进一步检查。最可靠的方法似乎是对其他关节进行穿刺,特别是当存在免疫抑制、败血症、菌血症、类风湿性关节炎、女性患者以及 MRSA 作为分离病原体等危险因素时。

问题 3:关节穿刺未抽出液体时,是否应向关节内注入生理盐水?

Federico Burgo; Paul Stangl; Imelda L. Gaol; Giedrius Kvederas; Michael Reed; Ibrahim Gado; Sultan Al Maskari; Roberto Olivetto; Agustín Davies

【回答/建议】 由于证据有限,不建议在疑似 PJI 患者穿刺未获得关节液(干抽)后常规注入生理盐水。该技术尚未标准化,且存在已知的污染风险。虽然一些研究表明其可能具有益处,但在考虑广泛临床应用之前,还需要大规模研究来确定其诊断效能和安全性。

【证据等级】 中等。

【代表投票】 同意 90.5%,不同意 7.2%,弃权 2.4%(完全共识:意见一致)。

依 据

干性穿刺指的是穿刺时滑液不足,据 Mirzaei 等[30](2018 年)及其他作者所述,其发生率高达 35%。这可能由技术问题或解剖学障碍导致[31]。干性穿刺后注射生理盐水(也称为生理盐水灌洗)已被研究作为一种提高 PJI 诊断准确性的方法,通过增加可供细胞学和微生物学检测的液体量来实现。

正如 3 项研究所报道,盐水注射提高了诊断 PJI 的敏感度和特异度[32-34]。Heckmann 等[32]发现,尽管盐水灌洗显著降低了滑膜白细胞计数,但多形核细胞百分比(%PMN)仍保持相近,这为检测 PJI 提供了良好的敏感度。在本研究中,盐水灌洗的敏感度为 75%~88.2%,某些情况下特异度高达 100%。

Partridge 等[34]证明,与直接抽吸相比,盐水灌洗提高了培养成功率,特别是在初次未能获得足够液体的干抽病例中。

另有研究强调了生理盐水灌洗在实现 79.5%的培养敏感度和 95.7%的特异度方面的作用,强化了其诊断价值[35]。尽管这些研究表明,生理盐水灌洗有助于额外的液体回收,特别是在滑液稀少的情况下,但本系统综述中纳入的大多数研究都是回顾性的,且整体证据受到样本量小和方案不一致的限制。

正如 Corona 等[33]所评估,经皮界面活检具有较高的敏感度(88.2%)和特异度(100%),使其成为一种可靠的替代方法,尤其适用于慢性 PJI 病例。然而,其侵入性限制了它的标准化应用。

同时,超声引导下穿刺的敏感度为 95.7%,特异度为 74.1%,为预测干抽和指导再次穿刺提供了一种非侵入性的替代方法。超声引导下穿刺被用于髋关节,以诊断 PJI[30]。虽然生理盐水注射可能会提高诊断准确度,但 Li 等[36]和 Christensen 等[37]的研究强调了该操作相关的污染风险。此外,Li 等[36]证明,在滑液不足的情况下,采用生理盐水灌洗和再次抽吸进行培养是诊断 PJI 的一种可行方法,具有良好的敏感度和特异度,需要标准化的方案来降低其风险。

Xu 等[38]强调了血清学标志物等辅助诊断工具的重要性,这些工具可以补充生理盐水灌洗,减少假阳性或假阴性结果。

有些作者,如 Treu 等[39]强调,干性穿刺本身并不能令人放心,需要进一步的诊断检查,借助生理盐水灌洗有助于提高液体回收率和培养敏感度。

结 论

本系统综述呈现了不同级别的证据。在 8 项研究中,仅有一项为前瞻性研究,回顾性数据的可靠性仍需进一步分析。部分研究表明,术前灌洗的准确性存在差异,在缺乏标准化方法的情况下,术前与术中培养结果的一致性不高。这凸显了需要更多证据来明确其诊断的可靠性[6]。

问题 4:再植入前是否需要行关节穿刺抽液?

Pedro Ivo de Carvalho, Alaina Ritter, Emilio Freitas, Gwo-Chin Lee, Jeffrey Stambough, Mahmoud Abdel Karim, Marcos Giordano, Tiziana Ascione, Osamu de Sandes Kimura

【回答/建议】 二期再植入术前关节穿刺结合关节液白细胞计数和中性粒细胞相对百分比,可识别出存在持续性感染的患者。穿刺检查应根据关节类型、感染类型和临床治疗过程进行个体化实施。

【证据等级】 有限。

【代表投票】 同意 86.1%,不同意 8.5%,弃权 5.4%(强共识:超多数支持)。

依 据

PJI 的管理一直是骨科领域的挑战。对于接受二期翻修术的患者而言,确定最佳的重新植入时机仍然存在困难,因为在这方面没有具体的指标可供参考。临床很难判断:病灶切除关节成形术、抗生素骨水泥占位器植入联合抗菌药物治疗方案,是否已彻底治愈假体周围感染,或是感染仍持续存在。为了评估体内有间隔物的患者是否存在感染,关节穿刺并对各种参数和培养物进行分析仍是一种选择。在 PJI 的管理中,重新植入前关节穿刺的标准方案一直是颇具争议的话题。诊断测试的敏感度和特异度在确定关节穿刺的可靠性方面起着至

关重要的作用。

上述提出的问题是，在重新植入前对关节进行常规穿刺是否合理。为回答这一问题，采用医学主题词(MeSH 术语)进行了全面的系统综述，从 3 个数据库(PubMed、Web of Science 和 Scopus)中检索相关文献，共检索到 374 项研究。经过筛选，排除 340 项研究；对剩余的 34 篇全文进行了详细审查；另有 24 篇文献因数据不足、研究设计不当、患者群体不符、评估参数错误或文章类型不合格(如荟萃分析或综述)而被排除。最终纳入系统综述的有 10 项研究，没有研究被归类为正在进行或等待分类。所有纳入的研究均为回顾性研究，共涉及 986 名患者(41～183 名)。大多数研究同时关注髋关节和膝关节(5 项研究)[40-44]，3 项研究仅关注髋关节，2 项研究仅关注膝关节。

7 项研究[41,42,44,45,47-49]对滑液培养进行了评估，结果显示其敏感度较低(0～56.6%)，但特异度较高(84.6%～100%)。多种因素会加剧滑液培养的困难，尤其是其敏感度较低这一问题。间隔物上生物膜的存在会保护微生物，导致培养结果出现假阴性[10]。既往抗菌治疗等因素也会导致微生物检出率降低，因为持续的治疗可以降低细菌的活力[2]。值得注意的是，尽管存在这些局限性，滑液培养通常仍保持较高的特异度，这就导致了一个临床难题：阳性结果可确诊感染，却无法持续检测到感染。这些复杂情况需要重新评估当前的诊断策略，重点关注能提高敏感度和准确度的补充方法[43]。

5 项研究[40,43,45,46,49]对滑液中的白细胞计数和多形核中性粒细胞(PMN)百分比进行了评估，结果显示其敏感度(21%～88%)和特异度(75%～96.9%)表现较好。有多个因素导致敏感度和特异度偏低，其中一个主要因素是抗菌药物的给药时机，由于植入物上存在生物膜，往往会导致较高的假阴性率[44]。此外，白细胞计数和 PMN 百分比的既定阈值可能缺乏稳定性，例如，研究提出的最佳阈值各不相同，范围从 1 166～4 450/μL，这会影响诊断性能，导致临床实践中的不一致[45,48,49]。患者群体的差异，包括合并症和感染持续时间，使这些诊断测试变得更加复杂，膝关节感染与髋关节感染中的敏感度差异就证明了这一点[42,43]。

结 论

总之，尽管在二期关节翻修术治疗慢性 PJI 患者的管理中，翻修术前的关节穿刺术起着关键作用，但没有证据表明这种操作应常规进行。关节液培养、白细胞计数和 PMN 百分比的敏感度较低但特异度较高，这导致翻修术前关节穿刺结果的判断更加困难。

参考文献

[1] Parvizi J, McKenzie JC, Cashman JP. Diagnosis of periprosthetic joint infection using synovial c-reactive protein[J]. J Arthroplasty, 2012, 27: 12-16.

[2] Staphorst F, Jutte PC, Boerboom AL, et al. Should all hip and knee prosthetic joints be aspirated prior to revision surgery [J]. Arch Orthop Trauma Surg, 2021, 141: 461-468.

[3] Barberis L, Abdelrahman T, Driscoll DA, et al. Unexpected positive cultures in hip and knee periprosthetic fractures[J]. J Arthroplasty, 2024, 39: 1834-1839.

[4] Rasouli MR, Harandi AA, Adeli B, et al. Revision total knee arthroplasty: infection should be ruled out in all cases [J]. J Arthroplasty, 2012, 27: 1239-1243.

[5] Morgenstern C, Cabric S, Perka C, et al. Synovial fluid multiplex pcr is superior to culture for detection of low-virulent pathogens causing periprosthetic joint infection[J]. Diagn Microbiol Infect Dis, 2018, 90: 115-119.

[6] Kwon Y-M, Antoci V, Leone WA, et al. Utility of serum inflammatory and synovial fluid counts in the diagnosis of infection in taper corrosion of dual taper modular stems[J]. J Arthroplasty, 2016, 31: 1997-2003.

[7] Shohat N, Bauer T, Buttaro M, et al. Hip and knee section, what is the definition of a periprosthetic joint infection (pji) of the knee and the hip? can the same criteria be used for both joints: proceedings of international consensus on orthopedic infections[J]. J Arthroplasty, 2019, 34: S325-S327.

[8] Kanwar S, Al-Mansoori AA, Chand MR, et al. What is the optimal criteria to use for detecting periprosthetic joint infections before total joint arthroplasty[J]. J Arthroplasty, 2018, 33: S201-S204.

[9] Vale JS, Castelo FS, Barros BS, et al. Synovial fluid biomarkers for the diagnosis of periprosthetic joint infection-a systematic review and meta-analysis of their diagnostic accuracy according to different definitions[J]. J Arthroplasty, 2023, 38: 2731-2738.

[10] Deirmengian C, Hallab N, Tarabishy A, et al. Synovial fluid biomarkers for periprosthetic infection[J]. Clin Orthop Relat Res, 2010, 468: 2017-2023.

[11] Kleiss S, Jandl NM, Novo de Oliveira A, et al. Diagnostic accuracy of alpha-defensin enzyme-linked immunosorbent assay in the clinical evaluation of painful hip and knee arthroplasty with possible prosthetic joint infection: a prospective study of 202 cases[J]. Bone Joint J, 2019, 101-B: 970-977.

[12] Bos MP, van Houdt R, Poort L, et al. Rapid diagnostics of joint infections using is-pro[J]. J Clin Microbiol, 2023,

61：e0015423.

[13] van Schaik TJA，Heesterbeek PJC，van Susante JLC，et al. Multiplex pcr test as an intra-operative diagnostic tool for periprosthetic joint infection in presumed aseptic revision hip and knee arthroplasty：a 1-year follow-up study of 200 cases [J]. J Bone Jt Infect，2024，9：9－16.

[14] Pascual S，Noble B，Ahmad-Saeed N，et al. Potential value of a rapid syndromic multiplex pcr for the diagnosis of native and prosthetic joint infections：a real-world evidence study [J]. J Bone Jt Infect，2024，9：87－97.

[15] Sangaletti R，Andriollo L，Montagna A，et al. Diagnosis and treatment of acute periprosthetic infections with the biofire® system within a time-dependent and bacterium-dependent protocol：review and prosthesis-saving protocol[J]. Biomedicines，2024，12：2082.

[16] Kildow BJ，Ryan SP，Danilkowicz R，et al. Next-generation sequencing not superior to culture in periprosthetic joint infection diagnosis[J]. Bone Joint J，2021，103-B：26－31.

[17] Tan J，Liu Y，Ehnert S，et al. The effectiveness of metagenomic next-generation sequencing in the diagnosis of prosthetic joint infection：a systematic review and meta-analysis[J]. Front Cell Infect Microbiol，2022，12：875822.

[18] Komnos GA，Manrique J，Goswami K，et al. Periprosthetic joint infection in patients who have multiple prostheses in place[J]. J Bone Joint Surg Am，2020，102：814－822.

[19] Jafari SM，Casper DS，Restrepo C，et al. Periprosthetic joint infection：are patients with multiple prosthetic joints at risk [J]. J Arthroplasty，2012，27：1429－1433.

[20] Luessenhop CP，Higgins LD，Brause BD，et al. Multiple prosthetic infections after total joint arthroplasty. Risk factor analysis[J]. J Arthroplasty，1996，11：862－868.

[21] Murray RP，Bourne MH，Fitzgerald RHJ. Metachronous infections in patients who have had more than one total joint arthroplasty[J]. J Bone Joint Surg Am，1991，73：1469－1474.

[22] Gausden EB，Pagnano MW，Perry KI，et al. Synchronous periprosthetic joint infections：high mortality，reinfection，and reoperation[J]. J Arthroplasty，2021，36：3556－3561.

[23] Haverstock JP，Somerville LE，Naudie DD，et al. Multiple periprosthetic joint infections：evidence for decreasing prevalence[J]. J Arthroplasty，2016，31：2862－2866.

[24] Zeller V，Dedome D，Lhotellier L，et al. Concomitant multiple joint arthroplasty infections：report on 16 cases[J]. J Arthroplasty，2016，31：2564－2568.

[25] Abblitt WP，Chan EW，Shinar AA. Risk of periprosthetic joint infection in patients with multiple arthroplasties[J]. J Arthroplasty，2017，32：2973－2977.

[26] Thiesen DM，Mumin-Gündüz S，Gehrke T，et al. Synchronous periprosthetic joint infections：the need for all artificial joints to be aspirated routinely[J]. J Bone Joint Surg Am，2020，102：283－291.

[27] Lee SH，Chang CH，Hu CC，et al. The risk factor and outcome of metachronous periprosthetic joint infections：a retrospective analysis with a minimum ten-year follow-up [J]. J Arthroplasty，2021，36：3734－3740.

[28] Akkaya M，Vles G，Sangaletti R，et al. What is the safe distance between hip and knee implants to reduce the risk of ipsilateral metachronous periprosthetic joint infection [J]. Clin Orthop Relat Res，2023，481：1597－1606.

[29] Wetzel RM，Ayala GA，Grayson CW，et al. Risk of periprosthetic joint infection in patients with ipsilateral infected arthroplasties[J]. Arthroplast Today，2024，26：101323.

[30] Mirzaei A，Haddad M，Rahimi A. Ultrasound-guided aspiration in dry taps[J]. Front Surg，2024，11：45－52.

[31] Roberts WN，Levine M，Esposito S. Overcoming dry taps with lavage[J]. Am J Med，1997，103：15－20.

[32] Heckmann ND，Deirmengian C，Parvizi J. Saline lavage for diagnostic improvement in periprosthetic joint infections[J]. Bone Joint J，2020，102-B：11－16.

[33] Corona P，Guerra MT，Periprosthetic Infections Study Group. Percutaneous interface biopsy in chronic PJI cases [J]. Int Orthop，2012，36：865－872.

[34] Partridge DG，Winnard C，Townsend R，et al. Joint aspiration，including culture of reaspirated saline after a ‘dry tap’，is sensitive and specific for the diagnosis of hip and knee prosthetic joint infection [J]. Bone Joint J，2018，100-B：749－754.

[35] Barker CJ，McGregor A，Carr D. Efficacy of saline reaspiration[J]. J Bone Joint Infect，2021，6：49－57.

[36] Li R，Lu Q，Chai W，et al. Saline solution lavage and reaspiration for culture with a blood culture system is a feasible method for diagnosing periprosthetic joint infection in patients with insufficient synovial fluid[J]. J Bone Joint Surg Am，2019，101：1004－1009.

[37] Christensen TH，Hansen BE，Mortensen R. Variability in diagnostic accuracy of lavage cultures [J]. J Arthroplasty，2022，37：225－232.

[38] Xu C，Zhang W，Liu X. Combining serological markers with lavage techniques [J]. J Orthop Surg Res，2019，14：15－21.

[39] Treu EA，Archibeck M，Cushman D. Diagnostic strategies for dry taps[J]. J Arthroplasty，2024，39：331－339.

[40] Pannu TS，Villa JM，Corces A，et al. Synovial white blood cell count and differential to predict successful infection management in a two-stage revision[J]. J Arthroplasty，2022，37(6)：1159－1164.

[41] Huguet S，Bernaus M，Gomez L，et al. Role of joint aspiration before re-implantation in patients with a cement spacer in place[J]. World J Orthop，2022，13(6)：615－621.

[42] Macke C，Lenhof S，Graulich T，et al. Low diagnostic value of synovial aspiration culture prior to reimplantation in

periprosthetic joint infection[J]. In Vivo, 2021, 35(4): 2409-2416.

[43] Zmistowski BM, Clyde CT, Ghanem ES, et al. Utility of synovial white blood cell count and differential before reimplantation surgery[J]. J Arthroplasty, 2017, 32(9): 2820-2824.

[44] Hoell S, Moeller A, Gosheger G, et al. Two-stage revision arthroplasty for periprosthetic joint infections: what is the value of cultures and white cell count in synovial fluid and crp in serum before second stage reimplantation[J]. Arch Orthop Trauma Surg, 2016, 136(4): 447-452.

[45] Boelch SP, Weissenberger M, Spohn F, et al. Insufficient sensitivity of joint aspiration during the two-stage exchange of the hip with spacers[J]. J Orthop Surg Res, 2018, 13(1): 7.

[46] Newman JM, George J, Klika AK, et al. What is the diagnostic accuracy of aspirations performed on hips with antibiotic cement spacers[J]. Clin Orthop Relat Res, 2017, 475(1): 204-211.

[47] Janz V, Bartek B, Wassilew GI, et al. Validation of synovial aspiration in girdlestone hips for detection of infection persistence in patients undergoing 2-stage revision total hip arthroplasty[J]. J Arthroplasty, 2016, 31(3): 684-687.

[48] Preininger B, Janz V, von Roth P, et al. Inadequacy of joint aspiration for detection of persistent periprosthetic infection during two-stage septic revision knee surgery[J]. Orthopedics, 2017, 40(4): 231-234.

[49] Boelch SP, Roth M, Arnholdt J, et al. Synovial fluid aspiration should not be routinely performed during the two-stage exchange of the knee[J]. Biomed Res Int, 2018, 2018: 6720712.

滑液分析

25

Alexander P. Hoffman, MD[1,*]; Dariusz Grzelecki[2]; Ayesha Abdeen, MD, FRCS[3]; Hakan Kocaoglu[4]; Mohammad Kamal Abdelnasser[5]; Tsed Alex, MD PhD[6]; Colin M. Baker DO[7]; Giovanni Balato[8]; Fidel G. Dobarganes Barlow[9]; Murat Birinci, MD[10]; Rares-Mircea Birlutiu[11,12]; Mats Bue[13]; Bernhard JH. Frank[14]; Imelda Lumban Gaol[15]; Carlos Higuera Rueda[16]; Michael M Kheir, MD[17]; Ianiv Klaber, MD[18]; Naomi Kobayashi[19]; Ryan T. Lin MS[1]; Rajesh Malhotra MS, FRCS, FICS, FACS, FIMSA, FNASc, FAMS[20]; Javad Parvizi, MD[21]; Johannes F. Plate, MD, PhD, FAOA, FAAOS[1]; Mike R. Reed[22]; N Amir Sandford[23]; Thomas P. Schaer, VMD[24]; Sujeesh Sebastian, PhD[25]; Kamolsak Sukhonthamarn[26]; Piotr Sypień[27] Rüdiger von Eisenhart-Rothe[28]; Jared A. Warren[29]

[1] University of Pittsburgh, Department of Orthopaedic Surgery, Pittsburgh, PA
[2] Department of Orthopedics and Rheumoorthopedics, Centre of Postgraduate Medical Education, Prof. Adam Gruca Orthopedic and Trauma Teaching Hospital, Otwock, Poland
[3] Department of Orthopaedic Surgery, Boston Medical Center, Boston MA
[4] Department of Orthopedics and Traumatology, Ankara University, Ankara, Turkey
[5] Orthopedic Department, Assiut University Hospital, Assiut, Egypt
[6] Department of Orthopaedic Surgery, Pavlov First Medical University, Saint Petersburg, Russia
[7] Department of Orthopedic Surgery, Cleveland Clinic, Cleveland, Ohio
[8] Department of Public Health, School of Medicine, Federico II University of Naples, Italy
[9] Instituto Queretano de alta Especialidad en Ortopedia, Hospital Angeles, Santiago de Queretaro, Mexico
[10] Umraniye Training and Research Hospital, Department of Orthopaedics and Traumatology, Istanbul, Turkey
[11] Faculty of Medicine, "Carol Davila" University of Medicine and Pharmacy Bucharest, Romania
[12] Foisor Clinical Hospital of Orthopedics, Traumatology, and Osteoarticular TB, Bucharest, Romania
[13] Department of Orthopaedic Surgery, Aarhus University Hospital, Aarhus, Denmark; Department of Clinical Medicine, Aarhus University, Aarhus, Denmark
[14] Michael Ogon Laboratory for Orthopedic Research, Orthopedic Hospital Vienna Speising, Vienna, Austria
[15] Nicolaas Institute of Constructive Orthopaedic Research & Education Foundation for Arthroplasty & Sports Medicine at Medistra Hospital, Jakarta, Indonesia
[16] Levitetz Department of Orthopaedic Surgery, Cleveland Clinic Florida, Weston, FL, USA
[17] Department of Orthopaedic Surgery, University of Michigan, Ann Arbor, MI
[18] Pontificia Universidad Católica de Chile, Región Metropolitana, Chile
[19] Department of Orthopedic Surgery, Yokohama City University Medical Center, Yokohama, Japan
[20] All India Institute Of Medical Sciences, Sri Aurobindo Marg, Ansari Nagar, Ansari Nagar East, New Delhi, India
[21] ACIBADEM Healthcare Services, Department of Orthopaedic Surgery, Istanbul, Türkiye
[22] Department of Orthopaedics, Northumbria Healthcare NHS Foundation Trust, Newcastle Upon Tyne, UK
[23] Southland Teaching Hospital, Dunedin, New Zealand
[24] University of Pennsylvania, Philadelphia, PA
[25] Michael Ogon Laboratory for Orthopedic Research, Orthopedic Hospital Vienna Speising, Vienna, Austria
[26] Department of Orthopaedics, Khon Kaen University, Khon Kaen, Thailand
[27] Department of Trauma and Orthopedic Surgery, Sebastian Petrycy Health Care Facility, Dąbrowa Tarnowska, Poland
[28] Department of Orthopaedics and Sports Orthopaedics, Klinikum rechts der Isar, Technical University of Munich, Ismaningerstr. 22, 81675, Munich, Germany

[29] Department of Orthopedic Surgery, Cleveland Clinic, Cleveland, Ohio
* 通讯作者

问题 1：诊断假体周围关节感染时，是否应按关节类型（髋或膝）分别设定滑液检测阈值？

Alexander P. Hoffman, Ryan T. Lin, Sujeesh Sebastian, Ianiv Klaber, Dariusz Grzelecki, Michael M Kheir, Murat Birinci, Rajesh Malhotra, Johannes F. Plate

【回答/建议】 全髋关节置换术（THA）和全膝关节置换术（TKA）后的假体周围关节感染（PJI）患者的滑液 C 反应蛋白（CRP）、白细胞计数和多形核白细胞百分比相似。因此，不推荐对髋关节和膝关节 PJI 使用不同的阈值。

【证据等级】 有限。

【代表投票】 同意 97.9%，不同意 0%，弃权 2.1%（完全共识：意见一致）。

依 据

PJI 是 THA 和 TKA 后翻修的最常见原因，给患者带来重大的疾病负担[1-3]。已提出多种血清学、滑液和术中标准用于诊断 PJI[4-7]。根据 2018 年 ICM 共识的建议，滑液白细胞计数＞3 000 个/μL 和滑液多形核细胞（PMN）百分比＞70% 提示 PJI[4]。2018 年 ICM 共识的验证研究也将滑液 CRP＞6.9 mg/L 作为诊断 PJI 的指标[5]。然而，尚未对髋关节和膝关节 PJI 之间的滑液标志物阈值差异进行评估。本研究基于现有文献评估诊断 PJI 时是否需要使用关节特异性（髋 *vs*. 膝）滑液标志物的阈值。

1. 方法

本研究进行了系统评价，以识别分别报告髋关节和膝关节 PJI 滑液标志物的研究。采用适当的医学主题词（MeSH 术语）和关键词，从 PubMed 识别出 375 项研究，从 Embase 识别出 273 项研究。在删除 175 个重复文献后，对 473 篇研究摘要进行了相关性筛选。摘要审查排除了 386 项研究。审查了剩余 87 篇摘要的全文，排除了 72 篇出版物，原因如下：36 篇未将结果分为 THA 和 TKA，27 篇研究设计错误，3 篇仅有摘要无全文，3 篇未报告用于分析的原始数据，2 篇全文手稿无法获取，1 篇非英文出版物（图 25－1）。最终分析纳入了 15 项研究，这些研究提供了滑液白细胞计数、PMN 百分比和（或）CRP 数值（表 25－1）[8-22]。

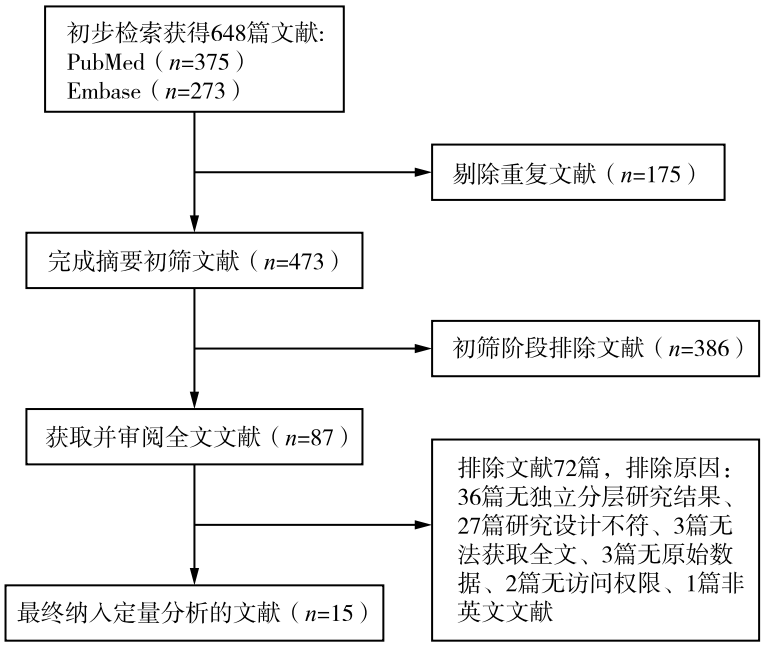

图 25－1 文献纳入流程图

表 25－1 假体周围关节感染(PJI)与无菌性关节感染患者滑膜白细胞计数、多形核细胞百分比(PMN %)及 C 反应蛋白(CRP)的均值和标准差

研究,年份	研究设计	膝关节						髋关节					
		白细胞计数[个/μL(*n*)]		PMN (%)		CRP(mg/L)		白细胞计数[个/μL(*n*)]		PMN [%(*n*)]		CRP[mg/L(*n*)]	
		PJI	无菌性	PJI(*n*)	无菌性(*n*)	PJI(*n*)	无菌性(*n*)	PJI	无菌性	PJI	无菌性	PJI	无菌性
Ghanem 等,2008	R	58 027±17 372 (161) *+	549±1 894 (268)*+	85±23.3 (161)*+	25±22.8 (268)*+	N/A	N/A	N/A	N/A	N/A	N/A	N/A	N/A
Klemt 等,2023	R	N/A	N/A	N/A	N/A	N/A	N/A	26 421±19 329 (191)	812±953 (273)	88.5±11.4 (191)	16.1±9.4 (273)	N/A	N/A
Denyer 等,2023	R	60 612±77 916 (124)	788±1 145 (159)	88.7±13 (124)	27±22 (159)	N/A	N/A	64 782± 92 807 (122)	3 949± 8 980 (167)	85.8± 21 (122)	54.5± 33.1 (167)	N/A	N/A
Balato 等,2018	R	7 892±18 124 (31)*+	808±1032 (136)*+	84±6.7 (31)*+	47±22.8 (136)*+	N/A	N/A	N/A	N/A	N/A	N/A	N/A	N/A
Warren 等,2021	P	57 803±66 595 (53)	735±856 (70)	89±13 (5)	21±24 (70)	N/A	N/A	N/A	N/A	N/A	N/A	N/A	N/A
Kim 等,2017	R	50 825±38 903 (12)	2 141±2 837 (185)	93.3±2.5 (12)	70.7±24.9 (185)	N/A	N/A	N/A	N/A	N/A	N/A	N/A	N/A
Karlidag 等,2024	R	32 496±38 156 (50)	2 350±8 230 (94)	86.4±20.4 (50)	39.2±25 (94)	N/A	N/A	43 995± 53 621(59)	6 397± 22 194(57)	88.4± 15(59)	36.8± 26.2(57)	N/A	N/A
Vanderstappen 等,2013	R	N/A	N/A	N/A	N/A	11.98± 9.65(11)	1.08± 1.14(33)	N/A	N/A	N/A	N/A	N/A	N/A
Schinsky 等,2008	P	N/A	N/A	N/A	N/A	N/A	N/A	61 336± 84 268(55)	1 721± 4 722(146)	86.1±20.3 (55)	51.3±29.3 (146)	N/A	N/A
Omar 等,2015	P	N/A	N/A	N/A	N/A	N/A	N/A	20 253(10 574～29 932)(21)#	1 592(784～2 399)(59)#	85(79～91) (21)#	35(28～41) (59)#	15.5(17～21)(21)#	1.2 (0～2)(59)#
Higuera 等,2017	R	N/A	N/A	N/A	N/A	N/A	N/A	42 794(27 891～57 697) (79)#	1 890(1 247～2 533)(374)#	89.7 (87～92.4) (76)#	44.6 (41.6～47.7) (339)#	N/A	N/A
Trampuz 等,2004	P	18 900± 44 425(34)*+	300±3,975 (99)*+	92±11.3 (34)*+	7±19.8 (99)*+	N/A	N/A	N/A	N/A	N/A	N/A	N/A	N/A
Yi 等,2013	R	N/A	N/A	N/A	N/A	N/A	N/A	84 954± 108 948(36)	2 391±2 640 (37)	91±7 (36)	63±23 (37)	N/A	N/A
Choi 等,2016	R	N/A	N/A	N/A	N/A	N/A	N/A	75 974± 24 539(50)	849.6±315 (88)	88.2±0(50)	39.2±0(88)	N/A	N/A
Bedair 等,2010	R	92 600± 12 7000(19)	4 200±5 700 (127)	89.6±20.6 (19)	76.9±21.2 (127)	N/A	N/A	N/A	N/A	N/A	N/A	N/A	N/A

注:*数值以中位数呈现;+标准差由范围、四分位距估算得出;#置信区间;R—回顾性研究;P—前瞻性研究;N/A—数据不可用。

对纳入研究的回顾显示，共涉及 3 183 个关节，包括：495 例 PJI TKA，1 171 例无菌性 TKA，613 例 THA 后 PJI，1 201 例无菌性 THA。评估了滑液标志物（包括白细胞计数、CRP 和 PMN 百分比），许多患者报告了这 3 个终点的不同组合。在报告中位数而非均值的研究中，假定为正态分布，以便将均值等同于中位数。在未报告标准差或 95% *CI*，而是报告范围（R）或四分位距（*IQR*）的研究中，假定为正态分布，以便通过以下公式估算标准差（*SD*）：$SD = R/4$ 和 $SD = IQR/1.35$。

采用随机效应模型进行亚组荟萃分析，以评估 PJI 背景下 TKA 和 THA 之间滑液 CRP、白细胞计数和 PMN 百分比均值的影响大小。进一步分析评估了在 TKA 和 THA 两种背景下，PJI 患者与无菌患者之间滑液 CRP、白细胞计数 和 PMN 百分比的均值。使用 Dixon *Q* 检验比较亚组间的差异，并计算具有 95% *CI* 的均值差异以评估统计学显著性。显著性设定为 $P<0.05$。

2. 结果

相应文献及其报告的髋关节和膝关节 PJI 及无菌关节的滑液 CRP、白细胞计数和 PMN 百分比见表 25－1。

（1）滑液白细胞计数分析：包括 14 项研究，涉及 484 例 TKA 后 PJI，1 138 例无菌性 TKA，613 例 THA 后 PJI，和 1 201 例无菌性 THA[8－14,16－22]。TKA 后 PJI 的滑液平均白细胞计数（43 241 个/μL，95% *CI*：26 854～59 628）与无菌性 TKA（1 407 个/μL，95% *CI*：531～2 282）之间存在显著差异（$P<0.01$）。THA 后 PJI 的滑液平均白细胞计数（50 486 个/μL，95% *CI*：34 693～66 280）与无菌性 THA（1 817 个/μL，95% *CI*：1 110～2523）之间也再次发现这种差异（$P<0.01$）。然而，TKA 后 PJI 和 THA 后 PJI 之间的滑液平均白细胞计数差异无统计学意义（7 245 个/μL，95% *CI*：－15 516～30 007），$P=0.53$）（表 25－2 和图 25－2）。

表 25－2 THA 与 TKA 后 PJI 的滑膜白细胞计数比较（个/μL）

指标	THA（*n* = 613）	TKA（*n* = 484）	*P* 值*
平均白细胞计数（95% *CI*）	50 486（34 693～66 280）	43 241（26 854～59 628）	0.55

注：THA—全髋关节置换术，TKA—全膝关节置换术，PJI—假体周围关节感染，*CI*—置信区间，* THA 后 PJI 与 TKA 后 PJI 之间的均值差异。

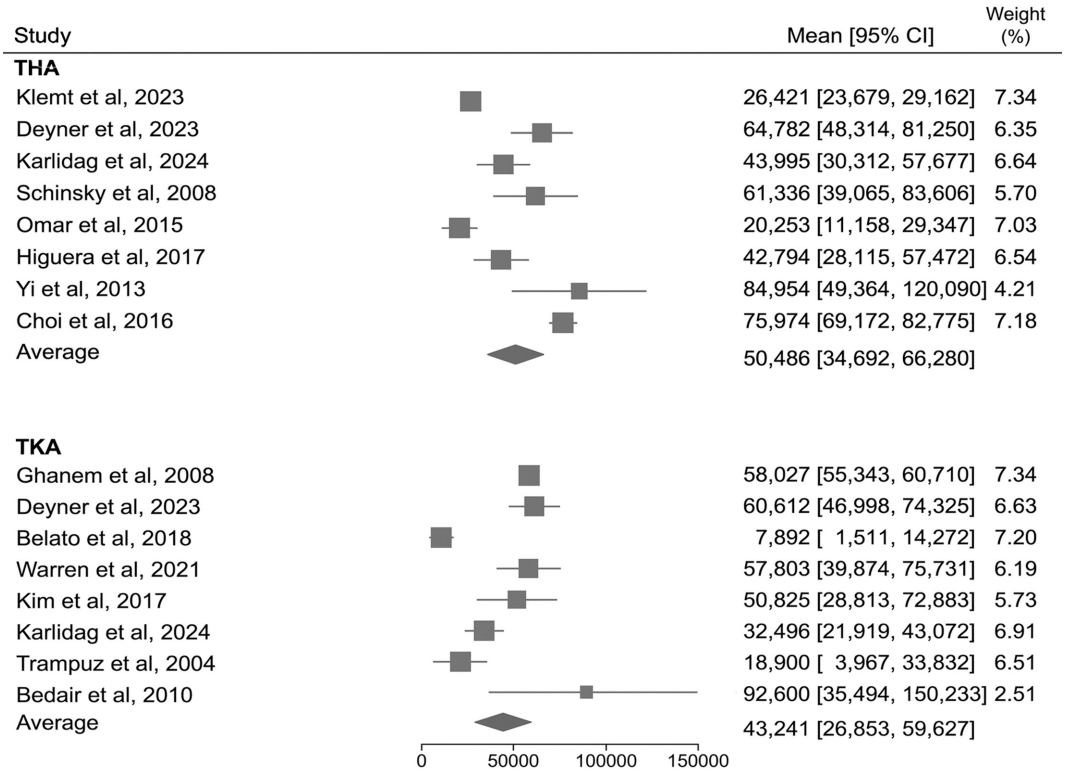

图 25－2 THA 和 TKA 后 PJI 滑液白细胞计数的森林图

注：THA—全髋关节置换术，TKA—全膝关节置换术，PJI—假体周围关节感染。

(2) 滑液 PMN 百分比:纳入了 14 项研究,涉及 436 例 TKA 后 PJI,1 138 例无菌性 TKA,610 例 THA 后 PJI,和 1 166 例无菌性 THA [8-14,16-22]。TKA 后 PJI (88.5%,95% *CI*:85.7%～91.3%)与无菌性 TKA(39.2%,95% *CI*:22.3%～56.2%)之间的 PMN 百分比差异有统计学意义($P<0.01$)。类似地,THA 后 PJI 的 PMN 百分比(88.4%,95% *CI*:87.7%～89.2%)显著高于无菌性 THA (42.4%,95% *CI*:32.4%～52.4%,$P<0.01$)。TKA 后 PJI 与 THA 后 PJI 的 PMN 百分比差异无统计学意义(0.1%,95% *CI*:-3.0%～2.9%,$P=0.97$)(图 25-3)。

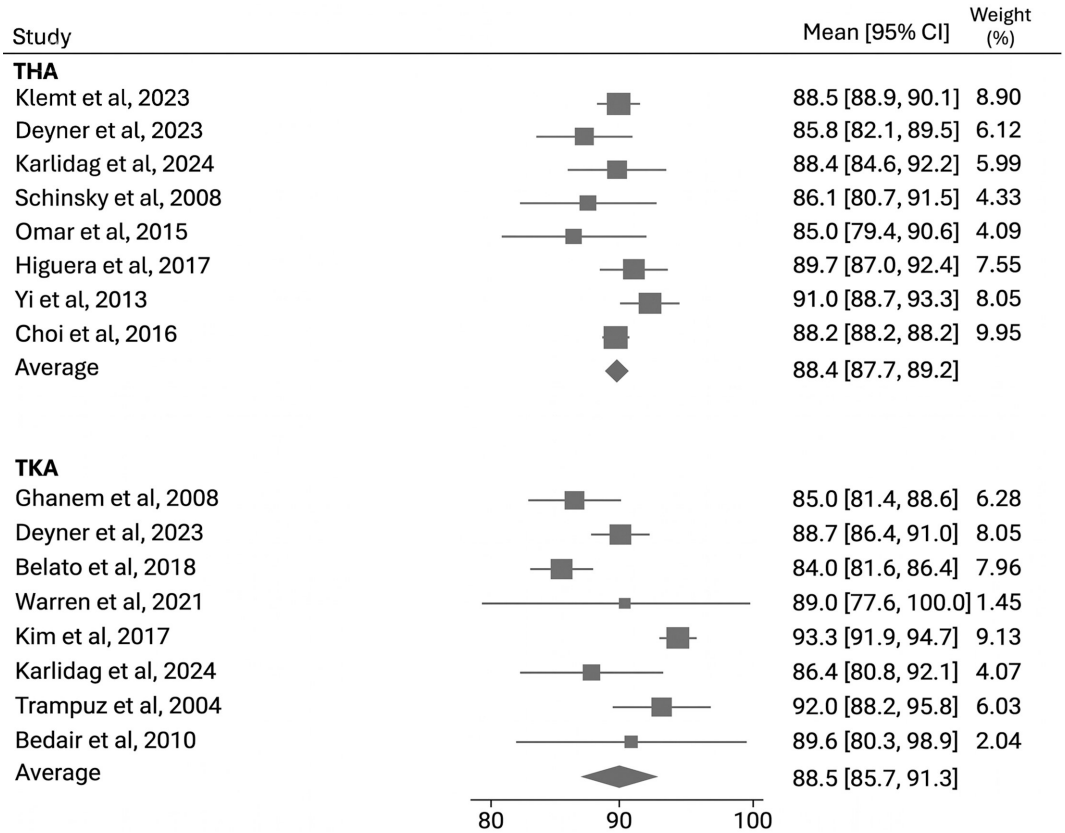

图 25-3　THA 和 TKA 后 PJI 滑液 PMN 百分比的森林图

注:THA—全髋关节置换术,TKA—全膝关节置换术,PJI—假体周围关节感染,PMN—多形核中性粒细胞。

(3) 滑液 CRP 评估:包括 2 项研究,涉及 11 例 TKA 后 PJI,33 例无菌性 TKA,21 例 THA 后 PJI,59 例无菌性 THA [15,17]。TKA 后 PJI 的滑液 CRP (12.0 mg/L,95% *CI*:6.3～17.7)显著高于无菌性 TKA(1.1 mg/L,95% *CI*:0.7～1.5,$P<0.01$)。THA 后 PJI 的滑液 CRP[15.5 mg/L(95% *CI*:8.9～22.1)]也显著高于无菌性 THA[1.2 mg/L(95% *CI*:0.2～2.2),$P<0.01$]。然而,TKA 后 PJI 和 THA 后 PJI 之间的滑液 CRP 均值差异再次显示无统计学意义(3.5,95% *CI*:-5.2～12.2,$P=0.43$](表 25-3 和图 25-4)。

表 25-3　THA 与 TKA 后 PJI 的滑液 CRP 比较(mg/L)

指标	THA($n=21$)	TKA($n=11$)	*P* 值*
平均 CRP(95% *CI*)	15.5(8.9～22.1)	12.0(6.3～17.7)	0.43

注:THA—全髋关节置换术,TKA—全膝关节置换术,PJI—假体周围关节感染,CRP—C 反应蛋白,*CI*—置信区间,* THA 后 PJI 与 TKA 后 PJI 之间的均值差异无统计学意义。

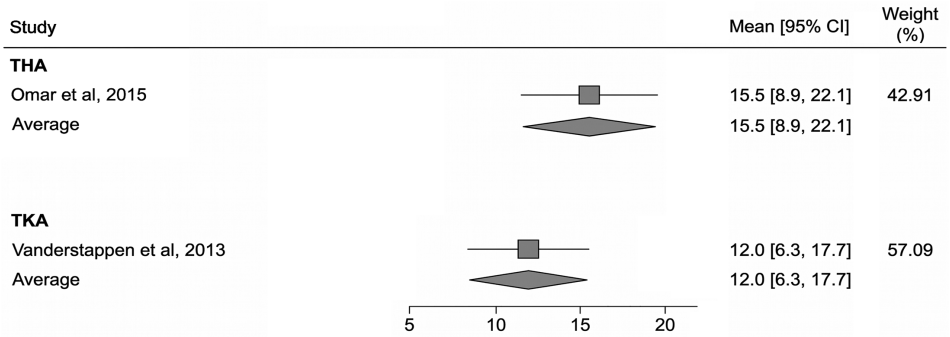

图 25－4 THA 和 TKA 后 PJI 滑液 CRP 的森林图

注：THA—全髋关节置换术，TKA—全膝关节置换术，PJI—假体周围关节感染，CRP—C 反应蛋白。

讨 论

对现有文献的系统评价发现，基于纳入手稿中的信息，THA 后 PJI 与 TKA 后 PJI 的滑液白细胞计数、PMN 百分比和 CRP 不存在显著差异。这些来自多个国家、多个机构、不同时间点的数据使得该建议具有普遍性，适用于 ICM 共识。其影响深远，因为它支持了当时的 2018 年 ICM 共识，该共识未区分 THA 和 TKA 后 PJI 的滑液标志物。然而，该建议存在局限性，注意到许多研究因未区分 THA 后 PJI 和 TKA 后 PJI 而被排除，限制了统计分析可用的病例数。因此，滑液 CRP 的评估仅包括 2 项研究：Vanderstappen 等[15]评估了仅限于膝关节的滑液 CRP，而 Omar 等[17]仅评估了髋关节。因此，无法在一项研究队列内直接比较滑液 CRP，限制了其意义。

本研究还存在一定的局限性。有 3 项研究报告的是中位数而非均值，因此假设为正态分布以便将均值等同于中位数。此外，3 项研究未提供标准差，而是提供了滑液值的范围或 IQR，如前所述，这被近似为标准差。假设为正态分布限制了我们的结果，因为我们无法知道任何纳入研究中患者的真实分布。此外，研究使用了不同的定义来确定 PJI 的存在，包括肌肉骨骼感染学会（MSIS）标准、美国传染病协会标准、美国骨科医师学会标准和 ICM 共识。上述各类诊断标准虽存在大量重合判定条目，但彼此间的差异会大幅削弱不同研究间横向对比的有效性。

THA 和 TKA 后 PJI 的滑液 CRP、白细胞计数和 PMN 百分比相似，基于系统评价的现有数据，不推荐使用不同的阈值。未来评估 PJI 滑液标志物的研究应该对 TKA 和 THA 加以区分。

问题 2：滑液钙卫蛋白在诊断假体周围关节感染中是否有作用？

Dariusz Grzelecki，Piotr Sypień，Rares Mircea Birlutiu，Mohammad Kamal Abdelnasser，Mats Bue，Rüdiger von Eisenhart-Rothe，Imelda Lumban Gaol，Carlos Higuera Rueda，Giovanni Balato

【回答/建议】 是的。滑液钙卫蛋白（CLP）是诊断髋关节和膝关节慢性 PJI 的一个有前景的生物标志物。

【证据等级】 中等。

【代表投票】 同意 76.6%，不同意 16.3%，弃权 7.1%（中等共识：明显多数支持）。

依 据

CLP 是一种主要在中性粒细胞和单核细胞中产生的锌钙结合异二聚体[23]。CLP 由这些细胞在炎症或感染部位释放。该标志物在 PJI 诊断中的作用已被探讨[24－26]。通常，有两种可用的方法来量化滑液中的 CLP。CLP 酶联免疫吸附试验（ELISA）基于使用针对 CLP 的单克隆和多克隆抗体进行比色检测。相比之下，CLP 侧流试验（LFT）是对滑液 CLP 的定量检测，其优势在于可立即获得结果，有助于 PJI 的快速术中诊断。最近，5 项荟萃分析评估了 CLP 诊断 PJI 的准确性，并一致得出结论，CLP 表现出高水平的诊断敏感度和特异度，证实了其作为 PJI 临床评估中可靠生物标志物的潜在效用[26－30]。

本系统文献评价由 2 名研究人员独立使用 PubMed、

Medline 和 Scopus 数据库进行。根据选定的与 CLP 和 PJI 诊断相关的医学主题词(MeSH 术语),共纳入 15 项原始研究。其中,6 项研究调查了实验室方法,包括 5 项采用 ELISA 法[31-35]和一项使用免疫比浊法[36]。11 项研究调查了 LFT,其中 6 项研究专门针对慢性 PJI(Lyfstone®CLP)[34,37-41],5 项研究用于滑液样本的超说明书使用[25,31,42-44]。对于 PJI 的诊断,8 项研究参考了 ICM 2018 标准[45],3 项遵循了 EBJIS 2021 标准[46],4 项研究使用了较旧的诊断标准。

利用从原始研究中获取的 1 161 名患者的汇总数据进行了全面分析。关节样本包括 372 个髋关节,722 个膝关节和 12 个肩关节样本。值得注意的是,一项研究(55 个样本)未明确关节分布[43]。1 161 名患者中,其中 399 例被诊断为 PJI, 749 例为无菌性失败,13 例诊断不确定。

阳性 PJI 诊断的截断值因研究和所应用的量化方法而异,范围从 1.5～173 mg/L(AUC 为 0.71～0.996)。7 项研究中最常用的阈值是 50 mg/L(AUC = 0.926～0.996)[25,31,32,32,41,42,44]。在所有队列中,敏感度为 60%～100%,特异度为 61%～100%,阳性预测值(PPV)为 40%～100%,阴性预测值(NPV)为 78%～100%。LFT 的敏感度为 60%～100%,特异度为 61%～98.5%,与 ELISA 法(分别为 87.5%～100%和 76.9%～100%)相当。

Warren 等[41]报告,采用专用的 LFT,应用测试制造商提出的阈值(50 mg/L)和 2018 年 ICM 共识的诊断标准,敏感度和特异度分别为 98.2% 和 98.5%,尽管仅包括 TKA 后 PJI。相反,Lazic 等[38]一项规模较小的研究分析了植入物松动患者,显示敏感度和特异度分别为 60% 和 61%。尽管使用了 EBJIS 诊断标准,但无法建立骨溶解程度与测试性能之间的相关性。此外,当存在其他关节内炎症原因时,例如在术后早期,CLP 具有良好的诊断性能。然而,需要更大规模的研究来确定此类情况下的准确阈值。关于用于诊断 PJI 的 LFT,需要注意是,读取结果需要智能手机应用程序。光照条件、不同的分辨率和相机参数会影响获得的结果。

几位作者评估了用于粪便样本的特定分析仪进行的不同即时检测,将其超说明书使用于滑液样本,结果优异。Wouthuysen-Bakker 等[25]在 61 份患者滑液样本上使用 Quantum Blue® fCAL 测定法排除 PJI,达到了 89%的敏感度和 90%的特异度。Bottagisio 等[43]和 Alkaidhem 等[42]使用了类似的测试,准确度相当。然而,必须注意的是,这些测试是针对固体样本而非液体样本进行验证的,需要将结果从 μg/g 重新校准为 mg/L。

实验室方法的潜在局限性包括成本较高、可用性低以及需要将样本运送到实验室而导致周转时间更长。Salari 等[32]在对 76 名患者的研究中展示了极佳的准确性,根据 2018 年 ICM 共识定义将患者分为 PJI 组和无菌组,采用 50 mg/L 的截断值(AUC = 0.996),实现了 100%的敏感度和 95%的特异度。Warren 等[34]在相同队列上研究了侧流试验和 ELISA 测试,两种方法获得了相同的敏感度(98.1%)和特异度(95.7%)结果。Grassi 等[31]也获得了类似的结果,LFT 的敏感度和特异度分别为 97.4% 和 94%,ELISA 法的敏感度和特异度分别为 92% 和 100%。唯一比较不同实验室方法的研究是由 Grzelecki 等[36]进行的。他们采用了免疫比浊技术,发现敏感度和特异度分别为 95.6% 和 96%,结果与 ELISA 法相当。最后,Festa 等[29]的荟萃分析结果包含了 14 项现有研究,汇总敏感度为 92%,特异度为 93%,证实了 CLP 可能为诊断 PJI 提供非常高的准确度,这与本评价的结果一致。

专门用于检测滑液中 CLP 的实验室和 LFT 方法在诊断慢性 PJI 方面都很有前景。尽管先前的研究强调了一些局限性,例如样本量小、诊断标准不同、血液污染对结果的影响以及使用滑液样本时需要验证,但该生物标志物的优异准确性仍鼓励其在临床实践中推广应用。

问题 3:感染关节的滑液 pH 值是否不同于未感染关节?

Ayesha Abdeen, Javad Parvizi, Tsed Alex, Michael Kheir, Thomas P Schaer

【回答/建议】 否。无论是否存在感染,滑膜关节液 pH 均可呈酸性或碱性。pH 值是值得关注的诊断指标,但仍需进一步阐明关节内宿主—微生物相互作用及其对 pH 的影响。现有证据不足以支持将 pH 作为鉴别感染性与无菌性滑液的诊断生物标志物。

【证据等级】 有限。

【代表投票】 同意 82.0%,不同意 10.4%,弃权 7.7%(强共识:超多数支持)。

依 据

pH 标度用于确定溶液的酸度或碱度，较低的 pH 值表示酸度增加。关于滑液 pH 值的研究可追溯到 1959 年，当时 Jebens 等[47]证明滑液的平均 pH 值显著高于血清(7.7±0.04 对 7.38±0.01)，并且在关节创伤(7.56±0.03)和骨关节炎(7.55±0.04)情况下滑液的 pH 值较低。1975 年一项关于人类滑液的研究揭示了滑液白细胞计数增加与滑液 pH 值降低之间的直接相关性[48]。其他研究强调了炎症增加与滑液酸度之间的关系：类风湿关节炎等炎症性疾病中的滑液 pH 值低于骨关节炎[49]。

感染滑液的 pH 值低于非感染滑液[48,50-52]。这很可能是由于感染情况下炎症加剧和乳酸产生增加所致[51]。Treuhaft 等[49]证明，在炎性关节炎背景下，滑液的 pH 值与乳酸的存在以及临床炎症的严重程度密切相关。最近的研究揭示了髋关节和膝关节原发性和 PJI 情况下 pH 值降低[52-54]。Judl 等[54]报告称，患有髋关节和膝关节 PJI 的患者滑液 pH 值(6.98± 0.48)显著低于非感染髋关节和膝关节置换术患者(7.82±0.29)，并且 7.4 的 pH 阈值对诊断 PJI 具有 88.6%的敏感度和 95.5%的特异度。相反，虽然 Theil 等[52]也证明滑液 pH 值在 7.11 的阈值下具有合理的特异度(89%)，但作者报告滑液 pH 值对于诊断髋关节和膝关节慢性 PJI 的敏感度较差(53%)。

为了回答上述问题，本研究按照系统评价和荟萃分析首选报告项目(PRISMA)开展全面系统文献评价。本研究免于机构审查委员会的批准。采用医学主题词(MeSH 术语)词识别相关研究。主要使用的数据库是 PubMed 和 Scopus，并使用 Web of Science 以确保识别所有可能的引文。在所审查的文献中，只有包含直接测量滑液 pH 值的原始研究的文章被纳入分析。纳入审查的物种包括人类和临床相关动物物种，包括马、猪和犬。pH 值数据报告为记录值或计算值，用于正常关节、脓毒性关节炎、骨关节炎和关节置换术。痛风、类风湿关节炎、创伤和软组织损伤等情况被排除在外。

初步检索在 3 个数据库中共得到 2 959 篇文献，其中 20 篇符合纳入标准。物种分布为：人类 15 篇、马 5 篇、犬 1 篇、猪 1 篇。9 篇文献发表于 2010 年之后。50%的文献包含正常滑液 pH 的直接测量值；5 篇文献包含与化脓性关节炎相关情况下的 pH 直接测量值；10 篇文献包含骨关节炎情况下的 pH 直接测量值；4 篇文献报告了化脓性关节置换的 pH 值，5 篇文献包含无菌性关节置换的 pH 值；2 篇文献同时报告了致病微生物与 pH 值，2 篇文献提及了抗菌药物使用与 pH 值的关系。pH 的测量方法差异很大，涵盖了数字 pH 计、商用血气分析仪到 pH 试纸等多种方式。总体而言，从采集到分析过程中保持样本完整性的严谨程度较低且差异显著。此外，若样本在分析时并非新鲜采集，还存在 pH 值随时间变化以及储存温度影响 pH 值的问题。

有一些共识认为，感染情况下滑液的 pH 值较低。此外，感染滑液的 pH 值低可以解释为什么某些抗菌药物(如氨基糖苷类)用于革兰氏阴性菌感染时效果较差[48]。白细胞、代谢产物和炎症介质已被证明会影响滑液的 pH 值，这可以解释为什么感染滑液的 pH 值与非感染滑液不同[48,55]。非甾体抗炎药和(或)全身或局部抗菌药物对滑膜环境的影响尚不明确。只有 2 项研究提到了抗菌药物的使用，均考虑了特定抗菌药物对关节环境的影响。在测量 pH 值时，关于抗菌药物对体内环境影响(反之亦然)的已发表数据很少。脓毒性条件下的致病菌也可能影响 pH 值变化的程度，尤其是在比较不同门的生物时。有 2 项研究测量了致病菌的 pH 值，均使用了实验诱导的脓毒性关节炎模型。其他列出临床人群中致病菌的论文并未将这些菌与 pH 值相关联。此外，关节置换术创造的环境是独特且研究不足的，可能直接影响 pH 值。在一项生理模拟研究中，关节液中的金属离子显示出缓冲作用；金属沉积病、滑膜切除术和关节切开术都会改变天然关节的 pH 值，使其更偏向碱性环境[56]。高龄也可能影响滑液 pH 值。Milosev 等[56]证明，与 40～49 岁的人群相比，患有髋关节和膝关节原发性骨关节炎以及因髋关节和膝关节置换术无菌性失败而翻修的 80 多岁患者的滑液 pH 值更高。没有研究探讨术后即刻手术伤口环境中的 pH 值。

结 论

目前的系统评价揭示，感染情况下的滑液 pH 值与非感染关节不同。然而，有多种因素可以影响滑液环境，例如炎症、肾衰竭、金属沉积病以及非甾体抗炎药的使用等。因此，pH 值不是 PJI 可靠的独立诊断指标。滑液 pH 值作为 PJI 诊断的辅助手段显示出前景，但其作为诊断指标的作用以及指导抗菌药物选择的潜力需要进一步完善。需要进行具有高转化保真度的原始体内研究和(或)使用标准化分析方法的临床研究，以更好地理解宿主—微生物相互作用及其在不同关节病理状态下环境的影响。

问题4：在检出假体周围关节感染病原体方面，滑液与关节周围组织的检出率是否存在差异？

Hakan Kocaoglu，Mike R. Reed，Jared A. Warren，Bernhard JH. Frank，N Amir Sandiford，Naomi Kobayashi，Fidel G. Dobarganes Barlow，Kamolsak Sukhonthamarn，Colin M. Baker

【回答/建议】 是。假体周围组织标本的病原体检出率较高，所有病例均应采集假体周围组织标本。

【证据等级】 中等。

【代表投票】 同意95.4%，不同意2.3%，弃权2.3%(完全共识：意见一致)。

依　据

在PJI背景下识别致病菌对于诊断和治疗都至关重要。准确的微生物鉴定对于靶向抗菌治疗是必需的，并影响治疗结果[57-62]。尽管最近提出了各种技术和先进技术，但滑液和(或)术中关节周围组织样本的传统培养技术仍然是PJI中最广泛使用的微生物分离方法。

基于证据提供关于滑液和组织样本培养结果效率的建议本质上很困难，因为文献中关于PJI如何定义、研究方案和统计分析存在很大异质性。许多机构在培养技术、样本处理和采样方案方面存在很大差异。滑液样本通常送检一次培养，而关节周围组织通常送检多份。传统观点认为，组合多个组织样本有助于提高敏感度并降低特异度。鉴于此，组合多个组织样本将提高培养效率，并提供更大的阳性结果机会。此外，已证明滑液样本更常用于培养浮游细菌，这些细菌更常见于急性感染或由高毒力微生物引起的PJI，而组织或声波裂解液培养更可能捕获固着的和受生物膜保护的微生物[63-64]。

文献回顾表明，与滑液(45%～75%)相比，假体周围组织培养似乎具有更高的诊断敏感度(65%～94%)[65-68]。然而，也存在相互矛盾的报告。Boyle等[69]最近的一项研究检查了363名根据最新ICM共识定义的PJI患者，发现术前滑液样本与翻修手术时术中组织培养之间的符合率为76.8%。只有7份(1.9%)滑液样本是多微生物的，而术中组织样本有35份(9.6%)是多微生物的。这些发现强调了组织培养对于识别致病菌的重要性，尤其是在多微生物PJI的情况下。微生物类型确实在符合率中起作用，甲氧西林敏感金黄色葡萄球菌(methicillin-sensitive *Staphylococcus aureus*，MSSA)和MRSA最可能通过滑液样本识别，而痤疮丙酸杆菌和多微生物感染更可能通过关节周围组织取样识别。

在慢性或惰性PJI的情况下，仅靠滑液样本不太可能识别致病菌，并且常常提供假阴性结果[70]。最近的文献支持这一点，表明滑液培养很难识别缓慢生长的革兰氏阳性厌氧菌，如痤疮丙酸杆菌[71,72]。有趣的是，Font-Viscarra等检查了87例PJI，并比较了滑液样本与假体周围组织和拭子样本的阳性培养频率。他们发现滑液样本在90%的病例中培养呈阳性，而组织样本为82%。作者将此部分归因于在血培养瓶中孵育滑液样本的做法，这一观点得到了文献支持[73]。

相反，Schulz等[74]评估了167例术前滑液样本或术中组织样本培养阳性的PJI患者。在这项研究中，滑液培养检出致病菌的比例为66%，显著低于术中组织培养的92%。正如预期，术中标本更可能检出多微生物感染。慢性感染更易从术中组织样本而非滑液中检出致病菌，这同样是文献中反复出现的常见结论。Bjerkan等[75]评估了18例PJI病例，其中滑液培养阳性12例，而组织标本培养阳性16例($P=0.008$)，表明关节周围组织取样的效率更高。

几项研究评估了术前滑液样本和术中样本之间的符合率(表25-4)。Tetreault等[76]对65名术前培养阳性穿刺的PJI患者进行了一项随机对照试验，一组在术前给予预防性抗菌药物，另一组在采集组织样本后给予抗菌药物。术前与术中培养符合率在术前抗菌药物组和采集组织样本后抗菌药物组分别为82%和81%。虽然这凸显了抗菌药物使用可能不影响效率，但从滑液单独和术中组织进行微生物鉴定仍然存在差异。Barker等[77]同样旨在确定PJI情况下滑液穿刺的准确性。作者得出结论，滑液培养的后验概率不可靠，再次强调了多个组织样本的必要性。

此外，Huang等[78]评估了49例PJI患者，发现滑液培养检出微生物的比例为61.2%；然而，当联合滑膜组织与超声冲洗液样本时，阳性培养率升至79.6%，再次强调了关节周围组织取样在病原体鉴定中的重要性。值得注意的是，二代测序(NGS)作为一种在PJI领域日益受到关注的新型技术，在95.6%的PJI患者中检出了

微生物。这些发现与其他 NGS 相关 PJI 研究的报道结果一致，表明该技术在从滑液及组织样本中鉴定 PJI 微生物方面具有潜在应用价值[79-82]。

结 论

滑液和组织标本都有助于在 PJI 背景下识别感染性微生物。术中获取的多个关节周围组织与滑液相结合，总体上提供了更高的效率，并有助于在 PJI 患者中进行微生物鉴定，特别是在缓慢生长的微生物和多微生物感染的病例中。更新颖的技术，如组织和植入物声波裂解以及宏基因组测序，可能在识别致病病原体方面提供额外的效用；然而，有限的可用性和缺乏共识目前限制了它们的使用。

表 25-4 文献中报告术前滑液培养结果与术中组织样本结果符合率的研究

作者，年份	感染的定义	一致率(%)	滑液培养阳性(%)	关节周围组织培养阳性(%)
Shanmugasundaram 等，2014[83]	手术医生酌情处理	75(THA) 78.6(TKA)	44.4(THA) 45.2(TKA)	85(THA) 79.3(TKA)
Lindberg-Larsen 等，2017[84]	手术医生酌情处理	66		
Declerq 等，2020[85]	窦道或 2+级培养物	68.2	77.6	87
Rockov 等，2020[86]	MSIS 2011	78.1		
Boyle 等，2021[69]	MSIS 2011	76.6		
Schulz 等，2021[74]	基于 MSIS	52.1		

参考文献

[1] Tarabichi M, Shohat N, Goswami K, et al. Diagnosis of periprosthetic joint infection: the potential of next-generation sequencing[J]. J Bone Joint Surg Am, 2018, 100(2): 147-154.

[2] Postler A, Lützner C, Beyer F, et al. Analysis of total knee arthroplasty revision causes[J]. BMC Musculoskelet Disord, 2018, 19(1): 55-55.

[3] Boddapati V, Fu MC, Tetreault MW, et al. Short-term complications after revision hip arthroplasty for prosthetic joint infection are increased relative to noninfectious revisions [J]. J Arthroplasty, 2018, 33(9): 2997-3002.

[4] Shohat N, Bauer T, Buttaro M, et al. Hip and knee section, what is the definition of a periprosthetic joint infection (PJI) of the knee and the hip? can the same criteria be used for both joints[J]. J Arthroplasty, 2019, 34(2S): S325-S327.

[5] Parvizi J, Tan TL, Goswami K, et al. The 2018 definition of periprosthetic hip and knee infection: an evidence-based and validated criteria [J]. J Arthroplasty, 2018, 33(5): 1309-1314.

[6] Parvizi J, Della Valle CJ. AAOS clinical practice guideline: diagnosis and treatment of periprosthetic joint infections of the hip and knee[J]. J Am Acad Orthop Surg, 2010, 18(12): 771-772.

[7] Osmon DR, Berbari EF, Berendt AR, et al. Diagnosis and management of prosthetic joint infection: clinical practice guidelines by the infectious diseases society of america[J]. Clin Infect Dis, 2013, 56(1): e1-e25.

[8] Ghanem E, Parvizi J, Burnett RS, et al. Cell count and differential of aspirated fluid in the diagnosis of infection at the site of total knee arthroplasty[J]. J Bone Joint Surg Am, 2008, 90(8): 1637-1643.

[9] Klemt C, Tirumala V, Smith EJ, et al. Complete blood platelet and lymphocyte ratios increase diagnostic accuracy of periprosthetic joint infection following total hip arthroplasty [J]. Arch Orthop Trauma Surg, 2023, 143(3): 1441-1449.

[10] Denyer S, Eikani C, Sheth M, et al. Diagnosing periprosthetic joint infection[J]. Bone Jt Open, 2023, 4(11): 881-888.

[11] Balato G, Franceschini V, Ascione T, et al. Diagnostic accuracy of synovial fluid, blood markers, and microbiological testing in chronic knee prosthetic infections[J]. Arch Orthop Trauma Surg, 2018, 138(2): 165-171.

[12] Warren J, Anis HK, Bowers K, et al. Diagnostic utility of a novel point-of-care test of calprotectin for periprosthetic joint infection after total knee arthroplasty: a prospective cohort study[J]. J Bone Joint Surg Am, 2021, 103(11): 1009-1015.

[13] Kim SG, Kim JG, Jang KM, et al. Diagnostic value of synovial white blood cell count and serum c-reactive protein for acute periprosthetic joint infection after knee arthroplasty [J]. J Arthroplasty, 2017, 32(12): 3724-3728.

[14] Karlidag T, Luo TD, Gehrke T, Citak M. How reliable is the absolute synovial polymorphonuclear neutrophil cell count in diagnosing periprosthetic joint infection[J]. J Arthroplasty, 2024, 39(4): 1060-1068.

[15] Vanderstappen C, Verhoeven N, Stuyck J, et al. Intra-

articular versus serum c-reactive protein analysis in suspected periprosthetic knee joint infection[J]. Acta Orthop Belg, 2013, 79(3): 326-330.

[16] Schinsky MF, Della Valle CJ, Sporer SM, et al. Perioperative testing for joint infection in patients undergoing revision total hip arthroplasty[J]. J Bone Joint Surg Am, 2008, 90(9): 1869-1875.

[17] Omar M, Ettinger M, Reichling M, et al. Synovial c-reactive protein as a marker for chronic periprosthetic infection in total hip arthroplasty[J]. Bone Joint J, 2015, 97-b(2): 173-176.

[18] Higuera CA, Zmistowski B, Malcom T, et al. Synovial fluid cell count for diagnosis of chronic periprosthetic hip infection [J]. J Bone Joint Surg Am, 2017, 99(9): 753-759.

[19] Trampuz A, Hanssen AD, Osmon DR, et al. Synovial fluid leukocyte count and differential for the diagnosis of prosthetic knee infection[J]. Am J Med, 2004, 117(8): 556-562.

[20] Yi PH, Cross MB, Moric M, et al. The 2013 frank stinchfield award: diagnosis of infection in the early postoperative period after total hip arthroplasty[J]. Clin Orthop Relat Res, 2014, 472(2): 424-429.

[21] Choi HR, Agrawal K, Bedair H. The diagnostic thresholds for synovial fluid analysis in late periprosthetic infection of the hip depend on the duration of symptoms[J]. Bone Joint J, 2016, 98-b(10): 1355-1359.

[22] Bedair H, Ting N, Jacovides C, et al. The mark coventry award: diagnosis of early postoperative TKA infection using synovial fluid analysis[J]. Clin Orthop Relat Res, 2011, 469(1): 34-40.

[23] Brophy MB, Hayden JA, Nolan EM. Calcium ion gradients modulate the zinc affinity and antibacterial activity of human calprotectin [J]. J Am Chem Soc, 2012, 134(43): 18089-18100.

[24] Grzelecki D, Marczak D, Dudek P, et al. Is there a role of calprotectin testing in the diagnosis of surgical site infections after total hip and knee arthroplasty? A preliminary study [J]. Adv Clin Exp Med, 2024, 33(5): 543-548.

[25] Wouthuyzen-Bakker M, Ploegmakers JJW, Kampinga GA, et al. Synovial calprotectin: a potential biomarker to exclude a prosthetic joint infection[J]. Bone Joint J, 2017, 99-B(5): 660-665.

[26] Hantouly AT, Salameh M, Toubasi AA, et al. Synovial fluid calprotectin in diagnosing periprosthetic joint infection: a meta-analysis[J]. Int Orthop, 2022, 46(5): 971-981.

[27] Peng X, Zhang H, Xin P, et al. Synovial calprotectin for the diagnosis of periprosthetic joint infection: a diagnostic meta-analysis[J]. J Orthop Surg Res, 2022, 17(1): 2-2.

[28] Xing J, Li J, Yan Z, et al. Diagnostic accuracy of calprotectin in periprosthetic joint infection: a diagnostic meta-analysis[J]. J Orthop Surg Res, 2022, 17(1): 11-11.

[29] Festa E, Ascione T, Gennaro DD, et al. Synovial calprotectin in prosthetic joint infection. a systematic review and meta-analysis of the literature[J]. Arch Orthop Trauma Surg, 2024, 144(12): 5217-5227.

[30] Vale JS, Castelo FS, Barros BS, et al. Synovial fluid biomarkers for the diagnosis of periprosthetic joint infection-a systematic review and meta-analysis of their diagnostic accuracy according to different definitions[J]. J Arthroplasty, 2023, 38(12): 2731-2738.

[31] Grassi M, Salari P, Farinelli L, et al. Synovial biomarkers to detect chronic periprosthetic joint infection: a pilot study to compare calprotectin rapid test, calprotectin ELISA immunoassay and leukocyte esterase test[J]. J Arthroplasty, 2022, 37(4): 781-786.

[32] Salari P, Grassi M, Cinti B, et al. Synovial fluid calprotectin for the preoperative diagnosis of chronic periprosthetic joint infection[J]. J Arthroplasty, 2020, 35(2): 534-537.

[33] Sowislok A, Busch A, Kaschani F, et al. Differences in the synovial fluid proteome of septic and aseptic implant failure [J]. Antibiotics (Basel), 2024, 13(4): 1-1.

[34] Warren J, Anis HK, Bowers K, et al. Diagnostic utility of a novel point-of-care test of calprotectin for periprosthetic joint infection after total knee arthroplasty: a prospective cohort study [J]. J Bone Joint Surg Am, 2021, 103(11): 1009-1015.

[35] Zhang Z, Cai Y, Bai G, et al. The value of calprotectin in synovial fluid for the diagnosis of chronic prosthetic joint infection[J]. Bone Joint Res, 2020, 9(8): 450-457.

[36] Grzelecki D, Walczak P, Szostek M, et al. Blood and synovial fluid calprotectin as biomarkers to diagnose chronic hip and knee periprosthetic joint infections[J]. Bone Joint J, 2021, 103-B(1): 46-55.

[37] Lazic I, Prodinger P, Stephan M, et al. Synovial calprotectin is a reliable biomarker for periprosthetic joint infections in acute-phase inflammation—a prospective cohort study[J]. Int Orthop, 2022, 46(7): 1473-1479.

[38] Lazic I, Stephan M, Pohlig F, et al. Synovial calprotectin for diagnosing periprosthetic joint infection in loose hip and knee arthroplasties: a prospective cohort study[J]. In Vivo, 2023, 37(4): 1714-1720.

[39] Suren C, Lazic I, Haller B, et al. The synovial fluid calprotectin lateral flow test for the diagnosis of chronic prosthetic joint infection in failed primary and revision total hip and knee arthroplasty[J]. Int Orthop, 2023, 47(4): 929-944.

[40] Trotter AJ, Dean R, Celia E Whitehouse CE, et al. Preliminary evaluation of a rapid lateral flow calprotectin test for the diagnosis of prosthetic joint infection[J]. Bone Joint Res, 2020, 9(5): 202-210.

[41] Warren JA, Klika AK, Bowers K, et al. Calprotectin lateral flow test: consistent across criteria for ruling out periprosthetic joint infection[J]. J Arthroplasty, 2022, 37(6): 1153-1158.

[42] Alkadhem MF, Ettema H, Wagenmakers-Huizenga LMF,

et al. Synovial calprotectin is superior to synovial leukocyte count in excluding chronic periprosthetic joint infections, a retrospective cohort study[J]. J Arthroplasty, 2024, 39(8): 1926－1931.

[43] Bottagisio M, Viganò M, Pellegrini A, et al. Evaluation of synovial calprotectin by using a lateral flow test for the diagnosis of prosthetic joint infections[J]. Diagnostics (Basel), 2023, 13(4): 1－1.

[44] Wouthuyzen-Bakker M, Ploegmakers JJW, Ottink K, et al. Synovial calprotectin: an inexpensive biomarker to exclude a chronic prosthetic joint infection[J]. J Arthroplasty, 2018, 33(4): 1149－1153.

[45] Parvizi J, Tan TL, Goswami K, et al. The 2018 definition of periprosthetic hip and knee infection: an evidence-based and validated criteria [J]. J Arthroplasty, 2018, 33 (5): 1309－1314.

[46] McNally M, Sousa R, Wouthuyzen-Bakker M, et al. The EBJIS definition of periprosthetic joint infection[J]. Bone Joint J, 2021, 103-B(1): 18－25.

[47] Jebens EH, Monk-Jones ME. On the viscosity and pH of synovial ffuid and the pH of blood[J]. J Bone Joint Surg Br, 1959, 41-B: 388－400.

[48] Ward TT, Steigbigel RT. Acidosis of synovial ffuid correlates with synovial ffuid leukocytosis[J]. Am J Med, 1978, 64: 933－936.

[49] Treuhaff PS, McCarty DJ. Synovial ffuid pH, lactate, oxygen and carbon dioxide parttal pressure in various joint diseases[J]. Arthritis Rheum, 1971, 14: 475－484.

[50] Lloyd KC, Stover SM, Pascoe JR, et al. Synovial ffuid pH, cytologic characteristtcs, and gentamicin concentratton affer intra-arttcular administratton of the drug in an experimental model of infecttous arthritts in horses[J]. Am J Vet Res, 1990, 51: 1363－1369.

[51] Lenski M, Scherer MA. Diagnosttc potenttal of inffammatory markers in septtc arthritts and periprosthettc joint infectons: a clinical study with 719 pattents[J]. Infect Dis (Lond), 2015, 47: 399－409.

[52] Theil C, Ackmann T, Gosheger G, et al. Synovial ffuid pH is as speciffc as syn leukocyte count but less sensittve for the diagnosis of chronic prosthettc joint infecton[J]. J Orthop Traumatol, 2022, 23: 5.

[53] Wijayaratna UN, Kiridena SD, Adams JD, et al. SynFluid Fluid pH Sensor for Early Detectton of Prosthettc Hip Infectons[J]. Adv Funct Mater, 2021, 31: 2104124.

[54] Judl T, Popelka S, Tomšík E, et al. Acidity Is an Excellent Marker of Infectton in Hip and Knee Arthroplasty[J]. J Clin Med, 2024, 13: 688.

[55] Wang Y, Che M, Zheng Z, et al. Animal Models for Postoperattve Implant-Related Spinal Infectton[J]. Orthop Surg, 2022, 14: 1049－1058.

[56] Milošev I, Levašič V, Vidmar J, et al. pH and metal concentratton of synovial ffuid of osteoarthrittc joints and joints with metal replacements[J]. J Biomed Mater Res B Appl Biomater, 2017, 105: 2507－2515.

[57] Betz M, Abrassart S, Vaudaux P, et al. Increased risk of joint failure in hip prostheses infected with staphylococcus aureus treated with debridement, antibiotics and implant retention compared to streptococcus[J]. Int Orthop, 2015, 39(3): 397－401.

[58] Kuiper JWP, Vos SJ, Saouti R, et al. Prosthetic joint-associated infections treated with DAIR (debridement, antibiotics, irrigation, and retention): analysis of risk factors and local antibiotic carriers in 91 patients[J]. Acta Orthop, 2013, 84(4): 380－386.

[59] Grammatopoulos G, Kendrick B, McNally M, et al. Outcome following debridement, antibiotics, and implant retention in hip periprosthetic joint infection—an 18-year experience[J]. J Arthroplasty, 2017, 32(7): 2248－2255.

[60] Kheir MM, Tan TL, Higuera C, et al. Periprosthetic joint infections caused by enterococci have poor outcomes[J]. J Arthroplasty, 2017, 32(3): 933－947.

[61] Tornero E, Senneville E, Euba G, et al. Characteristics of prosthetic joint infections due to enterococcus sp. and predictors of failure: a multi-national study [J]. Clin Microbiol Infect, 2014, 20(11): 1219－1224.

[62] Kalbian IL, Goswami K, Tan TL, et al. Treatment outcomes and attrition in gram-negative periprosthetic joint infection [J]. J Arthroplasty, 2020, 35(3): 849－854.

[63] Fux CA, Stoodley P, Hall-Stoodley L, et al. Bacterial biofilms: a diagnostic and therapeutic challenge[J]. Expert Rev Anti Infect Ther, 2003, 1(4): 667－683.

[64] Arnold WV, Shirtliff ME, Stoodley P. Bacterial biofilms and periprosthetic infections[J]. J Bone Joint Surg Am, 2013, 95 (24): 2223－2229.

[65] Atkins BL, Athanasou N, Deeks JJ, et al. Prospective evaluation of criteria for microbiological diagnosis of prosthetic-joint infection at revision arthroplasty[J]. J Clin Microbiol, 1998, 36(10): 2932－2939.

[66] Spangehl MJ, Masri BA, O'Connell JX, et al. Prospective analysis of preoperative and intraoperative investigations for the diagnosis of infection at the sites of two hundred and two revision total hip arthroplasties[J]. J Bone Joint Surg Am, 1999, 81(5): 672－683.

[67] Pandey AK. Midterm results of flanged acetabular cup used in severe acetabular defects[J]. Orthop J Sports Med, 2020, 8(5 SUPPL 5): 1－1.

[68] Kheir MM, Tan TL, Ackerman CT, et al. Culturing periprosthetic joint infection: number of samples, growth duration, and organisms[J]. J Arthroplasty, 2018, 33(11): 3531－3536.

[69] Boyle KK, Kapadia M, Chiu YF, et al. The james a. rand young investigator's award: are intraoperative cultures

necessary if the aspiration culture is positive? a concordance study in periprosthetic joint infection[J]. J Arthroplasty, 2021, 36(7): S4－S10.

[70] Bicart-See A, Lourtet J, Delpierre C, et al. Preoperative joint aspiration in the diagnosis of non-acute hip and knee prosthetic joint infections[J]. Médecine Mal Infect, 2017, 47(5): 364－369.

[71] Ponraj DS, Falstie-Jensen T, Jørgensen NP, et al. Diagnosis of orthopaedic-implant-associated infections caused by slow-growing gram-positive anaerobic bacteria—a clinical perspective [J]. J Bone Jt Infect, 2021, 6(8): 367－378.

[72] Grau L, Gunder MA, Schneiderbauer M. Difficult-to-detect low-grade infections responsible for poor outcomes in total knee arthroplasty[J]. Am J Orthop Belle Mead NJ, 2017, 46(3): E148－E153.

[73] Cohen D, Natshe A, Ben Chetrit E, et al. Synovial fluid culture: agar plates vs. blood culture bottles for microbiological identification[J]. Clin Rheumatol, 2020, 39(1): 275－279.

[74] Schulz P, Dlaska CE, Perka C, et al. Preoperative synovial fluid culture poorly predicts the pathogen causing periprosthetic joint infection[J]. Infection, 2021, 49(3): 427－436.

[75] Bjerkan G, Witsø E, Nor A, et al. A comprehensive microbiological evaluation of fifty-four patients undergoing revision surgery due to prosthetic joint loosening[J]. J Med Microbiol, 2012, 61(4): 572－581.

[76] Tetreault MW, Wetters NG, Aggarwal V, et al. The chitranjan ranawat award: should prophylactic antibiotics be withheld before revision surgery to obtain appropriate cultures [J]. Clin Orthop, 2014, 472(1): 52－56.

[77] Barker CJ, Marriot A, Khan M, et al. Hip aspiration culture: analysing data from a single operator series investigating periprosthetic joint infection[J]. J Bone Jt Infect, 2021, 6(6): 165－170.

[78] Huang Z, Li W, Lee GC, et al. Metagenomic next-generation sequencing of synovial fluid demonstrates high accuracy in prosthetic joint infection diagnostics: mNGS for diagnosing PJI[J]. Bone Jt Res, 2020, 9(7): 440－449.

[79] Tarabichi M, Shohat N, Goswami K, et al. Diagnosis of periprosthetic joint infection: the potential of next-generation sequencing[J]. J Bone Jt Surg, 2018, 100(2): 147－154.

[80] Goswami K, Parvizi J. Culture-negative periprosthetic joint infection: is there a diagnostic role for next-generation sequencing [J]. Expert Rev Mol Diagn, 2020, 20(3): 269－272.

[81] Indelli PF, Ghirardelli S, Violante B, Amanatullah DF. Next generation sequencing for pathogen detection in periprosthetic joint infections[J]. EFORT Open Rev, 2021, 6(4): 236－244.

[82] Yin H, Xu D, Wang D. Diagnostic value of next-generation sequencing to detect periprosthetic joint infection[J]. BMC Musculoskelet Disord, 2021, 22(1): 252－252.

[83] Shanmugasundaram S, Ricciardi BF, Briggs TWR, et al. Evaluation and management of periprosthetic joint infection—an international, multicenter study[J]. HSS J Musculoskelet J Hosp Spec Surg, 2014, 10(1): 36－44.

[84] Lindberg-Larsen M, Pitter FT, Voldstedlund M, et al. Microbiological diagnosis in revision of infected knee arthroplasties in Denmark[J]. Infect Dis, 2017, 49(11－12): 824－830.

[85] Declercq P, Neyt J, Depypere M, et al. Preoperative joint aspiration culture results and causative pathogens in total hip and knee prosthesis infections: mind the gap[J]. Acta Clin Belg, 2020, 75(4): 284－292.

[86] Rockov ZA, Clarke HD, Grys TE, et al. Is there an optimal cutoff for aspiration fluid volume in the diagnosis of periprosthetic joint infection[J]. J Arthroplasty, 2020, 35(8): 2217－2222.

诊断技术——组织学

26

Irene K. Sigmund，Mansour Abolghasemian，Mathias Bostrom，Mats Bue，Rebecca Burr，Louise Kruse Jensen，James Nace，Pietro S. Randelli，Federica Rosso，Marta Sabater-Martos，Rafael J. Sierra，Anna Stefansdottir，Kamolsak Sukhonthamarn，Zeng Yirong

问题 1：关节组织的组织病理学检查在假体周围关节感染诊断中是否有作用？

Irene K. Sigmund，Mats Bue，Louise Kruse-Jensen，Rafael J. Sierra，Federica Rosso，Pietro S. Randelli，Mathias Bostrom，Marta Sabater-Martos

【回答/建议】 深部组织标本的组织病理学分析可作为髋/膝关节假体周围关节感染(PJI)诊断的确证标准。尽管冰冻切片的敏感度略低于石蜡切片，但其特异度相当，可作为术中确认标准，尤其适用于术前结果不确定的病例。

【证据等级】 强。

【代表投票】 同意 92.5%，不同意 4.4%，弃权 3.1%(完全共识：意见一致)。

依　据

深部组织标本的组织病理学分析是 PJI 术中和术后诊断中的成熟检测方法。多项研究表明，假体周围组织中多形核中性粒细胞(PMN)的存在与 PJI 密切相关。因此，欧洲骨与关节感染学会(EBJIS)[1] 和美国传染病学会(Infectious Diseases Society of America，IDSA)[2] 将阳性组织学结果列为 PJI 定义中的确认标准，而在 2011 年[3] 和 2013 年[4] 肌肉骨骼感染学会(MSIS)定义以及 2018 年 ICM 共识定义中，其被列为次要标准[5]。

1. 石蜡切片

系统综述和荟萃分析纳入了 22 项研究，这些研究评估了 2 697 例全髋关节置换术(THA)或全膝关节置换术(TKA)后 PJI 或无菌性失败患者的石蜡切片(甲醛固定、石蜡包埋)[6-27]。汇总敏感度、特异度、诊断比值比(DOR)和汇总曲线下面积(summary area under the curve，sAUC)分别为 78.7%(95% *CI*：77.1%～80.3%)、96.1%(95% *CI*：95.3%～96.8%)、119.1(95% *CI*：59.95～236.63)和 0.962[标准误(*SE*)=0.01]。

然而，大多数研究的局限性在于其用于诊断 PJI 的参考标准不同。其中 12 项研究[8,9,11-15,20-22,26,27] 采用机构标准，6 项研究[6,7,10,18,19,23] 以培养阳性作为 PJI 分类依据，仅 4 项研究[16,17,24,25] 采用了 IDSA、MSIS、ICM 或 EBJIS 等标准化的感染定义。仅纳入这 4 项采用标准化感染定义的研究(n=428，其中 214 例为 PJI)后，汇总敏感度、特异度、DOR 和 sAUC 分别为 90.7(95% *CI*：87.5%～93.2%)、88.8(95% *CI*：85.4%～91.6%)、98.3(95% *CI*：42.6%～226.6%)和 0.959(*SE*=0.01)。

因此，采用标准化感染定义虽提高了敏感度，但同时降低了特异度。总体而言，无论采用何种 PJI 定义，石蜡切片均表现出良好的诊断准确度，表明组织病理学分析是一种可靠的 PJI 诊断检测方法，可推荐作为术中和术后确认标准。在翻修手术情境中，病理学家不仅能够区分感染性与无菌性失败，还可提供其他炎症原因或植入物相关病理改变的详细信息，如颗粒相关免疫炎症反应、假体相关关节纤维化及骨病变等[28,29]。

膝关节石蜡切片的敏感度高于髋关节。6 项研究[7,8,10,22,23,26] 仅分析了髋关节的组织病理学结果，其汇总敏感度、特异度、DOR 和 sAUC 分别为 69.0%(95% *CI*：65.7%～72.1%)、98.9%(95% *CI*：98.0%～99.5%)、136.7(95% *CI*：27.4～682.3)和 0.966(*SE*=0.03)。膝关节的汇总敏感度、特异度和 DOR 分别为 92.5%(95% *CI*：87.5%～95.9%)、98.3%(95% *CI*：95.0%～99.6)和 434.9(95% *CI*：1.2～157 309.9)。

然而,仅有2项研究[8,13]单独探讨了组织病理学在膝关节PJI诊断中的价值,因此无法计算膝关节的sAUC。基于现有结果及有限证据,尚无法明确手术部位(髋部与膝部)对组织病理学检测性能的影响。

2. 冰冻切片

荟萃分析纳入25项研究,这些研究评估了3 137例髋、膝关节PJI或无菌性失败患者的冰冻切片[17-19,27,30-50]。其汇总敏感度、特异度、DOR和sAUC分别为67.8%(95% *CI*:66.1%～69.4%)、94.3%(95% *CI*:93.4%～95.1%)、47.1(95% *CI*:27.7～80.2)和0.960(*SE*=0.01)。

其中,12项研究[18,19,30-32,34-37,40,43,44]以培养阳性为"金标准",6项研究[27,33,45,47-49]采用机构感染标准,7项研究[17,38,39,41,42,46,50]采用EBJIS、IDSA、MSIS或ICM等标准化感染定义作为参考标准。仅纳入这7项采用标准化感染定义的研究(n=1 341,其中197例为PJI)后,其汇总敏感度、特异度、DOR和sAUC与整体荟萃分析结果差异较小,分别为66.9%(95% *CI*:64.3%～69.4%)、95.5%(95% *CI*:94.2%～96.5%)、69.0(95% *CI*:32.8～145.4)和0.953(*SE*=0.02)。

尽管冰冻切片的敏感度略低于石蜡切片,但其特异度相当,且具有诊断速度快、准确性较高的优势,是一种可靠的PJI诊断检测方法,因此可作为确认标准。一项针对101例髋或膝关节翻修术的研究显示,冰冻切片分析能够识别81%术前诊断不明确的病例,这些病例最终根据术中结果被确诊为感染[46]。因此,冰冻切片可辅助外科医生进行术中决策,尤其适用于术前诊断不明确的病例。值得注意的是,与其他术中可用检测方法相比,冰冻切片的诊断价值相当甚至更优[17,38,46]。

在13项针对髋关节的研究中,冰冻切片的汇总敏感度、特异度、DOR和sAUC分别为64.2%(95% *CI*:61.8%～66.6%)、93.6%(95% *CI*:92.3%～94.8%)、36.1(95% *CI*:14.9～87.7)和0.963(*SE*=0.03)。仅4项研究分析了冰冻切片在TKA后PJI诊断中的价值,其汇总敏感度、特异度、DOR和sAUC分别为66.4%(95% *CI*:62.5%～70.2%)、96.6%(95% *CI*:94.9%～97.9%)、82.1(95% *CI*:21.6～312.3)和0.983(*SE*=0.02)。基于这些结果,可认为冰冻切片在髋部与膝部的检测效果相近。

总体而言,深部组织标本的组织病理学分析是一种成本较低且准确的PJI诊断检测方法。此外,病理学家不仅能够区分感染性与无菌性并发症,还可为外科医生提供其他失败原因的详细信息,如局部组织不良反应、痛风、炎症性疾病、关节纤维化及骨病变等,与其他检测方法相比具有明显优势。因此,组织学检测可明确纳入PJI的临床诊疗流程。

问题2:在诊断假体周围关节感染时,组织病理学切片中中性粒细胞的阈值应如何界定?

Irene K. Sigmund, Anna Stefánsdóttir, Mansour Abolghasemian, James Nace, Zeng Yirong, Karnolsak Sukhontham, Rebecca Burr, Marta Sabater-Martos

【回答/建议】 组织病理学切片中PJI诊断的最佳PMN阈值仍有争议。建议在深部组织标本的冰冻切片和石蜡切片中,将至少5个高倍视野(high-power fields,HPF)内每个视野PMN计数≥5个作为鉴别髋、膝关节感染性与无菌性失败的阈值。

【证据等级】 中等。

【代表投票】 同意94.2%,不同意4.5%,弃权1.3%(完全共识:意见一致)。

依　据

2018年ICM共识指南推荐的PJI诊断阈值为在5个HPF中每个视野PMN计数≥5个或≥10个[51];EBJIS的PJI定义中推荐的阈值为在5个HPF中每个视野PMN计数≥5个[52]。文献中最常用的3个阈值包括≥23个PMN/10个HPF、≥5个PMN/HPF以及≥10个PMN/HPF。然而,针对髋、膝关节PJI诊断中组织病理学切片PMN最佳阈值的高质量研究仍较为有限。

为解答该问题,本研究进行了全面的系统综述,采用医学主题词(MeSH术语)对相关研究进行检索,在筛选初始研究后,对符合纳入标准的文献进行详细审查并提取数据。

1. 石蜡切片

对16项研究(共2 308例THA/TKA后翻修患者)进行了荟萃分析,这些研究报告了术中采集样本石蜡切

片的使用阈值[53-68]：其中 5 项研究[53-57]采用 ≥23 个 PMN/10 个 HPF 作为阈值，11 项研究[57-67]采用 ≥5 个 PMN/HPF 作为阈值，4 项研究[57,58,67,68]采用 ≥10 个 PMN/HPF 作为阈值。≥23 个 PMN/10 个 HPF 阈值的汇总敏感度、特异度、DOR 和 sAUC 分别为 80.7%（95% *CI*：78.0%～83.3%）、94.9%（95% *CI*：93.3%～96.3%）、162.4（95% *CI*：36.4～725.7）和 0.957（*SE* = 0.02）；≥5 个 PMN/HPF 阈值的对应指标分别为 82.0%（95% *CI*：80.0%～84.0%）、94.7%（95% *CI*：93.5%～95.8%）、133.5（95% *CI*：41.6～428.6）和 0.963（*SE* = 0.02）；≥10 个 PMN/HPF 阈值的对应指标分别为 88.8%（95% *CI*：84.6%～92.2%）、89.2%（95% *CI*：85.0%～92.5%）、67.1（95% *CI*：39.0～115.3）和 0.950（*SE* = 0.01）。

在本荟萃分析中，≥5 个 PMN/HPF 阈值的综合表现最佳。然而，需要强调的是，多项研究存在明显局限性：16 项研究中有 13 项未采用标准化感染定义；其中 5 项研究[58,59,64,66,68]以培养阳性作为“金标准”，8 项研究[53-56,60,61,65,67]采用机构标准（包括临床特征、微生物学和/或组织学），仅 3 项研究[57,62,63]采用了标准化感染定义。许多研究将组织学结果纳入感染定义本身，导致纳入偏倚；此外，各项研究在组织病理学检查方法上缺乏统一性（如 HPF 数量不同），使得研究间比较存在困难。这些局限性可能解释了为何采用较高阈值（≥10 个 PMN/HPF）的研究表现出显著更高的汇总敏感度而较低的特异度，提示现有研究结果的可靠性有限。

仅有 1 项研究采用标准化感染定义并结合组织病理学分析对不同阈值进行了比较[57]。该回顾性研究纳入 119 例髋或膝关节翻修患者，推荐采用≥5 个 PMN/HPF 作为诊断阈值。然而，实际有效阈值在很大程度上取决于所选用的感染定义：采用 EBJIS 定义时，识别出的 PJI 病例更多；以 ICM 共识或 IDSA 定义作为 PJI 参考标准时，≥10 个 PMN/HPF 的诊断价值优于 ≥5 个 PMN/HPF；但在采用 EBJIS 定义时，后两者的诊断性能差异无统计学意义（AUC：0.89 *vs*. 0.90，*P* = 0.916），其中 ≥5 个 PMN/HPF 阈值的敏感度更高（93% *vs*. 86%），但特异度较低（84% *vs*. 93%）。鉴于 EBJIS 感染定义具有更高的敏感度，≥5 个 PMN/HPF 阈值在该定义下显示出更优的敏感度，因此被推荐用于确保感染诊断的准确性。此外，无论采用何种感染定义（EBJIS、IDSA 或 2018 年 ICM 共识），≥23 个 PMN/10 个 HPF 阈值的诊断效果均显著劣于 ≥5 个 PMN/HPF 和 ≥10 个 PMN/HPF 阈值[57]。

2. 冰冻切片

对 22 项研究（共 2 904 例 THA/TKA 后感染性或无菌性失败患者）进行了系统综述和荟萃分析，这些研究描述了冰冻切片的使用阈值[63,64,67-86]：其中 3 项研究[69-71]采用≥23 个 PMN/10 个 HPF 作为阈值，16 项研究[63,64,67,72-84]采用≥5 个 PMN/HPF 作为阈值，6 项研究[64,67,68,83,85,86]采用 ≥10 个 PMN/HPF 作为阈值。

≥23 个 PMN/10 个 HPF 阈值的汇总敏感度、特异度、DOR 和 sAUC 分别为 81.0%（95% *CI*：74.9%～86.1%）、95.6%（95% *CI*：91.8%～98.0%）、83.3（95% *CI*：19.7～352.9）和 0.940（*SE* = 0.12）；≥5 个 PMN/HPF 阈值的对应指标分别为 69.4%（95% *CI*：67.5%～71.3%）、94.4%（95% *CI*：93.3%～95.3%）、56.2（95% *CI*：30.4～103.7）和 0.964（*SE* = 0.01）；≥10 个 PMN/HPF 阈值的对应指标分别为 62.0%（95% *CI*：58.3%～65.6%）、96.1%（95% *CI*：94.4%～97.4%）、50.7（95% *CI*：20.4～126.1）和 0.892（*SE* = 0.05）。

这些研究同样存在与石蜡切片研究类似的局限性：15 项研究未采用标准化感染定义（仅培养阳性：*n* = 10；机构标准：*n* = 5）[64,67,68,71-74,76,79-83,85,86]；多项研究将组织学结果纳入感染定义；且研究间未采用统一的组织病理学分析方法（如 HPF 数量不同）。需要强调的是，仅有 3 项研究（共 205 例患者，其中 60 例为 PJI）评估了≥23 个 PMN/10 个 HPF 阈值，16 项研究（2 256 例患者，其中 378 例为 PJI）评估了≥5 个 PMN/HPF 阈值，7 项研究（697 例患者，其中 133 例为 PJI）评估了 ≥10 个 PMN/HPF 阈值。这些缺陷均导致研究间比较存在明显困难。

尽管存在上述局限性，文献普遍报道冰冻切片具有较高的诊断准确度。因此，仍推荐在深部组织标本的冰冻切片和石蜡切片中，以至少 5 个 HPF 中每个视野 PMN 计数≥5 个作为区分感染性与无菌性失败的诊断阈值。应至少观察 5 个 HPF 并计算 PMN 的平均计数[57]。需要强调的是，也可采用 ≥10 个 PMN/HPF 作为诊断阈值，但该阈值可能漏诊部分低度 PJI。此外，仅观察到 1～5 个 PMN/HPF 不能排除感染，此类情况下应结合感染定义中的其他诊断检测方法进行谨慎解读。

参考文献

[1] McNally M, Sousa R, Wouthuyzen-Bakker M, et al. The EBJIS definition of periprosthetic joint infection[J]. Bone

Joint J, 2021, 103-B: 18－25.
[2] Osmon DR, Berbari EF, Berendt AR, et al. Diagnosis and management of prosthetic joint infection: clinical practice guidelines by the Infectious Diseases Society of America[J]. Clin Infect Dis, 2013, 56: e1－e25.
[3] Parvizi J. New definition for periprosthetic joint infection[J]. Am J Orthop (Belle Mead Nj), 2011, 40: 614－615.
[4] Parvizi J, Gehrke T, International Consensus Group on Periprosthetic Joint Infection. Definition of periprosthetic joint infection[J]. J Arthroplasty, 2014, 29: 1331.
[5] Shohat N, Bauer T, Buttaro M, et al. Hip and knee section, what is the definition of a periprosthetic joint infection (PJI) of the knee and the hip? Can the same criteria be used for both joints: proceedings of international consensus on orthopedic infections[J]. J Arthroplasty, 2019, 34: S325－S327.
[6] Boettner F, Koehler G, Wegner A, et al. The rule of histology in the diagnosis of periprosthetic infection: neutrophil granulocyte counting methods and new immunohistologic staining techniques may increase the diagnostic value[J]. Open Orthop J, 2016, 10: 457－465.
[7] Bori G, Munoz-Mahamud E, Garcia S, et al. Interface membrane is the best sample for histological study to diagnose prosthetic joint infection[J]. Mod Pathol, 2011, 24: 579－584.
[8] Claassen L, Ettinger S, Pastor MF, et al. The value of arthroscopic neosynovium biopsies to diagnose periprosthetic knee joint low-grade infection[J]. Arch Orthop Trauma Surg, 2016, 136: 1753－1759.
[9] Claassen L, Wirries N, Ettinger S, et al. Diagnosing periprosthetic hip joint low-grade infection via arthroscopic neosynovium biopsies[J]. Technol Health Care, 2018, 26: 973－982.
[10] Eisler T, Svensson O, Engstrom CF, et al. Ultrasound for diagnosis of infection in revision total hip arthroplasty[J]. J Arthroplasty, 2001, 16: 1010－1017.
[11] Enz A, Becker J, Warnke P, et al. Increased diagnostic certainty of periprosthetic joint infections by combining microbiological results with histopathological samples gained via a minimally invasive punching technique[J]. J Clin Med, 2020, 9.
[12] Fernandez-Sampedro M, Farinas-Alvarez C, Garces-Zarzalejo C, et al. Accuracy of different diagnostic tests for early, delayed and late prosthetic joint infection[J]. BMC Infect Dis, 2017, 17: 592.
[13] Inagaki Y, Uchihara Y, Munemoto M, et al. Correlation of histological and microbiological findings in septic and aseptic knee implant failure[J]. Arch Orthop Trauma Surg, 2019, 139: 717－722.
[14] Janz V, Wassilew GI, Hasart O, et al. Evaluation of sonicate fluid cultures in comparison to histological analysis of the periprosthetic membrane for the detection of periprosthetic joint infection[J]. Int Orthop, 2013, 37: 931－936.
[15] Kashima TG, Inagaki Y, Grammatopoulos G, et al. Use of chloroacetate esterase staining for the histological diagnosis of prosthetic joint infection[J]. Virchows Arch, 2015, 466: 595－601.
[16] Kuo FC, Lin PC, Yen SH, et al. Which minor criteria is the most accurate predictor for the diagnosis of hip and knee periprosthetic joint infection in the Asian population[J]. J Arthroplasty, 2022, 37: 2076－2081.
[17] Li R, Li X, Yu B, et al. Comparison of leukocyte esterase testing of synovial fluid with synovial histology for the diagnosis of periprosthetic joint infection[J]. Med Sci Monit, 2017, 23: 4440－4446.
[18] Lonner JH, Desai P, Dicesare PE, et al. The reliability of analysis of intraoperative frozen sections for identifying active infection during revision hip or knee arthroplasty[J]. J Bone Joint Surg Am, 1996, 78: 1553－1558.
[19] Miyamae Y, Inaba Y, Kobayashi N, et al. Different diagnostic properties of C-reactive protein, real-time PCR, and histopathology of frozen and permanent sections in diagnosis of periprosthetic joint infection[J]. Acta Orthop, 2013, 84: 524－529.
[20] Montoya-delaTorre C, Fernandez-Valencia JA, et al. Usefulness of histology for predicting infection at the time of hip and knee revision in patients with rheumatoid arthritis[J]. Arch Orthop Trauma Surg, 2022, 142: 2489－2495.
[21] Morawietz L, Tiddens O, Mueller M, et al. Twenty-three neutrophil granulocytes in 10 high-power fields is the best histopathological threshold to differentiate between aseptic and septic endoprosthesis loosening[J]. Histopathology, 2009, 54: 847－853.
[22] Müller M, Morawietz L, Hasart O, et al. Diagnosis of periprosthetic infection following total hip arthroplasty—evaluation of the diagnostic values of pre- and intraoperative parameters[J]. J Orthop Surg Res, 2008, 3: 31.
[23] Pandey R, Drakoulakis E, Athanasou NA. An assessment of the histological criteria used to diagnose infection in hip revision arthroplasty tissues[J]. J Clin Pathol, 1999, 52: 118－123.
[24] Rohrl A, Klawonn F, Fuchtmeier B, et al. Results of a monocentric study: value of histology compared to sonication method and conventional tissue culture in the diagnosis of periprosthetic joint infection (PJI)[J]. Infection, 2024, 52: 2287－2296.
[25] Sigmund IK, McNally MA, Luger M, et al. Diagnostic accuracy of neutrophil counts in histopathological tissue analysis in periprosthetic joint infection using the ICM, IDSA, and EBJIS criteria[J]. Bone Joint Res, 2021, 10: 536－547.
[26] Simon MJK, Beyersdorff J, Strahl A, et al. Diagnostic value of open incisional biopsies in suspected periprosthetic hip joint infection prior to revision surgery[J]. Arch Orthop Trauma Surg, 2023, 143: 1663－1670.

[27] Wong YC, Lee QJ, Wai YL, et al. Intraoperative frozen section for detecting active infection in failed hip and knee arthroplasties[J]. J Arthroplasty, 2005, 20: 1015－1020.

[28] Krenn V, Morawietz L, Perino G, et al. Revised histopathological consensus classification of joint implant related pathology[J]. Pathol Res Pract, 2014, 210: 779－786.

[29] Sigmund IK, Yeghiazaryan L, Luger M, et al. Three to six tissue specimens for histopathological analysis are most accurate for diagnosing periprosthetic joint infection[J]. Bone Joint J, 2023, 105-B: 158－165.

[30] Athanasou NA, Pandey R, de Steiger R, et al. Diagnosis of infection by frozen section during revision arthroplasty[J]. J Bone Joint Surg Br, 1995, 77: 28－33.

[31] Banit DM, Kaufer H, Hartford JM. Intraoperative frozen section analysis in revision total joint arthroplasty[J]. Clin Orthop Relat Res, 2002: 230－238.

[32] Bori G, Soriano A, Garcia S, et al. Low sensitivity of histology to predict the presence of microorganisms in suspected aseptic loosening of a joint prosthesis[J]. Mod Pathol, 2006, 19: 874－877.

[33] Fehring TK, Cohen B. Aspiration as a guide to sepsis in revision total hip arthroplasty[J]. J Arthroplasty, 1996, 11: 543－547.

[34] Fehring TK, McAlister JA Jr. Frozen histologic section as a guide to sepsis in revision joint arthroplasty[J]. Clin Orthop Relat Res, 1994, 304: 229－237.

[35] Feldman DS, Lonner JH, Desai P, et al. The role of intraoperative frozen sections in revision total joint arthroplasty [J]. J Bone Joint Surg Am, 1995, 77: 1807－1813.

[36] Frances Borrego A, Martínez FM, Cebrian Parra JL, et al. Diagnosis of infection in hip and knee revision surgery: intraoperative frozen section analysis[J]. Int Orthop, 2007, 31: 33－37.

[37] Kanner WA, Saleh KJ, Frierson HF Jr. Reassessment of the usefulness of frozen section analysis for hip and knee joint revisions[J]. Am J Clin Pathol, 2008, 130: 363－368.

[38] Kasparek MF, Kasparek M, Boettner F, et al. Intraoperative diagnosis of periprosthetic joint infection using a novel alpha-defensin lateral flow assay[J]. J Arthroplasty, 2016, 31: 2871－2874.

[39] Kelly ME, Bahethi SR, King ME, et al. The utility of frozen section histology in diagnosing periprosthetic joint infection in revision total joint arthroplasty[J]. J Arthroplasty, 2021, 36: 2137－2143.

[40] Ko PS, Ip D, Chow KP, et al. The role of intraoperative frozen section in decision making in revision hip and knee arthroplasties in a local community hospital[J]. J Arthroplasty, 2005, 20: 189－195.

[41] Kwiecien G, George J, Klika AK, et al. Intraoperative frozen section histology: matched for Musculoskeletal infection Society criteria[J]. J Arthroplasty, 2017, 32: 223－227.

[42] Luyckx L, Somers JFA, Cokelaere K, et al. Intraoperative frozen section histopathology for the diagnosis of periprosthetic joint infection in hip revision surgery[J]. HIP Int, 2022, 32: 87－93.

[43] Nunez LV, Buttaro MA, Morandi A, et al. Frozen sections of samples taken intraoperatively for diagnosis of infection in revision hip surgery[J]. Acta Orthop, 2007, 78: 226－230.

[44] Pace TB, Jeray KJ, Latham JT Jr. Synovial tissue examination by frozen section as an indicator of infection in hip and knee arthroplasty in community hospitals[J]. J Arthroplasty, 1997, 12: 64－69.

[45] Pons M, Angles F, Sanchez C, et al. Infected total hip arthroplasty—the value of intraoperative histology[J]. Int Orthop, 1999, 23: 34－36.

[46] Sigmund IK, Holinka J, Lang S, et al. A comparative study of intraoperative frozen section and alpha defensin lateral flow test in the diagnosis of periprosthetic joint infection[J]. Acta Orthop, 2019, 90: 1－11.

[47] Spangehl MJ, Masri BA, O'Connell JX, et al. Prospective analysis of preoperative and intraoperative investigations for the diagnosis of infection at the sites of two hundred and two revision total hip arthroplasties[J]. J Bone Joint Surg Am, 1999, 81: 672－683.

[48] Tohtz SW, Müller M, Morawietz L, et al. Validity of frozen sections for analysis of periprosthetic loosening membranes [J]. Clin Orthop Relat Res, 2010, 468: 762－768.

[49] Wu C, Qu X, Mao Y, et al. Utility of intraoperative frozen section in the diagnosis of periprosthetic joint infection[J]. PLoS One, 2014, 9: e102346.

[50] Zagra L, Villa F, Cappelletti L, et al. Can leucocyte esterase replace frozen sections in the intraoperative diagnosis of prosthetic hip infection[J]. Bone Joint J, 2019, 101-B: 372－377.

[51] Shohat N, Bauer T, Buttaro M, et al. Proceedings of international consensus on orthopedic infections [J]. J Arthroplasty, 2019, 34: S325－S327.

[52] McNally M, Sousa R, Wouthuyzen-Bakker M, et al. The EBJIS definition of periprosthetic joint infection[J]. Bone Joint J, 2021, 103-B: 18－25.

[53] Fernandez-Sampedro M, Farinas-Alvarez C, et al. Accuracy of different diagnostic tests for early, delayed and late prosthetic joint infection[J]. BMC Infect Dis, 2017, 17: 592.

[54] Janz V, Wassilew GI, Hasart O, et al. Evaluation of sonicate fluid cultures in comparison to histological analysis of the periprosthetic membrane for the detection of periprosthetic joint infection[J]. Int Orthop, 2013, 37: 931－936.

[55] Morawietz L, Tiddens O, Mueller M, et al. Twenty-three neutrophil granulocytes in 10 high-power fields is the best histopathological threshold[J]. Histopathology, 2009, 54: 847－853.

[56] Müller M, Morawietz L, Hasart O, et al. Evaluation of the

diagnostic values of pre- and intraoperative parameters[J]. J Orthop Surg Res, 2008, 3: 31.

[57] Sigmund IK, McNally MA, Luger M, et al. Diagnostic accuracy of neutrophil counts in histopathological tissue analysis using the ICM, IDSA, and EBJIS criteria[J]. Bone Joint Res, 2021, 10: 536-547.

[58] Boettner F, Koehler G, Wegner A, et al. Counting methods and new immunohistologic staining techniques may increase the diagnostic value[J]. Open Orthop J, 2016, 10: 457-465.

[59] Bori G, Munoz-Mahamud E, Garcia S, et al. Interface membrane is the best sample for histological study to diagnose prosthetic joint infection[J]. Mod Pathol, 2011, 24: 579-584.

[60] Inagaki Y, Uchihara Y, Munemoto M, et al. Correlation of histological and microbiological findings in septic and aseptic knee implant failure[J]. Arch Orthop Trauma Surg, 2019, 139: 717-722.

[61] Kashima TG, Inagaki Y, Grammatopoulos G, et al. Use of chloroacetate esterase staining for the histological diagnosis of prosthetic joint infection[J]. Virchows Arch, 2015, 466: 595-601.

[62] Kuo FC, Lin PC, Yen SH, et al. Which minor criteria is the most accurate predictor in the Asian population[J]. J Arthroplasty, 2022, 37: 2076-2081.

[63] Li R, Li X, Yu B, et al. Comparison of leukocyte esterase testing of synovial fluid with synovial histology[J]. Med Sci Monit, 2017, 23: 4440-4446.

[64] Lonner JH, Desai P, Dicesare PE, et al. The reliability of analysis of intraoperative frozen sections for identifying active infection[J]. J Bone Joint Surg Am, 1996, 78: 1553-1558.

[65] Montoya-delaTorre C, Fernandez-Valencia JA, et al. Usefulness of histology for predicting infection in patients with rheumatoid arthritis[J]. Arch Orthop Trauma Surg, 2022, 142: 2489-2495.

[66] Pandey R, Drakoulakis E, Athanasou NA. An assessment of the histological criteria used to diagnose infection in hip revision arthroplasty tissues[J]. J Clin Pathol, 1999, 52: 118-123.

[67] Wong YC, Lee QJ, Wai YL, et al. Intraoperative frozen section for detecting active infection in failed hip and knee arthroplasties[J]. J Arthroplasty, 2005, 20: 1015-1020.

[68] Miyamae Y, Inaba Y, Kobayashi N, et al. Different diagnostic properties of C-reactive protein, real-time PCR, and histopathology[J]. Acta Orthop, 2013, 84: 524-529.

[69] Sigmund IK, Holinka J, Lang S, et al. A comparative study of intraoperative frozen section and alpha defensin lateral flow test[J]. Acta Orthop, 2019, 90: 1-11.

[70] Kasparek MF, Kasparek M, Boettner F, et al. Intraoperative diagnosis of periprosthetic joint infection using a novel alpha-defensin lateral flow assay[J]. J Arthroplasty, 2016, 31: 2871-2874.

[71] Tohtz SW, Müller M, Morawietz L, et al. Validity of frozen sections for analysis of periprosthetic loosening membranes [J]. Clin Orthop Relat Res, 2010, 468: 762-768.

[72] Bori G, Soriano A, Garcia S, et al. Low sensitivity of histology to predict the presence of microorganisms[J]. Mod Pathol, 2006, 19: 874-877.

[73] Feldman DS, Lonner JH, Desai P, et al. The role of intraoperative frozen sections in revision total joint arthroplasty [J]. J Bone Joint Surg Am, 1995, 77: 1807-1813.

[74] Kanner WA, Saleh KJ, Frierson HF Jr. Reassessment of the usefulness of frozen section analysis for hip and knee joint revisions[J]. Am J Clin Pathol, 2008, 130: 363-368.

[75] Kelly ME, Bahethi SR, King ME, et al. The utility of frozen section histology in revision total joint arthroplasty [J]. J Arthroplasty, 2021, 36: 2137-2143.

[76] Ko PS, Ip D, Chow KP, et al. The role of intraoperative frozen section in decision making in revision hip and knee arthroplasties[J]. J Arthroplasty, 2005, 20: 189-195.

[77] Kwiecien G, George J, Klika AK, et al. Intraoperative frozen section histology: matched for Musculoskeletal infection Society criteria[J]. J Arthroplasty, 2017, 32: 223-227.

[78] Luyckx L, Somers JFA, Cokelaere K, et al. Intraoperative frozen section histopathology: the influence of recent dislocation and/or periprosthetic fracture[J]. HIP Int, 2022, 32: 87-93.

[79] Nunez LV, Buttaro MA, Morandi A, et al. Frozen sections of samples taken intraoperatively for diagnosis of infection in revision hip surgery[J]. Acta Orthop, 2007, 78: 226-230.

[80] Pace TB, Jeray KJ, Latham JT Jr. Synovial tissue examination by frozen section as an indicator of infection in community hospitals[J]. J Arthroplasty, 1997, 12: 64-69.

[81] Pons M, Angles F, Sanchez C, et al. Infected total hip arthroplasty—the value of intraoperative histology[J]. Int Orthop, 1999, 23: 34-36.

[82] Spangehl MJ, Masri BA, O'Connell JX, et al. The role of intraoperative gram stain in revision total hip arthroplasty [J]. J Arthroplasty, 1999, 14: 952-956.

[83] Wu C, Qu X, Mao Y, et al. Utility of intraoperative frozen section in the diagnosis of periprosthetic joint infection[J]. PLoS One, 2014, 9: e102346.

[84] Zagra L, Villa F, Cappelletti L, et al. Can leucocyte esterase replace frozen sections in the intraoperative diagnosis of prosthetic hip infection[J]. Bone Joint J, 2019, 101-B: 372-377.

[85] Banit DM, Kaufer H, Hartford JM. Intraoperative frozen section analysis in revision total joint arthroplasty[J]. Clin Orthop Relat Res, 2002: 230-238.

[86] Frances Borrego A, Martínez FM, Cebrian Parra JL, et al. Diagnosis of infection in hip and knee revision surgery: intraoperative frozen section analysis[J]. Int Orthop, 2007, 31: 33-37.

假体周围关节感染的影像学诊断

27

Shahid Noor，Panayiotis D. Megaloikonomos，Armita A. Abedi，Ahmad Abbaszadeh，Mohamed Muath Adi，Humaid Al-Farii，Huseyn Aliyev，Chingiz Alizade，Muhammad Shoaib bin Shakeel，Efraín Díaz Borjón，Murat Bozkurt，Ferdinando Da Rin de Lorenzo，Serban Dragosloveanu，Ahmed Ali Ebied，Jose I. Fregeiro，Michael T. Hirschmann，Takashi Imagama，Atthakorn Jarusriwanna，Paul Jutte，Ruben A. Limas，Umile Giuseppe Longo，Ruben Morales Maldonado，Jesus Moreta，Jeroen G. V. Neyt，Syed Mohammad Nabeel Noor，Douglas E. Padgett，Panayiotis J. Papagelopoulos，Javad Parvizi，Mario Ronga，Thomas P. Schaer，Cristian Scheau，Rafael J. Sierra，Rosa Elena Silva，Darko Talevski，Saad Tarabichi，Mahmood Shihab Wahab，Chao Xie，Je-Hyun Yoo，Luigi Zagra，Reza Zandi，Valérie Zeller

问题1：X线平片在假体周围关节感染诊断中是否具有作用？

Shahid Noor，Muhammad Shoaib bin Shakeel，Efraín Díaz Borjón，Valérie Zeller，Ruben Morales Maldonado，Syed Mohammad Nabeel Noor

【回答/建议】 X线平片在诊断假体周围关节感染(PJI)中作用有限。然而，在某些慢性PJI病例中，X线平片上可能会观察到感染的细微征象。

【证据等级】 Ⅲ级。

【代表投票】 同意80.5%，不同意13.7%，弃权5.8%(强共识：超多数支持)。

依　据

据估计，仅在美国每年就进行一百万例膝关节和髋关节置换术，并且随着人口老龄化，这一数字预计在未来20年内将翻两番[1]。假体周围关节感染(PJI)是关节置换术后可能发生的严重并发症之一。PJI的发生率占膝关节和髋关节置换病例的1%～2%，可导致高发病率，显著增加医疗费用，并且是关节翻修术的主要原因[2,3]。

PJI的诊断具有挑战性，因为慢性期的临床表现并不总是具有特征性。目前尚无可用于定义和诊断PJI的“金标准”或系列检查[4-6]。与PJI相关的症状与无菌性关节置换失败存在极大的重叠[7-10]。根据术后感染发生的时间，PJI可分为早期、晚期和晚期血源性[11]。如果临床上怀疑PJI，由于成本低且应用广泛，推荐X线平片作为首选的诊断影像学检查；然而，X线平片缺乏特异性且可能表现正常，尤其是在感染早期阶段。此外，X线平片无法区分感染性和无菌性松动，因为它们只能识别已松动的植入物，这使得该检查无法成为独立诊断PJI的有效工具[12,13]。

根据欧洲放射学会的共识，对怀疑PJI的患者进行常规X线平片检查作为一线诊断的证据等级较低。只有当骨小梁破坏至少达到30%～50%时，X线平片才可能呈阳性。此外，约50%的感染植入物在X线平片上表现正常，在PJI病例中敏感度仅为14%，特异度为70%[14]。一项关于早期PJI诊断的回顾性研究显示，使用X线平片进行诊断评估的临床相关性不明确。该研究评估了软组织积气作为早期PJI指标的影像学证据。结果显示，在TKA后3天，54.2%的病例(24例中的13例)在X线平片上发现软组织积气。然而，TKA术后2周，X线片上存在软组织积气的敏感度为54%(95% *CI*：35%～72%)，特异度为99%(95% *CI*：97%～100%)。不过，这项回顾性研究有其局限性，因为没有维持关于术后影像学成像时间或成像间隔的标准方案[15]。

PJI病例的影像学变化具有时间依赖性。早期PJI

没有显著的影像学变化。X线平片上首次出现临床相关变化是在初始症状出现3个月后。据观察,X线平片作为低度PJI诊断手段的有效性在术后1年内可能不一致[16]。关节周围骨溶解的检测也可能取决于部位,且X线平片可能低估骨损伤的程度和范围[17,18]。

结　论

无论可用的临床症状、组织学检测还是影像学技术有多少,PJI的临床诊断仍具有挑战性。随着老年人口比例增加以及关节置换术的广泛应用,全球感染病例数或将持续增多。对于具有PJI临床表现的患者,X线平片为首选影像学检查方式。然而,PJI在X线平片上的表现随时间而变化。目前关于X平片作为诊断工具在PJI早期诊断中临床价值的研究较为匮乏。X线平片在PJI诊断中的低敏感度也使其不太适合作为初筛影像学检查方法。研究还发现,早期PJI相关的影像学表现与无菌性假体病变高度相似,因此该检查属于非特异性诊断方法。因此,基于现有数据,建议在PJI诊断中探索先进影像学技术,而不应单独依赖X线平片。

问题2:何种影像学检查对识别手术部位感染/假体周围关节感染患者的骨髓炎最为有效?

Panayiotis D. Megaloikonomos, Huseyn Aliyev, Chingiz Alizade, Takashi Imagama, Serban Dragosloveanu, Cristian Scheau, Mario Ronga, Murat Bozkurt, Javad Parvizi, Panayiotis J Papagelopoulos

【回答/建议】 所有现有成像方式,包括X线平片、CT、MRI和放射性核素标记白细胞显像,其准确性均有限,不应作为识别骨髓炎的独立检测方法。

【证据等级】 有限。

【代表投票】 同意80.4%,不同意13.8%,弃权5.8%(强共识:超多数支持)。

依　据

识别THA/TKA后手术部位感染(SSI)/PJI背景下的骨髓炎至关重要,因为正确的清创术和感染组织的彻底清除是实现有效治疗的关键。尽管利用不同的影像学检查方法诊断骨关节感染中的骨髓炎已有详尽记载[19],但由于缺乏直接比较不同成像方式的严谨研究,对于识别PJI中骨髓炎的最佳影像策略尚无明确共识[20,21]。本系统综述旨在根据现有文献,确定识别髋或膝关节置换术后SSI/PJI患者骨髓炎能力最佳的影像学检查。

利用PubMed和Embase进行系统的文献检索。检索策略包括使用医学主题词(MeSH术语),如"髋关节置换术""髋关节置换""膝关节置换术""膝关节置换""骨髓炎""人工关节感染""手术部位感染""诊断成像""常规X线摄影""计算机断层成像(CT)""单光子发射计算机断层扫描""磁共振成像(MRI)""正电子发射断层扫描""核医学成像""骨闪烁显像""白细胞成像""超声"。采用布尔运算符"AND"和"OR"来确定术语的交集和并集。共检索得到2 193篇文章,经过初步标题和摘要筛选后,确定了253篇相关文章。经过全文评估,选择了80篇文章进行数据提取,包括原始研究、荟萃分析、综述和共识文章。

X线平片因其易于获取和成本低,通常是PJI患者首选的诊断方式。然而,由于其敏感度和特异度较低,平片的诊断价值有限[20]。在某些情况下,可根据X线平片推测骨髓炎的存在,如骨膜反应和慢性感染征象;然而,很难与其他无菌性病变区分开来。未发现任何文章支持使用X线平片来识别SSI/PJI中的感染骨性延伸。因此,得出结论,没有证据支持其用于评估骨髓炎。

超声也是一种易于获取、价格低廉的方式,可以评估感染时的积液和软组织受累情况。它可用于辅助关节穿刺抽吸或软组织活检[22,23]。然而,超声无法穿透骨皮质或金属部件,导致其仅适用于浅表软组织的诊断[24,25]。未发现任何文章建议使用超声评估SSI/PJI中的骨髓炎。因此,得出结论,尚无证据支持在此类场景下使用超声评估骨髓炎。

与X线平片相比,CT在检测骨溶解和骨质破坏以及识别小的溶骨性病变方面更敏感[26]。此外,CT可以评估软组织异常并识别可能类似PJI的腰大肌脓肿[27,28]。然而,CT在检测感染性骨受累方面的敏感度有限。Cyteval等[29]发现,除了骨膜炎(特异度100%,敏

感度16%)外,CT无法区分无菌性与感染性条件下的关节周围骨异常。尽管CT可能在PJI的诊断中发挥作用[21],但文献综述未发现任何研究支持单独使用CT来识别PJI相关的骨髓炎。

MRI可以检测骨髓变化、滑膜层状增厚、淋巴结肿大和软组织感染延伸,但缺乏证据支持其在评估PJI中的作用[30]。金属伪影抑制软件序列显示出一些有希望的结果[31],但在存在金属植入物的情况下,MRI评估骨髓炎的能力有限[32]。如果在所有序列上骨髓表现正常,MRI对于排除PJI或骨髓炎具有较高的阴性预测值(NPV);但是,该方式的阳性预测值(PPV)及其区分骨髓炎与其他骨髓异常原因的能力并不高。反应性非感染性骨髓水肿可发生在植入物部位或软组织感染附近,从而导致骨髓炎的假阳性结果[33]。Albano等[34]报告,MRI特征在识别THA后感染方面准确性有限。他们发现骨髓水肿对于感染的特异度为81.5%,敏感度为76.3%,NPV为88%,PPV为65.9%。另一项研究显示,在THA患者的MRI上检查骨质破坏时,对于PJI的特异度为92.5%,但敏感度仅为47.4%[35]。现有证据不支持单独使用MRI检测SSI/PJI中的继发性骨髓炎。

核医学技术有时可辅助诊断PJI,但到目前为止其评估植入物周围骨髓炎范围的能力尚不明确。

骨显像通常使用^{99m}Tc标记的双膦酸盐进行,包括3个时相:评估早期灌注、扩散和晚期骨摄取。这是一种高敏感度的检验方式(88%~92%),但其特异度较低(50%~70%)[36,37]。在假体植入后超过1年的时间里,它可能会出现误导性的异常发现[38]。尽管特异度有限,但其NPV较高,使其成为排除感染的有用筛查测试[36,39-41]。然而,在结果阳性的情况下,需要进行进一步评估,因为它无法区分骨髓炎与正常术后变化、愈合性骨折或无菌性松动[42-44]。

白细胞闪烁显像是诊断PJI可靠性最高的影像学研究。该检查可靶向迁移到感染和炎症部位的白细胞(主要是中性粒细胞)。在骨显像阳性的情况下,该检查常规作为后续评估手段。然而,由于白细胞在骨髓中的正常积累,图像解读可能具有挑战性,其分布不仅在个体之间存在差异,而且在同一患者的不同骨骼部位也存在差异。任何可能改变血流的状况都可能改变标记白细胞的分布[45]。尽管存在较大差异,但在PJI中骨髓炎的识别方面已报道了令人鼓舞的结果[43,46-50]。荟萃分析数据显示,TKA的合并敏感度和特异度分别为84%和77%,THA分别为92%和88%[51,52]。结果的变异性限制了其使用,但与其他检查结合可能有助于提升其应用价值。与骨髓成像(通常在白细胞闪烁显像后48~72 h使用^{99m}Tc硫胶体)相结合的白细胞闪烁显像有助于区分正常骨髓与感染部位,减少放射性示踪剂活性的变异性[53]。这种测试可能更准确,对PJI的合并敏感度和特异度有所改善(TKA分别为80%和93%,THA分别为69%和96%)[51,52]。然而,骨髓成像使操作更复杂,增加了时间、成本和检查的辐射暴露,同时该选项并不广泛可用[42,54,55]。

氟代脱氧葡萄糖-正电子发射断层扫描(FDG-PET)是一个有吸引力的替代方案,因为它只需要一次扫描。与白细胞闪烁显像相比,其具有时间效率和分辨率提高等优势[56]。它对肿瘤性疾病具有特异性,但也积聚在高糖酵解活性部位,如炎症和感染部位。现代PET扫描采用低剂量CT进行解剖定位和衰减校正[45]。FDG-PET已被证明在检测慢性骨髓炎方面具有高敏感度[57]。然而,关于其在PJI中的诊断价值,报道的结果存在争议。因此,其实用性存在争议。这种结果的变异性可能取决于所使用的不同成像方案和解释标准[54,56,58-60]。尽管如此,大多数作者认为其NPV较高,在感染可能性较低的情况下可能有益[61-63]。荟萃分析数据显示,FDG-PET在TKA后PJI中的合并敏感度和特异度分别为70%和84%,在THA PJI中分别为86%和93%[51,52]。其他研究也报告了类似的发现[64,65]。该检查在PJI评估中的作用正在不断发展,但由于成本较高,且其效果似乎并不优于白细胞闪烁显像术,因此可能并非首选的核医学成像方法[19,52]。

单光子发射计算机断层成像术(SPECT/CT)能够将闪烁显像结果与解剖图像相关联。它结合了先进的算法,利用CT数据(衰减校正)提高SPECT图像的质量。这使得显示生理变化或异常摄取的区域与解剖标志的对准更加精确[66]。一些学者研究了混合SPECT/CT在^{99m}Tc-HMPAO标记的白细胞闪烁显像用于骨关节感染的效用。他们发现SPECT/CT可以区分骨髓炎患者和骨科植入物患者的软组织受累与骨受累[67]。另一组分析了^{99m}Tc-抗粒细胞SPECT/CT与单独使用SPECT在低度PJI中平面成像的附加价值。他们发现SPECT/CT图像进一步显示了骨或骨髓中的感染范围[68]。在一项比较研究中,双同位素白细胞/骨髓SPECT/CT对PJI的诊断性能显示敏感度为100%、特异度为97%、准确度为98%,而FDG PET-CT的相应结果分别为100%、71%、79%。作者指出,FDG PET-CT具有适当的准确性,但其在诊断流程中的效用需要更多证据[69]。同样,SPECT/CT已显示出有希望的结果,但支持其使用的高质量数据有限[45]。需要更多高质量的

研究来进一步探索这些方式的潜力。

结　论

传统的 CT 和 MRI 成像技术具有高空间分辨率,可清晰显示感染引起的形态学改变。它们可以检测 SSI/PJI 的肿胀、炎症和继发效应,如脓肿或软组织改变。然而,不支持它们单独用于识别骨髓炎。核医学方式提供了与感染的代谢活性相关的更可靠的功能信息,但可能无法量化骨受累的范围。

问题 3:骨扫描在诊断 PJI 中是否有作用?

Armita A. Abedi, Ahmad Abbaszadeh, Humaid Al-Farii, Ferdinando Da Rin de Lorenzo, Jose I Fregeiro, Michael T Hirschmann, Saad Tarabichi, Umile Giuseppe Longo, Paul Jutte, Jeroen G. V. Neyt

【回答/建议】 少数情况下,即使完成血清学和滑液检查,仍不能排除或确诊 PJI,此时可行放射性核素标记白细胞显像,必要时联合骨髓显像。

【证据等级】 中等。

【代表投票】 同意 75.0%,不同意 16.8%,弃权 8.2%(中等共识:明显多数支持)。

依　据

准确诊断 PJI 至关重要,因为它直接影响治疗决策和患者预后。传统上,包括放射摄影、超声、CT、MRI、骨显像、白细胞闪烁显像和 FDG-PET 在内的各种成像技术已被用于检测和评估 PJI。每种方式都提供独特的见解,但它们的相对诊断效能仍然是临床医生和研究人员持续争论的主题。

本系统综述旨在分析和比较骨扫描与其他核医学成像方式在诊断 PJI 中的准确性。通过 PubMed、Embase 和 Cochrane 三大数据库进行全面的文献检索。共确定了 2 953 篇文章,根据标题和摘要筛选出 169 篇进一步审查,其中 69 篇文章使用诊断准确性研究质量评估工具(QUADAS-2)第二版进行了全文评估和数据提取。

骨扫描是一种核医学成像技术,使用少量放射性物质(通常为^{99m}Tc)注入血流以评估骨代谢和活性[70]。示踪剂积聚在高骨转换区域,代表成骨细胞活性增加,如感染、炎症或癌症部位,从而可以对骨骼异常和病变(包括 PJI)进行详细成像。Verberne 在 2016 年[71]和 2017 年[72]进行了 2 项全面的系统综述和荟萃分析,分析了各种核医学成像技术诊断髋/膝关节 PJI 的有效性,涵盖了 1988—2014 年间发表的研究。对于髋关节假体,这些综述评估了 8 项研究中的骨显像,涵盖 492 个假体,显示合并敏感度为 80%,特异度为 69%。相比之下,对于膝关节假体,在涉及 216 个假体的 6 项研究中研究了骨显像,得出的敏感度为 93%,但特异度仅为 56%。后续发表了 5 项研究[73-77],共涵盖 708 例 THA/TKA,其中 151 例为感染,证实了先前报告的敏感度和特异度。这些最新研究报告的敏感度范围为 60%~100%,特异度范围为 13%~97.1%,具体取决于成像是在骨相、血流相还是血池相分析的。这些数据加强了关于骨扫描在 PJI 中诊断性能的发现,与早期发现非常吻合,并突出了某些方式中持续存在的特异度变化且较低的问题。

Verberne 等[71,72]在髋关节假体的 3 项研究(172 个假体)和膝关节假体的 4 项研究(114 个假体)中评估了骨和白细胞闪烁显像的联合模式,分别显示了 95%和 93%的特异度。同样,在 3 项针对 121 个髋关节假体的研究中分析的骨和镓闪烁显像显示出显著的特异度,达 97%。这些发现强调了各种成像技术诊断性能的异质性,并表明联合成像模式可能提供增强的诊断准确度,特别是在特异度方面,突出了它们在排除 PJI 方面的有效性。同样,在其后发表的 3 项研究[78-80],共涵盖 226 例髋/膝关节置换术,其中 45 例为感染,报告的敏感度为 70%~100%,特异度为 93%~100%。

基于已发表的大量文献,骨扫描在诊断 PJI 中的效用受限于较低的特异度(低至 50%)。综述表明,虽然骨扫描可以作为初始诊断工具,但当与白细胞或镓闪烁显像等其他模式结合使用时,其效果显著提高,可将诊断特异度提高到 93%~100%。因此,骨扫描最好作为多模态成像策略的一部分使用,而不是单独使用。Roman

等[81]于2020年发表的欧洲多学科共识文件强调了骨扫描在关节置换术后进行PJI诊断的时机重要性，因为摄取模式可变。它建议谨慎解读髋关节手术后长达2年和膝关节手术后长达5年的阳性扫描，但指出即使在这些时期内，阴性扫描也能显著降低PJI的风险。

对于大多数PJI病例，诊断应主要依赖血清学和滑液检测。当这些测试结果不确定时，建议采用成像技术，如白细胞闪烁显像（结合SPECT/CT）与^{99m}Tc-HMPAO标记的白细胞，尤其是在术后早期[82,83]。白细胞闪烁显像已证明的敏感度和特异度分别为88%～100%和70%～95%[71,72,82]。或者，也可以使用^{99m}Tc标记的单克隆抗体来评估PJI[71,72,84,85]。^{18F}-FDG PET/CT提供了有价值的诊断能力，敏感度和特异度分别为80%～100%和85%～100%，但其应用在术后前3～6个月内受到限制[71,72,86-90]。目前的证据并未显示^{18F}-FDG PET/CT相对于白细胞闪烁显像具有明确的优势，但在感染可能性低的情况下可能有益。然而，由于研究中标记方法、成像方案、解释技术和患者选择存在差异，应谨慎对待单个研究的数据解释。大多数研究包含的PJI病例少于20例，这可能限制了其研究结果的稳定性。

总之，单独的骨显像（结合SPECT/CT）不适合诊断PJI，缺乏必要的特异度，但阴性骨扫描可以排除PJI。白细胞闪烁显像（联合或不联合骨髓显像）可用于确认可疑的PJI，但不应被视为独立的测试。联合使用骨髓和白细胞闪烁显像可以有效排除感染可能性较低的情况下的感染。

问题4：MRI检查在诊断PJI中是否有作用？

Armita A Abedi，Atthakorn Jarusriwanna，Ruben A Limas，Jesus Moreta，Douglas E Padgett，Rafael J Sierra，Rosa Elena Silva，Chao Xie，Je-Hyun Yoo，Luigi Zagra

【回答/建议】 尽管MRI在一些研究中显示出高特异度，但敏感度和特异度差异较大，以及对特定诊断特征定义缺乏共识，削弱了其可靠性和临床适用性。

【证据等级】 中等。

【代表投票】 同意79.0%，不同意18.3%，弃权2.7%（中等共识：明显多数支持）。

依　据

近年来MRI技术的进步，特别是复杂金属伪影抑制序列的发展，增强了MRI在无创评估化脓性关节炎和关节置换术后持续性疼痛等病症方面的效用。然而，MRI对THA和TKA后PJI的诊断准确性仍存在争议。目前没有关于诊断标准或指示PJI的特定MRI特征的共识，需要进行彻底评估。

本系统综述旨在评估MRI在识别PJI中的作用。通过PubMed和Embase进行了全面的文献检索，初步确定了273篇潜在的相关文章。经过2位独立评审员对标题和摘要进行详细筛选后，选择了15篇文章、1份指南和1份共识文件进行深入审查和数据提取。使用QUADAS-2工具评估质量。

有8项研究专注于诊断THA中的PJI[91-98]，3项研究专注于TKA[99-101]，2项研究[102,103]以及1项涵盖THA和TKA的系统综述[104]。此外，还有1项系统综述专门针对TKA[105]。所有研究都遵循明确的标准或临床评估，并在可行的情况下包含术中样本。尽管一些MRI特征表现出高敏感度和特异度，但个体MRI指标在各研究之间存在变异性。与PJI相关的关键MRI发现总结如下。

在接受髋/膝关节假体置换的患者中，滑膜炎较为常见，且滑膜炎症表现形式多样[101]。层状高信号滑膜炎似乎被一致认为是THA和TKA术后提示PJI最具诊断价值的影像学征象。研究表明，层状高信号滑膜炎诊断PJI的敏感度为26.3%～86%，特异度为84%～98.8%[91,98,99,101,102,106,107]。此外，层状高信号滑膜炎评估的评分者间一致性尚可，kappa值为0.44～0.89[91,99,101,102,106]，反映了临床医生在识别此MRI特征时存在较好但不稳定的一致性[108]。

研究表明，MRI上的水肿表现，如骨或骨髓水肿[91,93,98,102]、关节囊外水肿[91,98,102,103]、关节囊水肿[92,96,103]、肌肉内水肿[92,93,96]和邻近软组织水肿[94,96,98,100,103]，均提示PJI。MRI检测水肿的敏感度为68.4%～100%，特异度为73.1%～95%[91-94,96,98,100,102,103]。此外，这些类型水肿的评

分者间一致性较高,kappa 值为 0.73～0.955[91,92,100,103],表明临床医师在 MRI 上识别和判读水肿时具有较高至极高的一致性。

此外,关节囊外积液或液体聚集[91,92,96,98,102,103]和反应性淋巴结肿大的 MRI 发现提示 PJI[91,92,96,100,103]。对于关节囊外积液或液体聚集,研究报告的敏感度和特异度分别为 28%～100%和 40%～98%。此外,反应性淋巴结肿大的 MRI 发现显示敏感度和特异度分别为 33%～93%和 47%～100%。具体而言,Albano 等[109]发现,比较患侧与健侧髋部的淋巴结评估可以高精度地识别感染植入物,高达 93.1%。

此外,Levack 等[95]使用多采集可变共振图像组合和金属伪影抑制技术评估了髋关节低度 PJI 的 MRI。该研究包括 2 156 例 THA,其中 53 例根据修改后的肌肉骨骼感染学会(MSIS)标准确诊为 PJI。研究显示敏感度为 56.6%,特异度为 99.6%。初步研究结果表明,MRI 在区分 PJI 与非感染性病变方面可能有一定前景。然而,目前缺乏关于诊断 PJI 的特定 MRI 特征的共识和标准化。Li 等[101]调查了 108 例连续行 TKA 并在翻修手术前 1 年内接受 MRI 检查的患者。他们发现,初次 TKA 组中的诊断准确度高于翻修 TKA 组。这表明基于 MRI 诊断 PJI 的准确度可能存在差异,取决于是在初次手术还是翻修术后。

关于质量评估,这些研究采用的回顾性设计增加了选择偏倚的风险。此外,大多数研究没有明确说明参考测试的评估是否采用盲法。另外,大多数纳入的研究没有充分提供关于指标测试、参考标准以及流程和时间的必要信息。

Shufen 等[104]和 Schroder 等[105]的系统综述涵盖了本研究中的大多数研究,并且还整合了早期系统综述未涵盖的更多研究。此外,2019 年美国骨科医师学会的指南[110]以及一份关于影像学在诊断 PJI 中作用的国际共识声明[111]受限于他们所审查研究的发表日期。因此,这些指南认为现有证据不足以支持或反驳使用 MRI 诊断 PJI。

总之,现有文献表明,当前 MRI 在 PJI 诊断中的作用有限,并且缺乏关于诊断 PJI 的特定 MRI 特征的标准化,目前限制了其使用。提议的有前景的生物标志物,如淋巴结的大小和数量,需要在更大范围和不同中心进行进一步研究。

问题 5:CT 扫描在诊断 PJI 中是否有作用?

Armita Armina Abedi, Ahmed Ali Ebied, Takashi Imagama, Darko Talevski, Thomas P. Schaer, Mahmood Shihab Wahab, Mohamed Muath Adi, Reza Zandi, Javad Parvizi

【回答/建议】 基于现有数据,单独的 CT 扫描在 PJI 诊断中没有作用。

【证据等级】 低。

【代表投票】 同意 92.6%,不同意 5.5%,弃权 1.8%(完全共识:意见一致)。

依　据

精准的术前诊断对于手术方案制定和患者预期管理至关重要。PJI 及相关植入物感染的诊断难度较大。虽然存在明确体征(如引流窦道或植入物外露)可能简化诊断,但区分感染性和无菌性植入物失败往往十分困难。当患者出现非特异性症状(如不同程度的疼痛和功能减退),或实验室检查结果不一致时,鉴别难度会进一步增加。CT 在 PJI 术前诊断中的效用仍是一个有争议的问题。为了进一步探讨,使用 PubMed 和 Embase 进行了全面的文献检索。初步确定了 780 项潜在相关研究。经过 2 位独立评审员对标题和摘要进行详细筛选后,选择了 5 项研究和 2 份指南进行深入审查和数据提取。使用 QUADAS-2 工具评估质量[112]。

在 Cyteval 等[113]进行的一项中等质量的研究中,评估了 CT 检测髋关节假体部位感染的诊断准确度,涉及 65 名患者。患者在翻修手术前接受了 CT 检查,通过在多个深部组织活检中检测到相同细菌确诊感染。对 CT 检查的几项诊断指标进行了评估,包括关节扩张、充满液体的滑囊以及肌肉和肌肉周围脂肪中的液体聚集。结果表明,不同 CT 指标的诊断准确度存在差异。研究发现,CT 检查可能对确认感染有用,软组织异常的特异度为 89%～100%,骨异常或股骨头不对称位置的特异度为 30%～100%。10 项 CT 指标中有 6 项特异度高于

89%。这些指标包括关节扩张、充满液体的滑囊、肌肉和肌肉周围脂肪中的液体聚集、骨膜炎、髂腰肌受累和大转子周围受累。4 项特异度低于 77%的 CT 指标是局灶性低密度区(77%)、骨异常(30%)、非局灶性低密度区(53%)和股骨头不对称位置(72%)。尽管研究发现 CT 检查可能对确认感染有用,但 10 项指标中有 8 项敏感度为 8%～42%,表明当测试为阴性时,CT 排除 PJI 的能力较差。只有 2 项指标显示出中度至高度敏感:骨异常为敏感度 75%,关节扩张敏感度为 86%。尽管该研究提供了有价值的见解,但必须考虑 CT 成像固有的局限性,例如可能降低图像质量的金属伪影。这些伪影可能掩盖准确诊断所需的关键细节,强调了将 CT 检查与其他诊断方式结合使用的重要性。此外,后一项研究的小样本量(65 名患者)可能限制了研究结果的普遍性。另外,该研究未说明 CT 评估是否采用盲法,这可能会影响结果的客观性。

Isern-Kebschull 等[114]评估了 CT 引导下关节穿刺抽吸术在 164 名疑似髋关节假体周围关节感染患者中的诊断准确性,这些患者被转诊进行 CT 引导穿刺。将在放射科进行的 CT 引导穿刺获得的培养结果与术中培养结果进行比较。特定的 CT 测量在敏感度和特异度上存在差异:软组织积聚分别为 80%和 57.4%,髋臼位置不良分别为 20%和 85.2%,关节周围钙化分别为 20%和 78.7%,淋巴结肿大分别为 74.3%和 78.7%。尽管其方法严谨,包括盲法影像评估和稳健的样本量,但研究显示某些 CT 发现的特异度有潜在的改进空间。它强调了 CT 成像固有的局限性,如可能漏诊小的溶骨灶或孤立的肿大淋巴结,这些常常被金属伪影所掩盖。该研究指出 CT 在 PJI 诊断过程中的微妙作用:其在引导穿刺中具有应用价值。同时阅片时需细致判读影像,避免出现诊断偏差。

此外,CT 引导关节穿刺抽吸术的准确度为 86.5%,揭示了其在疑似髋关节 PJI 术前诊断中的有效性。这一发现与 Tomas 等[115]2010 年的早期研究一致。该研究在 63 名前瞻性纳入的患者队列中报告,相对于手术发现,CT 引导穿刺的准确度为 84%。2 项研究都说明了利用 CT 诊断 PJI 的关键作用和潜在挑战,强调了优化 CT 方案和技术以提高诊断效果的重要性。

美国骨科医师学会基于证据的临床实践指南[116]和一份多学科共识声明[117]都承认,CT 在诊断 PJI 中的作用有限,主要用作关节穿刺的工具。Isern-Kebschull 等[118]和 Cheng 等[119]证明的 CT 技术最新进展突出了其在诊断 PJI 方面不断发展的潜力。前一项研究证实了多探测器 CT 在区分髋关节置换术后感染性与无菌性并发症方面的功效,而后一项研究引入了使用双能 CT 碘图来区分这些情况。尽管有前景,但这些发现表明需要进一步研究来优化 CT 技术在临床实践中的诊断潜力。

总之,虽然 CT 在 PJI 诊断中作为独立检查是不充分的,但当与血清学和滑液检测结合使用时,它可能是一个有效的辅助方法。迄今为止,只有 2 项研究专门探讨了 CT 的诊断准确度,且都仅限于 THA。因此,无法得出明确的结论或建议推广到 TKA。根据这些研究提供的有限证据,CT 可在指导关节穿刺抽吸方面发挥辅助作用,但不能作为 PJI 诊断中的独立检测手段。

参考文献

[1] Kremers HM, Larson DR, Crowson CS, et al. Prevalence of total hip and knee replacement in the united states[J]. J Bone Joint Surg Am, 2015, 97: 1386-1397.

[2] Ayoade F, Li D, Mabrouk A, et al. Periprosthetic joint infection[M]. Treasure Island: StatPearls Publishing, 2023.

[3] Zimmerli W, Trampuz A, Ochsner PE. Prosthetic-joint infections[J]. N Engl J Med, 2004, 351: 1645-1654.

[4] Parvizi J, Gehrke T. Definition of periprosthetic joint infection[J]. J Arthroplasty, 2014, 29: 1331.

[5] Ahmed SS, Haddad FS. Prosthetic joint infection[J]. Bone Joint Res, 2019, 8: 570-572.

[6] Tande AJ, Patel R. Prosthetic joint infection[J]. Clin Microbiol Rev, 2014, 27: 302-345.

[7] Parvizi J, Tan TL, Goswami K, et al. The 2018 definition of periprosthetic hip and knee infection: an evidence-based and validated criteria[J]. J Arthroplasty, 2018, 33: 1309-1314.

[8] Peersman G, Laskin R, Davis J, Peterson M. Infection in total knee replacement: a retrospective review of 6489 total knee replacements[J]. Clin Orthop Relat Res, 2001, 392: 15-23.

[9] Berbari EF, Hanssen AD, Duffy MC, et al. Risk factors for prosthetic joint infection: case-control study[J]. Clin Infect Dis, 1998, 27: 1247-1254.

[10] Murdoch DR, Roberts SA, Fowler VG Jr, et al. Infection of orthopedic prostheses after staphylococcus aureus bacteremia[J]. Clin Infect Dis, 2001, 32: 647-649.

[11] Trampuz A, Zimmerli W. Prosthetic joint infections: update in diagnosis and treatment[J]. Swiss Med Wkly, 2005, 135: 243.

[12] Love C, Marwin SE, Palestro CJ. Nuclear medicine and the infected joint replacement[J]. Semin Nucl Med, 2009, 39: 66-78.

[13] Meani E, Romano C, Crosby L, et al. Infection and local

treatment in orthopedic surgery[M]. Berlin, Heidelberg: Springer, 2007.

[14] Sconfienza LM, Signore A, Cassar-Pullicino V, et al. Diagnosis of peripheral bone and prosthetic joint infections: overview on the consensus documents by the EANM, EBJIS, and ESR (with ESCMID endorsement)[J]. Eur Radiol, 2019, 29: 6425-6438.

[15] Li N, Kagan R, Hanrahan CJ, Hansford BG. Radiographic evidence of soft tissue gas 14 days after total knee arthroplasty is predictive of early prosthetic joint infection[J]. Am J Roentgenol, 2020, 214: 171-176.

[16] Migliorini F, Hofmann UK. Editorial on the validity of plain radiographs in low-grade periprosthetic hip infections[J]. Ann Med, 2024, 56: 2352590.

[17] Jardon M, Fritz J, Samim M. Imaging approach to prosthetic joint infection[J]. Skeletal Radiol, 2024, 53: 2023-2037.

[18] Zajonz D, Wuthe L, Tiepolt S, et al. Diagnostic work-up strategy for periprosthetic joint infections after total hip and knee arthroplasty: a 12-year experience on 320 consecutive cases[J]. Patient Saf Surg, 2015, 9: 1-9.

[19] Peel TN, Cherk M, Yap K. Imaging in osteoarticular infection in adults[J]. Clin Microbiol Infect, 2024, 30: 312-319.

[20] Sconfienza LM, Signore A, Cassar-Pullicino V, et al. Diagnosis of peripheral bone and prosthetic joint infections: overview on the consensus documents by the EANM, EBJIS, and ESR (with ESCMID endorsement)[J]. Eur Radiol, 2019, 29: 6425-6438.

[21] Signore A, Sconfienza LM, Borens O, et al. Consensus document for the diagnosis of prosthetic joint infections: a joint paper by the EANM, EBJIS, and ESR (with ESCMID endorsement)[J]. Eur J Nucl Med Mol Imaging, 2019, 46: 971-988.

[22] Treu EA, Cushman DM, Wheelwright JC, et al. Is ultrasound-guided hip aspiration more successful than fluoroscopic-guided aspiration in diagnosing prosthetic joint infection[J]. J Bone Jt Infect, 2023, 8: 151-163.

[23] Romano CL, Petrosillo N, Argento G, et al. The role of imaging techniques to define a peri-prosthetic hip and knee joint infection: multidisciplinary consensus statements[J]. J Clin Med, 2020, 9: 2548.

[24] Palestro CJ. Radionuclide imaging of musculoskeletal infection: a review[J]. J Nucl Med, 2016, 57: 1406-1412.

[25] Jardon M, Fritz J, Samim M. Imaging approach to prosthetic joint infection[J]. Skeletal Radiol, 2024, 53: 2023-2037.

[26] Reish TG, Clarke HD, Scuderi GR, et al. Use of multi-detector computed tomography for the detection of periprosthetic osteolysis in total knee arthroplasty[J]. J Knee Surg, 2006, 19: 259-264.

[27] Chang CD, Wu JS. Imaging of musculoskeletal soft tissue infection[J]. Semin Roentgenol, 2017, 52: 55-62.

[28] Atif M, Malik AT, Noordin S. Psoas abscess masquerading as a prosthetic hip infection: a case report[J]. Int J Surg Case Rep, 2018, 42: 17-19.

[29] Cyteval C, Hamm V, Sarrabere MP, et al. Painful infection at the site of hip prosthesis: CT imaging[J]. Radiology, 2002, 224: 477-483.

[30] Shufen C, Jinnin L, Xiaohui Z, et al. Diagnostic value of magnetic resonance imaging for patients with periprosthetic joint infection: a systematic review[J]. BMC Musculoskelet Disord, 2023, 24: 801.

[31] Inaoka T, Sugeta M, Nakatsuka T, et al. Evaluating hip periprosthetic joint infection with metal-artifact-reduction MR imaging[J]. Magn Reson Med Sci, 2025, 24: 20-34.

[32] Kumar R, Basu S, Torigian D, et al. Role of modern imaging techniques for diagnosis of infection in the era of 18-FDG positron emission tomography[J]. Clin Microbiol Rev, 2008, 21: 209-224.

[33] Palestro CJ, Love C, Miller TT. Infection and musculoskeletal conditions: imaging of musculoskeletal infections[J]. Best Pract Res Clin Rheumatol, 2006, 20: 1197-1218.

[34] Albano D, Messina C, Zagra L, et al. Failed total hip arthroplasty: diagnostic performance of conventional MRI features and locoregional lymphadenopathy to identify infected implants[J]. J Magn Reson Imaging, 2021, 53: 201-210.

[35] Jiang MH, He C, Feng JM, et al. Magnetic resonance imaging parameter optimizations for diagnosis of periprosthetic infection and tumor recurrence in artificial joint replacement patients[J]. Sci Rep, 2016, 6: 36995.

[36] Palestro CJ, Love C. Role of nuclear medicine for diagnosing infection of recently implanted lower extremity arthroplasties [J]. Semin Nucl Med, 2017, 47: 630-638.

[37] Jutte P, Lazzeri E, Sconfienza LM, et al. Diagnostic flowcharts in osteomyelitis, spondylodiscitis and prosthetic joint infection[J]. Q J Nucl Med Mol Imaging, 2014, 58: 2-19.

[38] Smith SL, Waste ML, Forster I. Radionuclide bone scintigraphy in the detection of significant complications after total knee joint replacement[J]. Clin Radiol, 2001, 56: 221-224.

[39] McNally M, Sousa R, Wouthuyzen-Bakker M, et al. The EBJIS definition of periprosthetic joint infection[J]. Bone Joint J, 2021, 103-B: 18-25.

[40] Nagoya S, Kaya M, Sasaki M, et al. Diagnosis of periprosthetic infection at the hip using triple-phase bone scintigraphy[J]. J Bone Joint Surg Br, 2008, 90: 140-144.

[41] Volpe L, Indelli PF, Latella L, et al. Periprosthetic joint infections: a clinical practice algorithm[J]. Joints, 2014, 2: 169-174.

[42] Love C, Marwin SE, Palestro CJ. Nuclear medicine and the infected joint replacement[J]. Semin Nucl Med, 2009, 39: 66-78.

[43] Segura AB, Munoz A, Brulles YR, et al. What is the role of

bone scintigraphy in the diagnosis of infected joint prostheses [J]. Nucl Med Commun, 2004, 25: 527－532.

[44] Holst DC, Angerame MR, Dennis DA, et al. What is the value of component loosening assessment of a preoperatively obtained bone scan prior to revision total knee arthroplasty [J]. J Arthroplasty, 2019, 34: S256－S261.

[45] Pinski JM, Chen AF, Estok DM, et al. Nuclear medicine scans in total joint replacement[J]. J Bone Joint Surg Am, 2021, 103: 359－372.

[46] Magnuson JE, Brown ML, Hauser MF, et al. In-111-labeled leukocyte scintigraphy in suspected orthopedic prosthesis infection: comparison with other imaging modalities [J]. Radiology, 1988, 168: 235－239.

[47] Johnson JA, Christie MJ, Sandler MP, et al. Detection of occult infection following total joint arthroplasty using sequential technetium-99m HDP bone scintigraphy and indium-111 WBC imaging [J]. J Nucl Med, 1988, 29: 1347－1353.

[48] Mulamba L, Ferrant A, Leners N, et al. Indium-111 leucocyte scanning in the evaluation of painful hip arthroplasty [J]. Acta Orthop Scand, 1983, 54: 695－697.

[49] Pring DJ, Henderson RG, Keshavarzian A, et al. Indium-granulocyte scanning in the painful prosthetic joint[J]. AJR Am J Roentgenol, 1986, 147: 167－172.

[50] Simonsen L, Buhl A, Oersnes T, et al. White blood cell scintigraphy for differentiation of infection and aseptic loosening: a retrospective study of 76 painful hip prostheses[J]. Acta Orthop, 2007, 78: 640－647.

[51] Verberne SJ, Sonnega RJ, Temmerman OP, et al. What is the accuracy of nuclear imaging in the assessment of periprosthetic knee infection? A meta-analysis[J]. Clin Orthop Relat Res, 2017, 475: 1395－1410.

[52] Verberne SJ, Raijmakers PG, Temmerman OP. The accuracy of imaging techniques in the assessment of periprosthetic hip infection: a systematic review and meta-analysis[J]. J Bone Joint Surg Am, 2016, 98: 1638－1645.

[53] El Espera I, Blondet C, Moullart V, et al. The usefulness of 99mTc sulfur colloid bone marrow scintigraphy combined with 111In leucocyte scintigraphy in prosthetic joint infection [J]. Nucl Med Commun, 2004, 25: 171－175.

[54] Love C, Marwin SE, Tomas MB, et al. Diagnosing infection in the failed joint replacement: a comparison of coincidence detection 18F-FDG and 111In-labeled leukocyte/99mTc-sulfur colloid marrow imaging[J]. J Nucl Med, 2004, 45: 1864－1871.

[55] Legout L, Senneville E. Periprosthetic joint infections: clinical and bench research[J]. ScientificWorldJournal, 2013, 2013: 549091.

[56] Casali M, Lauri C, Altini C, et al. State of the art of (18)F-FDG PET/CT application in inflammation and infection: a guide for image acquisition and interpretation[J]. Clin Transl Imaging, 2021, 9: 299－339.

[57] Zhuang H, Duarte PS, Pourdehand M, et al. Exclusion of chronic osteomyelitis with F-18 fluorodeoxyglucose positron emission tomographic imaging[J]. Clin Nucl Med, 2000, 25: 281－284.

[58] Gemmel F, Van den Wyngaert H, Love C, et al. Prosthetic joint infections: radionuclide state-of-the-art imaging[J]. Eur J Nucl Med Mol Imaging, 2012, 39: 892－909.

[59] Reinartz P. FDG-PET in patients with painful hip and knee arthroplasty: technical breakthrough or just more of the same[J]. Q J Nucl Med Mol Imaging, 2009, 53: 41－50.

[60] Chacko TK, Zhuang H, Stevenson K, et al. The importance of the location of fluorodeoxyglucose uptake in periprosthetic infection in painful hip prostheses[J]. Nucl Med Commun, 2002, 23: 851－855.

[61] Zhuang H, Chacko TK, Hickeson M, et al. Persistent non-specific FDG uptake on PET imaging following hip arthroplasty [J]. Eur J Nucl Med Mol Imaging, 2002, 29: 1328－1333.

[62] Kwee TC, Kwee RM, Alavi A. FDG-PET for diagnosing prosthetic joint infection: systematic review and meta-analysis [J]. Eur J Nucl Med Mol Imaging, 2008, 35: 2122－2132.

[63] Basu S, Kwee TC, Saboury B, et al. FDG PET for diagnosing infection in hip and knee prostheses: prospective study in 221 prostheses and subgroup comparison with combined (111)In-labeled leukocyte/(99m)Tc-sulfur colloid bone marrow imaging in 88 prostheses[J]. Clin Nucl Med, 2014, 39: 609－615.

[64] Kwee RM, Broos WA, Brans B, et al. Added value of 18F-FDG PET/CT in diagnosing infected hip prosthesis[J]. Acta Radiol, 2018, 59: 569－576.

[65] Zoccali C, Teori G, Salducca N. The role of FDG-PET in distinguishing between septic and aseptic loosening in hip prosthesis: a review of literature[J]. Int Orthop, 2009, 33: 1－5.

[66] Horger M, Eschmann SM, Pfannenberg C, et al. Evaluation of combined transmission and emission tomography for classification of skeletal lesions[J]. AJR Am J Roentgenol, 2004, 183: 655－661.

[67] Filippi L, Schillaci O. Usefulness of hybrid SPECT/CT in 99mTc-HMPAO-labeled leukocyte scintigraphy for bone and joint infections[J]. J Nucl Med, 2006, 47: 1908－1913.

[68] Graute V, Feist M, Lehner S, et al. Detection of low-grade prosthetic joint infections using 99mTc-antigranulocyte SPECT/CT: initial clinical results[J]. Eur J Nucl Med Mol Imaging, 2010, 37: 1751－1759.

[69] Aleksyniene R, Iyer V, Bertelsen HC, et al. The role of nuclear medicine imaging with (18)F-FDG PET/CT, combined (111)In-WBC/(99m)Tc-nanocoll, and (99m)Tc-HDP SPECT/CT in the evaluation of patients with chronic problems after TKA or THA in a prospective study[J].

Diagnostics，2022，12：681.

[70] Subramanian G，McAfee JG. A new complex of 99mTc for skeletal imaging[J]. Radiology，1971，99：192－196.

[71] Verberne SJ，Raijmakers PG，Temmerman OP. The accuracy of imaging techniques in the assessment of periprosthetic hip infection：a systematic review and meta-analysis[J]. J Bone Joint Surg Am，2016，98：1638－1645.

[72] Verberne SJ，Sonnega RJ，Temmerman OP，et al. What is the accuracy of nuclear imaging in the assessment of periprosthetic knee infection? a meta-analysis [J]. Clin Orthop Relat Res，2017，475：1395－1410.

[73] Zhang F，Shen C，Yu J，et al. The temporal impact of prosthesis implantation and semi-quantitative criteria on the diagnostic efficacy of triple-phase bone scanning for periprosthetic joint infection[J]. Orthopaedic Surg，2022，14：1438－1446.

[74] Granados U，Fuster D，Soriano A，et al. Screening with angiographic images prior to 99mTc-HMPAO labelled leukocyte scintigraphy in the diagnosis of periprosthetic infection[J]. Rev Esp Med Nucl Imagen Mol，2015，34：219－224.

[75] Yoldas B，Cankaya D，Andic K，et al. Higher reliability of triple-phase bone scintigraphy in cementless total hip arthroplasty compared to cementless bipolar hemiarthroplasty[J]. Ann Med Surg，2016，10：27－31.

[76] Ottink KD，Gelderman SJ，Wouthuyzen-Bakker M，et al. Nuclear imaging does not have clear added value in patients with low a priori chance of periprosthetic joint infection：a retrospective single-center experience[J]. J Bone Jt Infect，2022，7：1－9.

[77] Xu T，Yang X，Liu G，et al. Application of 68Ga-citrate PET/CT for differentiating periprosthetic joint infection from aseptic loosening after joint replacement surgery[J]. Bone Joint Res，2022，11：398－408.

[78] Aleksyniene R，Iyer V，Bertelsen HC，et al. The role of nuclear medicine imaging with 18F-FDG PET/CT，combined 111In-WBC/99mTc-Nanocoll，and 99mTc-HDP SPECT/CT in the evaluation of patients with chronic problems after TKA or THA in a prospective study [J]. Diagnostics，2022，12：681.

[79] Figa R，Veloso M，Bernaus M，et al. Should scintigraphy be completely excluded from the diagnosis of periprosthetic joint infection[J]. Clin Radiol，2020，75：797－797.

[80] Trevail C，Ravindranath-Reddy P，Sulkin T，et al. An evaluation of the role of nuclear medicine imaging in the diagnosis of periprosthetic infections of the hip[J]. Clin Radiol，2016，71：211－219.

[81] Romano CL，Petrosillo N，Argento G，et al. The role of imaging techniques to define a peri-prosthetic hip and knee joint infection：multidisciplinary consensus statements[J]. J Clin Med，2020，9：2548.

[82] Kim HO，Na SJ，Oh SJ，et al. Usefulness of adding SPECT/CT to 99mTc-hexamethylpropylene amine oxime (HMPAO)-labeled leukocyte imaging for diagnosing prosthetic joint infections[J]. J Comput Assist Tomogr，2014，38：313－319.

[83] Sengoz T，Yaylali O，Yuksel D，et al. The clinical contribution of SPECT/CT with (99m) Tc-HMPAO-labeled leukocyte scintigraphy in hip and knee prosthetic infections [J]. Rev Esp Med Nucl Imagen Mol，2019，38：212－217.

[84] Rubello D，Rampin L，Banti E，et al. Antigranulocyte scintigraphy in infected hip prosthesis：the diagnostic importance of delayed 20-24-h imaging and semiquantitative analysis[J]. Nucl Med Commun，2008，29：994－998.

[85] Rubello D，Rampin L，Banti E，et al. Diagnosis of infected total knee arthroplasty with anti-granulocyte scintigraphy：the importance of a dual-time acquisition protocol[J]. Nucl Med Commun，2008，29：331－335.

[86] Kim K，Kim SJ. Diagnostic role of PET or PET/CT for prosthetic joint infection：a systematic review and meta-analysis[J]. Hell J Nucl Med，2021，24：83－93.

[87] Hua H，Liu J. Diagnostic accuracy of positron emission tomography/computerized tomography for periprosthetic joint infection of hip：systematic review and meta-analysis [J]. J Orthop Surg Res，2023，18：640.

[88] Hu M，Chen G，Luo L，Shang L. A systematic review and meta-analysis on the accuracy of fluorodeoxyglucose positron emission tomography/computerized tomography for diagnosing periprosthetic joint infections[J]. Front Surg，2022，9：698781.

[89] Kwee TC，Kwee RM，Alavi A. FDG-PET for diagnosing prosthetic joint infection：systematic review and meta-analysis [J]. Eur J Nucl Med Mol Imaging，2008，35：2122－2132.

[90] Jin H，Yuan L，Li C，et al. Diagnostic performance of FDG PET or PET/CT in prosthetic infection after arthroplasty：a meta-analysis[J]. Q J Nucl Med Mol Imaging，2014，58：85－93.

[91] Albano D，Messina C，Zagra L，et al. Failed total hip arthroplasty：diagnostic performance of conventional MRI features and locoregional lymphadenopathy to identify infected implants[J]. J Magn Reson Imaging，2021，53：201－210.

[92] Galley J，Sutter R，Stern C，et al. Diagnosis of periprosthetic hip joint infection using MRI with metal artifact reduction at 1.5 T[J]. Radiology，2020，296：98－108.

[93] Busch A，Jager M，Beck S，et al. Metal artefact reduction sequences (MARS) in magnetic resonance imaging (MRI) after total hip arthroplasty (THA)：a non-invasive approach for preoperative differentiation between periprosthetic joint infection (PJI) and aseptic complications [J]. BMC Musculoskelet Disord，2022，23：620.

[94] Jiang MH，He C，Feng JM，et al. Magnetic resonance imaging parameter optimizations for diagnosis of periprosthetic infection and tumor recurrence in artificial joint replacement patients[J]. Sci Rep，2016，6：36995.

[95] Levack AE, Koch C, Moore HG, et al. The utility of MRI with multiacquisition variable-resonance image combination (MAVRIC) in diagnosing deep total hip arthroplasty infection [J]. HSS J, 2022, 18: 277-283.

[96] Plesniar J, Breit HC, Clauss M, et al. Diagnosing periprosthetic hip joint infection with new-generation 0.55T MRI[J]. Eur J Radiol, 2024, 176: 111524.

[97] Gao Z, Jin Y, Chen X, et al. Diagnostic value of MRI lamellated hyperintense synovitis in periprosthetic infection of hip[J]. Orthop Surg, 2020, 12: 1941-1946.

[98] He C, Lu Y, Jiang M, et al. Clinical value of optimized magnetic resonance imaging for evaluation of patients with painful hip arthroplasty[J]. Chin Med J (Engl), 2014, 127: 3876-3880.

[99] Plodkowski AJ, Hayter CL, Miller TT, et al. Lamellated hyperintense synovitis: potential MR imaging sign of an infected knee arthroplasty [J]. Radiology, 2013, 266: 256-260.

[100] Schwaiger BJ, Gassert FT, Suren C, et al. Diagnostic accuracy of MRI with metal artifact reduction for the detection of periprosthetic joint infection and aseptic loosening of total hip arthroplasty[J]. Eur J Radiol, 2020, 131: 109253.

[101] Li AE, Sneag DB, Greditzer HGT, et al. Total knee arthroplasty: diagnostic accuracy of patterns of synovitis at MR imaging[J]. Radiology, 2016, 281: 499-506.

[102] Huang C, Chen Y, Ding H, et al. Metal artifact reduction sequences MRI: a useful reference for preoperative diagnosis and debridement planning of periprosthetic joint infection[J]. J Clin Med, 2022, 11: 4371.

[103] Inaoka T, Kitamura N, Sugeta M, et al. Diagnostic value of advanced metal artifact reduction magnetic resonance imaging for periprosthetic joint infection [J]. J Comput Assist Tomogr, 2022, 46: 455-463.

[104] Shufen C, Jinmin L, Xiaohui Z, et al. Diagnostic value of magnetic resonance imaging for patients with periprosthetic joint infection: a systematic review[J]. BMC Musculoskelet Disord, 2023, 24: 801.

[105] Schroder FF, Post CE, Wagenaar FBM, et al. MRI as diagnostic modality for analyzing the problematic knee arthroplasty: a systematic review[J]. J Magn Reson Imaging, 2020, 51: 446-458.

[106] Gao Z, Jin Y, Chen X, et al. Diagnostic value of MRI lamellated hyperintense synovitis in periprosthetic infection of hip[J]. Orthop Surg, 2020, 12: 1941-1946.

[107] Busch A, Jager M, Beck S, et al. Metal artefact reduction sequences (MARS) in magnetic resonance imaging (MRI) after total hip arthroplasty (THA): a non-invasive approach for preoperative differentiation between periprosthetic joint infection (PJI) and aseptic complications [J]. BMC Musculoskelet Disord, 2022, 23: 620.

[108] Landis JR, Koch GG. The measurement of observer agreement for categorical data[J]. Biometrics, 1977, 33: 159-174.

[109] Albano D, Messina C, Zagra L, et al. Failed total hip arthroplasty: diagnostic performance of conventional MRI features and locoregional lymphadenopathy to identify infected implants[J]. J Magn Reson Imaging, 2021, 53: 201-210.

[110] American Academy of Orthopaedic Surgeons. Evidence based clinical practice guideline for diagnosis and prevention of periprosthetic joint infections [R]. Rosemont: American Academy of Orthopaedic Surgeons, 2019.

[111] Romano CL, Petrosillo N, Argento G, et al. The role of imaging techniques to define a peri-prosthetic hip and knee joint infection: multidisciplinary consensus statements[J]. J Clin Med, 2020, 9: 2548.

[112] Whiting PF, Rutjes AW, Westwood ME, et al. QUADAS-2: a revised tool for the quality assessment of diagnostic accuracy studies[J]. Ann Intern Med, 2011, 155: 529-536.

[113] Cyteval C, Hamm V, Sarrabere MP, et al. Painful infection at the site of hip prosthesis: CT imaging [J]. Radiology, 2002, 224: 477-483.

[114] Isern-Kebschull J, Tomas X, García-Díez AI, et al. Accuracy of computed tomography-guided joint aspiration and computed tomography findings for prediction of infected hip prosthesis[J]. J Arthroplasty, 2019, 34: 1776-1782.

[115] Tomas X, Bori G, Garcia S, et al. Accuracy of CT-guided joint aspiration in patients with suspected infection status post-total hip arthroplasty[J]. Skeletal Radiol, 2011, 40: 57-64.

[116] American Academy of Orthopaedic Surgeons. Evidence based clinical practice guideline for diagnosis and prevention of periprosthetic joint infections[R]. Rosemont: American Academy of Orthopaedic Surgeons, 2019.

[117] Romano CL, Petrosillo N, Argento G, et al. The role of imaging techniques to define a peri-prosthetic hip and knee joint infection: multidisciplinary consensus statements[J]. J Clin Med, 2020, 9: 2548.

[118] Isern-Kebschull J, Tomas X, García-Díez AI, et al. Value of multidetector computed tomography for the differentiation of delayed aseptic and septic complications after total hip arthroplasty[J]. Skeletal Radiol, 2020, 49: 893-902.

[119] Cheng Q, Yang Y, Li F, et al. Dual-energy computed tomography iodine maps: application in the diagnosis of periprosthetic joint infection in total hip arthroplasty[J]. J Arthroplasty, 2025, 40: 499-505.

标本采集与病原体鉴定

28

Martin Rottman MD, PhD[1,2,*]; Adam M. Gordon MD, MBA[3,4]; Kee Soo Kang[5]; Tulio Campos, MsC, PhD[6]; Li Cao MD[7]; Chong Bum Chang[5,8]; Emanuele Chisari[9]; Elena De Vecchi [10]; Göksel Dikmen[11]; Mohammad Ali Enayatollahi[12]; Nathanael Heckmann[13]; Stergios Lazarinis MD, PhD[14]; Femando A Lopreite[15]; Michael A. Mont MD,[16]; Javad Parvizi[17]; Maria Eugenia Portillo MD, PhD [18,29,20]; Dina Raafat PhD[21,22,23]; Cesar Rocha, MD[24]; Anne-Laure Roux, PharmD, PhD1,25; Wenming Zhang[26]

[1] UFR Simone Veil des Sciences de la Santé, Université Paris Saclay-UVSQ, INSERM UMR U1173. Montigny le Bretonneux, 78180, France

[2] Laboratoire de Microbiologie et Plateforme des Biomarqueurs Innovants, Hôpital Raymond Poincaré, GHU Paris Saclay, Assistance Publique-Hôpitaux de Paris, Garches, 92380, France

[3] Questrom School of Business, Boston University, Boston, MA, USA

[4] Maimonides Medical Center, Department of Orthopaedic Surgery, Brooklyn, New York, USA

[5] College of Medicine, Seoul National University, Seoul, Republic of Korea

[6] Departamento do Aparelho Locomotor, Faculdade de Medicina da Universidade Federal de Minas Gerais, Belo Horizonte, Minas Gerais, Brazil; Hospital Risoleta Tolentino Neves, FUNDEP, Belo Horizonte, Minas Gerais, Brazil; Biocor Instituto, Nova Lima, Minas Gerais, Brazil

[7] Xinjiang Medical University First Affiliated Hospital, Urumqi, Xinjiang, China

[8] Department of Orthopaedic Surgery, Seoul National University Bundang Hospital, Seongnam, Republic of Korea

[9] School of Medical Sciences, University of Groningen, Groningen, Netherlands

[10] Laboratory of Clinical Chemistry and Microbiology, IRCCS Galeazzi-Sant' Ambrogio Hospital, Milan, Italy

[11] Department of Orthopedics and Traumatology, Acıbadem Mehmet Ali Aydınlar University, School of Medicine, Istanbul, Turkey

[12] Department of Orthopaedics, Nikan General Hospital, Tehran, Iran

[13] Keck School of Medicine, University of Southern California, Los Angeles, California, United States

[14] Orthopaedics, Department of Surgical Sciences, Uppsala University Hospital, Uppsala University, Sweden

[15] Department of Orthopaedic and Traumatology, British Hospital of Buenos Aires, Buenos Aires, Argentina

[16] The Rubin Institute for Advance Orthopedics, Sinai Hospital of Baltimore, Baltimore, Maryland

[17] School of Medicine, Acibadem University, Istanbul, Turkey

[18] Department of Clinical Microbiology, University Hospital of Navarra, Spain

[19] Institute of Healthcare Research of Navarra (IdiSNa), Pamplona, Navarra, Spain

[20] CIBER Epidemiología y Salud Pública (CIBERESP), Madrid, Spain

[21] Institute of Immunology, University Medicine Greifswald, Greifswald, Germany

[22] Center for Orthopaedics, Trauma Surgery and Rehabilitation Medicine, University Medicine Greifswald, Greifswald, Germany

[23] Department of Microbiology and Immunology, Faculty of Pharmacy, Alexandria University, Alexandria, Egypt

[24] Joint Replacement Unit, Los Cobos Medical Center, Bogotá, Colombia; Fundación Cardioinfantil, Bogotá, Colombia

[25] Laboratoire de Microbiologie, Hôpital Ambroise Paré, GHU Paris Saclay, Assistance Publique-Hôpitaux de Paris, Boulogne Billancourt, 92200, France

[26] Department of Orthopaedic Surgery, The First Affiliated Hospital of Fujian Medical University, Fuzhou, China

[*] 通讯作者

问题 1：翻修手术中标本培养的最佳采集和处理规范有哪些？

Martin Rottman，Tulio Campos，Cesar Rocha，Anne-Laure Roux

问题 1A：所有翻修手术中，需送检多少份标本进行微生物培养？

【回答/建议】 建议向微生物实验室送检 4～6 份样本，其中至少 3 份为假体周围组织；如可获得，也可送检滑液和植入物超声处理液。

问题 1B：翻修术中采集的培养标本应如何处理？

【回答/建议】 标本应机械匀浆，以提高细菌检出率并尽量减少污染。延长孵育并使用自动监测血培养瓶可提高培养灵敏度；条件允许时，应以此替代传统肉汤增菌。

【证据等级】 中等。

【代表投票】 问题 1A：同意 93.2%，不同意 1.3%，弃权 5.5%（完全共识：意见一致）；问题 1B：同意 94.4%，不同意 4.2%，弃权 1.4%（完全共识：意见一致）。

依　据

PJI 的诊断仍然困难，临床实践中常将综合临床评分作为“金标准”。该评分整合了临床、微生物学、生物学和病理学标准。

PJI 的微生物学确诊依据，不仅可明确判定感染是否存在，还能通过个体化抗菌治疗实施最优诊疗方案。翻修手术中多份标本均培养出同一种微生物，是判定该菌种为感染致病菌的通用标准。

据报道，假体周围组织培养在获得完整微生物学证据以诊断 PJI 方面的敏感度为 57%～92%[1,2]。造成这些性能差异的主要因素贯穿分析流程的各个阶段，包括活检标本采集和转运、活检标本匀浆、培养基和孵育气体环境的选择、自动化监测、植入物分析以及滑液培养。必须承认，确实存在培养阴性的植入物相关感染。植入物表面生物膜形成、既往抗菌治疗或苛养菌感染等因素均会造成培养结果阴性[3,4]。在这些情况下，基于 PCR 或宏基因组学的分子生物学方法可能有助于鉴定感染病原体[5,6]。

依据北美感染病学会（IDSA）及其他机构的指南建议，若标本采集后超过 2 小时才能送检处理，需将标本冷藏保存。

目前尚无证据表明某一特定解剖取样部位诊断检出率更高，取样应优先选取肉眼可见病变组织；但术中采集深部骨组织[7]及髓腔组织[8-9]是最优操作方案。不推荐使用拭子取样，因其诊断效能较差[10]。根据北美感染病学会（Infectious Disease Society of North America，IDSA）及其他机构的建议，若预计标本采集后超过 2 h 才能送检处理，需将标本冷藏保存[11-13]。尽管缺乏支持这一建议的确切临床数据，但体外证据支持这一做法[14]。其他临床证据来自样本转运至实验室过程中加入厌氧培养基的获益，这可增强诊断性能并提高微生物学证据的完整性[15,16]。但也有研究未能在这一方面提供支持证据[17]。Kaschner 等[15]显示，巯基乙酸盐肉汤的获益与孵育温度无关，提示培养基的 pH 缓冲能力、氧化还原电位、阳离子或渗透压可能带来了性能提升。使用适用于手术室的双层无菌包装并进行机械化处理，可通过减少样本处理步骤降低污染率[18]。

微生物学分析需要使病原体暴露于培养基中，以便其生长和检出。已有多种方法被报道可从固体标本中释放细菌。最常用的技术包括使用手术刀切割标本，或在肉汤中用研钵和研杵研磨。也可在肉汤或盐水中加入玻璃珠后进行涡旋处理[19]。机械匀浆可使用不同设备完成，例如桨叶式均质器[20]、配合玻璃珠的珠磨机[18]、配合钢珠的珠磨机[21,22]、配合陶瓷珠的珠磨机[23]，以及一次性高速分散机组织分散装置[24]。这些机械化破碎手段可大幅提升培养敏感度，同时可搭配血培养系统开展细菌监测，优化细菌培养检出效果。

随着检测方法日趋标准化，所需标本数量以及检出同一菌种的阳性标本判定标准也在不断更新完善。早在 1981 年，Kamme 就提出应采集 5 份假体周围组织活检标本进行培养，并提出 2 份及以上标本检出同种微生物即可判定存在感染。此后临床广泛采用的判定标准为：送检 5～6 份标本，其中至少 3 份培养阳性[25]。后续业内达成共识，采用门槛更低的判定标准：2 份及以上标

本分离出同种菌株即可确诊感染[25];而 IDSA 补充提出,若仅单份标本检出高毒力致病菌,亦可诊断 PJI[26]。结合当前机械匀浆处理、血培养瓶监测标本等微生物检测手段,目前推荐采集 3～4 份假体周围组织标本,可兼顾最佳诊断敏感度与特异度[21,27-29]。

滑液已被证明是培养以及细胞学和生化分析的可靠样本。将滑液立即接种至血培养瓶可提高培养敏感度[30]。不过,仍应另取一份样本置于含抗凝剂的试管中送检细胞学分析。

利用超声处理使从假体表面生物膜脱落的技术最初应用于免疫荧光检测[31],后经 Trampuz 等[32]改良推广,用于微生物培养检测。有研究推荐使用二硫苏糖醇洗脱假体上的生物膜细菌,但相较于传统组织培养或超声处理培养法,相关研究结论存在争议[33-35]。一项独立荟萃分析[36]显示,两种检测手段的诊断效能无显著差异,仍需更多研究对比二硫苏糖醇洗脱法与超声处理的检测效果。大量文献证实,假体超声处理培养的诊断敏感度高于单纯组织培养[37];但近年采用机械匀浆破碎组织标本的研究,已能获得与超声处理相近的检出结果[38]。联合开展假体生物膜培养与假体周围组织培养,可进一步提升诊断阳性率[1,20]。

由于 PJI 中的病原体种类多样,应采用需氧、厌氧和 CO_2 环境。假体周围组织样本和滑液的培养应使用需氧、厌氧以及 5% CO_2 条件下的固体培养基。无需常规使用真菌和分枝杆菌培养基[39,40];仅应在高风险病例或培养阴性的 PJI 的后续补充证据中使用。与固体培养基相比,肉汤增菌可显著提高诊断阳性检出率[21];尽管存在结果不一致的研究[41,42],但这些研究强调了较大接种量和减少样本处理步骤在肉汤增菌中的价值。将血培养瓶作为增菌肉汤使用,已显示可显著提高敏感度[2,20,21,43-45]。有明确证据表明,应同时使用需氧和厌氧培养基[43];培养革兰氏阳性厌氧菌需要使用不含树脂或木炭的厌氧血培养基。尤其是痤疮丙酸杆菌需要联合使用固体和液体培养基[46,47]。关于需氧培养基的推荐孵育时间,已有证据显示超过 7 天继续培养并无获益[21,48];而厌氧培养基应孵育至 14 天[21,47,49]。采用先进的组织处理流程并向血培养瓶中进行大体积接种后,多数病例可在<48 h 内获得明确诊断[21,43,44]。

问题 2:翻修手术中取出的植入物是否有必要进行超声处理?

Adam M. Gordon, Dina Raafat, Michael A. Mont, Stergios Lazarinis, Maria Eugenia Portillo, Elena De Vecchi, Li Cao

【回答/建议】 对关节翻修术中取出的植入物进行超声处理,可能有助于提高感染病原体的检出率。然而,仍需进一步研究验证该技术的有效性。

【证据等级】 中等。

【代表投票】 同意 94%,不同意 4%,弃权 2%(完全共识:意见一致)。

依　据

植入物相关感染,包括 PJI,仍是骨科手术后失败和并发症发生的重要原因,尤其是在翻修手术背景下更为突出[50,51]。二期翻修术是全关节置换术(TJA)慢性感染最常采用的治疗方案。PJI 的诊断因生物膜的存在而复杂化,生物膜可保护细菌免受常规抗菌治疗和免疫反应的影响[52,53]。能否可靠识别取出植入物或骨水泥(聚甲基丙烯酸甲酯/PMMA)占位器上的生物膜,会显著影响患者管理,包括是否需要进行额外手术,以及是否需要制订更有效的靶向抗菌治疗方案。

超声处理是利用高频声波使黏附于表面的病原体脱落;作为一种潜在工具,该方法因可能改善植入物或骨水泥占位器表面生物膜检出而受到关注。在翻修 TJA 中,对取出的植入物进行超声处理目前可作为组织培养的辅助方法,用于检测定植于植入物表面的黏附微生物[54-64]。研究表明,与可能无法检出生物膜相关感染的传统术中培养方法相比,取出植入物的超声处理可提高病原体检出率,并有助于预测持续感染[63,65]。多项研究[64,66-71]显示,在检测骨科植入物表面病原体方面,超声处理与传统培养具有相当的特异度,但敏感度更高。此外,在接受翻修手术的患者中,对取出植入物进行超声处理可增加微生物生长的检出,尤其是在 PJI 病例中;这些病例中生物膜黏附于植入物表面,但传统方法可能无法识别。

将超声处理作为 PJI 诊断的辅助方法是合理的[72]。

由于生物膜可抵抗抗菌药物和免疫系统，生物膜相关感染的治疗十分困难[52,53]。在翻修手术后，临床非常需要一种准确方法，以高效检测植入物上的微生物生长和生物膜形成，从而避免在最终仍处于感染状态的环境中植入新假体[73]。在翻修手术中更准确地识别潜在感染，有助于外科医生选择更有效、更有针对性的治疗方案，并可能改善患者结局。研究强调，超声处理联合组织培养可改善感染识别，避免将本应为感染的病例错误归类为无菌性翻修，从而使抗菌治疗更为合适，并避免不必要的手术操作[74]。

尽管超声处理在提高诊断准确度方面显示出应用前景，但其在常规临床实践中的作用尚未完全确立[75]。一项纳入12项研究的荟萃分析显示，在关节置换术中，使用超声处理液培养检测PJI的合并敏感度、特异度、阳性似然比(PLR)和阴性似然比(NLR)分别为0.82(95% *CI*：0.76～0.87)、0.94(95% *CI*：0.85～0.98)、14.2(95% *CI*：5.4～37.8)和0.19(95% *CI*：0.14～0.25)[63]。超声处理技术尚未被普遍采用，且可能需要额外培训和设备[76]。此外，一些研究提示，其有效性会随植入物类型、涉及的病原体、用于超声处理的标本(植入物或占位器)以及具体超声处理方法而变化。有报道称，超声处理在检测某些金属植入物(如钛或钴铬合金)感染方面效果较好；但用于陶瓷、骨水泥占位器或其他复合材料的检测效果较差[77]。

此外，尽管超声处理有可能减少未诊断感染的发生，但无法解决慢性生物膜相关感染后续治疗的核心难题。慢性生物膜相关感染对标准治疗高度耐受；除改进诊断工具(如超声处理)外，还需要生物膜破坏剂等新的治疗策略，才能改善患者结局。因此，超声处理可作为初始检测工具，但感染的后续治疗问题仍然存在。另需注意的是，在无菌性翻修中的超声处理临床价值似乎较低，因为其预测未来PJI的敏感度和特异度仅达到中等水平[78-80]。

结 论

总体而言，对翻修手术中取出的植入物进行超声处理，似乎是增强生物膜检出并改善PJI诊断的一种合理方法。研究支持其具有较高敏感度，且特异度与常规组织培养相当或优于常规组织培养；但仍需进一步研究以优化和标准化操作方案、解决有效性差异，并评估其对临床结局的影响。此外，超声处理应被视为辅助诊断方法，而非唯一的诊断方法。该技术应纳入感染性植入物管理的综合路径，包括改进感染预防策略和实施靶向抗菌治疗。不过，仍需更多前瞻性研究制定标准化方案，以便在不同研究之间进行比较。

问题3：如何区分肌肉骨骼系统中的致病微生物与正常微生物群？

Kee Soo Kang，Nathanael Heckmann，Javad Parvizi，Emanuele Chisari，Wenming Zhang，Mohammad Ali Enayatollahi，Fernando A Lopreite，Göksel Dikmen，Chong Bum Chang

【回答/建议】 可采用多种方法区分致病微生物与正常微生物群。首先，应参照ICM共识标准评估炎症状态。微生物组中多样性较低且某一强毒力微生物占优势，可能提示该微生物为病原体。具有与毒力相关基因和性状的微生物可被视为具有致病性。宏转录组学作为一种新兴技术，也可能有助于区分病原体与共生菌。

【证据等级】 有限。

【代表投票】 同意81.7%，不同意9.2%，弃权9.2%(强共识：超多数支持)。

依 据

传统上，肌肉骨骼系统的封闭解剖间隙和结构被认为是无菌的；一旦出现微生物，即被认为异常并提示感染。然而，随着二代测序(NGS)等核酸测序技术的不断进步，既往无法通过培养生长的微生物如今也可被检出[81]。越来越多的证据表明，微生物组实际上存在于关节[81-85]、肌肉[86]和椎间盘[87,88]等肌肉骨骼间隙中。这些微生物组的来源可能与肠道、皮肤和鼻咽腔等其他系统的微生物移位有关[83,85,89]。

迄今为止，当某一肌肉骨骼间隙中培养出某种微生物时，通常会给予敏感的抗菌治疗方案，并在感染控制需要时实施手术清创。如果临床怀疑感染但培养阴性，可使用据报道敏感度高于培养的NGS[81,90-93]来鉴定致

病微生物。然而,当 NGS 检测到含有多种微生物的微生物组时,究竟应针对哪些微生物进行治疗尚不明确。是否将这种情况诊断为单一微生物感染或多微生物感染,并启动抗菌治疗,是一项关键决策。过度使用多种抗菌药物方案会导致过度治疗,可能施加选择压力、促进多重耐药菌出现,并引起宿主不良反应;而治疗不足则会导致感染控制不充分。因此,亟需能够在微生物组中区分病原体与正常微生物群的方法。

感染可定义为微生物在宿主体内侵入和生长,并引发炎症反应。如果被检出的微生物诱导宿主产生明显炎症反应,即可将其判定为病原体。在存在正常微生物组的情况下,肌肉骨骼系统感染的发生也可理解为某一微生物在其他微生物之中占据优势或增殖至足以打破相应微生物组平衡,并引发过度炎症反应[94]。病原体的毒力可能源自其基因组。本研究通过文献综述提出若干区分病原体与共生菌的方法。尽管正常微生物群在免疫功能低下宿主中有时也可转变为致病状态,但本文主要关注免疫系统健康的宿主。

ICM 共识的 PJI 诊断标准有助于设定感染所致炎症反应的阈值。除培养研究外,ICM 标准还包括血清和滑液炎症标志物,这些指标反映由微生物引起的宿主炎症。当某一情况根据 ICM 共识标准不能归类为感染时,无菌性松动可能归因于机械性和摩擦学原因,例如聚乙烯磨损、金属沉积和不稳定。然而,由于天然关节具有微生物组,即使按 ICM 共识标准属于无菌状态,NGS 仍可能检测到微生物。在这种情况下,除非存在符合 ICM 共识标准的炎症反应支持证据,否则不应将检出的微生物解释为病原体。

据报道,感染组与非感染组之间的微生物群落组成存在显著差异。在 PJI 的微生物群落中,特定致病菌占据主导地位,而无菌性松动或非 PJI 的微生物群落则相对均衡且具有更高的多样性[91,95]。LI 等[91]根据随机森林模型中的优势菌种,将假体周围微生物群落分为 4 种类型:葡萄球菌型、假单胞菌型、埃希菌型和丙酸杆菌属型。他们发现,葡萄球菌型和假单胞菌型的炎症反应更为严重,且相较于埃希菌型和丙酸杆菌属型,更可能被诊断为 PJI。作者指出,毒力较强的葡萄球菌属菌种比丙酸杆菌属菌种更易引起感染。此外,丙酸杆菌属型的多样性高于葡萄球菌型。Fernández-Rodríguez 等[83]的研究发现,在天然非骨关节炎、骨关节炎及无菌性翻修组中,变形菌门均占主导地位;而在感染性翻修组中,葡萄球菌属的相对丰度升高,超过了变形菌门的比例。Torchia 等[85]的研究同样发现,大肠埃希菌在天然未感染的骨关节炎膝关节中占主导地位。尽管这些研究提示关节微生物群可能源于肠道,但仍应考虑基线微生物群组成中存在的地域或医院间差异[81,83,85]。检出菌种的优势地位及天然微生物群多样性的破坏,可作为判断其是否为致病菌的依据。

在糖尿病足微生物群中也有类似发现。一项比较伴或不伴溃疡的糖尿病足皮肤微生物群的研究显示,糖尿病足溃疡组的细菌多样性、物种丰富度和均匀度均低于无足溃疡的糖尿病组及健康对照组。值得注意的是,已知可导致伤口愈合延迟的假单胞菌属在糖尿病足溃疡组中占优势[96]。在已愈合与未愈合溃疡的糖尿病患者足部之间,微生物组成也存在差异。拟杆菌目和链球菌科见于未愈合溃疡,而放线菌目(已知可分泌抗菌代谢物)和葡萄球菌科则与已愈合溃疡相关[97]。

某些基因或性状可能有助于区分病原体与正常微生物群。尽管也有相互矛盾的发现提示特定基因与微生物致病性之间不存在显著相关性,但表皮葡萄球菌[94,98]和痤疮丙酸杆菌[99]等公认正常菌群,如果携带与毒力相关的基因(如抗菌药物耐药和生物膜形成相关基因),也可能引起感染。已知这些基因可通过水平和垂直基因转移机制传播[100]。通过多位点序列分型 MLST 确定的表皮葡萄球菌序列型 ST2、ST5 和 ST215 与 PJI 相关[98,100-102]。例如,ST2 是表皮葡萄球菌所致 PJI 中最常见的序列型,其 ica 操纵子、插入序列 IS256 以及甲氧西林耐药基因 *mecA* 均呈阳性[98]。ica 操纵子与胞外聚合物中多糖合成相关,可导致生物膜形成[102-104]。IS256 与生物膜形成和抗菌药物耐药的调控有关[100]。与非感染组菌株相比,PJI 组的表皮葡萄球菌菌株对抗菌药物更耐药[98,102],更常呈多重耐药[100,101,104],并且对用于预防 PJI 的化合物(即 β-内酰胺类、氨基糖苷类和氯己定)敏感性较低[100]。此外,将感染组与无症状携带组比较时,感染来源的表皮葡萄球菌分离株诱导的血液炎症反应(由血清 IL-8 反映)显著更高[94]。相反,在表皮葡萄球菌中,*embp* 和 *ses* 基因在共生分离株中比在 PJI 分离株中更常见[104]。与不产生或弱产生生物膜的菌株相比,强生物膜形成型金黄色葡萄球菌菌株与感染未解决相关[102]。溶血性痤疮丙酸杆菌菌株比非溶血性菌株引发更高炎症反应,并表现出更高的克林霉素耐药性[105]。编码降解宿主细胞外基质酶的透明质酸裂解酶(HYL)基因也会促进痤疮丙酸杆菌的毒力[99]。

压力性溃疡和糖尿病足感染也有类似发现。脊髓损伤后压力性溃疡感染的微生物表现出抗菌药物耐药性[106]。在多微生物糖尿病足感染中,如果存在抗菌药

物耐药基因以及与生物膜形成和细菌毒力因子相关的基因，截肢风险会增加[92]。因此，如果被检出的微生物具有特定类型的致病性状或基因，则其为病原体的可能性增加。未来，建立致病性相关基因库将有助于区分病原体与正常微生物群。

转录活性也可能反映微生物的致病潜能。宏基因组学研究特定空间内所有生物体全部核苷酸序列的结构和功能。由于宏基因组学会检测样本群落中的所有DNA，因此死亡或非活跃微生物的特征也可能被检出。相比之下，宏转录组学通过检测信使 RNA，有助于识别具有转录活性或功能活性的基因[95]。一项在 PJI 人群中比较 16S rRNA 扩增子测序、宏基因组学和宏转录组学的研究显示，与 16S rRNA 扩增子测序和宏基因组学相比，宏转录组学能够更好地区分感染与非感染[107]。由于目前在 PJI 诊断中采用基于 RNA 测序的研究仍较少，未来需要更多纳入宏转录组学的研究，以验证该诊断工具的优势。

结 论

在肌肉骨骼系统中区分病原体与正常微生物群是一个重要但尚未解决的问题。建议临床医生首先参考 ICM 共识标准评估炎症状态，以判断当前情况本身是否为感染。由高毒力微生物组成且多样性较低的微生物群落，可能提示被检出的微生物更可能是病原体而非共生菌。与抗菌药物耐药和生物膜形成相关的特定基因可反映微生物的毒力性质。宏转录组学作为一种新兴诊断方法，也可能有助于发现导致感染的转录活跃微生物。我们期待未来围绕这一主题开展更多研究。

参考文献

[1] Dudareva M, Barrett L, Figtree M, et al. Sonication versus tissue sampling for diagnosis of prosthetic joint and other orthopedic device-related infections[J]. J Clin Microbiol, 2018, 56:12.

[2] Peel TN, Dylla BL, Hughes JG, et al. Improved diagnosis of prosthetic joint infection by culturing periprosthetic tissue specimens in blood culture bottles[J]. mBio, 2016, 7(1): e01776-15.

[3] Azad MA, Patel R. Practical guidance for clinical microbiology laboratories: microbiologic diagnosis of implant-associated infections[J]. Clin Microbiol Rev, 2024, 37(2):e0010423.

[4] Goswami K, Clarkson S, Phillips CD, et al. An enhanced understanding of culture-negative periprosthetic joint infection with next-generation sequencing: a multicenter study[J]. J Bone Joint Surg Am, 2022, 104(17):1523-1529.

[5] Bemer P, Plouzeau C, Tande D, et al. Evaluation of 16S rRNA gene PCR sensitivity and specificity for diagnosis of prosthetic joint infection: a prospective multicenter cross-sectional study[J]. J Clin Microbiol, 2014, 52(10):3583-3589.

[6] Olearo F, Zein SE, Portillo ME, et al. Diagnostic accuracy of 16S rDNA PCR, multiplex PCR and metagenomic next-generation sequencing in periprosthetic joint infections: a systematic review and meta-analysis[J]. Clin Microbiol Infect, 2025.

[7] Karlidag T, Zanna L, Lee M, et al. The role of intraoperative positive tissue sample location in predicting septic failure after one-stage septic revision total hip arthroplasty[J]. J Arthroplasty, 2025.

[8] Adrados M, Curtin BM, Springer BD, et al. High rate of intramedullary canal culture positivity in total knee arthroplasty resection for prosthetic joint infection[J]. J Arthroplasty, 2023, 38(7):1369-1372.

[9] Zanna L, Lee M, Karlidag T, et al. Intramedullary positive tissue culture increases the risk of reinfection following one-stage septic revision total knee arthroplasty[J]. J Arthroplasty, 2024, 39(8):2094-2099.

[10] Aggarwal VK, Higuera C, Deirmengian G, et al. Swab cultures are not as effective as tissue cultures for diagnosis of periprosthetic joint infection[J]. Clin Orthop Relat Res, 2013, 471(10):3196-3203.

[11] Baron EJ, Miller JM, Weinstein MP, et al. A guide to utilization of the microbiology laboratory for diagnosis of infectious diseases: 2013 recommendations by the infectious diseases society of america (IDSA) and the american society for microbiology (ASM)[J]. Clin Infect Dis, 2013, 57(4): e22-e121.

[12] England PH. Uk standards for microbiology investigations: investigation of orthopaedic implant associated infections[R]. 2021.

[13] Microbiologie SFd. Référentiel en microbiologie médicale (RÉMIC)[M]. 7e édition, 2022.

[14] Van Cauter M, Cornu O, Yombi JC, et al. The effect of storage delay and storage temperature on orthopaedic surgical samples contaminated by staphylococcus epidermidis[J]. PLoS One, 2018, 13(3):e0192048.

[15] Kaschner J, Theil C, Gosheger G, et al. Can pre-analytical procedures improve microbiological culture yield in patients with periprosthetic infections[J]. BMC Microbiol, 2024, 24(1):335.

[16] Senneville E, Savage C, Nallet I, et al. Improved aero-anaerobe recovery from infected prosthetic joint samples taken from 72 patients and collected intraoperatively in rosenow's broth[J]. Acta Orthop, 2006, 77(1):120-124.

[17] Lim C, Damasena I, McLellan D, et al. Use of thioglycolate broth as a pre-analytic transport medium in the diagnosis of prosthetic joint infection[J]. Jt Dis Relat Surg, 2024, 35(2):299-304.

[18] Roux AL, Sivadon-Tardy V, Bauer T, et al. Diagnosis of prosthetic joint infection by beadmill processing of a periprosthetic specimen[J]. Clin Microbiol Infect, 2011, 17(3):447-450.

[19] Atkins BL, Athanasou N, Deeks JJ, et al. Prospective evaluation of criteria for microbiological diagnosis of prosthetic-joint infection at revision arthroplasty. the osiris collaborative study group[J]. J Clin Microbiol, 1998, 36(10):2932-2939.

[20] Yan Q, Karau MJ, Greenwood-Quaintance KE, et al. Comparison of diagnostic accuracy of periprosthetic tissue culture in blood culture bottles to that of prosthesis sonication fluid culture for diagnosis of prosthetic joint infection (PJI) by use of bayesian latent class modeling and IDSA PJI criteria for classification[J]. J Clin Microbiol, 2018, 56(6).

[21] Bemer P, Leger J, Tande D, et al. How many samples and how many culture media to diagnose a prosthetic joint infection: a clinical and microbiological prospective multicenter study[J]. J Clin Microbiol, 2016, 54(2):385-391.

[22] Fang X, Zhang L, Cai Y, et al. Effects of different tissue specimen pretreatment methods on microbial culture results in the diagnosis of periprosthetic joint infection[J]. Bone Joint Res, 2021, 10(2):96-104.

[23] Jazmati N, Liebold C, Offerhaus C, et al. Rapid high-throughput processing of tissue samples for microbiological diagnosis of periprosthetic joint infections using bead-beating homogenization[J]. J Clin Microbiol, 2024, 62(4):e0148623.

[24] Suren C, Harrasser N, Pohlig F, et al. Prospective analysis of a sterile, semi-automated tissue biopsy homogenization method in the diagnosis of prosthetic joint infections[J]. In Vivo, 2017, 31(5):937-942.

[25] DeHaan A, Huff T, Schabel K, et al. Multiple cultures and extended incubation for hip and knee arthroplasty revision: impact on clinical care[J]. J Arthroplasty, 2013, 28(8 Suppl):59-65.

[26] Osmon DR, Berbari EF, Berendt AR, et al. Diagnosis and management of prosthetic joint infection: clinical practice guidelines by the infectious diseases society of america[J]. Clin Infect Dis, 2013, 56(1):e1-e25.

[27] Hughes HC, Newnham R, Athanasou N, et al. Microbiological diagnosis of prosthetic joint infections: a prospective evaluation of four bacterial culture media in the routine laboratory[J]. Clin Microbiol Infect, 2011, 17(10):1528-1530.

[28] Gandhi R, Silverman E, Courtney PM, et al. How many cultures are necessary to identify pathogens in the management of total hip and knee arthroplasty infections[J]. J Arthroplasty, 2017, 32(9):2825-2828.

[29] Peel TN, Spelman T, Dylla BL, et al. Optimal periprosthetic tissue specimen number for diagnosis of prosthetic joint infection[J]. J Clin Microbiol, 2017, 55(1):234-243.

[30] Cohen D, Natshe A, Ben Chetrit E, et al. Synovial fluid culture: agar plates vs. blood culture bottles for microbiological identification[J]. Clin Rheumatol, 2020, 39(1):275-279.

[31] Tunney MM, Patrick S, Curran MD, et al. Detection of prosthetic hip infection at revision arthroplasty by immunofluorescence microscopy and PCR amplification of the bacterial 16S rRNA gene[J]. J Clin Microbiol, 1999, 37(10):3281-3290.

[32] Trampuz A, Piper KE, Jacobson MJ, et al. Sonication of removed hip and knee prostheses for diagnosis of infection[J]. N Engl J Med, 2007, 357(7):654-663.

[33] Sambri A, Cadossi M, Giannini S, et al. Is treatment with dithiothreitol more effective than sonication for the diagnosis of prosthetic joint infection[J]. Clin Orthop Relat Res, 2018, 476(1):137-145.

[34] Drago L, Romano CL, Mattina R, et al. Does dithiothreitol improve bacterial detection from infected prostheses? a pilot study[J]. Clin Orthop Relat Res, 2012, 470(10):2915-2925.

[35] Karbysheva S, Cabric S, Koliszak A, et al. Clinical evaluation of dithiothreitol in comparison with sonication for biofilm dislodgement in the microbiological diagnosis of periprosthetic joint infection[J]. Diagn Microbiol Infect Dis, 2022, 103(2):115679.

[36] Tsikopoulos K, Christofilos SI, Kitridis D, et al. Is sonication superior to dithiothreitol in diagnosis of periprosthetic joint infections? a meta-analysis[J]. Int Orthop, 2022, 46(6):1215-1224.

[37] Hischebeth GT, Randau TM, Molitor E, et al. Comparison of bacterial growth in sonication fluid cultures with periprosthetic membranes and with cultures of biopsies for diagnosing periprosthetic joint infection[J]. Diagn Microbiol Infect Dis, 2016, 84(2):112-115.

[38] Fritsche T, Schnetz M, Klug A, et al. Tissue sampling is non-inferior in comparison to sonication in orthopedic revision surgery[J]. Arch Orthop Trauma Surg, 2023, 143(6):2901-2911.

[39] Contreras ES, Deiparine S, Ulrich MN, et al. The utility and cost of atypical cultures in revision shoulder arthroplasty[J]. J Shoulder Elbow Surg, 2021, 30(10):2325-2330.

[40] Tokarski AT, O'Neil J, Deirmengian CA, et al. The routine use of atypical cultures in presumed aseptic revisions is unnecessary[J]. Clin Orthop Relat Res, 2013, 471(10):3171-3177.

[41] Smith EB, Cai J, Wynne R, et al. Performance characteristics of broth-only cultures after revision total joint arthroplasty[J].

Clin Orthop Relat Res, 2014, 472(11):3285－3290.

[42] Jordan RW, Saithna A, Smith N, et al. Does intraoperative tissue sample enrichment help or hinder the identification of microorganisms in prosthetic joint infection[J]. Eur J Orthop Surg Traumatol, 2015, 25(4):731－736.

[43] Minassian AM, Newnham R, Kalimeris E, et al. Use of an automated blood culture system (BD BACTEC) for diagnosis of prosthetic joint infections: easy and fast[J]. BMC Infect Dis, 2014, 14:233.

[44] Sanabria A, Rokeberg MEO, Johannessen M, et al. Culturing periprosthetic tissue in BACT/ALERT (R) VIRTUO blood culture system leads to improved and faster detection of prosthetic joint infections[J]. BMC Infect Dis, 2019, 19(1):607.

[45] van den Bijllaardt W, van der Jagt OP, Peijs M, et al. Culturing periprosthetic tissue in blood culture bottles results in isolation of additional microorganisms[J]. Eur J Clin Microbiol Infect Dis, 2019, 38(2):245－252.

[46] El Sayed F, Jeverica S, Roux AL, et al. Cutibacterium acnes clonal complexes display various growth rates in blood culture vials used for diagnosing orthopedic device-related infections[J]. Anaerobe, 2021, 72:102469.

[47] Jeverica S, El Sayed F, Camernik P, et al. Growth detection of cutibacterium acnes from orthopaedic implant-associated infections in anaerobic bottles from BACTEC and BACT/ALERT blood culture systems and comparison with conventional culture media[J]. Anaerobe, 2020, 61:102133.

[48] Talsma DT, Ploegmakers JJW, Jutte PC, et al. Time to positivity of acute and chronic periprosthetic joint infection cultures [J]. Diagn Microbiol Infect Dis, 2021, 99(1):115178.

[49] Schafer P, Fink B, Sandow D, et al. Prolonged bacterial culture to identify late periprosthetic joint infection: a promising strategy[J]. Clin Infect Dis, 2008, 47(11):1403－1409.

[50] Bozic KJ, Lau E, Kurtz S, et al. Patient-related risk factors for postoperative mortality and periprosthetic joint infection in medicare patients undergoing TKA[J]. Clin Orthop Relat Res, 2012, 470(1): 130－137.

[51] Bozic KJ, Lau E, Kurtz S, et al. Patient-related risk factors for periprosthetic joint infection and postoperative mortality following total hip arthroplasty in medicare patients[J]. J Bone Joint Surg Am, 2012, 94(9): 794－800.

[52] Gbejuade HO, Lovering AM, Webb JC. The role of microbial biofilms in prosthetic joint infections[J]. Acta Orthop, 2015, 86(2): 147－158.

[53] Jacqueline C, Caillon J. Impact of bacterial biofilm on the treatment of prosthetic joint infections[J]. J Antimicrob Chemother, 2014, 69 Suppl 1: i37－i40.

[54] Gomez-Urena E, Sierra RJ, Greenwood-Quiantance KE, et al. Sonication culture of antimicrobial agent-containing cement spacers removed during staged revisions for arthroplasty infection[J]. J Clin Microbiol, 2019, 57(2).

[55] Zhang Q, Ding B, Wu J, et al. Sonication fluid culture of antibiotic-loaded bone cement spacer has high accuracy to confirm eradication of infection before reimplantation of new prostheses[J]. J Orthop Surg Res, 2021, 16(1): 377.

[56] Hoekstra M, Veltman ES, Nurmohamed R, et al. Sonication leads to clinically relevant changes in treatment of periprosthetic hip or knee joint infection[J]. J Bone Jt Infect, 2020, 5(3): 128－132.

[57] Nelson CL, Jones RB, Wingert NC, et al. Sonication of antibiotic spacers predicts failure during two-stage revision for prosthetic knee and hip infections[J]. Clin Orthop Relat Res, 2014, 472(7): 2208－2214.

[58] Mariconda M, Ascione T, Balato G, et al. Sonication of antibiotic-loaded cement spacers in a two-stage revision protocol for infected joint arthroplasty [J]. BMC Musculoskelet Disord, 2013, 14: 193.

[59] Rothenberg AC, Wilson AE, Hayes JP, et al. Sonication of arthroplasty implants improves accuracy of periprosthetic joint infection cultures[J]. Clin Orthop Relat Res, 2017, 475(7): 1827－1836.

[60] Aliyev O, Yildiz F, Kaya HB, et al. Sonication of explants enhances the diagnostic accuracy of synovial fluid and tissue cultures and can help determine the appropriate antibiotic therapy for prosthetic joint infections[J]. Int Orthop, 2022, 46(3): 415－422.

[61] Sebastian S, Malhotra R, Sreenivas V, et al. Sonication of orthopaedic implants: a valuable technique for diagnosis of prosthetic joint infections[J]. J Microbiol Methods, 2018, 146: 51－54.

[62] Trampuz A, Piper KE, Jacobson MJ, et al. Sonication of removed hip and knee prostheses for diagnosis of infection [J]. N Engl J Med, 2007, 357(7): 654－663.

[63] Zhai Z, Li H, Qin A, et al. Meta-analysis of sonication fluid samples from prosthetic components for diagnosis of infection after total joint arthroplasty[J]. J Clin Microbiol, 2014, 52(5): 1730－1736.

[64] Ji B, Aimaiti A, Wang F, et al. Intraoperative direct sonication of implants and soft tissue for the diagnosis of periprosthetic joint infection[J]. J Bone Joint Surg Am, 2023.

[65] Hischebeth GT, Randau TM, Molitor E, et al. Comparison of bacterial growth in sonication fluid cultures with periprosthetic membranes and with cultures of biopsies for diagnosing periprosthetic joint infection[J]. Diagn Microbiol Infect Dis, 2016, 84(2): 112－115.

[66] Rak M, Kavcic M, Trebse R, et al. Detection of bacteria with molecular methods in prosthetic joint infection: sonication fluid better than periprosthetic tissue[J]. Acta Orthop, 2016, 87(4): 339－345.

[67] Janz V, Wassilew GI, Kribus M, et al. Improved identification of polymicrobial infection in total knee arthroplasty through

sonicate fluid cultures[J]. Arch Orthop Trauma Surg, 2015, 135(10): 1453-1457.

[68] Janz V, Wassilew GI, Hasart O, et al. Improvement in the detection rate of PJI in total hip arthroplasty through multiple sonicate fluid cultures[J]. J Orthop Res, 2013, 31(12): 2021-2024.

[69] Cazanave C, Greenwood-Quaintance KE, Hanssen AD, et al. Rapid molecular microbiologic diagnosis of prosthetic joint infection[J]. J Clin Microbiol, 2013, 51(7): 2280-2287.

[70] Scorzolini L, Lichtner M, Iannetta M, et al. Sonication technique improves microbiological diagnosis in patients treated with antibiotics before surgery for prosthetic joint infections[J]. New Microbiol, 2014, 37(3): 321-328.

[71] Tani S, Lepetsos P, Stylianakis A, et al. Superiority of the sonication method against conventional periprosthetic tissue cultures for diagnosis of prosthetic joint infections[J]. Eur J Orthop Surg Traumatol, 2018, 28(1): 51-57.

[72] Bereza P, Ekiel A, Aptekorz M, et al. Assessment of microbiological and clinical findings of two-stage revision arthroplasty performed due to prosthetic joint infection[J]. Ortop Traumatol Rehabil, 2022, 24(3): 163-179.

[73] Holinka J, Pilz M, Hirschl AM, et al. Differential bacterial load on components of total knee prosthesis in patients with prosthetic joint infection[J]. Int J Artif Organs, 2012, 35(10): 735-741.

[74] Huang Z, Wu Q, Fang X, et al. Comparison of culture and broad-range polymerase chain reaction methods for diagnosing periprosthetic joint infection: analysis of joint fluid, periprosthetic tissue, and sonicated fluid[J]. Int Orthop, 2018, 42(9): 2035-2040.

[75] Fritsche T, Schnetz M, Klug A, et al. Tissue sampling is non-inferior in comparison to sonication in orthopedic revision surgery[J]. Arch Orthop Trauma Surg, 2023, 143(6): 2901-2911.

[76] Silva NDS, De Melo BST, Oliva A, et al. Sonication protocols and their contributions to the microbiological diagnosis of implant-associated infections: a review of the current scenario [J]. Front Cell Infect Microbiol, 2024, 14: 1398461.

[77] Sambri A, Maso A, Storni E, et al. Is sonication of antibiotic-loaded cement spacers useful in two-stage revision of prosthetic joint infection[J]. J Microbiol Methods, 2019, 156: 81-84.

[78] Bereza PL, Ekiel A, Augusciak-Duma A, et al. Identification of asymptomatic prosthetic joint infection: microbiologic and operative treatment outcomes[J]. Surg Infect (Larchmt), 2017, 18(5): 582-587.

[79] Sambri A, Cadossi M, Giannini S, et al. Is treatment with dithiothreitol more effective than sonication for the diagnosis of prosthetic joint infection[J]. Clin Orthop Relat Res, 2018, 476(1): 137-145.

[80] Sorli L, Puig L, Torres-Claramunt R, et al. The relationship between microbiology results in the second of a two-stage exchange procedure using cement spacers and the outcome after revision total joint replacement for infection: the use of sonication to aid bacteriological analysis[J]. J Bone Joint Surg Br, 2012, 94(2): 249-253.

[81] Goswami K, Clarkson S, Tipton C, et al. The microbiome of osteoarthritic hip and knee joints: a prospective multicenter investigation[J]. J Bone Joint Surg Am, 2023.

[82] Carr C, Wilcox H, Burton JP, et al. Deciphering the low abundance microbiota of presumed aseptic hip and knee implants[J]. PLoS One, 2021, 16: e0257471.

[83] Fernández-Rodríguez D, Baker CM, Tarabichi S, et al. Mark coventry award: human knee has a distinct microbiome: implications for periprosthetic joint infection [J]. J Arthroplasty, 2023, 38(S): S2-S6.

[84] Hoch C, Allen JR, Morningstar J, et al. Identification and analysis of the ankle microbiome using next-generation DNA sequencing: an observational analysis[J]. J Am Acad Orthop Surg, 2024, 32: 786-792.

[85] Torchia MT, Amakiri I, Werth P, et al. Characterization of native knee microorganisms using next-generation sequencing in patients undergoing primary total knee arthroplasty[J]. Knee, 2020, 27: 1113-1119.

[86] Qiu B, Al K, Pena-Diaz AM, et al. Cutibacterium acnes and the shoulder microbiome[J]. J Shoulder Elbow Surg, 2018, 27: 1734-1739.

[87] Capoor MN, Ruzicka F, Schmitz JE, et al. Propionibacterium acnes biofilm is present in intervertebral discs of patients undergoing microdiscectomy [J]. PLoS One, 2017, 12: e0174518.

[88] Rajasekaran S, Tangavel C, Vasudevan G, et al. Bacteria in human lumbar discs—subclinical infection or contamination? metabolomic evidence for colonization, multiplication, and cell-cell cross-talk[J]. Spine J, 2023, 23: 163-177.

[89] Chisari E, Cho J, Wouthuyzen-Bakker M, et al. Periprosthetic joint infection and the trojan horse theory: examining the role of gut dysbiosis and epithelial integrity [J]. J Arthroplasty, 2022, 37: 1369-1374.

[90] Chen MF, Chang CH, Chiang-Ni C, et al. Rapid analysis of bacterial composition in prosthetic joint infection by 16s rrna metagenomic sequencing [J]. Bone Joint Res, 2019, 8: 367-377.

[91] Li H, Fu J, Erlong N, et al. Characterization of periprosthetic environment microbiome in patients after total joint arthroplasty and its potential correlation with inflammation [J]. BMC Infect Dis, 2023, 23: 423.

[92] Mudrik-Zohar H, Carasso S, Gefen T, et al. Microbiome characterization of infected diabetic foot ulcers in association with clinical outcomes: traditional cultures versus molecular sequencing methods[J]. Front Cell Infect Microbiol, 2022, 12: 836699.

[93] Weaver AA, Hasan NA, Klaassen M, et al. Prosthetic joint

infections present diverse and unique microbial communities using combined whole-genome shotgun sequencing and culturing methods[J]. J Med Microbiol, 2019, 68: 1507－1516.

[94] Méric G, Mageiros L, Pensar J, et al. Disease-associated genotypes of the commensal skin bacterium staphylococcus epidermidis[J]. Nat Commun, 2018, 9: 5034.

[95] Wright JR, Chen See JR, Ly TT, et al. Application of a metatranscriptomics technology, csi-dx, for the detection of pathogens associated with prosthetic joint infections[J]. Sci Rep, 2024, 14: 25100.

[96] Zhang XN, Wu CY, Wu ZW, et al. Association between the diabetic foot ulcer and the bacterial colony of the skin based on 16s rrna gene sequencing: an observational study[J]. Clin Cosmet Investig Dermatol, 2023, 16: 2801－2812.

[97] MacDonald A, Brodell JD, Daiss JL, et al. Evidence of differential microbiomes in healing versus non-healing diabetic foot ulcers prior to and following foot salvage therapy[J]. J Orthop Res, 2019, 37: 1596－1603.

[98] Sánchez A, Benito N, Rivera A, et al. Pathogenesis of staphylococcus epidermidis in prosthetic joint infections: can identification of virulence genes differentiate between infecting and commensal strains[J]. J Hosp Infect, 2020.

[99] Rengarajan S, Zhang A, Cunningham L, et al. Comparative genomics analysis of skin commensal cutibacterium acnes [R]. 2024: S82.

[100] Månsson E, Bech Johannesen T, Nilsdotter-Augustinsson Å, et al. Comparative genomics of staphylococcus epidermidis from prosthetic-joint infections and nares highlights genetic traits associated with antimicrobial resistance, not virulence [J]. Microb Genom, 2021, 7.

[101] Hellmark B, Söderquist B, Unemo M, et al. Comparison of staphylococcus epidermidis isolated from prosthetic joint infections and commensal isolates in regard to antibiotic susceptibility, agr type, biofilm production, and epidemiology [J]. Int J Med Microbiol, 2013, 303: 32－39.

[102] Trobos M, Firdaus R, Svensson Malchau K, et al. Genomics of staphylococcus aureus and staphylococcus epidermidis from periprosthetic joint infections and correlation to clinical outcome[J]. Microbiol Spectr, 2022, 10: e0218121.

[103] Galdbart JO, Allignet J, Tung HS, et al. Screening for staphylococcus epidermidis markers discriminating between skin-flora strains and those responsible for infections of joint prostheses[J]. J Infect Dis, 2000, 182: 351－355.

[104] Ortega-Peña S, Vargas-Mendoza CF, Franco-Cendejas R, et al. Sesa, sesb, sesc, sesd, sese, sesg, sesh, and embp genes are genetic markers that differentiate commensal isolates of staphylococcus epidermidis from isolates that cause prosthetic joint infection[J]. Infect Dis, 2019, 51: 435－445.

[105] Keely Boyle K, Nodzo SR, Wright TE, et al. Analysis of the pathogenicity of propionibacterium acnes in orthopaedic shoulder infections using hemolysis as a specific marker[J]. J Orthop Res, 2016, 34.

[106] Fazel FS, Mohammadnejad A, Amanpour S, et al. Bacteriology and antimicrobial sensitivity of isolated bacteria from pressure ulcers after spinal cord injury[J]. Arch Neurosci, 2019, 6.

[107] Goswami K, Shope AJ, Tokarev V, et al. Comparative meta-omics for identifying pathogens associated with prosthetic joint infection[J]. Sci Rep, 2021, 11: 23749.

培养标本

29

Shang-Wen Tsai，Saad Tarabichi，Edward M. Vasarhelyi，Saadana Jacem，Tobias Siegfried Kramer，Fouad Z. Sadek，Omer Faruk Bilgen，Joshua S. Bingham，Sebastian Braun，Elena De Vecchi，Fidel Dobarganes，Lorenzo Drago，Muldoon Eavan，Jaime Esteban，Abid Hichem，Truong Nguyen Khanh Hung，Juan D. Lizcano，Dirk Jan F. Moojen，Valeriy Murylev，Alexander L. Neuwirth，Goh Ohji，Manuel Suyon Paniccia，Maria Eugenia Portillo，Hernan A. Prieto，Ashok Rajgopal，Talha Riaz，Roberto Rostagno，Martin Rottman，Gholam Hossain Shahcheragi，Thananjeyen Srirangarajan，Mark J. Spangehl，Manuel Suyon，Toshibumi Taniguchi，Darren Tay，Emmanuel Thienpont，Dao Thanh Tu，Humberto Gonzalez Ugalde，Murylev Valeriy，Jens T. Verhey

问题 1：关节标本送培养时，应采集多少份样本？

Shang-Wen Tsai，Truong Nguyen Khanh Hung，Dirk Jan F Moojen，Dao Thanh Tu，Goh Ohji，Manuel Suyon Paniccia，Alexander L Neuwirth

【回答/建议】 从髋关节或膝关节采集常规培养样本时，建议获取 4～6 份样本。使用血培养瓶时，样本数量可减少至 3 份。然而，关于从髋关节或膝关节培养抗酸杆菌或真菌所需最佳样本数量的证据有限。

【证据等级】 中等。

【代表投票】 同意 93%，不同意 5%，弃权 2%（完全共识：意见一致）。

依　据

关于髋关节和膝关节等大关节微生物的鉴定，早期研究建议应采集 5 个或更多样本[1,2]。然而，这些研究缺乏基于假设的分析来专门支持这一建议。近期研究旨在验证鉴定膝关节和髋关节微生物所需的最优样本数量[3-6]。

Böemer 等[4]开展了一项多中心、前瞻性、横断面研究，纳入 215 例符合 IDSA 标准诊断的 PJI 患者[7]。总体培养阳性率为 89.3%。每名患者采集了 5 份术中样本。随机选取 2 份、3 份和 4 份样本子集，以评估与完整微生物学数据集的一致性。结果显示，4 份样本足以诊断 PJI，其与细菌学标准和 IDSA 总体标准的符合率分别达到 98.1% 和 99.7%。Gandhi 等[3]回顾性分析了 74 例根据肌肉骨骼感染学会（MSIS）标准[8]诊断的全髋关节置换术（THA）或全膝关节置换术（TKA）感染患者。总体培养阳性率为 85.1%。通过受试者操作特征（ROC）曲线分析确定阳性结果所需的最优培养样本数。分析显示 ROC 曲线下面积（AUC）为 0.708（95% *CI*：0.554～0.861，$P=0.019$）。以 4 个样本为阈值时，敏感度与特异度分别达到最优值 0.63 和 0.61。值得注意的是，增加培养样本数量可提高敏感度。Peel 等[6]回顾性分析了 499 例接受全关节翻修术的患者，其中 22%（111 例）符合 MSIS 的 PJI 诊断标准[9]。这些病例中绝大多数为全膝关节置换翻修术和全髋关节置换翻修术（83.2%，415 例）。PJI 患者的总体培养阳性率为 80.2%。对于传统培养技术（包括滑液和超声处理液培养），贝叶斯潜类别模型分析显示：采集 5 个样本时准确度最高（95%），敏感度为 97%，特异度为 91%。使用血培养瓶时，最佳样本数量可减少至 3 个，准确度达 93%（敏感度 92%，特异度 93%）。Kheir 等[5]开展了一项单中心回顾性研究，纳入 622 例 PJI 患者，共采集髋/膝关节培养样本 2 290 份，所有诊断均依据 MSIS 标准[10]进行。每位患者通常采集 3～5 份组织和液体样本行细菌

培养。总体阳性培养率为62.6%(2 290份培养样本中1 433份呈阳性)。平均需采集4份样本方可获得至少2份阳性培养结果,不同微生物的阳性率存在差异。采集5份样本可获得最多阳性培养结果,平均为3.74份阳性结果,其他样本数量(1份至超过9份)的阳性结果数均较低。

抗酸杆菌或真菌培养阳性的发生率极低,在一项为期2年的研究期间,对253例骨科手术(主要为TKA和THA)患者进行446份抗酸杆菌培养和486份真菌培养,阳性率为0~0.6%。因此,除非临床高度怀疑,否则无需常规检测[11]。由于此类病例罕见,多数研究(通常为病例报告或小样本系列研究)未验证获得抗酸杆菌或真菌阳性结果所需的培养数量[12-18]。采用选择性培养基或分子诊断技术行重复关节穿刺可能提高此类病原体的检出率[19]。

现有证据表明,为获得阳性培养结果并确诊PJI,需从髋关节或膝关节采集4~6份样本行细菌培养。使用血培养瓶时,样本数量可减少至3份。然而,关于从髋关节或膝关节培养抗酸杆菌或真菌所需最佳样本数量的证据仍有限。

问题2:假体周围关节感染患者的培养标本应孵育多长时间?

Saad Tarabichi, Jens T. Verhey, Jacem Saadana, Juan D. Lizcano, Jaime Esteban, Lorenzo Drago, Hernan A. Prieto, Ashok Rajgopal, Omer Faruk Bilgen, Emmanuel Thienpont, Mark J. Spangehl, Joshua S. Bingham

【回答/建议】 鉴于近期数据表明某些生长缓慢的微生物(如痤疮丙酸杆菌)需要延长培养时间方可分离,对于确诊PJI的患者,建议常规将培养标本保存14天。如怀疑真菌或分枝杆菌性PJI,应将样本接种于特殊培养基并保存至少4~6周。

【证据等级】 强。

【代表投票】 同意86.9%,不同意11.5%,弃权1.6%(强共识:超多数支持)。

依 据

PJI是一种严重并发症,也是TJA失败的主要原因之一[20]。美国PJI的经济负担预计到2030年将达每年18.5亿美元的历史新高[21]。此外,随着初次和翻修TJA年手术量持续增加,PJI的总体患病率预计亦将增加[22]。

对于确诊PJI的患者,诊疗管理的核心是及时、准确鉴定病原体[23],以此实施针对性抗菌治疗,已有研究证实该方案可显著提高治疗成功率[24]。尽管关于新型诊断技术在微生物鉴定中的应用已有一些有价值的报道,但对于确诊PJI的患者,传统培养仍是病原体分离的首选方法[25]。近期一项荟萃分析显示,培养诊断PJI的综合敏感度与特异度分别为70%和97%[26]。然而,有数据表明该患者群体中培养阴性感染的比例正在上升[27]。Bejon等[28]发现,在接受二期翻修术的患者中,45%患者的细菌培养结果为阴性。鉴于抗菌药物治疗已被证实可降低培养阳性率,临床医师须详细采集病史,以确保患者行关节穿刺前未接受抗菌治疗[29]。

为最大限度提高诊断检出率,骨科文献中多项研究已对近年来普及的不同培养技术的有效性加以评估[30,31]。因此,越来越多的证据支持实施已被证明能提高培养阳性率的策略,例如术中至少获取3份样本及使用血培养瓶[32-34]。对于疑似由真菌和分枝杆菌病原体引起的PJI,已明确应将样本接种于特殊培养基并保存4~6周[35]。相反,尽管多项既往研究评估了延长培养时间对PJI总体培养阳性率的影响,但在此情况下需氧和厌氧培养的最佳保存时间仍存在争议[36-40]。

既往认为3~5天的培养时间足以检出大多数感染微生物,但目前研究证实,该时长用于此类患者群体易造成较高的假阴性率[41]。Kheir等[42]在一项纳入711例PJI患者的研究中发现,当培养时间从3天延长至8天时,培养阳性率从42%上升至95%。类似地,Schafer等[43]发现,对于已确诊PJI的患者,培养13天可获得100%的培养阳性率。此外,Tarabichi等[44]证实,常规将培养保存14天是检出非典型病原体所致PJI病例的必要条件。鉴于最新数据表明,分离痤疮丙酸杆菌至少需要10.2天,显然将培养时间延长至14天对于最大化该情境中常见生长缓慢微生物的培养敏感度至关重要[42,45]。

尽管培养存在明确局限性,但对于确诊PJI的患者,

其仍是分离病原体的首选方法。虽然过去认为将培养保存3～5天即可满足需求,但现有的大量证据表明,延长培养时间可最大限度提高诊断检出率并降低培养的假阴性率。根据最新文献,建议常规将需氧和厌氧培养保存14天。如疑似真菌或分枝杆菌感染,应将样本接种于特殊培养基并保存4～6周。

问题3:因拟诊无菌性失败而接受翻修术的患者,其培养标本应孵育多长时间?

Edward M Vasarhelyi, Sebastian Braun, Ashok Rajgopal, Fidel Dobarganes, Darren Tay, Thananjeyen Srirangarajan

【回答/建议】 对于因疑似无菌性失败而接受翻修术的患者,应将培养时间延长至14天,以提高生长缓慢微生物的检出率。

【证据等级】 有限。

【代表投票】 同意92.6%,不同意5.7%,弃权1.7%(完全共识:意见一致)。

依　据

TJA年手术量持续增加,导致翻修手术量不断上升[46]。根据关节登记数据,无菌性失败仍是髋/膝关节置换术翻修的主要原因,而PJI是第二位常见原因[47,48]。MSIS与ICM共识已确立PJI诊断的国际公认标准[49,50]。

PJI漏诊可能导致严重后果,如反复手术、不良临床结局及需终身治疗。为降低这些风险,即使失败原因被认为是无菌性的,仍建议在翻修术期间获取组织和体液培养标本。然而,目前尚无关于培养时间的标准化指导,不同机构的培养时间通常为7～14天。延长培养时间可提高低毒力微生物(如痤疮丙酸杆菌和凝固酶阴性葡萄球菌)的检出率[51]。但单次阳性培养的临床意义仍存在争议,因其可能导致不必要的干预措施及再次翻修手术[52]。

非典型病原体(如抗酸杆菌和真菌)在翻修失败中的作用亦是关键关注点。常规采用延长培养时间的方案(可能需要长达45天的培养时间)仍存在争议,因其涉及重大成本影响且诊断价值存疑。建议仅在临床高度怀疑的病例中选择性使用此类培养方案[53]。

目前,针对无菌性翻修病例标本培养的最佳保存时间的文献有限。多数研究主要关注假定无菌翻修术中阳性培养率的统计。这些研究中标准培养的保存时间为7～15天。在因推测无菌性失败而接受单阶段翻修术的髋/膝关节中,PJI平均检出率为14.1%[51,54-57]。

Schwarze等[51]对因无菌性失败而接受单阶段髋/膝关节翻修术、培养14天后的意外阳性结果进行了研究。在434例髋/膝关节翻修术中,160例(39.9%)出现意外阳性培养结果,其中最常见的是痤疮丙酸杆菌和凝固酶阴性葡萄球菌。其中44例(27.5%)随后发展为PJI,31例(70.5%)需进一步行分期翻修术。与意外阳性培养结果相关的危险因素包括男性、肥胖及术前C反应蛋白(CRP)>10 mg/L,这表明存在一个延长培养保存时间可能特别有益的亚组。

Khalid等[54]开展了一项类似研究,对72例因无菌性失败行髋/膝关节翻修、培养长达15天的病例进行分析。结果显示,5例(7%)存在PJI,其中2例通过10天延长培养检出。作者强调了临床怀疑和患者特定危险因素在决定是否需要延长培养保存时间中的重要性。

Tokarski等[53]探讨了1 717例因推测无菌性失败行髋/膝关节翻修中非典型培养的作用。结果显示,抗酸杆菌培养(保存50天)和真菌培养(保存32天)的阳性率分别为0.5%和1.7%。但抗酸杆菌培养存在100%假阳性率,真菌培养的假阳性率也高达73.3%。鉴于非典型培养检测成本高昂且诊断价值有限,研究者建议应严格制订选择性使用标准。

Portillo等[52]对63例因无菌性失败行髋/膝关节翻修的患者进行了评估,发现13%的病例存在单一意外阳性培养结果。其中葡萄球菌属和痤疮丙酸杆菌为主要分离菌株。厌氧培养保存14天,而需氧培养为7天。研究发现,在中位随访2.1年时,有意外阳性培养结果与无意外阳性培养结果的患者间再次翻修手术率差异无统计学意义,表明单次阳性培养通常可能代表污染而非真实感染。

相比之下,Ribera等[57]分析了89例髋/膝关节翻修术,培养标本保存10天,报告PJI检出率为13.5%,单次阳性培养率为24.7%。作者强调单次阳性培养可能代表隐匿性感染,导致早期植入物失败。他们建议采用超声处理以区分污染与真实感染。

结 论

关于假定无菌性髋/膝关节翻修术中培养保存的最佳时长,目前仍存在争议。虽然将培养时间延长至14天可提高低毒力病原体的检出率,但单次阳性培养结果的临床意义须谨慎评估,以避免过度治疗。对于真菌或抗酸杆菌病原体的非典型培养结果,鉴于其诊断价值有限且假阳性率高,应仅在临床高度怀疑的情况下选择性使用。未来研究应致力于标准化培养方案、评估成本效益,并整合先进诊断工具,以优化关节翻修术中隐匿性感染的检测。

问题4:所有接受关节翻修术的患者是否均应在术中采集标本送培养?

Saadana Jacem, Rottman Martin, Murylev Valeriy, Tarabichi Saad, Muldoon Eavan, Abid Hichem

【回答/建议】 是的。所有接受翻修关节置换手术的患者均应采集培养标本。

【证据等级】 中等。

【代表投票】 同意90.3%,不同意8.1%,弃权1.6%(完全共识:意见一致)。

依 据

临床医师对所有拟行关节置换翻修术的患者,均需高度警惕PJI的可能[58-61]。若诊断存在疑点,通常会术中采集标本进行细菌培养;培养结果会影响患者术后治疗方案,部分情况下需再次手术或延长静脉抗菌药物使用疗程。

这一点至关重要,因假阳性检测结果导致的不必要抗菌治疗可能给患者带来严重的心理和经济负担,增加并发症发生率,并促进抗菌药物耐药性。然而,若因假阴性结果而未对感染患者进行治疗,则可能导致更为严重的后果。

导致关节置换翻修术的因素多种多样,具体原因因患者个体差异及受累关节类型而异。关节不稳、无菌性松动、假体周围骨折以及慢性不明原因疼痛常被列为翻修指征。然而,关节置换术后PJI始终是临床重点关注的问题。问题在于,偶有隐匿性感染病例,此类感染通过常规微生物培养难以术前检出[62,63]。同样需注意的是,失败可能由多种原因导致。因此,即使存在明确的失败原因,患者仍可能因其他原因发生感染。

假体翻修术中取样的重要性引发了一个关键临床问题。当基于临床、实验室和影像学检查结果怀疑或确诊PJI时,无论哪个解剖部位(髋/膝/肩关节),术中取样均必须严格执行[64]。这一操作至关重要,因直接获取的微生物学数据可直接影响患者的最佳治疗方案——即使感染病原体已通过关节穿刺抽吸确诊[65],同时亦可显著提高治疗成功率[66]。

针对疑似无菌性假体失效而行翻修手术时,术中常规取材培养这一操作存在争议且流程复杂。骨科领域对于该操作是否有必要始终存在争议。鉴于隐匿性PJI存在一定的发病比例,术中常规采集标本送检具有合理性[67]。Anagnostakos等的研究表明,约1/11的无菌性关节翻修术中标本培养呈阳性。髋关节阳性检出率为9.3%(4/151),膝关节为7.8%(6/77)。

感染是美国全髋关节置换术(THA)翻修的最常见的原因之一(占15%)。每年约50 000例翻修术,其中PJI为初次手术后前5年内最常被提及的翻修原因[67]。Renard等[67]的研究显示,在523例THA翻修中,不稳定(42%)、无菌性松动(25%)、假体周围骨折(19%)、不明原因疼痛(6%)及其他原因(8%)为主要翻修原因。在所有因不稳定翻修的病例中,16%($n=15$)符合感染标准。若仅评估早期脱位(<3个月),该比例上升至23%。假体周围骨折的感染发生率为12%,无菌性松动为3.2%,聚乙烯磨损/骨溶解为2.8%[67,68]。

初次THA与翻修手术间隔时间过短或术后早期脱位,均为感染的警示信号[67]。对于既往因髋部或髋臼骨折转为THA的患者,术中培养阳性率较高[69]。在涉及髋臼的THA翻修术中,术中培养阳性患者比例为15%(39/260)。在260例接受髋臼杯翻修的患者中,85%(221/260)未出现术中培养阳性结果,8%(21/260)仅1份标本术中培养阳性,7%(18/260)存在≥2份标本培养阳性[70]。

肩关节外科医师在肩关节置换术后需对PJI保持高度警惕,因许多常规临床和实验室指标可能呈阴性。目前,翻修术时采集的多份培养标本已被证实对PJI具有最高的诊断价值[71]。外科医师需权衡漏诊PJI的治疗成本与并发症风险,以及过度治疗无菌性肩关节翻修术

的风险。

Ahmadi 等发现,31.5%(169/537)的病例术中标本培养结果呈阳性[71]。然而,阳性培养结果必须结合整体临床表现及翻修术时组织的外观情况进行评估[70,71]。术中组织培养结果应与临床表现及术前检查结果相符。致病微生物亦为重要因素。

鉴于假体翻修术中获取的标本培养结果具有治疗意义,且无论翻修术的临床、实验室或影像学诱因如何,获取术中标本有助于检出仅可通过微生物学手段确诊的隐匿性感染。

问题 5:是否应对所有取自关节的标本常规行真菌和抗酸杆菌培养?

Tobias Siegfried Kramer, Roberto Rostagno, Talha Riaz, Toshibumi Taniguchi, GOH Ohji, Manuel Suyon, Gholam Hossain Shahcheragi

【回答/建议】 除地方性流行区外,无需对所有关节标本常规行抗酸杆菌及真菌(非念珠菌)培养。

【证据等级】 有限。

【代表投票】 同意 93%,不同意 4.1%,弃权 2.9%(完全共识:意见一致)。

依　据

PJI 可由多种病原体引起,包括真菌和分枝杆菌[72,73]。然而,这些病因相对罕见。但在某些情况下,真菌和分枝杆菌性 PJI 的报告患病率可高达 6.5%[74]。

大多数真菌性 PJI 由多种念珠菌引起[75,76]。这一发现可能受到常规实验室操作的影响,包括使用标准培养基、培养条件和持续时间,这些因素有利于酵母菌的检出[77,78]。因此,非酵母真菌性 PJI 的真实患病率可能被低估,因这些微生物需专用培养基、替代培养条件和延长培养时间。尽管存在这一局限,文献中仍有非酵母真菌性 PJI 的报道[79],包括球孢子菌病[80]、接合菌[81]、荚膜组织胞浆菌[82-84]、毛孢子菌属[85]和博德氏假丝酵母菌[86]等真菌,在个别病例报告和小型病例系列中被提及。通常,这些感染发生于存在显著基础疾病的免疫功能低下的患者[87-90]。

在分枝杆菌性 PJI 病例中,多种菌种均被纳入考虑。结核分枝杆菌复合体所致 PJI 的检出仍相对罕见[91]。分枝杆菌感染的危险因素包括但不限于:尿路上皮癌患者既往接受卡介苗治疗[92-94]、生物制剂免疫抑制治疗[95-98]以及高患病率地区的暴露。活动性和潜伏性感染均可能在免疫抑制条件下重新激活[99,100]。对于结核分枝杆菌复合体及非结核分枝杆菌的检测,需采用包括特异性培养和聚合酶链反应(PCR)在内的专业诊断方法。尽管使用常规细菌培养方法偶尔可检出快速生长的非结核分枝杆菌,但对生长缓慢的分枝杆菌的鉴定仍具挑战[101]。

尽管确定真菌和分枝杆菌性 PJI 具有重要临床意义,但针对这些病原体常规检测的临床价值评估研究仍较为有限。LEE 等[78]同样发现,仅在进行特异性诊断检测时,方可发现真菌和分枝杆菌性 PJI 病例。在其回顾性队列研究中,所有真菌性 PJI 均通过标准细菌培养基检出。此外,对 96%以上的病例均进行了分枝杆菌培养,但 186 例中仅 5 例确诊为分枝杆菌感染。类似地,Golden 等[102]报告称,在 97 例接受分枝杆菌培养以诊断 PJI 的患者中,仅 1 例确认为分枝杆菌感染。

Tai 等[101]开展的一项回顾性研究分析了 2067 例 PJI 患者的检测阳性率,其中 1157 例(56%)进行了真菌和(或)分枝杆菌培养。真菌培养阳性率为 5%(n = 179),分枝杆菌培养阳性率为 1.2%(n = 34)。值得注意的是,采用血培养瓶进行样本培养时,真菌性 PJI 诊断的敏感度达 90%,快速生长分枝杆菌的检测敏感度高达 100%。

目前,评估 PJI 中常规分枝杆菌培养临床价值的研究较少。Yates 等[103]在低患病率地区报告的需检测数高达 1 623 例,表明在该类地区常规开展分枝杆菌检测可能不具成本效益。此外,与基于测序的方法相比,即使专门设计用于分枝杆菌生长的血培养瓶,对于生长缓慢的分枝杆菌的检出能力仍存在不足[104]。

根据当前综述的文献,进一步明确文献[73]中提出的检测标准:对于疑似 SSI/PJI 的病例,分枝杆菌或真菌(非念珠菌)检测应仅限于非典型感染风险增加的患者,包括以下情况:①严重免疫功能低下;②既往非典型感染病史或高度疑似非典型感染;③培养阴性的 PJI,伴临

床或诊断体征，或存在此类非典型感染的高风险（如既往因膀胱癌接受卡介苗治疗）。

综上所述，虽然真菌和分枝杆菌性 PJI 仍属罕见，但其诊断需有针对性策略。常规培养这些病原体的价值可能有限，尤其在低患病率地区。采用延长培养时间及分子诊断等强化培养技术，可提高检出率，尤其针对生长缓慢的病原体。未来需进一步优化诊断流程，并评估 PJI 病例中常规真菌和分枝杆菌检测的临床价值与成本效益。

问题 6：对于培养阴性的假体周围关节感染患者，是否需要采用专门的诊断流程？

Fouad Z. Sadek，Elena De Vecchi，Humberto G. Ugalde，Maria E. Portillo，Valeriy Murylev

【回答/建议】 是的。对于培养阴性 PJI 患者应采用专门的诊断流程，特别是在 2018 年 ICM 共识定义的“不确定”病例或 EBJIS 2021 分类的“疑似感染”病例中。

【证据等级】 中等。

【代表投票】 同意 93.9%，不同意 3.1%，弃权 3.1%（完全共识：意见一致）。

依　据

人们已经认识到，没有单一的诊断检测能够可靠地识别或排除 PJI[105]。PJI 在假体植入后的任何时间点都可能表现为广泛的临床特征或仅表现为疼痛。尽管 PJI 是一种炎症性疾病，但患者炎症反应程度存在差异，这使得血清生物标志物在诊断中的应用更具挑战性[106]。

诊断困难因培养阴性感染的存在而进一步复杂化，该感染在某些病例系列中可能占 20%～30%，尤其见于慢性迟发病例[106]。

目前尚无诊断培养阴性 PJI 的“金标准”。关键在于区分培养阴性的 PJI 是真阴性（即无菌性失败）还是假阴性结果（诊断检测未能识别病原体，但存在 PJI）[107]。

早期定义的主要争议在于，它们提出了基于既非 100%灵敏度也非 100%特异度的检测方法所形成的双模态临床决策（感染与否）。这一问题在 2018 年 ICM 共识定义中得到部分解决，该定义允许存在符合部分次要标准但未达到明确 PJI 诊断所需评分的“不确定”组别。EBJIS 对于 PJI 的定义则划定了 3 个明确组别（感染可能性低、感染可能性高、感染已确认）。这一新定义概念包含一个中间组别，即至少 2 项阳性检测结果的存在表明关节更可能被感染而非未感染，但尚未获得 PJI 的确诊[106]。这一最新认知凸显了所谓的“不确定或可能”组别，其中不同诊断检测均未能证实或排除 PJI 的存在。这类患者群体或许正是特定诊断流程的关键所在——它能帮助临床医师决定下一步检查方向，既可在明确诊断后立即干预，亦可在诊断不确定时选择合适方案。通过诊疗流程的动态调整，既能避免因漏诊 PJI 而面临感染复发的早期风险，又可防止无菌性失败病例过度暴露于不必要的高风险、高成本追加治疗。

为解答关于培养阴性的 PJI 专门诊断流程作用的问题，在 Covidence 数据库中进行了系统性文献检索，并整合了 Pubmed 和 Scopus 2 个数据库，共识别出 797 项研究。剔除 16 篇重复文献后，筛选出 781 项研究，随后对其中 196 项研究进行全文审阅，最终纳入 14 项研究进行数据提取。其中有 2 项研究被排除，剩下 12 项具有可提取流程数据的研究。纳入的研究基于其在 PJI 病例中提出了诊断流程，并对培养阴性的 PJI 病例有明确建议。

在纳入分析的 12 项包含诊断流程的研究中，有 8 项对滑液穿刺培养阴性结果后进一步处理有明确的建议。

Walker 等[108]在一项研究中提出，该流程根据 ESR 和 CRP 的检测结果以及临床怀疑程度来制订诊疗方案。若培养结果为阴性，则这类检测对 ESR 或 CRP 升高伴高临床怀疑患者具有较高的阴性预测值（NPV）。当临床怀疑程度较低时，研究者首先尝试联合检测以提升阳性预测值（PPV），通过进一步检查或不检查来寻找替代诊断。

在另一篇综述中，Parikh 等[109]建议采用一种依赖完整的诊断检查，包括血清/滑液评估以及培养检查。当这些检查结果为阴性时，若其他检测提示疑似感染，则建议分阶段手术，通过获取完整组织进行更详细的培养，随后根据中期穿刺结果决定二期手术时机。若无高度感染疑似，可每 3～6 个月重复穿刺 1 次，持续 2 年；若培养结果阳性或检测结果再次提示感染复发，则建议实施手术。

在另外 2 项研究中,Tzeng 等[110] 和 Wouthuyzen-Baker 等[111] 采用更先进的基于分子的诊断技术,即 PCR、16S RRNA 和二代测序(NGS),处理了阴性培养结果。

其余 3 种推荐流程存在部分相似性与差异性。这些流程均建议重复穿刺,并针对提高检出率提出具体建议,包括停用抗菌药物、优化培养与运输技术、延长培养时间及使用特殊培养基。若结果仍为阴性或无液体抽出,Perez-Prieto 等[112] 提出了一个流程,建议在重复穿刺前先排除其他原因;如果仍然阴性,则考虑关节镜或开放活检。Palan 等[107] 建议采用超声处理或二硫苏糖醇结合真菌和分枝杆菌的特殊培养基,然后采用基于分子的诊断。Shohat 等[113] 根据 2018 年 ICM 共识标准设计的第 3 个流程建议重复穿刺;如果阴性,则采用核医学扫描、PET 扫描,然后进行活检。该流程的总敏感度为 96.9%,特异度为 99.5%。

建议流程存在显著差异,既未就具体步骤达成共识,也缺乏验证,且决策树中包含的变量因素各不相同,这证实了制订详细流程的必要性——该流程需明确临床医师在培养结果阴性时应遵循的不同步骤。需采取的不同诊断步骤可参考 2018 年 ICM 共识和 2021 年 EBJIS 指南定义中包含的检查工具。

基于前述 EBJIS2021 定义,Mcnally 等[106] 以综述形式提出了一套阶梯式诊断流程方案。对于培养结果阴性但临床高度怀疑感染者,需安排手术,所有手术病例均应术中采集不少于 5 份微生物标本、3~6 份组织病理学标本;可将植入物进行超声处理。若暂不实施手术,可采用核医学显像作为排除感染的检查手段。

结 论

最新版 PJI 定义标准(2018 年 ICM 共识和 2021 年 EBJIS 指南)专门提及一类临床诊断存在争议的病例:当培养结果呈阴性时,难以明确判断是真正的无菌性失败还是培养假阴性。目前存在多种诊断方法,既有基于微生物培养的检测手段(重点在于提高培养检出率的措施——包括停用抗菌药物、增加采样量、延长培养时间、使用特殊培养基以及采用超声处理或二硫苏糖醇等生物膜去除技术),也有较新的分子诊断技术如 PCR 和 NGS。针对培养阴性的 PJI 病例,建立整合上述诊断工具的专项诊断流程至关重要,既能避免因早期诊断失败导致漏诊,也能防止无菌性失败病例被过度检查、手术干预或长期抗菌治疗所困扰。在所有综述的流程中,除了 SHOHAT 等[113] 的研究(其报告的敏感度为 96.9%,特异度为 99.5%)外,似乎没有一项经过验证并计算出敏感度和特异度。

参考文献

[1] DeHaan A, Huff T, Schabel K, et al. Multiple cultures and extended incubation for hip and knee arthroplasty revision: impact on clinical care[J]. J Arthroplasty, 2013, 28(8 Suppl): 59-65.

[2] Atkins BL, Bowler IC. The diagnosis of large joint sepsis [J]. J Hosp Infect, 1998, 40: 263-274.

[3] Gandhi R, Silverman E, Courtney PM, et al. How many cultures are necessary to identify pathogens in the management of total hip and knee arthroplasty infections[J]. J Arthroplasty, 2017, 32: 2825-2828.

[4] Böemer P, Leger J, Tande D, et al. How many samples and how many culture media to diagnose a prosthetic joint infection: a clinical and microbiological prospective multicenter study[J]. J Clin Microbiol, 2016, 54: 385-391.

[5] Kheir MM, Tan TL, Ackerman CT, et al. Culturing periprosthetic joint infection: number of samples, growth duration, and organisms[J]. J Arthroplasty, 2018, 33: 3531-3536.

[6] Peel TN, Spelman T, Dylla BL, et al. Optimal periprosthetic tissue specimen number for diagnosis of prosthetic joint infection[J]. J Clin Microbiol, 2017, 55: 234-243.

[7] Osmon DR, Berbari EF, Berendt AR, et al. Diagnosis and management of prosthetic joint infection: clinical practice guidelines by the infectious diseases society of america[J]. Clin Infect Dis, 2013, 56: e1-e25.

[8] Parvizi J, Gehrke T, Chen AF. Proceedings of the international consensus on periprosthetic joint infection[J]. Bone Joint J, 2013, 95-B: 1450-1452.

[9] Parvizi J, Gehrke T, International Consensus Group on Periprosthetic Joint I. Definition of periprosthetic joint infection[J]. J Arthroplasty, 2014, 29: 1331.

[10] Parvizi J, Zmistowski B, Berbari EF, et al. New definition for periprosthetic joint infection: from the workgroup of the musculoskeletal infection society[J]. Clin Orthop Relat Res, 2011, 469: 2992-2994.

[11] Wadey VM, Huddleston JI, Goodman SB, et al. Use and cost-effectiveness of intraoperative acid-fast bacilli and fungal cultures in assessing infection of joint arthroplasties[J]. J Arthroplasty, 2010, 25: 1231-1234.

[12] Kim SJ, Lee DW, Lee C, et al. Mycobacterium avium complex prosthetic joint infection: a systematic review of the literature and pooled analysis[J]. J Orthop Surg (Hong Kong), 2023, 31: 10225536231199392.

[13] Lee YR, Kim HJ, Lee EJ, et al. Prosthetic joint infections

caused by candida species: a systematic review and a case series[J]. Mycopathologia, 2019, 184: 23－33.

[14] Yang HY, Shin HH, Kim JW, et al. The fate of fungal periprosthetic joint infection after total knee arthroplasty[J]. Int Orthop, 2023, 47: 2727－2735.

[15] Wiwattanawarang N. Fungal periprosthetic joint infection after total knee arthroplasty[J]. J Med Assoc Thai, 2014, 97: 1358－1363.

[16] Cobo F, Rodriguez-Granger J, Lopez EM, et al. Candida-induced prosthetic joint infection. a literature review including 72 cases and a case report[J]. Infect Dis (Lond), 2017, 49: 81－94.

[17] Guan Y, Zheng H, Zeng Z, et al. Surgical procedures for the treatment of fungal periprosthetic infection following hip arthroplasty: a systematic scoping review[J]. Ann Med Surg (Lond), 2024, 86: 2786－2793.

[18] Wang D, Sun XT, Zhang CF, et al. Total knee arthroplasty in patients with unsuspected tuberculosis of the joint: a report of four cases and a systematic review of the literature [J]. Orthop Surg, 2020, 12: 1900－1912.

[19] Nace J, Siddiqi A, Talmo CT, et al. Diagnosis and management of fungal periprosthetic joint infections [J]. J Am Acad Orthop Surg, 2019, 27: e804－e818.

[20] Namba RS, Inacio MCS, Paxton EW. Risk factors associated with deep surgical site infections after primary total knee arthroplasty: an analysis of 56,216 knees[J]. J Bone Joint Surg Am, 2013, 95: 775－782.

[21] Kurtz SM, Lau E, Watson H, et al. Economic burden of periprosthetic joint infection in the united states [J]. J Arthroplasty, 2012, 27(Supplement): 61－65.

[22] Schwartz AM, Farley KX, Guild GN, et al. Projections and epidemiology of revision hip and knee arthroplasty in the united states to 2030[J]. J Arthroplasty, 2020, 35: S79－S85.

[23] Pulido L, Ghanem E, Joshi A, et al. Periprosthetic joint infection: the incidence, timing, and predisposing factors[J]. Clin Orthop Relat Res, 2008, 466: 1710－1715.

[24] Yang J, Parvizi J, Hansen EN, et al. 2020 Mark Coventry award: microorganism-directed oral antibiotics reduce the rate of failure due to further infection after two-stage revision hip or knee arthroplasty for chronic infection: a multicentre randomized controlled trial at a minimum of two years[J]. Bone Joint J, 2020, 102-B: 3－9.

[25] Tarabichi M, Shohat N, Goswami K, et al. Diagnosis of periprosthetic joint infection: the potential of next-generation sequencing[J]. J Bone Joint Surg Am, 2018, 100: 147－154.

[26] Li C, Ojeda-Thies C, Trampuz A. Culture of periprosthetic tissue in blood culture bottles for diagnosing periprosthetic joint infection[J]. BMC Musculoskelet Disord, 2019, 20: 299.

[27] Goh GS, Parvizi J. Diagnosis and treatment of culture-negative periprosthetic joint infection[J]. J Arthroplasty, 2022, 37: 1488－1493.

[28] Bejon P, Berendt A, Atkins BL, et al. Two-stage revision for prosthetic joint infection: predictors of outcome and the role of reimplantation microbiology [J]. J Antimicrob Chemother, 2010, 65: 569－575.

[29] Goh GS, Parvizi J. Think twice before prescribing antibiotics for that swollen knee: the influence of antibiotics on the diagnosis of periprosthetic joint infection [J]. Antibiotics (Basel), 2021, 10: 114.

[30] Jeverica S, El Sayed F, Camernik P, et al. Growth detection of Cutibacterium acnes from orthopaedic implant-associated infections in anaerobic bottles from BACTEC and BacT/ALERT blood culture systems and comparison with conventional culture media[J]. Anaerobe, 2020, 61: 102133.

[31] DeHaan A, Huff T, Schabel K, et al. Multiple cultures and extended incubation for hip and knee arthroplasty revision: impact on clinical care [J]. J Arthroplasty, 2013, 28 (8 Suppl): 59－65.

[32] Peel TN, Dylla BL, Hughes JG, et al. Improved diagnosis of prosthetic joint infection by culturing periprosthetic tissue specimens in blood culture bottles [J]. mBio, 2016, 7: e01776.

[33] Minassian AM, Newnham R, Kalimeris E, et al. Use of an automated blood culture system (BD BACTEC) for diagnosis of prosthetic joint infections: easy and fast[J]. BMC Infect Dis, 2014, 14: 233.

[34] Böemer P, Leger J, Tande D, et al. How many samples and how many culture media to diagnose a prosthetic joint infection: a clinical and microbiological prospective multicenter study [J]. J Clin Microbiol, 2016, 54: 385－391.

[35] Sanabria A, Røkeberg MEO, Johannessen M, et al. Culturing periprosthetic tissue in BacT/Alert VIRTUO blood culture system leads to improved and faster detection of prosthetic joint infections [J]. BMC Infect Dis, 2019, 19: 607.

[36] Wouthuyzen-Bakker M. Cultures in periprosthetic joint infections, the imperfect gold standard[J]. EFORT Open Rev, 2023, 8: 175－179.

[37] Talsma DT, Ploegmakers JJW, Jutte PC, et al. Time to positivity of acute and chronic periprosthetic joint infection cultures[J]. Diagn Microbiol Infect Dis, 2021, 99: 115178.

[38] Gupta V, Kaur M, Bora P, et al. A prospective study to assess the optimal incubation times for culture and aerobic bacterial profile in prosthetic joint infections [J]. J Lab Physicians, 2021, 13: 224－230.

[39] Schwotzer N, Wahl P, Fracheboud D, et al. Optimal culture incubation time in orthopedic device-associated infections: a retrospective analysis of prolonged 14-day incubation[J]. J Clin Microbiol, 2014, 52: 61－66.

[40] Butler-Wu SM, Burns EM, Pottinger PS, et al. Optimization of

periprosthetic culture for diagnosis of Propionibacterium acnes prosthetic joint infection[J]. J Clin Microbiol, 2011, 49: 2490－2495.

[41] Klement MR, Cunningham DJ, Wooster BM, et al. Comparing standard versus extended culture duration in acute hip and knee periprosthetic joint infection[J]. J Am Acad Orthop Surg, 2019, 27: e437－e443.

[42] Kheir MM, Tan TL, Ackerman CT, et al. Culturing periprosthetic joint infection: number of samples, growth duration, and organisms[J]. J Arthroplasty, 2018, 33: 3531－3536.

[43] Schafer P, Fink B, Sandow D, et al. Prolonged bacterial culture to identify late periprosthetic joint infection: a promising strategy[J]. Clin Infect Dis, 2008, 47: 1403－1409.

[44] Tarabichi S, Goh GS, Zanna L, et al. Time to positivity of cultures obtained for periprosthetic joint infection[J]. J Bone Joint Surg Am, 2023, 105: 107－112.

[45] Baez C, MacDonell R, Tishad A, et al. Comparison of five-day vs. fourteen-day incubation of cultures for diagnosis of periprosthetic joint infection in hip arthroplasty[J]. J Clin Med, 2024, 13: 4467.

[46] Kurtz S, Ong K, Lau E, et al. Projections of primary and revision hip and knee arthroplasty in the united states from 2005 to 2030[J]. J Bone Joint Surg Am, 2007, 89: 780－785.

[47] W-Dahl A, Karrholm J, Rogmark C, et al. Annual report 2021 swedish arthroplasty register[R]. 2021.

[48] Australian Orthopaedic Association National Joint Replacement Registry. Hip knee and shoulder arthroplasty: 2024 annual report[R]. Adelaide: Australian Orthopaedic Association, 2024.

[49] Parvizi J, Zmistowski B, Berbari EF, et al. New definition for periprosthetic joint infection: from the workgroup of the musculoskeletal infection society[J]. Clin Orthop, 2011, 469: 2992－2994.

[50] Parvizi J, Tan TL, Goswami K, et al. The 2018 definition of periprosthetic hip and knee infection: an evidence-based and validated criteria[J]. J Arthroplasty, 2018, 33: 1309－1314.

[51] Schwarze J, Dieckmann R, Gosheger G, et al. Unsuspected positive cultures in planned aseptic revision knee or hip arthroplasty-risk factors and impact on survivorship[J]. J Arthroplasty, 2022, 37: 1165－1172.

[52] Portillo ME, Salvado M, Alier A, et al. Prosthesis failure within 2 years of implantation is highly predictive of infection [J]. Clin Orthop Relat Res, 2013, 471: 3672－3678.

[53] Tokarski AT, O'Neil J, Deirmengian CA, et al. The routine use of atypical cultures in presumed aseptic revisions is unnecessary[J]. Clin Orthop Relat Res, 2013, 471: 3171－3177.

[54] Khalid V, Schønheyder HC, Nielsen PT, et al. 72 revision surgeries for aseptic failure after hip or knee arthroplasty: a prospective study with an extended diagnostic algorithm[J]. BMC Musculoskelet Disord, 2019, 20: 600.

[55] Kempthorne JT, Ailabouni R, Raniga S, et al. Occult infection in aseptic joint loosening and the diagnostic role of implant sonication [J]. Biomed Res Int, 2015, 2015: 946215.

[56] Khalid V, Schønheyder HC, Larsen LH, et al. Multidisciplinary diagnostic algorithm for evaluation of patients presenting with a prosthetic problem in the hip or knee: a prospective study[J]. Diagnostics, 2020, 10: 98.

[57] Ribera A, Morata L, Moranas J, et al. Clinical and microbiological findings in prosthetic joint replacement due to aseptic loosening[J]. J Infect, 2014, 69: 235－243.

[58] Bauer TW, Parvizi J, Kobayashi N, et al. Diagnosis of periprosthetic infection[J]. J Bone Joint Surg Am, 2006, 88: 869－882.

[59] Bernard L, Lubbeke A, Stern R, et al. Value of preoperative investigations in diagnosing prosthetic joint infection: retrospective cohort study and literature review[J]. Scand J Infect Dis, 2004, 36: 410－416.

[60] Della Valle C, Parvizi J, Bauer TW, et al. Diagnosis of periprosthetic joint infections of the hip and knee[J]. J Am Acad Orthop Surg, 2010, 18: 760－770.

[61] Ritter MA, Stringer EA. Intraoperative wound cultures: their value and long-term effect on the patient[J]. Clin Orthop Relat Res, 1981, 155: 180－185.

[62] Nelson CL, McLaren AC, McLaren SG, et al. Is aseptic loosening truly aseptic[J]. Clin Orthop Relat Res, 2005, 437: 25－30.

[63] Trampuz A, Piper KE, Jacobson MJ, et al. Sonication of removed hip and knee prostheses for diagnosis of infection [J]. N Engl J Med, 2007, 357: 654－663.

[64] Pulido L, Ghanem E, Joshi A, et al. Periprosthetic joint infection: the incidence, timing, and predisposing factors[J]. Clin Orthop Relat Res, 2008, 466: 1710－1715.

[65] Boyle KK, Kapadia M, Chiu Y, et al. Are intraoperative cultures necessary if the aspiration culture is positive? a concordance study in periprosthetic joint infection[J]. J Arthroplasty, 2021, 36: S4－S10.

[66] Yang J, Parvizi J, Hansen EN, et al. Mark Coventry award: microorganism-directed oral antibiotics reduce the rate of failure due to further infection after two-stage revision hip or knee arthroplasty for chronic infection: a multicentre randomizes controlled trial at a minimum of two years[J]. Bone Joint J, 2020, 102-B(Supple_A): 3－9.

[67] Renard G, Laffosse JM, Tibbo M, et al. Periprosthetic joint infection in aseptic total hip arthroplasty revision[J]. Int Orthop, 2020, 44: 735－741.

[68] Delaunay C, Hamadouche M, Girard J, et al. What are the

causes for failures of primary hip arthroplasties in France[J]. Clin Orthop Relat Res, 2013, 471: 3863－3869.

[69] Ottink KD, Dorleijn DMJ, Spierenburg W, et al. Positive intraoperative cultures in cup revisions of THA: what happens to the stem[J]. Clin Orthop Relat Res, 2024, 482: 779－786.

[70] Brolin TJ, Hackett DJ, Abboud JA, et al. Routine cultures for seemingly aseptic revision shoulder arthroplasty: are they necessary[J]. J Shoulder Elbow Surg, 2017, 26: 2060－2066.

[71] Shahryar Ahmadi MD, Thomas M, Lawrence MD, et al. Significance of perioperative tests to diagnose the infection in revision total shoulder arthroplasty[J]. Arch Bone Jt Surg, 2018, 6: 359－364.

[72] Ascione T, Barrack R, Benito N, et al. Diagnosis, pathogen isolation—culture matters: proceedings of international consensus on orthopedic infections[J]. J Arthroplasty, 2019, 34(2 Supplement): S197－S206.

[73] Belden K, Cao L, Chen J, et al. Hip and knee section, fungal periprosthetic joint infection, diagnosis and treatment: proceedings of international consensus on orthopedic infections [J]. J Arthroplasty, 2019, 34(2 Supplement): S387－S391.

[74] Peng HM, Wang LC, Chen JY, et al. Microbiology analysis of periprosthetic joint infection post total hip and knee arthroplasty of 9 centers in Beijing between 2014 and 2016 [J]. Zhonghua Wai Ke Za Zhi, 2019, 57: 596－600.

[75] Dinh A, McNally M, D'Anglejan E, et al. Prosthetic joint infections due to Candida species: a multicenter international study[J]. Clin Infect Dis, 2024, 27: ciae395.

[76] Cobo F, Rodriguez-Granger J, Lopez EM, et al. Candida-induced prosthetic joint infection. A literature review including 72 cases and a case report[J]. Infect Lond, 2017, 49: 81－94.

[77] Yusuf E, Roschka C, Esteban J, et al. The state of microbiology diagnostic of prosthetic joint infection in Europe: an in-depth survey among clinical microbiologists [J]. Front Microbiol, 2022, 13: 906989.

[78] Lee Y, Lee A, Jeong HS, et al. The microbiology of periprosthetic joint infections as revealed by sonicate cultures in Korea: routine use of fungal and mycobacterial cultures is necessary[J]. PLoS One, 2024, 19: e0309046.

[79] Gebauer M, Frommelt L, Achan P, et al. Management of fungal or atypical periprosthetic joint infections [J]. J Arthroplasty, 2014, 29(2 Suppl): 112－114.

[80] Kuberski T, Ianas V, Ferguson T, et al. Treatment of prosthetic joint infections associated with coccidioidomycosis: a review[J]. Infect Dis Clin Pract, 2011, 19: 252－255.

[81] Peel T, Daffy J, Thursky K, et al. Posaconazole as first line treatment for disseminated zygomycosis[J]. Mycoses, 2008, 51: 542－545.

[82] Foo RM, Subramanyam NP, Chan D. Photo quiz: an unusual knee infection[J]. J Clin Microbiol, 2019, 57: e00207.

[83] Foo RM, Subramanyam NP, Chan D. Answer to photo quiz: prosthetic knee septic arthritis due to Histoplasma capsulatum [J]. J Clin Microbiol, 2019, 57: e00208－e00218.

[84] Rajme-Lopez S, Gonzalez-Lara MF, Rangel-Cordero A, et al. Histoplasma capsulatum prosthetic joint infection [J]. Med Mycol Case Rep, 2023, 40: 33－35.

[85] Zuo Q, Dong L, Mu W, et al. Trichosporon asahii infection after total knee arthroplasty: a case report and review of the literature[J]. Can J Infect Dis Med Microbiol, 2015, 26: 47－51.

[86] Gottesman-Yekutieli T, Shwartz O, Edelman A, et al. Pseudallescheria boydii infection of a prosthetic hip joint—an uncommon infection in a rare location[J]. Am J Med Sci, 2011, 342: 250－253.

[87] Oenning S, Moellenbeck B, Gosheger G, et al. Fungal periprosthetic knee joint infection in a patient with metamizole-induced agranulocytosis [J]. Arthroplast Today, 2020, 6: 726－730.

[88] Johannsson B, Callaghan JJ. Prosthetic hip infection due to Cryptococcus neoformans: case report[J]. Diagn Microbiol Infect Dis, 2009, 64: 76－79.

[89] Ishak N, Pachayappan K, Hwa CL, et al. A case of prosthetic joint infection due to the rare opportunist yeast, Cyberlindnera fabianii [J]. Curr Med Mycol, 2023, 9: 45－49.

[90] Vergidis P, Lesnick TG, Kremers WK, et al. Prosthetic joint infection in solid organ transplant recipients: a retrospective case-control study [J]. Transpl Infect Dis, 2012, 14: 380－386.

[91] Aunon A, Salar-Vidal L, Mahillo-Fernandez I, et al. Prosthetic joint infections caused by Mycobacterium tuberculosis complex—an ESGIAI-ESGMYC multicenter, retrospective study and literature review [J]. Microorganisms, 2024, 12: 849.

[92] Storandt M, Nagpal A. Prosthetic joint infection: an extremely rare complication of intravesicular BCG therapy [J]. BMJ Case Rep, 2019, 12: e232809.

[93] Rispler DT, Stirton JW, Gilde AK, et al. Mycobacterium bovis infection of total knee arthroplasty after bacille Calmette-Guerin therapy for bladder cancer [J]. Am J Orthop, 2015, 44: E46－E48.

[94] Goedertier W, Sioen W. Prosthetic joint infection due to Mycobacterium bovis 5-years after BCG-instillations [J]. Acta Orthop Belg, 2020, 86: 239－242.

[95] Luo JM, Guo L, Chen H, et al. A study of preoperative presence of micro-organisms in affected knee joints of rheumatoid arthritis patients who need total knee arthroplasty [J]. Knee, 2017, 24: 409－418.

[96] Mahmood M, Ajmal S, Abu Saleh OM, et al. Mycobacterium genavense infections in non-HIV immunocompromised hosts:

a systematic review[J]. Infect Dis, 2018, 50: 329－339.

[97] Ellis ME, el-Ramahi KM, al-Dalaan AN. Tuberculosis of peripheral joints: a dilemma in diagnosis[J]. Tuber Lung Dis, 1993, 74: 399－404.

[98] Brown A, Grubbs P, Mongey AB. Infection of total hip prosthesis by Mycobacterium tuberculosis and Mycobacterium chelonae in a patient with rheumatoid arthritis[J]. Clin Rheumatol, 2008, 27: 543－545.

[99] Tachi Y, Sato L, Ishikane M, et al. A case of prosthetic joint infection caused by Mycobacterium tuberculosis complicated secondary bacterial infection after knee joint replacement surgery[J]. J Infect Chemother, 2023, 29: 367－370.

[100] Poilvache H, Van Cauter M, Coquay J, et al. Delayed total hip arthroplasty infection with Mycobacterium tuberculosis complex[J]. Acta Orthop Belg, 2020, 86: 249－252.

[101] Tai DBG, Wengenack NL, Patel R, et al. Fungal and mycobacterial cultures should not be routinely obtained for diagnostic work-up of patients with suspected periprosthetic joint infections[J]. Bone Jt J, 2022, 104-B: 53－58.

[102] Golden M, Moffarah AS, Kerantzas C, et al. Unnecessary routine use of mycobacterial cultures in patients with periprosthetic joint infections[J]. Open Forum Infect Dis, 2022, 9: ofac132.

[103] Yates TA, Vahesan O, Warren S, et al. Yield of routine mycobacterial culture of osteoarticular specimens in a tertiary orthopaedic hospital in England, 2017－2022[J]. J Bone Jt Infect, 2024, 9: 217－223.

[104] Si W, Chen W, Chen B, et al. Detection value of third-generation sequencing to identify the pathogenic organisms in prosthetic joint infection[J]. Diagn Microbiol Infect Dis, 2024, 109: 116319.

[105] Khalid V, Schønheyder HC, Heimann L, et al. Multidisciplinary diagnostic algorithm for evaluation of patients presenting with a prosthetic problem in the hip or knee: a prospective study[J]. Diagnostics, 2020, 10: 98.

[106] McNally M, Sigmund I, Hotchen A, et al. Making the diagnosis in prosthetic joint infection: a European view[J]. EFFORT Open Rev, 2023, 8: 253－263.

[107] Palan J, Nolan C, Sarantos K, et al. Culture-negative periprosthetic joint infections[J]. EFORT Open Rev, 2019, 4: 585－594.

[108] Walker LC, Clement ND, Hashmi M, et al. Diagnostic value of routine pre-operative investigations used in combination in the diagnosis of periprosthetic joint infection [J]. Acta Orthop, 2021, 87: 374－381.

[109] Parikh MS, Antony S. A comprehensive review of the diagnosis and management of prosthetic joint infections in the absence of positive cultures[J]. J Infect Public Health, 2016, 9: 545－556.

[110] Tzeng A, Tzeng TH, Vasdev S, et al. Treating periprosthetic joint infections as biofilms: key diagnosis and management strategies[J]. Diagn Microbiol Infect Dis, 2015, 81: 192－200.

[111] Wouthuyzen-Baker M. Cultures in periprosthetic joint infections, the imperfect gold standard[J]. EFFORT Open Rev, 2023, 8: 175－179.

[112] Perez-Prieto D, Hinarejos P, Albert A, et al. Adherence to a reliable PJI diagnostic protocol minimizes unsuspected positive cultures rate[J]. BMC Musculoskelet Disord, 2021, 22: 653.

[113] Shohat N, Tan TL, Della Valle CJ, et al. Development and validation of an evidence-based algorithm for diagnosing periprosthetic joint infection[J]. J Arthroplasty, 2019, 34: 2730－2736.

诊断技术：分子生物学检测

30

Brandon J. Martinazzi，Pier Francesco Indelli，Ibrahim Azboy，Geroge Babis，Goksel Dikmen，Henry Flores，Massimo Franceschini，Karan Goswami，Hyuk-Soo Han，James Huddleston，Pier Francesco Indelli，Naomi Kobayashi，Martin Krsak，Jacek Kruczyński，Mel Lee，Ana Lucia Munhoz Lima，Barend C. Mitton，Rajkumar Natesan，Jeroen GV. Neyt，Maria Eugenia Portillo

问题 1：分子检测技术在检出假体周围关节感染病原体方面是否具有作用？

Brandon J. Martinazzi，Pier Francesco Indelli，Hyuk-Soo Han，Maria Eugenia Portillo，Barend C Mitton，Ana Lucia Munhoz Lima，Massimo Franceschini，Ibrahim Azboy，George Babis，Karan Goswami

【回答/建议】 是。分子技术可作为假体周围关节感染(PJI)诊断和病原体鉴定中传统检测方法的一种有前景的补充，尤其适用于培养阴性、需要快速鉴定病原体、怀疑罕见病原体或既往 PJI 复发等可能性较高的病例。

【证据等级】 中等。

【代表投票】 同意 92.5%，不同意 3.8%，弃权 3.8%(完全共识：同意一致)

依　据

PJI 的临床治疗存在诸多难点，其中一项便是及时、精准完成诊断并明确致病原。微生物培养仍是目前鉴定 PJI 致病菌的“金标准”。但近年来，已有大量研究评估了二代测序(NGS)、聚合酶链反应(PCR)等分子检测技术的诊断效能。因此，在 PubMed 和 Embase 数据库中进行了全面的文献检索。共鉴定出 642 篇论文。在初步筛选、剔除重复项及阅读摘要后，267 篇论文进入全文筛选阶段。在此阶段，两名独立评审员对纳入研究的全文进行了筛选，最终选择了 50 篇论文进行数据提取和评估。

在 Huang 等[1]开展的一项研究中，利用 NGS 检测了因 PJI 行翻修髋/膝关节置换术患者滑液中的病原体。作者发现，NGS 的敏感度(95.9%)显著高于微生物培养(79.6%)。此外，他们报告称，NGS 在其所有 10 例培养阴性的 PJI 病例中均鉴定了病原体，并在 5 例培养阳性的病例中额外鉴定出了 15 种病原体。然而，他们确实注意到，培养法鉴定的 7 种病原体被 NGS 漏掉，且 NGS 与培养法的特异度相似(均为 95.2%)。Shi 等[2]也发现，与微生物培养相比，NGS 具有更高的敏感度(89.1% *vs*. 67.4%)和相同的特异度(94.7% *vs*. 94.7%)，同时在 14 例培养阴性的 PJI 病例中鉴定出了 17 种潜在病原体。

Goswami 等[3]开展的一项多中心前瞻性研究进一步调查了 NGS 在培养阴性的 PJI 中进行病原体鉴定的应用。在 85 例培养阴性的 PJI 患者队列中，NGS 在 65.9%的病例中鉴定出了机会性病原体。此外，他们发现 NGS 在 91.1%培养阴性的 PJI 病例中揭示了多微生物感染。Mei 等[4]调查了 NGS 在多微生物 PJI 诊断中的临床价值，发现与传统培养相比，该技术具有更高的敏感度(85.7% *vs*. 57.1%)，但特异度(60% *vs*. 100%)和诊断准确度(65.2% *vs*. 91.3%)较低。其他研究也支持这些发现，表明 NGS 比传统培养更灵敏，有助于检测罕见和不可培养的微生物，对培养阴性的 PJI 有益，并可缩短鉴定病原体所需的时间[5-22]。

与上述发现相反，Kildow 等[23]开展的一项回顾性研究发现，培养法比 NGS 具有更高的敏感度(76.9% *vs*. 60.9%)和特异度(95.3% *vs*. 89.9%)。同样，Kildow 等[24]试图评估 NGS 在重新植入前使用抗菌药物占位器患者中的诊断准确性，发现与培养或肌肉骨骼感染学会(MSIS)标准相比，NGS 未能提供充分的一

致性。

用于NGS评估的样本类型也已成为关注的话题。Tan等[25]评估了PJI患者滑液、假体超声处理液和假体周围组织中NGS的诊断价值,发现假体超声处理液在病原体检测方面的敏感度(90.7%)和特异度(94.4%)均优于滑液(敏感度83.7%,特异度94.4%)和假体周围组织(敏感度81.4%,特异度100%)。这些发现支持了之前的研究工作,同时证明使用超声处理液进行NGS可以提高致病微生物的检出率[26,27]。然而,在无法获得充足的超声处理液样本,或未移除假体的情况下,假体周围组织的NGS已被证明比假体周围组织微生物培养具有更高的敏感度(95.5% *vs*. 72.7%)和特异度(90.91% *vs*. 77.3%)[28]。

术前滑液培养有助于诊断PJI并指导针对性抗菌治疗,尽管在采集样本不充足时培养的敏感度较低。Fang等[29]试图评估NGS在此类情况下是否能检测到细菌,并发现当滑液量较少(1 mL)时,与术前滑液培养相比,NGS具有更高的敏感度(92% *vs*. 52%)和相同的特异度(91.7% *vs*. 91.7%)。在Fang等[30]的另一项研究中,他们发现术前滑液NGS检测结果可用于指导术中培养的优化以增加其敏感度,凸显了NGS在术前的另一个潜在价值。

Zhang等[31]评估了血清学NGS是否能为PJI的检测提供诊断价值,发现与从引流液中获得的细菌培养相比,血清学NGS具有更高的敏感度(86% *vs*. 47%)和特异度(96% *vs*. 95%)。

抗菌药物对NGS结果的影响也得到了研究。Yu等[32]在其纳入52例疑似PJI患者的系列研究中报告称,在样本采集前2周内接受过抗菌治疗的PJI患者中,NGS诊断和病原体检测的敏感度高于培养法(69.5% *vs*. 23.1%)。同样,Hao等[33]发现,当在术前14天以上停用抗菌药物时,NGS的阳性率为90.5%;在术前4～14天停用时,阳性率为96.4%;在术前0～3天停用时,阳性率为77.8%。

多项研究还探讨了PCR的诊断功效。Gardete-Hartmann等[34]在传统微生物学结果不明确的患者中评估了基于多重PCR(mPCR)的系统(关节感染多重核酸检测试剂盒,生物梅里埃,法国),并报告其敏感度和特异度分别为41.4%和91.1%。此外,Esteban等[35]评估了该项技术,发现虽然该系统有31个靶点和8个抗菌药物耐药性标记,但由于缺乏相关靶点(如表皮葡萄球菌和痤疮切割杆菌),该系统在检测慢性PJI病例方面的准确度较低。Malandain等[36]将不同的自动化mPCR盒式系统(Unyvero i60,库瑞泰思公司,德国)与优化培养或16S rRNA PCR进行了比较,发现mPCR与优化培养的一致率为58.1%,与16S rRNA PCR的一致率为70.1%。

Sebastian等[37]评估了假体周围组织的16S rRNA基因PCR,发现它比假体周围组织培养灵敏度更高(86% *vs*. 79.4%),同时保持与培养法相同的特异度(100%),并在31%的培养阴性病例中确定了PJI的病因。Lausmann等[38]研究了mPCR的价值,发现总体敏感度为78.8%,特异度为100%。此外,他们发现与慢性PJI(76.9%)相比,mPCR对急性感染具有更高的准确度(87.5%),并注意到结果在5 h内(平均1 h)获得,而培养的平均时间为6.4天。Fang等[39]分析了基于RNA的定量聚合酶链反应(qPCR)和基于DNA的基础qPCR。结果显示,基于RNA的qPCR的敏感度和特异度分别为73.6%和100%,基于DNA的qPCR的敏感度和特异度分别为81.5%和84.8%,培养法的敏感度和特异度分别为65.7%和100%;同时还注意到这些PCR方法有利于检测患者接受抗菌药物后的细菌。Moshirabadi等[40]开展了一项多中心研究,利用限制性片段长度多态性技术进行PCR检测,发现敏感度高于培养法(97.4% *vs*. 31.6%),两种技术的特异度均为100%。

与上述研究相反,一些研究并未发现PCR是有效的[41-43]。Suda等[44]发现多重PCR的敏感度为30.8%,特异度为100%,这与其队列患者中的传统方法有显著差异。Mariaux等[45]评估了骨水泥占位器超声处理液的PCR分析是否能改善细菌检测并帮助预测患者是否会出现持续性感染,但未能发现益处。Fink等[46]研究了术前滑液PCR分析的作用,并报告其敏感度和特异度均低于关节液培养联合血清学CRP检测(55.6% *vs*. 77.8%,95.5% *vs*. 82%)。

然而,尽管有这些发现,近期多项研究支持使用具有不同敏感度和高特异度的PCR技术;在培养阴性方案和临床方案不明确的某些患者群体中,mPCR已被推荐与传统培养和其他分子诊断技术结合使用[47-56]。

结　论

总之,文献支持在PJI背景下使用分子技术作为分离感染病原体传统方法的辅助方法。这些技术在培养阴性病例、需要快速病原体鉴定、怀疑罕见病原体或感染高风险患者(如具有复发性PJI病史的患者)中可能具有特定价值。

问题 2：分子技术对多微生物假体周围关节感染的诊断价值是什么？

Pier Francesco Indelli，James Huddleston，Naomi Kobayashi，Jeroen GV Neyt，Martin Krsak，Henry Flores，Jacek Kruczyński，Mel Lee，Rajkumar Natesan，Goksel Dikmen

【回答/建议】 分子诊断可提高多微生物 PJI 的诊断能力。多重 PCR 和 NGS 是目前研究最充分的两类分子诊断技术，其平均灵敏度高于常规培养，但平均特异度低于培养。怀疑多微生物 PJI 时，建议联合采用培养和分子诊断；若将多微生物 PJI 误诊并按单微生物感染治疗，结局较差。

【证据等级】 有限。

【代表投票】 同意 82.6%，不同意 13.1%，弃权 4.4%（完全共识：意见一致）。

依 据

尽管分子技术在提高 PJI 诊断的敏感度方面显示出应用前景，但目前的证据并不支持将其作为所有疑似病例的常规一线检测。目前，微生物培养仍然是病原体鉴定的“金标准”[57,58]。多项研究表明，尽管分子技术（如 NGS 和 PCR）具有较高的敏感度，但它们也存在挑战，包括高成本、需要专门的设备和技术专长，以及潜在的假阳性结果（可能由环境 DNA 污染或检测到无临床意义的微生物片段引起）[59-62]。

此外，某些研究指出，分子技术在区分活动性感染与定植或既往感染方面的能力有限[63,64]。例如，NGS 可能会检测到即使在成功的两阶段翻修术后仍持续存在的细菌 DNA，而这些结果并不一定意味着治疗失败[65]。

因此，目前的专家共识和临床证据建议将分子技术保留为辅助方法[66,67]。Li 等[68]开展的一项元分析显示，虽然滑液 PCR 在诊断 PJI 方面具有较高的诊断价值，但其敏感度和特异度在不同研究间存在显著差异，这限制了其作为常规独立检测方法的应用。Tang 等[69]在系统评价中也得出了类似的结论，强调 NGS 在培养阴性病例中最为有效，但不应取代传统的培养方法。

分子技术在临床应用中的高成本也是限制其常规使用的重要因素[70]。Li 等[71]指出，尽管 NGS 可以显著提高诊断率，但在资源有限的环境下，其成本效益比仍需进一步评估。此外，Mei 等[72]的研究提醒，在多微生物感染中，NGS 的特异度可能低于传统培养，这可能导致抗菌药物的过度使用或误用。

相较于传统细菌培养与 NGS 技术，联合 Sanger 测序的广谱 PCR 对多微生物感染的诊断效能更低，原因是多种微生物共存会产生重叠测序信号，判读难度大幅增加。多重 PCR（mPCR）诊断单一微生物 PJI 的敏感度为 33%～85%[74,75]，特异度可达 91%～100%[76,77]。仅有少数研究[75,76]证实多重 PCR 对多微生物 PJI 具备诊断价值。Lausmann等[75]采用新一代多重 PCR 试剂盒检测感染关节术中标本，额外检出致病菌的样本占比达 12.5%。Gardete-Hartmann 等[76]推荐将多重 PCR 作为二期翻修术中检测手段，可排除单纯培养漏诊的复杂多微生物感染，避免初次诊断不全。

多项系统综述与荟萃分析对比了 NGS 的诊断效能。Kato 等[78]采集置换关节的滑液标本，对比 NGS 与微生物培养的致病菌检出率，结果显示 NGS 的检出率显著高于培养法（$OR = 4.52$）。但 Kildow 等[79]针对 116 例疑似 PJI 患者标本开展研究，得出了不同结论：与传统培养手段相比，NGS 并未表现出更优的敏感度与特异度。

Hantouly 等[80]开展一项系统综述及荟萃分析，对比 NGS 与常规培养的敏感度和诊断准确度，纳入 7 项研究共 341 例患者数据，汇总结果显示 NGS 合并敏感度为 94%，合并特异度为 89%；而培养法合并敏感度仅为 70%，合并特异度为 94%。该研究同时报道，NGS 与培养法的总体诊断准确度分别为 91.9%、80.5%。遗憾的是，上述多数研究[74-76]均未评估各类分子诊断技术（尤其是 NGS）针对多微生物 PJI 的诊断效能。

Mei 等[72]开展了一项中等样本量队列研究，是少数报道宏基因组二代测序（mNGS）诊断多微生物 PJI 相关数据的团队：该技术敏感度较高（85.7%），但特异度仅为中等（60%），诊断准确度为 65.2%。值得关注的是，该研究显示，传统微生物培养诊断多微生物 PJI 的特异度、阳性预测值（PPV）及诊断准确度均优于 mNGS；与之相反，传统培养的敏感度、阴性预测值（NPV）低于 mNGS。Goswami 等[81]将二代测序（NGS）应用于一组培养阴性的 PJI 病例，发现 NGS 可在 65.9%的病例中检出致病菌，且 91%培养阴性的 PJI 均为多微生物感染。

综上,临床高度怀疑多微生物 PJI 时,建议联合多种检测手段(常规微生物培养与分子诊断技术同步开展)。临床实际诊疗中,仅依靠常规培养诊断多微生物 PJI 会受到两方面干扰:术前抗菌药物的使用[82],以及多种细菌共培养时产生的竞争性抑制作用[83]。图 30－1 为疑似多微生物 PJI 的诊断流程图。

结　论

总之,分子技术目前应被视为诊断 PJI 的辅助方法,而非替代传统培养的常规检测,其临床价值在复杂培养阴性的 PJI 病例中最为突出。

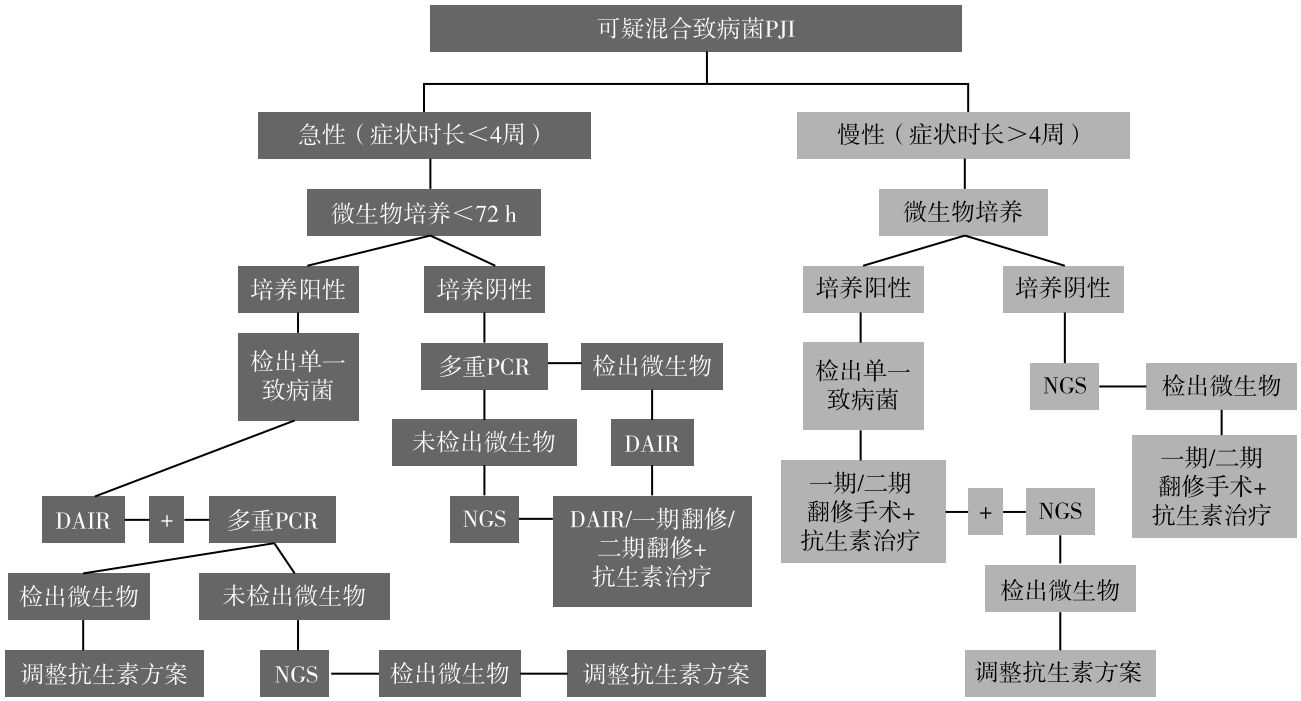

图 30－1　疑似多微生物假体周围关节感染(PJI)的诊断流程图

注:当治疗机构具备分子技术(多重 PCR、NGS)时,疑似多微生物 PJI 的诊断流程图。急性与慢性 PJI 的区分依据 2018 年 ICM 共识标准[84]。急性 PJI:仅在症状持续时间少于 4 周且可能鉴定出微生物的情况下,推荐进行清创、抗菌治疗并保留植入物(DAIR);DAIR 的禁忌证还包括存在窦道、难治性感染、假体松动以及抗菌药物获取受限[85,86]。在伴有窦道的培养阴性的 PJI 病例中,分子诊断的使用必须得到未来研究的支持。慢性 PJI:一期翻修的禁忌证还包括脓毒症、由耐药菌引起的感染、难治性感染、存在窦道、关节上方严重的软组织缺损以及多次翻修史[60,87,88]。PCR-聚合酶链反应,PJI-假体周围关节感染,NGS-二代测序。

参考文献

[1] Huang Z, Li W, Lee GC, et al. Metagenomic next-generation sequencing of synovial fluid demonstrates high accuracy in prosthetic joint infection diagnostics: mngs for diagnosing pji[J]. Bone Joint Res, 2020, 9: 440－449.

[2] Shi T, Chen H, Liu Y, et al. Clinical applications of metagenomic next-generation sequencing in the identification of pathogens in periprosthetic joint infections: a retrospective study[J]. J Orthop Surg Res, 2024, 19: 301.

[3] Goswami K, Clarkson S, Phillips CD, et al. An enhanced understanding of culture-negative periprosthetic joint infection with next-generation sequencing: a multicenter study[J]. J Bone Joint Surg Am, 2022, 104: 1523－1529.

[4] Mei J, Hu H, Zhu S, et al. Diagnostic role of mngs in polymicrobial periprosthetic joint infection[J]. J Clin Med, 2023, 12.

[5] Chang Y, Jiang K, Zhang L, et al. Application of next-generation sequencing technology in the detection of pathogenic bacteria of the periprosthetic joint infection after arthroplasty[J]. Int Wound J, 2023, 20: 2121－2128.

[6] Wang Q, Chen Y, Chen Y, et al. Improved cure rate of periprosthetic joint infection through targeted antibiotic therapy based on integrated pathogen diagnosis strategy[J]. Front Cell Infect Microbiol, 2024, 14: 1388385.

[7] Li H, Niu E, Fu J, et al. The clinical impact of metagenomic next-generation sequencing for the diagnosis of periprosthetic joint infection[J]. Infect Drug Resist, 2023, 16: 6521－6533.

[8] Hantouly AT, Alzobi O, Toubasi AA, et al. Higher sensitivity

and accuracy of synovial next-generation sequencing in comparison to culture in diagnosing periprosthetic joint infection: a systematic review and meta-analysis[J]. Knee Surg Sports Traumatol Arthrosc, 2023, 31: 3672-3683.

[9] Tan J, Liu Y, Ehnert S, et al. The effectiveness of metagenomic next-generation sequencing in the diagnosis of prosthetic joint infection: a systematic review and meta-analysis[J]. Front Cell Infect Microbiol, 2022, 12: 875822.

[10] Kato H, Hagihara M, Asai N, et al. Comparison of microbial detection rates in microbial culture methods versus next-generation sequencing in patients with prosthetic joint infection: a systematic review and meta-analysis[J]. J Orthop Surg Res, 2023, 18: 604.

[11] Tang Y, Zhao D, Wang S, et al. Diagnostic value of next-generation sequencing in periprosthetic joint infection: a systematic review[J]. Orthop Surg, 2022, 14: 190-198.

[12] Su S, Wang R, Zhou R, et al. Higher diagnostic value of next-generation sequencing versus culture in periprosthetic joint infection: a systematic review and meta-analysis[J]. Knee Surg Sports Traumatol Arthrosc, 2024, 32: 2277-2289.

[13] Yin H, Xu D, Wang D. Diagnostic value of next-generation sequencing to detect periprosthetic joint infection[J]. BMC Musculoskelet Disord, 2021, 22: 252.

[14] Cai Y, Ding H, Chen X, et al. Optimization and standardization of mngs-based procedures for the diagnosis of mycoplasma periprosthetic joint infection: a novel diagnostic strategy for rare bacterial periprosthetic joint infection[J]. Front Cell Infect Microbiol, 2023, 13: 1089919.

[15] Ponraj DS, Lund M, Lange J, et al. Shotgun sequencing of sonication fluid for the diagnosis of orthopaedic implant-associated infections with cutibacterium acnes as suspected causative agent[J]. Front Cell Infect Microbiol, 2023, 13: 1165017.

[16] Ponraj DS, Lange J, Falstie-Jensen T, et al. Amplicon-based next-generation sequencing as a diagnostic tool for the detection of phylotypes of cutibacterium acnes in orthopedic implant-associated infections[J]. Front Microbiol, 2022, 13: 866893.

[17] Wang B, Wang Q, Li M, et al. Diagnostic role of metagenomic next-generation sequencing in tubercular orthopedic implant-associated infection[J]. Infect Drug Resist, 2024, 17: 1951-1960.

[18] Hong HL, Flurin L, Thoendel MJ, et al. Targeted versus shotgun metagenomic sequencing-based detection of microorganisms in sonicate fluid for periprosthetic joint infection diagnosis[J]. Clin Infect Dis, 2023, 76: e1456-e1462.

[19] Chen MF, Chang CH, Chiang-Ni C, et al. Rapid analysis of bacterial composition in prosthetic joint infection by 16s rrna metagenomic sequencing[J]. Bone Joint Res, 2019, 8: 367-377.

[20] Huang C, Huang Y, Wang Z, et al. Multiplex pcr-based next generation sequencing as a novel, targeted and accurate molecular approach for periprosthetic joint infection diagnosis[J]. Front Microbiol, 2023, 14: 1181348.

[21] Wang CX, Huang Z, Fang X, et al. Comparison of broad-range polymerase chain reaction and metagenomic next-generation sequencing for the diagnosis of prosthetic joint infection[J]. Int J Infect Dis, 2020, 95: 8-12.

[22] Ivy MI, Thoendel MJ, Jeraldo PR, et al. Direct detection and identification of prosthetic joint infection pathogens in synovial fluid by metagenomic shotgun sequencing[J]. J Clin Microbiol, 2018, 56: e00402-18.

[23] Kildow BJ, Ryan SP, Danilkowicz R, et al. Next-generation sequencing not superior to culture in periprosthetic joint infection diagnosis[J]. Bone Joint J, 2021, 103-B: 26-31.

[24] Kildow BJ, Cochrane N, Kelly PJ, et al. Assessing the diagnostic accuracy of next-generation sequencing in patients with antibiotic spacers before reimplantation[J]. Orthopedics, 2024, 47: 46-51.

[25] Tan J, Wu L, Zhan L, Sheng M, et al. Optimal selection of specimens for metagenomic next-generation sequencing in diagnosing periprosthetic joint infections[J]. Front Cell Infect Microbiol, 2024, 14: 1356804.

[26] He R, Wang Q, Wang J, et al. Better choice of the type of specimen used for untargeted metagenomic sequencing in the diagnosis of periprosthetic joint infections[J]. Bone Joint J, 2021, 103-B: 923-930.

[27] Zhang C, Fang X, Huang Z, et al. Value of MNGS in sonication fluid for the diagnosis of periprosthetic joint infection[J]. Arthroplasty, 2019, 1: 9.

[28] Cai Y, Fang X, Chen Y, et al. Metagenomic next generation sequencing improves diagnosis of prosthetic joint infection by detecting the presence of bacteria in periprosthetic tissues[J]. Int J Infect Dis, 2020, 96: 573-578.

[29] Fang X, Cai Y, Shi T, et al. Detecting the presence of bacteria in low-volume preoperative aspirated synovial fluid by metagenomic next-generation sequencing[J]. Int J Infect Dis, 2020, 99: 108-116.

[30] Fang X, Cai Y, Mei J, et al. Optimizing culture methods according to preoperative MNGS results can improve joint infection diagnosis[J]. Bone Joint J, 2021, 103-B: 39-45.

[31] Zhang B, Li M, Liu Y, et al. The diagnostic value of blood sample NGS in patients with early periprosthetic joint infection after total hip arthroplasty[J]. Int Wound J, 2023, 20: 961-970.

[32] Yu Y, Wang S, Dong G, et al. Diagnostic performance of metagenomic next-generation sequencing in the diagnosis of prosthetic joint infection using tissue specimens[J]. Infect Drug Resist, 2023, 16: 1193-1201.

[33] Hao L, Bian W, Qing Z, et al. Will previous antimicrobial therapy reduce the positivity rate of metagenomic next-

generation sequencing in periprosthetic joint infections? a clinical study [J]. Front Cell Infect Microbiol, 2023, 13: 1295962.

[34] Gardete-Hartmann S, Mitterer JA, Sebastian S, et al. The role of BIOFIRE joint infection panel in diagnosing periprosthetic hip and knee joint infections in patients with unclear conventional microbiological results[J]. Bone Joint Res, 2024, 13: 353-361.

[35] Esteban J, Salar-Vidal L, Schmitt BH, et al. Multi-center evaluation of the BIOFIRE joint infection panel for the detection of bacteria, yeast, and AMR genes in synovial fluid samples[J]. J Clin Microbiol, 2023, 61: e00357-23.

[36] Malandain D, Bémer P, Leroy AG, et al. Assessment of the automated multiplex-PCR Unyvero i60 ITI cartridge system to diagnose prosthetic joint infection: a multicentre study[J]. Clin Microbiol Infect, 2018, 24: 83. e1-83. e6.

[37] Sebastian S, Malhotra R, Sreenivas V, et al. A clinico-microbiological study of prosthetic joint infections in an Indian tertiary care hospital: role of universal 16S rRNA gene polymerase chain reaction and sequencing in diagnosis[J]. Indian J Orthop, 2019, 53: 646-654.

[38] Lausmann C, Zahar A, Citak M, et al. Are there benefits in early diagnosis of prosthetic joint infection with multiplex polymerase chain reaction[J]. Bone Jt Infect, 2017, 2: 175-183.

[39] Fang XY, Li WB, Zhang CF, et al. Detecting the presence of bacterial DNA and RNA by polymerase chain reaction to diagnose suspected periprosthetic joint infection after antibiotic therapy[J]. Orthop Surg, 2018, 10: 40-46.

[40] Moshirabadi A, Razi M, Arasteh P, et al. Polymerase chain reaction assay using the restriction fragment length polymorphism technique in the detection of prosthetic joint infections: a multi-centered study[J]. J Arthroplasty, 2019, 34: 359-364.

[41] Melendez DP, Greenwood-Quaintance KE, Berbari EF, et al. Evaluation of a genus- and group-specific rapid PCR assay panel on synovial fluid for diagnosis of prosthetic knee infection[J]. J Clin Microbiol, 2016, 54: 120-126.

[42] Dartus J, Martinot P, Leclerc JT, et al. Diagnostic accuracy of the BJI InoPlex (Diaxonhit) immunoassay on blood samples for periprosthetic joint infection in complex microbiological situations. preliminary results of 24 cases in a French reference center for complex bone and joint infection (CRIOAC)[J]. Orthop Traumatol Surg Res, 2021, 107: 102909.

[43] Huang Z, Wu Q, Fang X, et al. Comparison of culture and broad-range polymerase chain reaction methods for diagnosing periprosthetic joint infection: analysis of joint fluid, periprosthetic tissue, and sonicated fluid[J]. Int Orthop, 2018, 42: 2035-2040.

[44] Suda AJ, Tinelli M, Beisemann ND, et al. Diagnosis of periprosthetic joint infection using alpha-defensin test or multiplex-PCR: ideal diagnostic test still not found[J]. Int Orthop, 2017, 41: 1307-1313.

[45] Mariaux S, Tafin UF, Borens O. Diagnosis of persistent infection in prosthetic two-stage exchange: PCR analysis of sonication fluid from bone cement spacers[J]. J Bone Jt Infect, 2017, 2: 118-123.

[46] Fink B, Steurer M, Hofäcker S, et al. Pre-operative PCR analysis of synovial fluid has limited value for the diagnosis of periprosthetic joint infections of total knee arthroplasties[J]. Arch Orthop Trauma Surg, 2018, 138: 871-878.

[47] Lee SY, Cho MC, Cha YH, et al. A meta-analysis of polymerase chain reaction for prosthetic joint infection diagnosis [J]. Clin Lab, 2023, 69.

[48] Hischebeth GTR, Gravius S, Buhr JK, et al. Novel diagnostics in revision arthroplasty: implant sonication and multiplex polymerase chain reaction [J]. J Vis Exp, 2017, 122: e55147.

[49] Jacobs AME, Heesterbeek PJC, Bovendeert FAT, et al. Ruling out underlying infection in 200 presumed aseptic knee and hip revision arthroplasties using a multiplex PCR system [J]. Eur J Clin Microbiol Infect Dis, 2021, 40: 1283-1290.

[50] Lausmann C, Kolle KN, Citak M, et al. How reliable is the next generation of multiplex-PCR for diagnosing prosthetic joint infection compared to the MSIS criteria? still missing the ideal test[J]. Hip Int, 2020, 30(suppl): 72-77.

[51] Omar M, Petri M, Hawi N, et al. Higher sensitivity of swab polymerase chain reaction compared with tissue cultures for diagnosing periprosthetic joint infection[J]. J Orthop Surg (Hong Kong), 2018, 26: 2309499018765296.

[52] Suren C, Feihl S, Cabric S, et al. Improved pre-operative diagnostic accuracy for low-grade prosthetic joint infections using second-generation multiplex polymerase chain reaction on joint fluid aspirate[J]. Int Orthop, 2020, 44: 1629-1637.

[53] Larsen LH, Khalid V, Xu Y, et al. Differential contributions of specimen types, culturing, and 16S rRNA sequencing in diagnosis of prosthetic joint infections[J]. J Clin Microbiol, 2018, 56: e01351-17.

[54] Renz N, Feihl S, Cabric S, et al. Performance of automated multiplex PCR using sonication fluid for diagnosis of periprosthetic joint infection: a prospective cohort[J]. Infection, 2017, 45: 877-884.

[55] Morgenstern C, Cabric S, Perka C, et al. Synovial fluid multiplex PCR is superior to culture for detection of low-virulent pathogens causing periprosthetic joint infection[J]. Diagn Microbiol Infect Dis, 2018, 90: 115-119.

[56] Stylianakis A, Schinas G, Thomaidis PC, et al. Combination of conventional culture, vial culture, and broad-range PCR of sonication fluid for the diagnosis of prosthetic joint infection [J]. Diagn Microbiol Infect Dis, 2018, 92: 13-18.

[57] Li H, Fu J, Niu E, et al. The risk factors of polymicrobial

periprosthetic joint infection: a single-center retrospective cohort study[J]. BMC Musculoskelet Disord, 2021, 22: 780.

[58] Marculescu CE, Cantey RJ. Polymicrobial prosthetic joint infections: risk factors and outcome[J]. Clin Orthop Relat Res, 2008, 466: 1397-1404.

[59] Moran E, Masters S, Berendt AR, et al. Guiding empirical antibiotic therapy in orthopaedics: the microbiology of prosthetic joint infection managed by debridement, irrigation and prosthesis retention[J]. J Infect, 2007, 55: 1-7.

[60] Palmer JR, Pannu TS, Villa JM, et al. The treatment of periprosthetic joint infection: safety and efficacy of two stage versus one stage exchange arthroplasty[J]. Expert Rev Med Devices, 2020, 17: 245-252.

[61] Yapar A, Köse O, Ozdol Ç, et al. Increased involvement of Staphylococcus epidermidis in the rise of polymicrobial periprosthetic joint infections[J]. J Arthroplasty, 2024, 39: 3056-3061.

[62] Wouthuyzen-Bakker M. Cultures in periprosthetic joint infections, the imperfect gold standard[J]. EFORT Open Rev, 2023, 8: 175-179.

[63] Löwik CAM, Zijlstra WP, Knobben BAS, et al. Obese patients have higher rates of polymicrobial and Gram-negative early periprosthetic joint infections of the hip than non-obese patients[J]. PLoS One, 2019, 14: e0215035.

[64] Bejon P, Berendt A, Atkins BL, et al. Two-stage revision for prosthetic joint infection: predictors of outcome and the role of reimplantation microbiology[J]. J Antimicrob Chemother, 2011, 66: 1204-1213.

[65] Goh GS, Parvizi J. Diagnosis and treatment of culture-negative periprosthetic joint infection[J]. J Arthroplasty, 2022, 37: 1488-1493.

[66] Indelli PF, Totlis T, Lovreković B, et al. Molecular diagnostics for perioperative microbial identification in periprosthetic joint infection: a scoping review and proposal of a diagnostic flow chart[J]. J Exp Orthop, 2025, 12: e70263.

[67] Gatti G, Taddei F, Brandolini M, et al. Molecular approach for the laboratory diagnosis of periprosthetic joint infections [J]. Microorganisms, 2022, 10: 1573.

[68] Li C, Li H, Yang X, et al. Meta-analysis of synovial fluid polymerase chain reaction for diagnosing periprosthetic hip and knee infection[J]. J Orthop Surg Res, 2022, 17: 3.

[69] Tang Y, Zhao D, Wang S, et al. Diagnostic value of next-generation sequencing in periprosthetic joint infection: a systematic review[J]. Orthop Surg, 2022, 14: 190-198.

[70] Gu W, Miller S, Chiu CY. Clinical metagenomic next-generation sequencing for pathogen detection[J]. Annu Rev Pathol, 2019, 14: 319-338.

[71] Li H, Niu E, Fu J, et al. The clinical impact of metagenomic next-generation sequencing for the diagnosis of periprosthetic joint infection[J]. Infect Drug Resist, 2023, 16: 6521-6533.

[72] Mei J, Hu H, Zhu S, et al. Diagnostic role of MNGS in polymicrobial periprosthetic joint infection[J]. J Clin Med, 2023, 12: 1838.

[73] Higgins E, Suh GA, Tande AJ. Enhancing diagnostics in orthopedic infections [J]. J Clin Microbiol, 2022, 60: e0219621.

[74] Lüdemann M, Sulastyanto S, Raab P, et al. Periprosthetic joint infection: comparison of automated multiplex-PCR Unyvero i60 ITI cartridge system with bacterial culture and real-time PCR [J]. Technol Health Care, 2022, 30: 1005-1015.

[75] Lausmann C, Kolle KN, Citak M, et al. How reliable is the next generation of multiplex-PCR for diagnosing prosthetic joint infection compared to the MSIS criteria? still missing the ideal test[J]. Hip Int, 2020, 30(suppl): 72-77.

[76] Gardete-Hartmann S, Mitterer JA, Sebastian S, et al. The role of BIOFIRE joint infection panel in diagnosing periprosthetic hip and knee joint infections in patients with unclear conventional microbiological results[J]. Bone Joint Res, 2024, 13: 353-361.

[77] Lausmann C, Zahar A, Citak M, et al. Are there benefits in early diagnosis of prosthetic joint infection with multiplex polymerase chain reaction[J]. J Bone Jt Infect, 2017, 2: 175-183.

[78] Kato H, Hagihara M, Asai N, et al. Comparison of microbial detection rates in microbial culture methods versus next-generation sequencing in patients with prosthetic joint infection: a systematic review and meta-analysis [J]. J Orthop Surg Res, 2023, 18: 604.

[79] Kildow BJ, Ryan SP, Danilkowicz R, et al. Next-generation sequencing not superior to culture in periprosthetic joint infection diagnosis[J]. Bone Joint J, 2021, 103-B: 26-31.

[80] Hantouly AT, Alzobi O, Toubasi AA, et al. Higher sensitivity and accuracy of synovial next-generation sequencing in comparison to culture in diagnosing periprosthetic joint infection: a systematic review and meta-analysis[J]. Knee Surg Sports Traumatol Arthrosc, 2023, 31: 3672-3683.

[81] Goswami K, Clarkson S, Phillips CD, et al. An enhanced understanding of culture-negative periprosthetic joint infection with next-generation sequencing: a multicenter study[J]. J Bone Joint Surg Am, 2022, 104: 1523-1529.

[82] Wouthuyzen-Bakker M, Benito N, Soriano A. The effect of preoperative antimicrobial prophylaxis on intraoperative culture results in patients with a suspected or confirmed prosthetic joint infection: a systematic review[J]. J Clin Microbiol, 2017, 55: 2765-2774.

[83] Gude S, Pinçe E, Taute KM, et al. Bacterial coexistence driven by motility and spatial competition[J]. Nature, 2020, 578: 588-592.

[84] Chotanaphuti T, Courtney PM, Fram B, et al. Hip and knee section, treatment, algorithm: proceedings of international consensus on orthopedic infections[J]. J Arthroplasty, 2019,

34：S393－S397.

[85] Budhiparama NC，Santoso A，Hidayat H，et al. DAIR（debridement，antibiotics，and implant retention）for the treatment of periprosthetic joint infection of knee[M]. In：Infection in knee replacement. Cham：Springer International Publishing. 2022：159－170.

[86] Darwich A，Dally FJ，Abu Olba K，et al. Super-infection with difficult-to-treat pathogens significantly reduces the outcome of periprosthetic joint infections[J]. Antibiotics，2021，10：1145.

[87] Goswami K，Parvizi J. Culture-negative periprosthetic joint infection：is there a diagnostic role for next-generation sequencing[M]. In：Expert Review of Molecular Diagnostics，20. Abingdon，Oxfordshire：Taylor and Francis Ltd. 2020：269－272.

[88] Li C，Renz N，Trampuz A，et al. Twenty common errors in the diagnosis and treatment of periprosthetic joint infection[J]. Int Orthop，2020，44：3－14.

最低生物膜清除浓度与最低抑菌浓度

31

Martin Krsak，Sherif Ahmed Khaled，Jose Francisco Reyes Copello，Kayahan Karaytug，Jonatan A. N. Tillander，Armita Armina Abedi，Abdelhak Adjel，Tiziana Ascione，Taina F. Behle，Katherine Belden，Elie F. Berbari，Stanislav Bondarenko，Murat Bozkurt，Laura Certain，Nicolas Cortes-Penfield，Marisa del Lujan Sanchez，Nihat Demirhan Demirkiran，Sammy N. Farah，Aaron Glynn，Joan Gomez-Junyent，Amir Human Hoveidaei，Rodrigo Jaramillo，Sofiene Kallel，Ana Lucia Munhoz Lima，Laurens Manning，Camelia Marculescu，Willem-Jan Metsemakers，Barend C. Mitton，Walter Parizzia，Javad Parvizi，Michael J. Petrie，Roberto Rostagno，Meredith Schade，Henk Scheper，Eerik Skytta，Peteris Studers，Onur Tunali，Mehran Varnaseringhandeali，Laila Woc-Colburn，Marjan Wouthuysen-Bakker

问题 1：对于多微生物骨科感染患者，是否应对培养分离出的所有微生物给予针对性抗菌治疗？

Martin Krsak，Tainá Behle，Murat Bozkurt，Nihat Demirhan Demirkiran，Aaron Glynn，Walter Parizzia，Roberto Rostagno

【回答/建议】 所有已知可导致人类骨科感染的病原体均应给予针对性抗菌治疗，除非感染已通过手术得到充分处理、培养结果为污染所致的假阳性，或在特定情况下有充分理由不予抗菌治疗。

【证据等级】 有限。

【代表投票】 同意 88%，不同意 9%，弃权 3%（强共识：超多数支持）。

依　据

若在组织标本或关节液标本中检出至少 2 种不同的微生物，即定义为原生组织或涉及假体材料的多菌种感染。多菌种骨科感染的发生率在不同疾病中差异较大：在假体周围关节感染（PJI）中占 10%～25%，在创伤后骨髓炎中约占 30%，在糖尿病足感染中可超过 80%[1]。

已有报道显示，多种微生物均可导致骨科感染，其中最常见且临床影响最大的为各类细菌，包括低毒力菌（如丙酸杆菌属 *Cutibacterium*、棒状杆菌属 *Corynebacterium* 和肠球菌属 *Enterococcus*），此外也可见真菌感染[2-4]。在发生频率方面，各研究报道不尽一致。但总体而言，葡萄球菌和链球菌连同其他革兰氏阳性菌最为常见，其次为革兰氏阴性菌和真菌[5]。

值得注意的是，尽管关于骨科感染治疗成功率的报道差异较大，但几乎一致地将“多菌种感染”视为不良结局的重要预测因素，无论是否涉及假体材料[6-11]。现有文献尚不明确：免疫功能较弱的患者是否更容易发生多菌种感染；也不清楚是否存在微生物之间的相互依赖，从而增强单个病原体的毒力。另一方面，目前同样不清楚导致临床结局更差的原因是由宿主特征、微生物学、治疗方案选择、药代动力学与药效学特征所决定，还是由上述因素的组合共同作用所致[12,13]。

需要强调的是，由于微生物培养技术的特点及其局限性，即使不存在优势菌群过度生长所造成的“遮蔽效应”，许多微生物本身也难以在培养中生长[14]。这可能导致微生物学诊断漏检，并造成抗菌药物缺乏针对性覆盖；在多菌种感染中尤为明显，因为对所有单个菌种进行分离培养在技术上往往极具挑战性，甚至无法实现。在临床上并不少见：患者在看似合适的治疗方案下仍出现治疗失败，随后复查的培养结果揭示了先前未被识别的病原体。关于该病原体究竟是新发感染，还是原始感染中未被检出的少数菌群，目前仍存在争议；但在不同

情境下,这两种解释均有可能。

为回答上述问题,基于医学主题词(MeSH 术语)开展了系统性文献检索,并将其应用于 PubMed 和 Embase 数据库。检索共获得 372 篇文献,其中 54 篇因重复而被排除,另有 206 篇仅依据摘要初筛即判定为不相关。随后对 112 篇文献进行了全文评阅,但仅筛选出 10 篇作进一步审查,原因在于,包括这 10 篇文献在内(仅 1 篇摘要除外),没有任何一篇文献的研究设计旨在专门探讨或明确涉及多菌种骨科感染中针对所有病原体进行抗菌治疗与不进行此类治疗的临床疗效比较。

所有评审工作均在 Covidence 软件的辅助下完成;在各阶段(即摘要筛选、全文评阅和数据提取),每篇文献均至少由 2 名研究者独立评阅;对文献适用性判断存在分歧时,由团队联络人组织协调并作出裁决[15]。在本次综述中(图 31－1)[16],仅发现一篇摘要明确报道:在 12 例混合致病菌感染病例中,有 3 例患者的人骨关节感染常见致病菌——纹状棒状杆菌(*Corynebacterium striatum*),在未接受针对性抗菌药物治疗的情况下自行清除好转[17]。即便在该文献中,作者也提出,有效的外科病灶清除或许是病情好转的决定性因素。

除上述内容外,检索到的其他研究(包括进一步审查的 10 篇文献)均未能就关注的问题提供有价值的证据。Cordero-Ampuero 等[18]的研究是在一个小样本队列中唯一报告“多菌种感染结局优于单菌种感染”的研究。Drexler 等[19]对全身及局部用药(例如在手术间隔器中)提供了较为详尽的信息,但其研究设计与结果报告并未明确是否对所有病原体进行了靶向治疗,也无法判断这对结局产生了何种影响。在其余纳入数据提取的研究中[6－9,20－22],同样遇到类似问题,尽管这些研究多因对检出病原体和(或)治疗方案报道较为详细而被选入,且部分研究涉及不同类型的骨科感染。

总之,在缺乏相反确凿证据的情况下,建议:骨科感染中鉴定出的病原体均应接受抗菌药物治疗,除非已通过手术进行了充分处理,或该微生物为假阳性(即培养污染),或在特定情境下有充分理由认为不需要抗菌治疗(图 31－2)。

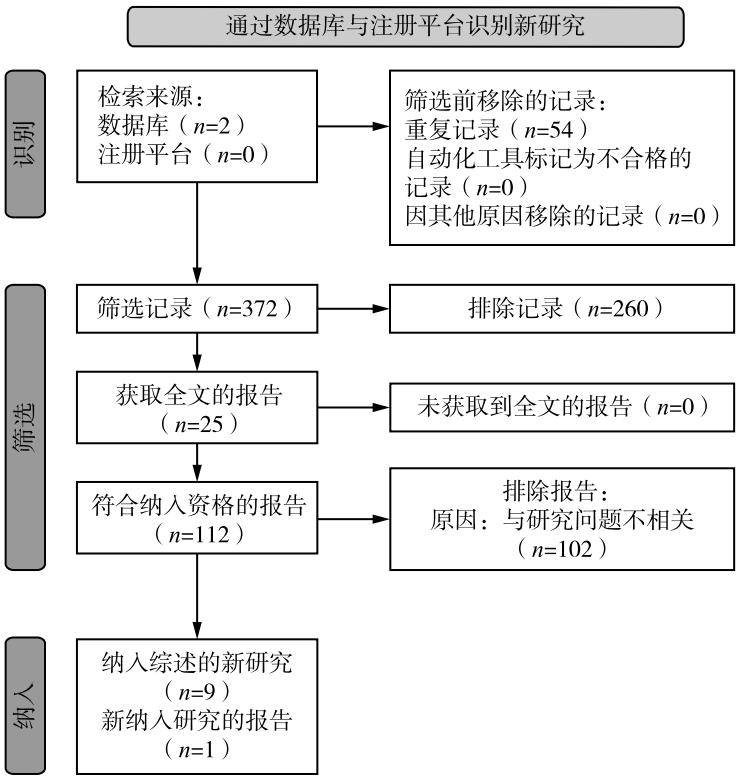

图 31－1　系统评价和荟萃分析首选报告项目(PRISMA)流程图

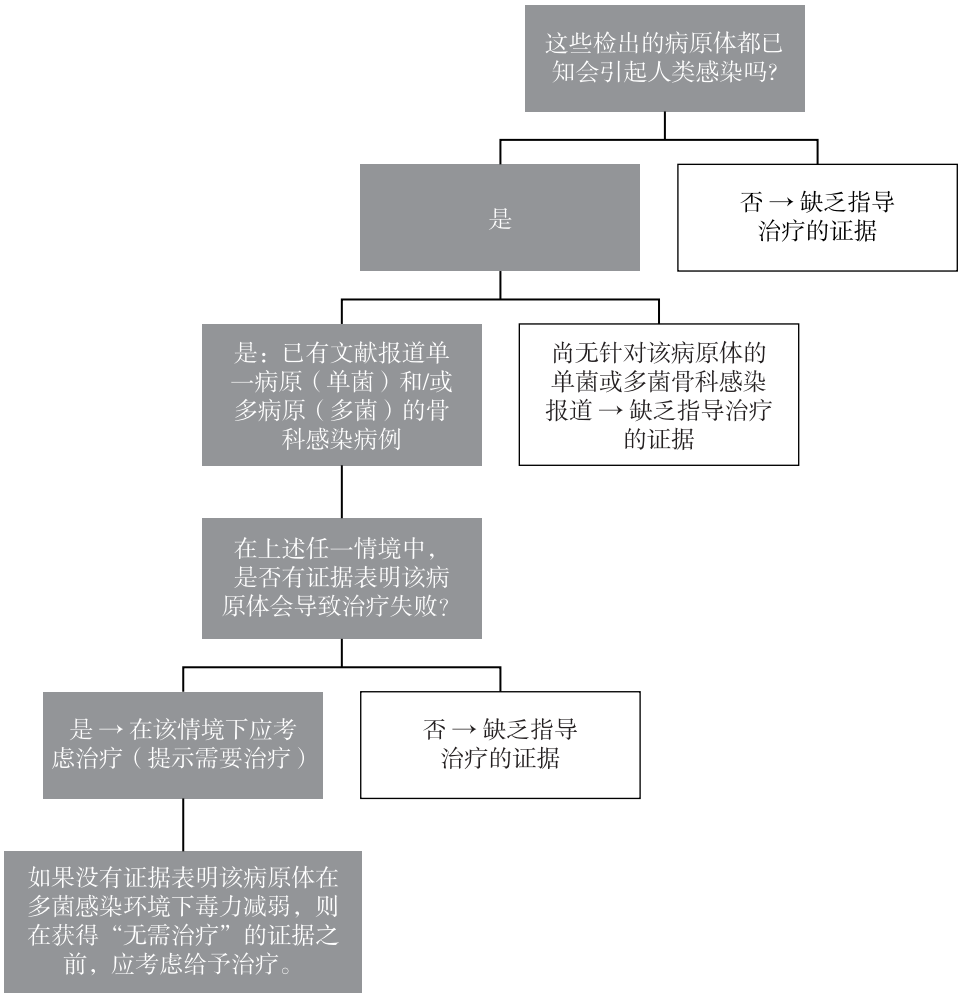

图 31－2 决策流程图

问题 2：多重耐药植入物相关感染患者的最佳抗菌治疗方案是什么?

Sherif Ahmed Khaled，Joan Gómez-Junyent，Barend C Mitton，Stanislav Bondarenko，Mehran Varnaseri ghandali，Taina F Behle，Marisa del Lujan Sanchez，Michael J Petrie

【回答/建议】 对于多重耐药(multidrug resistant,MDR)感染患者,并不存在所谓“最佳”的抗菌治疗方案。强烈建议请感染病专科医师及临床微生物学专家进行会诊。

【推荐强度】 有限。

【代表投票】 同意 96.3%,不同意 1.9%,弃权 1.9%(完全共识:意见一致)。

依 据

MDR 感染已成为 21 世纪最重要的全球公共卫生问题之一,对人类、动物及环境构成严重威胁。全球每年因耐药菌感染死亡人数超过 70 万。尽管近年来取得了诸多进展,PJI 的管理仍然存在诸多难点。此外,近年微生物耐药问题已成为一项重要挑战[23]。由 MDR 病原体导致的 PJI 治疗成功率低于由敏感菌导致的感染,从而带来更高的发病率和医疗成本[24]。PJI 的管理是一个复杂的过程,必须由多学科团队共同参与,尤其当 MDR 微生物成为致病因素时更是如此[23]。目前文献对该问题仍未充分阐明[12－22,25－59]。

1. 方法学

针对该问题的医学主题词(MeSH 术语),检索 PubMed 和 Scopus 数据库。共提取到 2 095 篇文献,其中 813 篇为重复文献并予以剔除(810 篇通过 Covidence 去重,另 3 篇手动去重);随后对其余的 1 282 篇文献进行筛选,判定其中 375 篇不相关;进一步对余下的 906 篇文献进行全文评阅,最终纳入 56 篇。第 57 篇文献为系统检索后 2024 年在网络平台发表;该文献未包含在最初提取的研究中,但因其重要性,经作者一致同意后补充纳入(图 31-3)。

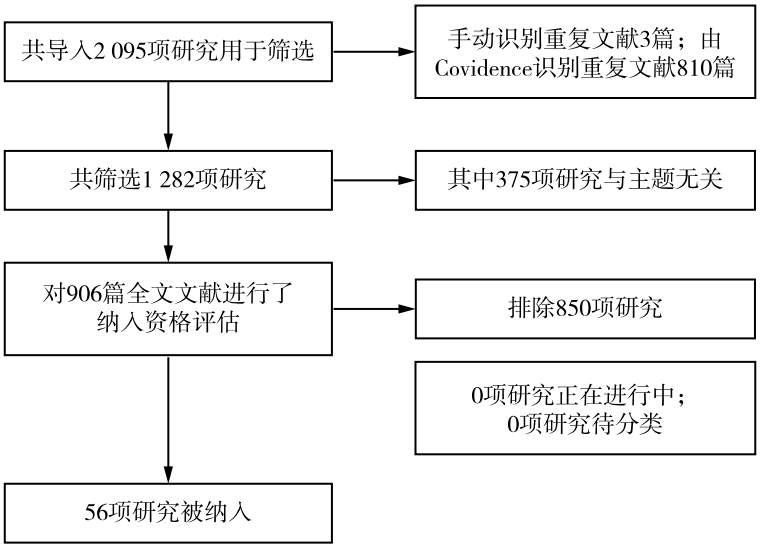

图 31-3　系统评价与 Meta 分析首选报告项目(PRISMA)

在纳入的 57 篇文献中,多数为Ⅳ级证据的临床病例系列、文献综述以及病例报告。然而,这些研究往往缺乏所采用治疗方案的具体细节,并且常报告治疗失败。因此,无法开展荟萃分析。尽管多项体外研究显示出一定前景,但仍缺乏临床层面的验证。

由耐药病原体导致的 PJI 治疗成功率低于由敏感菌导致的感染,从而带来更高的发病率和医疗成本[24]。生物膜可使病原体即便对"敏感"的抗菌药物也呈现相对耐受,尤其在清创、抗菌治疗并保留植入物(DAIR)病例中更为突出。抗菌治疗的选择不仅应考虑最低抑菌浓度(MIC),在研究条件下还应参考最低生物膜清除浓度(MBEC)和最小生物膜杀菌浓度(MBBC)。此外,还需综合考虑患者特征、药物的骨组织渗透性以及药代动力学/药效学因素。为对抗 MDR 而采用的非传统方法,包括开发针对群体感应的靶向治疗、基于纳米颗粒的治疗、抗毒力治疗、噬菌体治疗以及抗菌肽等,为未来的治疗策略带来了希望。

2. MDR 革兰氏阳性菌

Walls 等[60]的研究报道了 15 例 耐甲氧西林金黄色葡萄球菌(MRSA)感染。被诊断为手术部位感染(SSI)的患者中,约 1/3 仅经抗菌治疗即获得成功,方案为静脉注射万古霉素或替考拉宁,联合口服利奈唑胺。对于出现深部 PJI 的患者,DAIR 的成功率较低(5 例中仅 1 例成功),往往需要分期翻修,随后给予静脉注射万古霉素,再序贯口服利奈唑胺。Cordero-Ampuero 等[61]报道了 25 例晚期 TKA 后 PJI,致病菌为耐甲氧西林葡萄球菌(methicillin-resistant *Staphylococci*,MRS),包括 MRSA 和耐甲氧西林凝固酶阴性葡萄球菌(methicillin-resistant coagulase-negative *Staphylococci*, MR-CoNS)。其中 88%(22/25)实现感染清除,主要采用二期翻修策略,并在多数病例(16/25)中使用抗生素骨水泥。所有患者均口服联合抗菌治疗 6 个月,所用药物为以下 1 种或多种:利福平、环丙沙星、甲氧苄啶-磺胺甲噁唑、磷霉素、克林霉素、氧氟沙星、利奈唑胺或多西环素。二期翻修术后,静脉预防性使用头孢唑啉 5 天。25 例患者中,治疗失败 3 例,其中 2 例为仅接受抗菌治疗,另 1 例在二期翻修术后失败。Jover Diaz 等[62]对 24 例 PJI 和骨髓炎患者的报告显示,利奈唑胺是治疗由 MRSA 和 MR-CoNS 引起的骨关节感染时,替代糖肽类药物(如万古霉素)的有效、相对安全且耐受性良好的选择。Bassetti 等[63]在 2014 年的研究指出,利奈唑胺可作为治疗 MDR 葡萄球菌及耐万古霉素肠球菌(VRE)的潜在选择,疗程可达 4 周;但由于药物相关毒性的风险,延长疗程受到限制。Babis 等[66]在 2015 年报道了 31 例晚期

THA 后 PJI，包括 MRSA[64] 与耐甲氧西林表皮葡萄球菌（MRSE）[65] 感染。所有患者均接受二期翻修、抗生素骨水泥以及术后抗菌治疗。针对耐甲氧西林菌的静脉用药选择包括糖肽类（万古霉素或替考拉宁），并可联合甲氧苄啶-磺胺甲噁唑或利福平。口服抗菌药物方案则为环丙沙星联合甲氧苄啶-磺胺甲噁唑，或联合利福平。Ferry 等[67] 在对多重耐药表皮葡萄球菌（multidrug-resistant *Staphylococcus epidermidis*，MDRSE）行关节镜下局部溶菌处理并实施 DAIR 后，采用静脉注射达托霉素、利奈唑胺或替地唑胺进行长期抑制治疗。Chang 等[68] 的一项回顾性研究对 16 例 MRSA 与 MR-CoNS 所致 PJI 进行清创或二期翻修治疗，随后给予静脉达托霉素，成功率为 87.5%。该研究强调，在达托霉素治疗期间需要严密监测潜在不良反应。

3. 多重耐药革兰氏阴性菌（multidrug-resistant Gram-negative bacteria，MRGN）

Ribera 等[69] 报道了 15 例由 MDR 铜绿假单胞菌引起的 PJI，并得出结论：在外科治疗基础上联合使用 β-内酰胺类药物与黏菌素，较单药治疗显著更有效。结果提示黏菌素与 β-内酰胺类药物可能存在协同作用，尤其针对生物膜相关感染；此外，该联合方案还可降低黏菌素用量，从而减少毒性。Frieler 等[70] 报道了 27 例髋/膝 PJI。致病菌包括：MRSE、大肠埃希菌（3MRGN）、肺炎克雷伯菌（3MRGN）、屎肠球菌（VRE）、MRSA、产酸克雷伯菌（3MRGN）、铜绿假单胞菌（MRGN）、阴沟肠杆菌复合群（3MRGN）、黏质沙雷菌（3MRGN）以及奇异变形杆菌（3MRGN）。在采用二期翻修并给予术后抗菌治疗后，91%的病例成功清除感染。针对革兰氏阳性菌的抗菌药物方案为万古霉素和美罗培南；针对革兰氏阴性菌的方案为头孢他啶、黏菌素或庆大霉素。

Mancheño-Losa 等同样报道，在处理由 MRGN 引起的骨关节感染时，黏菌素联合 β-内酰胺类药物可取得较好的疗效。然而，临床医师应注意，黏菌素与磷霉素在给药剂量方面存在一定挑战，且可能与显著毒性相关[61]。

4. 治疗失败

Rudelli 等[73] 报道了 57 例 THA[71] 与 TKA[72] 术后急性 PJI，均采用 DAIR 治疗，术前使用替考拉宁与阿米卡星，术后继续静脉注射替考拉宁 2 周，并序贯口服抗菌药物 4 周。结果显示，MRGN 组的治疗失败率为 55.6%，而多药敏感菌组为 8.3%，MRSA 组为 18.2%。作者据此认为，对于类风湿关节炎患者以及由 多重耐药菌引起的急性 PJI，DAIR 可能并非有效的治疗策略。

Perez-Jorge 等[23] 的一篇综述讨论了由 多重耐药菌导致的 PJI 在抗菌治疗上的多种选择，并指出个体化治疗应充分考虑病因、发病机制及药物敏感性。通过强化多学科协作，尤其是在抗菌药物选择与手术管理方面的更紧密合作，可进一步促进获得满意的临床结局。

5. 体外研究

多项体外研究显示出较为可观的前景。Pistella 等[74] 的研究报道了 7 例器械相关感染（包括 PJI），结果显示万古霉素或替考拉宁与磷霉素联合，在 1× MIC 时可产生杀菌性协同作用。Littorin 等[71] 对 PJI 病例的 183 株表皮葡萄球菌分离株进行了研究，并提出替地唑胺可能较利奈唑胺具有更好的耐受性和更少的不良反应；因此，其可能成为 PJI 的潜在治疗选择，可单用或与利福平联合使用。Dusane 等[75] 发现，万古霉素联合细菌外排泵抑制剂对细胞内金黄色葡萄球菌具有良好效果。Pfaller 等[76] 报道了一项体外研究，纳入 1 252 株分离株并显示其对达巴万星敏感；所涉菌种包括金黄色葡萄球菌（MRSA、MSSA）、凝固酶阴性葡萄球菌（如表皮葡萄球菌、路邓葡萄球菌及其他 CoNS）、粪肠球菌、β-溶血性链球菌（无乳链球菌、停乳链球菌、化脓链球菌）以及草绿色链球菌群。Berini 等[77] 的综述强调了万古霉素、替考拉宁与达托霉素纳米制剂体外对革兰氏阳性菌抗菌活性，并纳入少量动物研究的积极结果及细胞毒性评估数据。Khatoon 等[78] 对体外研究的综述则聚焦于喹喔啉衍生物，认为其可能成为对抗微生物耐药较有前景的候选物；研究显示喹喔啉对革兰氏阳性菌（包括 MRSA）、革兰氏阴性菌（包括醋酸钙不动杆菌）、分枝杆菌（包括结核分枝杆菌）以及真菌（包括念珠菌属）均具有广谱活性。

结 论

关于由 MDR 病原体导致的 PJI 患者，其最佳抗菌治疗方案在现有文献中仍缺乏充分阐明。可供选择的抗菌药物方案较多。对治疗选择进行总结如下：

（1）喹诺酮耐药的葡萄球菌：利福平联合克林霉素或利奈唑胺；达托霉素联合利福平（基于实验研究及部分报道）。

（2）利福平耐药的葡萄球菌：利奈唑胺或克林霉素单药治疗；或达托霉素与利奈唑胺、磷霉素或 β-内酰胺类药物联合。

（3）MRGN：β-内酰胺类药物，可联合或不联合黏菌素或磷霉素；或长期 β-内酰胺类药物持续输注。

用于治疗 MDR 病原体的抗菌治疗方案选择，应综

合考虑患者合并症、给药途径、艰难梭菌相关腹泻风险、是否需要药物浓度监测、患者过敏史、耐受性、地区耐药谱、费用以及药物可及性。理想情况下,所选抗菌药物还应具备良好的骨与软组织渗透性及抗生物膜活性。当前并不存在针对 MDR 感染的“最佳”抗菌药物,强烈建议请感染病专科医师与临床微生物学专家进行会诊。

问题 3:口服抗菌药物是否可用于治疗植入物相关感染?

Jose Franciso Reyes Copello, Ana Lucia Munhoz Lima, Armita Armina Abedi, Abdelhak Adjjel, Nicolas Cortes-Penfield, Sammy N Farah, Pēteris Studers, Laila Woc-Colburn, Laura Certain

【回答/建议】 可以。若选择得当,口服抗菌药物可有效用于治疗植入物相关感染。

【证据等级】 中等。

【代表投票】 同意 91.2%,不同意 3.9%,弃权 5.0%(完全共识:意见一致)。

依　据

从历史上看,静脉注射抗菌药物一直被认为是治疗骨科感染的标准方案,但这一做法并无充分可靠的证据基础[79]。2019 年口服抗菌药物对比静脉用抗菌药物(oral versus intravenous antibiotics,OVIVA)多中心随机对照试验 (RCT)[80]结果显示,对于骨关节感染,早期转为口服抗菌药物治疗在疗效上不劣于长期静脉治疗,其中包括 200 余例接受 DAIR 的患者。该研究还表明,口服抗菌药物治疗在降低费用、缩短住院时间以及减少并发症方面具有优势。后续回顾性研究[81-83]亦提示,将口服抗菌药物用于骨科感染的治疗,与静脉抗菌治疗相比并不会导致更差的结局。

进一步的证据支持来自其他 RCT 数据。一项小样本 RCT 在接受 DAIR 治疗的 PJI 患者中发现:在第 2 周和第 6 周转为口服治疗的两组结局相近[84]。另有一些近年的 RCT 在评估 PJI 抗菌药物疗程时纳入了“早期转口服”的方案,并报告了较高的治愈率[85,86]。尽管多数相关研究数据均来源于 PJI 领域,但一项针对骨折相关感染(FRI)的近期 RCT 经修正意向性治疗分析证实,口服抗菌药物方案疗效不劣于静脉输注抗菌药物方案[87]。同样,有一项针对儿童人群的近期 RCT 证实,单纯口服药物治疗骨关节感染的疗效具备非劣效性;但该研究未纳入体内植入骨科假体的患儿[88]。

多项观察性研究一致证实,对于经 DAIR 治疗的 PJI 患者,口服抗菌药物(尤其是利福平联合氟喹诺酮类药物)可带来更理想的预后[89]。另有多项不区分手术方式、单纯采用口服抗菌药物治疗 PJI 的观察性研究同样取得良好疗效,其中左氧氟沙星联合利福平是临床最常用的口服给药方案[90-93]。一项针对静脉抗菌药物使用时长与 PJI 预后关系的系统综述及荟萃分析表明,尽早转换为口服抗菌药物与治疗成功率提升存在相关性[94]。除 PJI 外,一项针对长骨、脊柱葡萄球菌植入物感染的小型研究采用左氧氟沙星联合利福平方案治疗,随访 6 个月整体疗效尚可,25 例患者中有 18 例达到临床治愈[95]。

使用口服抗菌药物的主要顾虑在于生物利用度,即药物经口服后能否在血液循环中达到治疗水平。因此,采用口服抗菌药物治疗骨科感染的研究通常聚焦于口服生物利用度较好的药物,如喹诺酮类、利福平、利奈唑胺、甲氧苄啶-磺胺甲噁唑、阿莫西林、克林霉素以及多西环素。关于口服头孢菌素类药物的数据则少得多,尤其是在成人群体中。另一个需要关注的群体是肥胖患者,包括接受过减重手术的患者。这些人群口服抗菌药物的最佳给药剂量尚不明确,因为肥胖与减重手术均可能影响抗菌药物的吸收与代谢。根据目前有限的数据,喹诺酮类与利奈唑胺似乎受肥胖和减重手术影响最小[96]。此外,治疗药物监测的进一步发展将有助于优化所有患者的口服抗菌药物给药剂量。

总体而言,现有数据支持在充分考虑病原体药物敏感性、生物利用度及患者因素并谨慎选择治疗方案的前提下,使用口服治疗来管理植入物相关感染。未来研究应重点关注治疗药物监测,以优化给药剂量,并明确骨科感染抗菌治疗的最佳疗程。

关于口服抗菌药物用于 PJI 预防、在初始较长静脉疗程后的延长治疗,以及用于对疑似慢性感染进行“抑制”治疗的内容,将在问题 HK83、HK84、HK100 和 HK102 中讨论,本文不再展开。

问题4：对于接受手术治疗的植入物相关感染患者，利福平是否具备应用价值？

Kayahan Karaytug，Camelia Marculescu，Katherine Belden，Onur Tunalı，Marjan Wouthuyzen-Bakker，Tiziana Ascione，Willem-Jan Metsemakers，Javad Parvizi，Jose Francisco Reyes Copello，Elie F Berbari，Meredith Schade，Laurens Manning，Henk Scheper

【回答/建议】 尽管动物研究数据支持利福平的作用，但针对接受手术治疗的植入物相关感染患者的临床研究结果仍存在分歧。在获得设计良好的随机试验之前，尚无法给出明确的推荐意见。

【证据等级】 中等。

【代表投票】 同意90%，不同意9%，弃权1%（强共识：超多数支持）。

依　据

植入物相关骨科感染患者的治疗通常包括手术清创以及较长疗程的抗菌治疗[97,98]。若能明确致病微生物，抗菌治疗应针对相应病原体进行靶向用药。近数十年来，临床十分关注在革兰氏阳性菌引起的植入物相关感染治疗方案中联合使用利福平，尤其是在接受DAIR手术的患者，以及感染由葡萄球菌属引起的患者中[99]。

为回答上述问题，对PubMed和Embase自建库起至2024年12月的文献进行了系统综述。初步检索共纳入606项研究，并在摘要层面完成筛选，最终确定28项符合纳入标准的研究进入全文评阅与数据提取阶段。所评阅研究中，多数涉及接受DAIR手术的患者。同时，还对近期发表的系统综述进行了评估。

有2项RCT评估了利福平在葡萄球菌性PJI中的作用。在Zimmerli等[100]的早期研究中，33例患者在FRI和PJI相关手术后被随机分配接受利福平联合治疗或环丙沙星单药治疗（对照组）。其中18例为PJI患者，8例接受利福平治疗。意向治疗分析显示，利福平组治愈率为89%，对照组为60%，差异未达统计学显著性；而在符合方案分析中达到显著性。需要指出的是，由于耐药发生屏障较低，环丙沙星单药作为对照方案如今被认为不适合作为葡萄球菌性PJI的“联合搭档”或“基础”治疗。事实上，单药治疗组5例失败中有4例伴随出现环丙沙星耐药。更近期的Karlsen等[101]开展的一项RCT纳入48例患者，未发现利福平治疗使PJI患者有明确获益。该研究将患者随机分为氯唑西林或万古霉素单药治疗组和利福平联合治疗组，结果显示在感染控制方面，利福平联合治疗组（74%）与单药治疗组的（72%）疗效相近（$RR=1.03$，95% CI：0.73～1.45，$P=0.88$）。

近年来的多项系统综述与荟萃分析对利福平治疗在骨科植入物相关感染患者中的作用进行了批判性评估。Aydin等[102]在2020年发表了一项荟萃分析（纳入13项观察性研究，其中8项为葡萄球菌性PJI队列、2项为痤疮丙酸杆菌PJI队列、3项为链球菌性PJI队列），未发现使用利福平与治疗成功率之间存在正相关。Scheper等[103]在2021年发表的系统综述与荟萃分析纳入了11项关于葡萄球菌性PJI的研究，这些研究比较了含利福平方案与不含利福平方案。其合并分析显示，利福平有效性的$RR=1.10$（95% CI：1.00～1.22）。作者指出，其数据合成可能同时存在发表偏倚与选择偏倚。Yusuf等[104]在2023年发表的第3项系统综述纳入了14项研究。结果显示，对于接受DAIR手术的葡萄球菌性PJI患者，中等质量证据支持利福平可能带来获益（$OR=2.49$，95% CI：1.93～3.23），但这些研究同样受到混杂因素与选择偏倚的影响。在多数纳入的观察性研究中，一个主要混杂因素是：将一种定义明确的抗菌方案（利福平联合治疗）与一种未明确界定的抗菌方案（非利福平治疗组）进行比较。后者很可能导致偏倚，使结果倾向于“定义明确”的策略，并可能不恰当地否定非利福平组内其他同样有效的替代方案。一个重要的选择偏倚例子是：在DAIR术后存在持续伤口渗液的患者中，利福平往往不会被使用，而这类患者随后更可能出现治疗失败。另一个重要混杂变量是：不同医疗机构及不同术者之间DAIR手术技术存在显著差异。Gerritsen等[105]还开展了一项系统综述与荟萃分析，评估DAIR用于链球菌性髋/膝PJI的结局。链球菌性PJI采用DAIR治疗的成功率为35%～95%，总体合并估计为71%。总体治疗成功率在膝PJI中为76%，在髋PJI中为58%。在纳入425例患者的3项观察性研究中，给予利福平与未给予利福平相比，其成功率的合并$RR=$

1.15(95% *CI*:0.91～1.45)。

自上述系统综述发表以来,又陆续发表了数项大型观察性研究,但其结论并不一致。Beldman 等[106]在一项回顾性观察性队列研究中分析了 669 例葡萄球菌性 PJI 患者,发现即使在校正潜在混杂因素后,与非利福平方案相比,以利福平为基础的方案在治疗失败率方面仍存在约 20%的差异,即利福平方案为 32.2%,非利福平方案为 54.2%(利福平每日剂量为 20 mg/kg)。尽管 Leijtens 等[107]报道克林霉素联合利福平对葡萄球菌性 PJI 有效,但也有作者指出利福平可降低克林霉素的血清浓度,而这一相互作用的临床意义仍不明确[108-116]。此外,Jacobs 等[117]观察到,对于由痤疮丙酸杆菌引起的 PJI,利福平联合治疗与其他治疗方案在成功率方面差异无统计学意义。

总之,基于现有临床数据,尚无法证实含利福平方案较其他治疗方案具有明确更优的疗效。未来仍需要规模更大且设计更严谨的前瞻性研究,重点关注联合用药的选择,以及利福平启动时机与治疗持续时间的设定。依据当前文献,若在骨科植入物相关感染患者的抗菌方案中考虑加入利福平,最合适的对象似乎是接受 DAIR 手术且感染由葡萄球菌属引起的患者。现有证据提示,利福平联合氟喹诺酮类药物的方案较迄今评估过的其他抗菌药物联合方案可能获得更好的治疗效果。

问题 5:如何判断植入物感染患者已接受了足够疗程的抗菌治疗?

Jonatan A N Tillander, Sofiene Kallel, Rodrigo Jaramillo, Eerik Skyttä, Amir Human Hoveidaei

【回答/建议】 C 反应蛋白(CRP)与红细胞沉降率(ESR)无法单独作为骨科植入物感染患者停用抗菌药物的可靠判断依据。当前既无能够判定感染完全消退的特异性可靠标志物,也缺乏可预估抗菌药物疗程时长的预测模型,因此抗感染治疗周期需综合多方面因素制订:感染分型特点(如切除关节成形术后 4～6 周;或植入物更换或保留后 6～12 周)、患者自身基础状况与用药依从性、抗菌药物疗效,以及患者初始治疗的临床应答情况。

【证据等级】 有限。

【代表投票】 同意 95%,不同意 2.5%,弃权 2.5%(完全共识:意见一致)。

依　据

关于在不同类型骨科植入物感染中,何时依据临床、生化及影像学线索停用抗菌治疗,以及何谓"足够"的疗程,目前在高质量研究中仍缺乏充分探讨。早期的专家共识曾主张骨科植入物感染需接受 3～6 个月或更长的疗程,尤其是在采用清创等策略之后[118,119]。即便在翻修手术队列中,长期静脉给药作为起始治疗也曾是主要做法,但其疗效并未显示明显优于当前的治疗结果[120]。目前的推荐意见[121,122]多基于观察性研究,或基于预设疗程时长的比较研究,这类研究设计并不适合用于识别"个体化停药"的决定因素。

在保持疗效的前提下缩短疗程,对于降低局部及全球范围内的抗微生物耐药性,以及减少毒性和药物相互作用至关重要。相反,过早停用抗菌药物导致的治疗失败会加重患者痛苦并增加医疗系统负担,同时由于需要重复疗程,也会促进耐药性的产生。

本叙述性综述通过在 Medline、Embase 和 Cochrane 数据库中以 医学主题词(MeSH 术语)开展检索,纳入有关抗菌药物疗程、常用生物标志物(CRP、ESR、滑液白细胞计数)用于停药决策参考,以及其在 PJI、FRI 或脊柱植入物周围感染(peri-implant spinal infection,PSII)中的结局研究;要求在停用抗菌药物后至少随访 12 个月。对于报告清晰的研究,仅纳入复发数据,因为治疗期间的失败与本研究问题无关。共检索获得 2 730 篇文献,筛选后对其中 107 篇文献进行全文评阅,最终有 55 篇符合条件并用于数据提取。尽管采用了上述检索策略,但多数文章并未聚焦于临床标志物本身,而是讨论了可间接为抗菌药物疗程设定提供信息的相关方面。本综述不需要机构审查委员会批准(表 31-1)。

表 31－1 各类骨科植入物感染中不同抗菌治疗时长的对比相关研究

作者(发表年份)	研究设计	样本量	感染类型	关节/骨	手术类型	随访时间,成功率	
						短疗程组	长疗程组
Benkabouche 等(2019)	RCT	123	PJI/FRI	混合	二期翻修	4 周,94%	6 周,95%
Bernard 等(2010)	前瞻性队列研究	135	PJI	髋/膝	DAIR、一期/二期翻修	6 周,89%	12 周,66%
Chaussade 等(2017)	回顾性队列研究	87	PJI	髋/膝	DAIR	6 周,70.5%	12 周,67.4%
Chen 等(2024)	RCT	60	PJI	髋/膝	二期翻修(二期)	2 周,96.7%	12 周,96.7%
Lora-Tamayo 等(2016)	RCT	63	PJI	髋/膝	DAIR	8 周,91.7%	12/24 周,95.0%
Yang 等(2020)	RCT	107	PJI	髋/膝	二期翻修(二期)	0 周,83.7%	12 周,96.6%
Bernard 等(2021)	RCT	410	PJI	髋/膝	DAIR、一期/二期翻修	6 周,83.4%	12 周,93.1%
Puhto 等(2011)	回顾性队列研究	86	PJI	髋/膝	DAIR	12 周,87.5%	24.5 周,89.5%

注:RCT—随机对照试验,PJI—假体周围关节感染,FRI—骨折相关感染,DAIR—清创、抗菌治疗并保留植入物。

某些抗菌药物联合方案(如利福平与氟喹诺酮类药物)在过去几十年中被提出可能更具优势[123,124],尤其是在葡萄球菌感染(利福平联合氟喹诺酮类药物)以及革兰氏阴性菌感染(氟喹诺酮类药物)中[125];但目前已有证据对这一观点提出异议[126-128]。Suzuki 等[129]在一个规模较大(n = 4 628)但存在偏倚的队列中,尝试评估在接受 DAIR 的金黄色葡萄球菌性 PJI 患者中辅助使用利福平的效果及其最佳疗程,发现部分结果相互矛盾。Gellert 等[130]报道,在手术方式相似的膝关节 PJI 队列中,分别使用具有抗生物膜活性的抗菌药物与不具有抗生物膜活性的抗菌药物,24 个月患者无感染生存率分别为 48%和 67%(P = 0.038)。尽管疗程未被清晰说明,但不具有抗生物膜活性组的口服抗菌药物疗程为 9～21 周,而具有抗生物膜活性组为 10 周。Scheper 等[128]基于一项前瞻性队列研究得出结论,在 200 例患者(94%为 DAIR,6% 为一期手术)中,以克林霉素为基础的治疗(40～62 天,平均 56 天)或以氟氯西林为基础的治疗(33～50 天,平均 41 天),并在起始阶段使用 5 天利福平,其疗效与利福平联合方案(85～103 天,平均 94 天)相当。

另有多项研究报道了特定抗菌药物固定疗程下的临床预后。一项 RCT(n = 75)在金黄色葡萄球菌所致 PJI 行二期假体再植入治疗中,将达托霉素 6 周疗程(剂量分别为 6 mg/kg 与 8 mg/kg)与万古霉素/替考拉宁对照方案进行比较,结果显示,达托霉素两组的微生物学治愈率(分别为 50%、52%)与临床治愈率(分别为 58%、61%)均高于对照组(微生物学和临床治愈率均为 38%)[131]。关于内固定物感染中“两次给药”的达巴万星方案,目前相关发表文献很少,暂无法得出可靠、明确的结论[132-134]。Spitzmuller 等[135]在一项以治愈为意向的病例-对照研究中发现,含氟喹诺酮类药物(OR = 1.42,95% CI:0.34～5.85)和/或含利福平(OR = 1.41,95% CI:0.35～5.60)的方案,疗程超过 31 天在预防复发方面并未显示出明确获益。某些微生物(如对利福平或氟喹诺酮类耐药的菌株、肠球菌属以及念珠菌属)通常被认为更难治疗。相关指南常建议分期翻修,但对疗程的指导较为有限。金黄色葡萄球菌(包括 MRSA[136-140]和血源性感染[141,142])常被报道为 DAIR 失败的独立危险因素,其影响可能大于抗菌药物用药时长[142]。有 2 篇研究[143,144]报道,对链球菌性 PJI(其中血源性感染比例分别为 95% 和 52%)在采用 DAIR 治疗的比例分别为 55%和 100%的情况下,抗菌治疗中位时长分别为 83 天(38～133 天)与 91 天(四分位距 58～171 天),感染消退率分别为 68%和 67%。

此外,获得良好结局的总体可能性在很大程度上受宿主生理状态及致病微生物影响[145,146]。尽管区分性能存在差异,针对 PJI 的预测评分体系[147,148]可用于预测结局,但并不能直接指导疗程的设定。值得注意的是,在这些模型中,初始治疗反应与所用抗菌药物种类均未被纳入预测因子。Joulie 等[149]研究了影响髋/膝关节置换术后金黄色葡萄球菌感染消退的因素,发现感染消退组与治疗失败组在经验性静脉治疗或总抗菌治疗的平均疗程方面无统计学差异[分别为(7±5.2)天 vs.(7.8±7.4)天、(124±62)天 vs.(117.9±69 天)]。遗憾的是,

目前尚不清楚上述多数因素如何转化为最佳抗菌药物疗程的具体决策。多数指南建议:与分期翻修相比,清创并保留植入物应采用更长疗程的抗菌治疗。因此,当前最迫切需要的是支持在 DAIR 手术中缩短抗菌药物疗程的证据。抑制性抗菌治疗可能仅是推迟复发[118]。此外,在一些研究中若将预设的抑制治疗(多见于 DAIR 策略)归类为失败,也会造成结果偏倚。另一个值得关注的问题是:PJI 与 FRI 患者对长期口服治疗的总体依从性尚未被研究,但这会影响最终结局并可能对研究结果产生偏倚。在 OVIVA 试验的受控环境中,纳入的病例中 31.5% 为保留骨科植入物者,口服抗菌药物治疗的中位时长为 71 天(四分位距 43～94 天)。有研究[150]显示,早期抗菌药物由静脉用药转为口服并未影响 1 年治疗失败率,其中口服组为 18.5%,静脉组为 14.2%;但该研究并未报告短疗程与长疗程之间的结局差异。另一项研究[151]显示,在仅包含植入物感染的患者中(62% 为 FRI,41% 保留植入物),早期转口服[静脉用药少于 5 天,总疗程平均 80 天(标准差 31.5 天)]与治疗失败无相关性(校正后 $HR = 0.8$,95% CI:0.4～3.5,$P = 0.66$)。此外,在接受 DAIR 治疗的早期 PJI 患者中,静脉抗菌药物疗程延长超过 7 天并未改善结局。Meijer 等[152]报告,在不同静脉疗程分组(<14 天、14～27 天、>27 天)中总体失败率($n = 969$)分别为 41.5%、44.4% 和 42.1%,差异无统计学意义($P = 0.798$);可能的例外是炎症反应高度显著的感染(CRP>115 mg/L),以及未进行模块化组件更换的情况。

普遍认为,尽早手术并完全移除植入物可提高治疗成功的可能性。这一点很可能同样适用于 DAIR 手术中的模块化组件更换,但其获益程度目前仍缺乏定论[153]。关于 FRI 抗菌药物疗程的对照试验仍然缺乏,现有推荐意见主要多由 PJI 相关数据外推而来。然而,Benkabouche 等[154]开展的一项 RCT($n = 123$)中显示,在进行不同类型植入物移除手术后(其中包括 FRI),使用抗菌治疗 4 周与 6 周的感染消退率并无统计学差异。

PJI 的定义依据欧洲骨与关节感染学会(EBLIS)、肌肉骨骼感染学会(MSIS)或相近标准;多数相关研究均指出,若需进行抑制性抗菌治疗则被视为治疗失败。现有仅有 2 项 RCT 主要针对抗菌药物疗程这一问题[155,156],且尚无研究系统性分析用于确定"最佳停药时机"的策略。

关于血清 CRP 与 ESR 等生物标志物在骨科植入物感染中的作用,已有相当多的研究积累。例如,CRP 不足以排除低度 PJI[157];但在晚发急性 PJI 确诊时,CRP 水平>150 mg/L 可与 DAIR 早期失败独立相关[137]。相较之下,专门用于分析"何时停用抗菌药物"的生物标志物研究仅有少数。Bejon 等分别在 109 例 DAIR 和 151 例二期翻修患者中,对 2 326 次血清 CRP 测量进行了受试者操作特征(ROC)曲线分析及时间校正比值分析。作者结论认为,连续监测 CRP 既无法在 DAIR 后接受口服抑制治疗的患者中于 180 天内可靠识别失败,也不能预测分期翻修并接受 6 周静脉抗菌治疗患者的结局(再植入比值 = 0.84,95% CI:0.65～1.09,$P = 0.24$)。Ghanem 等[24]在膝关节二期再植入中,评估了经 6 周静脉抗菌治疗后、二期手术前 ESR 与 CRP 的预后价值(成功 86 例、失败 23 例),发现其 ROC 曲线下面积(AUC)分别仅为 0.50 和 0.55,提示预测能力较差。关于二期翻修前滑液白细胞计数的研究数量较多,但总体认为其在预测感染是否持续方面并不可靠[158];然而,滑液白细胞计数尚未被评估为"停用抗菌药物"的指标。尽管如此,有 2 项研究评估了在计划疗程结束时的滑液白细胞计数。Ascione 等[159]在一项 82 例的初次二期翻修队列(抗菌药物疗程为 8 周)中发现,治疗失败者的滑液白细胞计数显著更高(失败者:中位数 1 344 个/μL,四分位距 934～2 776 个/μL;成功者:中位数 471 个/μL,四分位距 290～804 个/μL),且中性粒细胞比例亦更高(失败者:61%,四分位距 52%～78%;成功者:36%,四分位距 28%～51%)。

队列研究[156,160,161]比较了在保留植入物的 PJI 治疗中,抗菌药物疗程为 6～8 周与 10～12 周的差异。结果提示,在随访 12～24 个月时,更长的疗程(10～12 周)并未带来额外获益。然而,Bernard 等[155]在假体骨髓炎 RCT(按方案分析,$n = 325$)中对抗菌药物疗程的研究结果引发担忧:该研究未能证明 6 周疗程相较 12 周疗程具有非劣效性;这一问题在 DAIR 人群中尤为突出,其治疗失败的风险差为 16.2%(95% CI:2.9%～29.5%)。Lora-Tamayo 等[156]在一项规模较小的 RCT(按方案分析,$n = 44$)中,针对血源性或早期术后髋/膝 PJI,提供了中等强度证据,支持利福平联合氟喹诺酮类药物(左氧氟沙星)治疗 8 周相较 12 周为非劣效。上述 2 项 RCT 的样本量均不足以对髋/膝关节进行有统计学意义的区分比较。另一项法国 DAIR 队列研究($n = 60$)似乎支持抗菌药物疗程少于 3 个月与治疗失败独立相关($OR = 20.0$,95% CI:2.2～200)。但该研究样本量较小,且 40% 的失败发生在抗菌治疗期间[140]。Karlsen 等[127]开展的一项 RCT 则对早期葡萄球菌性 PJI 在 DAIR 中是否需要使用利福平提出异议。该研究将两组

($n=48$)均设定为6周抗菌治疗,2年治愈率为73%,组间差异无统计学意义。实际上,在按方案分析中剔除"治疗期间发生的失败"后,无论长疗程还是短疗程,成功率均有所提高,这在一定程度上支持:对于初始治疗过程平稳、无并发情况的病例,可考虑缩短疗程[128,155,156,162]。此外,在澳大利亚与新西兰的一项PJI察研究队列($n=653$)中,无论静脉使用还是口服抗菌药物疗程长短,均与DAIR的治疗成功无相关性(静脉用药:$OR=0.99$,95% CI:0.97~1.00;口服用药:$OR=1.004$,95% CI:0.993~1.015),在二期翻修中亦是如此(静脉用药:$OR=1.009$,95% CI:0.97~1.00;口服用药:$OR=0.985$,95% CI:0.970~1.001)[139]。Chiefo等[163]关于一期翻修缩短疗程的观察性研究报道,50例PJI采用一期翻修并给予6周不同抗菌治疗,12个月缓解率为90%。这一结果也得到假体骨髓炎研究中一期手术亚组的疗程结论支持(风险差1.2%,95% CI:4.8~7.1)[155]。在二期手术完成后,多数作者建议:对于临床上无感染表现且培养阴性的病例可停用抗菌药物。Chen等[164]通过一项RCT对此进行了检验,比较术后2周与12周疗程的效果,发现3年随访结局完全一致。而另一项设计相近的RCT(按方案分析,$n=133$,平均随访>3年)比较12周与0周疗程时,则报告失败分别为8例(13%)与20例(29%);对照组中55%的失败发生在2.5个月内,提示抗菌药物可能带来短期的无感染生存获益[165]。关于FRI的研究较少。Al Mayahi等[166]对139例不同内植物相关的FRI进行多变量分析(其中14%接受DAIR),认为总抗菌药物疗程超过42天(42~63天;$OR=0.1$,95% CI:0.1~2.5)并不影响结局。对于PSII,证据等级更低,但尽管存在方法学局限,仍有迹象提示可选择更短疗程。Bosch-Nicolau等[167]在一项回顾性DAIR队列研究中报告,在急性PSII(其中54%为葡萄球菌)中,8周疗程并不劣于12周。两组的口服抗菌药物选择相近,但未使用β-内酰胺类药物。在另一项混合病例队列研究中,总抗菌药物疗程超过42天并未带来更高的治愈率[168]。一项为期1年的观察性研究($n=85$,涉及74个植入物)显示,早期PSII采用DAIR并给予6周口服抗菌药物,仅7例因感染需要再次手术[169]。Pull ter Gunne等[170]则在132例PSII队列中报告,以静脉治疗为主、平均疗程40.8天(标准差17.0),1年内未见复发。该队列的诊断中位时间为15天,手术策略中73%为保留植入物,15%为一期翻修。需要注意的是,在既往观察性研究中,临床医师可能倾向于在病情较为简单、过程顺利的病例中更早停药,这在一定程度上解释了为何某些研究中短疗程看似有效的结果在其他研究中难以复现。

由于缺乏专门设计的高质量研究、现行(未标准化)实践的可评价性较差以及手术方法的不断演进,骨科植入物感染的最佳抗菌药物疗程在很大程度上仍未明确。总体而言,关于CRP、ESR及滑液白细胞计数的有限研究并不支持将其作为单一依据来决定停用抗菌药物。在治疗前对成功可能性的评估中,即便是在保留植入物的手术中,也有理由认为:较当前常规方案更短的疗程可能同样有效。若能掌握与手术方式、宿主因素及病原体特异性相关的结局影响因素,并对初始治疗反应作出准确判断,或可在维持成功率的同时实现疗程缩短。显然,亟需开展设计严谨、针对特定部位与特定病情的研究,尤其应聚焦于保留植入物的治疗策略,特别是在脊柱植入物感染及FRI领域。

参考文献

[1] Masters EA, Ricciardi BF, Bentley KLM, et al. Skeletal infections: microbial pathogenesis, immunity and clinical management[J]. Nat Rev Microbiol, 2022, 20: 385-400.

[2] Wang B, Wang Q, Hamushan M, et al. Trends in microbiological epidemiology of orthopedic infections: a large retrospective study from 2008 to 2021[J]. BMC Infect Dis, 2023, 23: 567.

[3] Boisrenoult P. Cutibacterium acnes prosthetic joint infection: diagnosis and treatment[J]. Orthop Traumatol Surg Res, 2018, 104: S19-S24.

[4] Bariteau JT, Waryasz GR, McDonnell M, et al. Fungal osteomyelitis and septic arthritis[J]. J Am Acad Orthop Surg, 2014, 22: 390-401.

[5] Unsworth A, Young B, Scarborough M, et al. A comparison of causative pathogens in bone and prosthetic joint infections: implications for antimicrobial therapy[J]. Antibiotics (Basel), 2024, 13: 1125.

[6] Tornero E, García-Oltra E, García-Ramiro S, et al. Prosthetic joint infections due to Staphylococcus aureus and coagulase-negative staphylococci[J]. Int J Artif Organs, 2012, 35: 884-892.

[7] Preobrazhensky P, Bozhkova S, Kochish A, et al. Comparative analysis of pathogen structure in patients with PJI after primary total hip and knee arthroplasty[J]. Arch Orthop Trauma Surg, 2021, 141: 1963-1969.

[8] Roger PM, Assi F, Denes E. Prosthetic joint infections: 6 weeks of oral antibiotics results in a low failure rate[J]. J Antimicrob Chemother, 2024, 79: 327-333.

[9] Horton SA, Hoyt BW, Zaidi SMR, et al. Risk factors for treatment failure of fracture-related infections[J]. Injury,

2021，52：1351－1355.

[10] Tan TL，Kheir MM，Tan DD，et al. Polymicrobial periprosthetic joint infections：outcome of treatment and identification of risk factors[J]. J Bone Joint Surg Am，2016，98：2082－2088.

[11] Chahla J，Cinque M，Garabano G，et al. Is there a difference in treatment outcome for monomicrobial and polymicrobial periprosthetic joint infections? systematic review and study quality analysis[J]. J Arthrosc Joint Surg，2019，6：82－87.

[12] Lin YC，Luo AJ，Kao FC，et al. Key risk factors and adverse outcomes in metachronous vertebral osteomyelitis following periprosthetic joint infection：a 5-year retrospective study[J]. J Exp Orthop，2024，11：e12083.

[13] Tornero E，Morata L，Martínez-Pastor JC，et al. Importance of selection and duration of antibiotic regimen in prosthetic joint infections treated with debridement and implant retention[J]. J Antimicrob Chemother，2016，71：1395－1401.

[14] Wouthuyzen-Bakker M. Cultures in periprosthetic joint infections，the imperfect gold standard[J]. EFORT Open Rev，2023，8：175－179.

[15] Veritas Health Innovation. Covidence systematic review software [CP]. Melbourne：Veritas Health Innovation；2025.

[16] Haddaway NR，Page MJ，Pritchard CC，et al. PRISMA2020：an R package and shiny app for producing PRISMA 2020-compliant flow diagrams，with interactivity for optimised digital transparency and open synthesis campbell[J]. Syst Rev，2022，18：e1230.

[17] Soriano K，Zuckerman R. To treat or not to treat corynebacterium striatum? that is the question[J]. Open Forum Infect Dis，2018，5(Suppl 1)：S237.

[18] Cordero-Ampuero J，Esteban J，García-Rey E. Results after late polymicrobial，gram-negative，and methicillin-resistant infections in knee arthroplasty[J]. Clin Orthop Relat Res，2010，468：1229－1236.

[19] Drexler M，Dwyer T，Kuzyk PR，et al. The results of two-stage revision TKA using ceftazidime-vancomycin-impregnated cement articulating spacers in tsukayama type Ⅱ periprosthetic joint infections[J]. Knee Surg Sports Traumatol Arthrosc，2016，24：3122－3130.

[20] Pfang B，Villegas García MA，Blanco García A，et al. Risk factors for therapeutic failure and one-year mortality in patients with intramedullary nail-associated infection after trochanteric and subtrochanteric hip fracture repair [J]. Antibiotics (Basel)，2024，13：463.

[21] Fily F，Jolivet-Gougeon A，Polard E，et al. Moxifloxacin-rifampicin combination for the treatment of non-staphylococcal Gram-positive orthopedic implant-related infections[J]. Med Mal Infect，2019，49：540－544.

[22] Laghmouche N，Compain F，Jannot AS，et al. Successful treatment of Pseudomonas aeruginosa osteomyelitis with antibiotic monotherapy of limited duration [J]. J Infect，2017，75：198－206.

[23] Perez-Jorge C，Gomez-Barrena E，Horcajada JP，et al. Drug treatments for prosthetic joint infections in the era of multidrug resistance[J]. Expert Opin Pharmacother，2016，17：1233－1246.

[24] Kurd MF，Ghanem E，Steinbrecher J，et al. Two-stage exchange knee arthroplasty：does resistance of the infecting organism influence the outcome[J]. Clin Orthop Relat Res，2010，468：2060－2066.

[25] Abbas S，Yasmin A，Maqbool N，et al. Insights into the microbiological and virulence characteristics of bacteria in orthopaedic implant infections：a study from Pakistan[J]. PLoS One，2023，18：e0292956.

[26] Aloke C，Achilonu I. Coping with the ESKAPE pathogens：evolving strategies，challenges and future prospects [J]. Microb Pathogenesis，2023，175：105963.

[27] Antony S，Khan I，Chowdhury O，et al. Proposed guidelines for the management of ESBL in prosthetic joint infections [J]. Infect Disord Drug Targets，2020，20：563－569.

[28] Aslam S，Schooley RT. What's old is new again：bacteriophage therapy in the 21st century[J]. Antimicrob Agents Chemother，2019，64：e01987－19.

[29] Benito N，Franco M，Ribera A，et al. Time trends in the aetiology of prosthetic joint infections：a multicentre cohort study[J]. Clin Microbiol Infect，2016，22：732. e1－732. e8.

[30] Bernardos A，Piacenza E，Sancenón F，et al. Mesoporous silica-based materials with bactericidal properties[J]. Small，2019，15：e1900669.

[31] Cortes NJ，Lloyd JM，Koziol L，et al. Successful clinical use of daptomycin-impregnated bone cement in two-stage revision hip surgery for prosthetic joint infection [J]. Ann Pharmacother，2013，47：e2.

[32] de Oliveira Costa B，Silva ON，Franco OL. Therapeutic options for treatment of infections by pathogenic biofilms [M]. In：Antibiotic Drug Resistance. 2019：503－531.

[33] E BM，Benini A，Samaila E，et al. Antimicrobial activity of gentamicin and vancomycin combination in joint fluids after antibiotic-loaded cement spacer implantation in two-stage revision surgery[J]. J Chemother，2015，27：17－24.

[34] Green SI，Clark JR，Santos HH，et al. A retrospective，observational study of 12 cases of expanded-access customized phage therapy：production，characteristics，and clinical outcomes[J]. Clin Infect Dis，2023，77：1079－1091.

[35] Harwood PJ，Giannoudis PV. The safety and efficacy of linezolid in orthopaedic practice for the treatment of infection due to antibiotic-resistant organisms[J]. Expert Opin Drug Saf，2004，3：405－414.

[36] Hischebeth GT，Wimmer MD，Molitor E，et al. Multidrug resistant acinetobacter baumannii reaches a new frontier：prosthetic hip joint infection [J]. Infection，2015，43：95－97.

[37] Hong Q, Huo S, Tang H, et al. Smart nanomaterials for treatment of biofilm in orthopedic implants[J]. Front Bioeng Biotechnol, 2021,9:694635.

[38] de J S, Teixeira L, van D D, et al. Complex prosthetic joint infections due to carbapenemase-producing Klebsiella pneumoniae: a unique challenge in the era of untreatable infectionsp[J]. Int J Infect Dis, 2014,25:73－78.

[39] Kebriaei R, Lehman SM, Shah RM, et al. Optimization of phage-antibiotic combinations against staphylococcus aureus biofilms[J]. Microbiol Spectr, 2023, 11: e0491822.

[40] Lefort A, Righi S, Jauréguy F, et al. Serratia marcescens prosthesis infection successfully treated with meropenem after imipenem failure[J]. J Infect 2005, 51:E45－E47.

[41] RH M, Jover-Sáenz A, García-González M, et al. Dalbavancin treatment of prosthetic knee infection due to oxacillin-resistant Staphylococcus epidermidis [J]. Enferm Infecc Microbiol Clin (Engl Ed), 2018, 36:142－143.

[42] Memar MY, Yekani M, Ghanbari H, et al. Antimicrobial and antibiofilm activities of meropenem loaded-mesoporous silica nanoparticles against carbapenem-resistant pseudomonas aeruginosa[J]. J Biomater Appl, 2021, 36: 605－612.

[43] Mukherjee A, Bose S, Shaoo A, et al. Nanotechnology based therapeutic approaches: an advanced strategy to target the biofilm of ESKAPE pathogens[J]. Mater Adv, 2023, 4: 2544－2572.

[44] Noia G, Meluzio MC, Sircana G, et al. The use of custom-made antibiotic-loaded spacer in periprosthetic knee infection caused by XDR organism: case report and review of literature [J]. Eur Rev Med Pharmacol Sci, 2019, 23(2 Suppl): 19－25.

[45] Papagelopoulos PJ, Mavrogenis AF, Giannitsioti E, et al. Management of a multidrug-resistant pseudomonas aeruginosa infected total knee arthroplasty using colistin. a case report and review of the literature[J]. J Arthroplasty, 2007, 22: 457－463.

[46] Pasticci MB, DF P, Pasqualini L, et al. Tolerability and efficacy of long-term treatment with daptomycin, ceftazidime and colistin in a patient with a polymicrobial, multidrug-resistant prosthetic joint reinfection: a case report[J]. J Med Case Rep, 2014, 8:186.

[47] Pouderoux C, Becker A, Goutelle S, et al. Subcutaneous suppressive antibiotic therapy for bone and joint infections: safety and outcome in a cohort of 10 patients [J]. J Antimicrob Chemother, 2019, 74:2060－2064.

[48] Ries MD. Vancomycin-resistant enterococcus infected total knee arthroplasty[J]. J Arthroplasty, 2001, 16: 802－805.

[49] Roger PM, Tabutin J, Blanc V, et al. Prosthetic joint infection: a pluridisciplinary multi-center audit bridging quality of care and outcome[J]. Med Mal Infect, 2015, 45:229－236.

[50] Siljander MP, Sobh AH, Baker KC, et al. Multidrug-resistant organisms in the setting of periprosthetic joint infection-diagnosis, prevention, and treatment[J]. J Arthroplasty, 2018,33:185－194.

[51] Simonetti O, Rizzetto G, Radi G, et al. New perspectives on old and new therapies of staphylococcal skin infections: the role of biofilm targeting in wound healing[J]. Antibiotics, 2021, 10: 1377.

[52] Stein A, Bataille JF, Drancourt M, et al. Ambulatory treatment of multidrug-resistant Staphylococcus-infected orthopedic implants with high-dose oral co-trimoxazole (Trimethoprim-sulfamethoxazole) [J]. Antimicrob Agents Chemother, 1998, 42:3086－3091.

[53] Tevell S, Claesson C, Hellmark B, et al. Heterogeneous glycopeptide intermediate Staphylococcus epidermidis isolated from prosthetic joint infections [J]. Eur J Clin Microbiol Infect Dis, 2014, 33:911－917.

[54] Tkhilaishvili T, Winkler T, Müller M, et al. Bacteriophages as adjuvant to antibiotics for the treatment of periprosthetic joint infection caused by multidrug-resistant pseudomonas aeruginosa[J]. Antimicrob Agents Chemother, 2019, 64: e00924－19.

[55] Vasso M, SP A, DM I, Gasparini G. Prosthetic knee infection by resistant bacteria: the worst-case scenario[J]. Knee Surg Sports Traumatol Arthrosc, 2016, 24: 3140－3146.

[56] Vaudaux P, Ferry T, Uçkay I, et al. Prevalence of isolates with reduced glycopeptide susceptibility in orthopedic device-related infections due to methicillin-resistant Staphylococcus aureus[J]. Eur J Clin Microbiol Infect Dis, 2012, 31:3367－3374.

[57] Wilcox MH. MRSA new treatments on the horizon: current status[J]. Injury, 2011, 42(Suppl 5): S42－S44.

[58] Yasir M, Dutta D, Willcox MDP. Enhancement of antibiofilm activity of ciprofloxacin against Staphylococcus aureus by administration of antimicrobial peptides[J]. Antibiotics, 2021, 10:1159.

[59] Mancheño-Losa M, Murillo O, Benavent E, et al. Efficacy and safety of colistin plus beta-lactams for bone and joint infection caused by fluoroquinolone-resistant gram-negative bacilli: a prospective multicenter study[J]. Infection, 2024, 53:359－72. [60] Walls RJ, Roche SJ, O'Rourke A, et al. Surgical site infection with methicillin-resistant staphylococcus aureus after primary total hip replacement[J]. J Bone Joint Surg Br, 2008, 90: 292－298.

[61] Cordero-Ampuero J, Esteban J, García-Rey E. Results after late polymicrobial, gram-negative, and methicillin-resistant infections in knee arthroplasty[J]. Clin Orthop Relat Res, 2010, 468: 1229－1236.

[62] Jover-Diaz F, Talents A, Alcalá-Santaella R, et al. Efficacy and tolerability of linezolid therapy in the treatment of orthopedic implant infections caused by gram-positive multiresistant cocci[J]. Rev Clin Esp, 2010, 210: 145－

146.

[63] Bassetti M, Cadeo B, Villa G, et al. Current antibiotic management of prosthetic joint infections in Italy: the "Udine strategy"[J]. J Antimicrob Chemother, 2014, 69(Suppl 1): i41－i45.

[64] Campoccia D, Montanaro L, Baldassarri L, et al. Antibiotic resistance in staphylococcus aureus and staphylococcus epidermidis clinical isolates from implant orthopedic infections [J]. Int J Artif Organs, 2005, 28: 1186－1191.

[65] Bogut A, Niedźwiadek J, Strzelec-Nowak D, et al. Infectious prosthetic hip joint loosening: bacterial species involved in its aetiology and their antibiotic resistance profiles against antibiotics recommended for the therapy of implant-associated infections[J]. New Microbiol, 2014, 37: 209－218.

[66] Babis GC, Sakellariou VI, Pantos PG, et al. Two-stage revision protocol in multidrug resistant periprosthetic infection following total hip arthroplasty using a long interval between stages[J]. J Arthroplasty, 2015, 30: 1602－1606.

[67] Ferry T, Batailler C, Souche A, et al. Arthroscopic "Debridement and Implant Retention" with local administration of exebacase (Lysin CF-301) followed by suppressive tedizolid as salvage therapy in elderly patients for relapsing multidrug-resistant 表皮葡萄球菌 prosthetic knee infection [J]. Front Med (Lausanne), 2021, 8: 550853.

[68] Chang YJ, Lee MS, Lee CH, et al. Daptomycin treatment in patients with resistant staphylococcal periprosthetic joint infection[J]. BMC Infect Dis, 2017, 17: 736.

[69] Ribera A, Benavent E, Lora-Tamayo J, et al. Osteoarticular infection caused by MDR pseudomonas aeruginosa: the benefits of combination therapy with colistin plus β-lactams[J]. J Antimicrob Chemother, 2015, 70: 3357－3365.

[70] Frieler S, Hanusrichter Y, Bellova P, et al. Facing multidrug-resistant pathogens in periprosthetic joint infections with self-administered outpatient parenteral antimicrobial therapy-A prospective cohort study[J]. J Orthop Res, 2021, 39: 320－332.

[71] Littorin C, Hellmark B, Nilsdotter-Augustinsson Å, et al. In vitro activity of tedizolid and linezolid against staphylococcus epidermidis isolated from prosthetic joint infections[J]. Eur J Clin Microbiol Infect Dis, 2017, 36: 1549－1552.

[72] Kasiakou SK, Fragoulis K, Tzagarakis G, et al. Cure of multidrug-resistant acinetobacter baumannii fixation device-related orthopedic infections in two patients with intravenous colistin[J]. Microb Drug Resist, 2005, 11: 287－289.

[73] Rudelli BA, Giglio PN, de Cv C, et al. Bacteria drug resistance profile affects knee and hip periprosthetic joint infection outcome with debridement, antibiotics and implant retention[J]. BMC Musculoskelet Disord, 2020, 21: 574.

[74] Pistella E, Falcone M, Baiocchi P, et al. In vitro activity of fosfomycin in combination with vancomycin or teicoplanin against staphylococcus aureus isolated from device-associated infections unresponsive to glycopeptide therapy [J]. Infez Med, 2005, 13: 97－102.

[75] Dusane DH, Kyrouac D, Petersen I, et al. Targeting intracellular staphylococcus aureus to lower recurrence of orthopaedic infection[J]. J Orthop Res, 2018, 36: 1086－1092.

[76] Pfaller MA, Flamm RK, Castanheira M, et al. Dalbavancin in vitro activity obtained against gram-positive clinical isolates causing bone and joint infections in US and European hospitals (2011－2016)[J]. Int J Antimicrob Agents, 2018, 51: 608－611.

[77] Berini F, Orlandi V, Gornati R, et al. Nanoantibiotics to fight multidrug resistant infections by gram-positive bacteria: hope or reality[J]. Biotechnol Adv, 2022, 57: 107948.

[78] Khatoon H, Mohd Faudzi SM. Exploring quinoxaline derivatives: an overview of a new approach to combat antimicrobial resistance[J]. Eur J Med Chem, 2024, 276: 116675.

[79] Cortés-Penfield NW, Kulkarni PA. The history of antibiotic treatment of osteomyelitis [J]. Open Forum Infect Dis, 2019, 6: ofz181.

[80] Li H-K, Rombach I, Zambellas R, et al. Oral versus intravenous antibiotics for bone and joint infection[J]. N Engl J Med, 2019, 380: 425－436.

[81] Azamgarhi T, Shah A, Warren S. Clinical experience of implementing oral versus intravenous antibiotics (OVIVA) in a specialist orthopedic hospital[J]. Clin Infect Dis, 2020, 73: 1－7.

[82] Suzuki H, Mosher HJ, Heintz BH, et al. Implementation of a consensus protocol for antibiotic use for bone and joint infection to reduce unnecessary outpatient parenteral antimicrobial therapy: a quality improvement initiative [J]. Antimicrob Steward Healthc Epidemiol, 2022, 2: 1－9.

[83] Gray J, Benefield RJ, Gallagher CK, et al. "Once more, with feeling": no difference in outcomes between patients discharged on oral versus intravenous antibiotics for orthopedic infections in a propensity score matched cohort at a US medical center[J]. Antimicrob Steward Healthc Epidemiol, 2024, 4: e61.

[84] Manning L, Metcalf S, Dymock M, et al. Short- versus standard-course intravenous antibiotics for peri-prosthetic joint infections managed with debridement and implant retention: a randomised pilot trial using a desirability of outcome ranking (DOOR) endpoint[J]. Int J Antimicrob Agents, 2022, 60: 106598.

[85] Lora-Tamayo J, Euba G, Cobo J, et al. Short- versus long-duration levofloxacin plus rifampicin for acute staphylococcal prosthetic joint infection managed with implant retention: a randomised clinical trial[J]. Int J Antimicrob Agents, 2016, 48: 310－316.

[86] Bernard L, Arvieux C, Brunschweiler B, et al. Antibiotic therapy for 6 or 12 weeks for prosthetic joint infection[J]. N Engl J Med, 2021, 384: 1991－2001.

[87] Obremskey WT, O'Toole RV, Morshed S, et al. Oral vs intravenous antibiotics for fracture-related infections[J]. JAMA Surg, 2025, 160: 276.

[88] Nielsen AB, Holm M, Lindhard MS, et al. Oral versus intravenous empirical antibiotics in children and adolescents with uncomplicated bone and joint infections: a nationwide, randomised, controlled, non-inferiority trial in Denmark[J]. Lancet Child Adolesc Heal, 2024, 8: 625-635.

[89] Cortes-Penfield N, Krsak M, Damioli L, et al. How we approach suppressive antibiotic therapy following debridement, antibiotics, and implant retention for prosthetic joint infection [J]. Clin Infect Dis, 2024, 78: 188-198.

[90] Soriano A, García S, Bori G, et al. Treatment of acute post-surgical infection of joint arthroplasty[J]. Clin Microbiol Infect, 2006, 12: 930-933.

[91] Cordero-Ampuero J, Esteban J, García-Cimbrelo E. Oral antibiotics are effective for highly resistant hip arthroplasty infections[J]. Clin Orthop Relat Res, 2009, 467: 2335-2342.

[92] Ascione T, Pagliano P, Balato G, et al. Oral therapy, microbiological findings, and comorbidity influence the outcome of prosthetic joint infections undergoing 2-stage exchange[J]. J Arthroplasty, 2017, 32: 2239-2243.

[93] Coehlo A, Robineau O, Titecat M, et al. Fully oral targeted antibiotic therapy for gram-positive cocci-related periprosthetic joint infections: a real-life before and after study[J]. J Antimicrob Chemother, 2021, 76: 3033-3036.

[94] Bouji N, Wen S, Dietz MJ. Intravenous antibiotic duration in the treatment of prosthetic joint infection: systematic review and meta-analysis[J]. J Bone Jt Infect, 2022, 7: 191-202.

[95] Barberán J, Aguilar L, Giménez MJ, et al. Levofloxacin plus rifampicin conservative treatment of 25 early staphylococcal infections of osteosynthetic devices for rigid internal fixation[J]. Int J Antimicrob Agents, 2008, 32: 154-157.

[96] Anvari S, Lee Y, Lam M, et al. The effect of bariatric surgery on oral antibiotic absorption: a systematic review [J]. Obes Surg, 2020, 30: 2883-2892.

[97] Harrasser N, Liska F, Gradl G, et al. Periprosthetic joint infection: diagnosis and treatment[J]. MMW Fortschr Med, 2011, 153: 43-45.

[98] Izakovicova P, Borens O, Trampuz A. Periprosthetic joint infection: current concepts and outlook[J]. EFORT Open Rev, 2019, 4: 482-494.

[99] Zimmerli W, Sendi P. Role of rifampin against staphylococcal biofilm infections in vitro, in animal models, and in orthopedic-device-related infections[J]. Antimicrob Agents Chemother, 2019, 63: e01746-18.

[100] Zimmerli W, Widmer AF, Blatter M, et al. Role of rifampin for treatment of orthopedic implant-related staphylococcal infections: a randomized controlled trial. foreign body infection (FBI) study group[J]. JAMA, 1998, 279: 1537-1541.

[101] Karlsen ØE, Borgen P, Bragnes B, et al. Rifampin combination therapy in staphylococcal prosthetic joint infections: a randomized controlled trial[J]. J Orthop Surg Res, 2020, 15: 365.

[102] Aydın O, Ergen P, Ozturan B, et al. Rifampin-accompanied antibiotic regimens in the treatment of prosthetic joint infections: a frequentist and Bayesian meta-analysis of current evidence[J]. Eur J Clin Microbiol Infect Dis, 2021, 40: 665-671.

[103] Scheper H, Gerritsen LM, Pijls BG, et al. Outcome of debridement, antibiotics, and implant retention for staphylococcal hip and knee prosthetic joint infections, focused on rifampicin use: a systematic review and meta-analysis[J]. Open Forum Infect Dis, 2021, 8: ofab298.

[104] Yusuf E, Bramer W, Anas AA. Clinical outcomes of rifampicin combination therapy in implant-associated infections due to staphylococci and streptococci: a systematic review and meta-analysis[J]. Int J Antimicrob Agents, 2024, 63: 107015.

[105] Gerritsen LM, Scheper H, de Boer MGJ, et al. Outcome of debridement, antibiotics and implant retention for streptococcal hip and knee prosthetic joint infections: a systematic review and meta-analysis [J]. Surg Pract Sci, 2023, 14: 100201.

[106] Beldman M, Löwik C, Soriano A, et al. If, when, and how to use rifampin in acute staphylococcal periprosthetic joint infections, a multicentre observational study[J]. Clin Infect Dis, 2021, 73: 1634-1641.

[107] Leijtens B, Elbers JBW, Sturm PD, et al. Clindamycin-rifampin combination therapy for staphylococcal periprosthetic joint infections: a retrospective observational study [J]. BMC Infect Dis, 2017, 17: 321.

[108] Davis JS, Metcalf S, Clark B, et al. Predictors of treatment success after periprosthetic joint infection: 24-month follow up from a multicenter prospective observational cohort study of 653 patients[J]. Open Forum Infect Dis, 2022, 9: ofac048.

[109] Scheper H, van der Wal RJP, Mahdad R, et al. Effectiveness of different antimicrobial strategies for staphylococcal prosthetic joint infection: results from a large prospective registry-based cohort study[J]. Open Forum Infect Dis, 2022, 9: ofac474.

[110] Cortés-Penfield NW, Hewlett AL, Kalil AC. Adjunctive rifampin following debridement and implant retention for staphylococcal prosthetic joint infection: is it effective if not combined with a fluoroquinolone[J]. Open Forum Infect Dis, 2022, 9: ofac582.

[111] Manning L, Allen B, Davis JS. Design characteristics and recruitment rates for randomized trials of peri-prosthetic joint infection management: a systematic review [J]. Antibiotics (Basel), 2023, 12: 1486.

[112] Osmon DR, Berbari EF, Berendt AR, et al. Executive summary: diagnosis and management of prosthetic joint infection: clinical practice guidelines by the infectious diseases society of America[J]. Clin Infect Dis, 2013, 56: 1-10.

[113] Tornero E, Morata L, Martínez-Pastor JC, et al. Importance of selection and duration of antibiotic regimen in prosthetic joint infections treated with debridement and implant retention[J]. J Antimicrob Chemother, 2016, 71: 1395-1401.

[114] Peel TN, Buising KL, Dowsey MM, et al. Outcome of debridement and retention in prosthetic joint infections by methicillin-resistant staphylococci, with special reference to rifampin and fusidic acid combination therapy [J]. Antimicrob Agents Chemother, 2013, 57: 350-355.

[115] Becker A, Kreitmann L, Triffaut-Fillit C, et al. Duration of rifampin therapy is a key determinant of improved outcomes in early-onset acute prosthetic joint infection due to staphylococcus treated with a debridement, antibiotics and implant retention (DAIR): a retrospective multicenter study in France[J]. J Bone Jt Infect, 2020, 5: 28-34.

[116] Tonnelier M, Bouras A, Joseph C, et al. Impact of rifampicin dose in bone and joint prosthetic device infections due to staphylococcus spp: a retrospective single-center study in France[J]. BMC Infect Dis, 2021, 21: 174.

[117] Jacobs AM, Van Hooff ML, Meis JF, et al. Treatment of prosthetic joint infections due to propionibacterium. similar results in 60 patients treated with and without rifampicin [J]. Acta Orthop, 2016, 87: 60-66.

[118] Byren I, Bejon P, Atkins BL, et al. One hundred and twelve infected arthroplasties treated with 'DAIR' (debridement, antibiotics and implant retention): antibiotic duration and outcome[J]. J Antimicrob Chemother, 2009, 63: 1264-1271.

[119] Zimmerli W, Widmer AF, Blatter M, et al. Role of rifampin for treatment of orthopedic implant-related staphylococcal infections: a randomized controlled trial. foreign-body infection (FBI) study group[J]. JAMA, 1998, 279: 1537-1541.

[120] Dubee V, Zeller V, Lhotellier L, et al. Continuous high-dose vancomycin combination therapy for methicillin-resistant staphylococcal prosthetic hip infection: a prospective cohort study[J]. Clin Microbiol Infect, 2013, 19: E98-E105.

[121] Wimmer MD, Randau TM, Petersdorf S, et al. Evaluation of an interdisciplinary therapy algorithm in patients with prosthetic joint infections [J]. Int Orthop, 2013, 37: 2271-2278.

[122] Soriano A, Garcia S, Bori G, et al. Treatment of acute post-surgical infection of joint arthroplasty [J]. Clin Microbiol Infect, 2006, 12: 930-933.

[123] Beldman M, Lowik C, Soriano A, et al. If, when, and how to use rifampin in acute staphylococcal periprosthetic joint infections, a multicentre observational study[J]. Clin Infect Dis, 2021, 73: 1634-1641.

[124] Tornero E, Morata L, Martinez-Pastor JC, et al. Importance of selection and duration of antibiotic regimen in prosthetic joint infections treated with debridement and implant retention[J]. J Antimicrob Chemother, 2016, 71: 1395-1401.

[125] Martinez-Pastor JC, Munoz-Mahamud E, Vilchez F, et al. Outcome of acute prosthetic joint infections due to gram-negative bacilli treated with open debridement and retention of the prosthesis[J]. Antimicrob Agents Chemother, 2009, 53: 4772-4777.

[126] Scheper H, Gerritsen LM, Pijls BG, et al. Outcome of debridement, antibiotics, and implant retention for staphylococcal hip and knee prosthetic joint infections, focused on rifampicin use: a systematic review and meta-analysis[J]. Open Forum Infect Dis, 2021, 8: ofab298.

[127] Karlsen OE, Borgen P, Bragnes B, et al. Rifampin combination therapy in staphylococcal prosthetic joint infections: a randomized controlled trial[J]. J Orthop Surg Res, 2020, 15: 365.

[128] Scheper H, van der Wal RJP, Mahdad R, et al. Effectiveness of different antimicrobial strategies for staphylococcal prosthetic joint infection: results from a large prospective registry-based cohort study[J]. Open Forum Infect Dis, 2022, 9: ofac474.

[129] Suzuki H, Goto M, Nair R, et al. Effectiveness and optimal duration of adjunctive rifampin treatment in the management of staphylococcus aureus prosthetic joint infections after debridement, antibiotics, and implant retention[J]. Open Forum Infect Dis, 2022, 9: ofac473.

[130] Gellert M, Hardt S, Koder K, et al. Biofilm-active antibiotic treatment improves the outcome of knee periprosthetic joint infection: results from a 6-year prospective cohort study [J]. Int J Antimicrob Agents, 2020, 55: 105904.

[131] Byren I, Rege S, Campanaro E, et al. Randomized controlled trial of the safety and efficacy of daptomycin versus standard-of-care therapy for management of patients with osteomyelitis associated with prosthetic devices undergoing two-stage revision arthroplasty[J]. Antimicrob Agents Chemother, 2012, 56: 5626-5632.

[132] Simon S, Frank BJH, Hartmann S, et al. Dalbavancin in gram-positive periprosthetic joint infections-authors' response [J]. J Antimicrob Chemother, 2023, 78: 1316.

[133] Fiore V, De Vito A, Aloisio A, et al. Dalbavancin two dose regimen for the treatment of prosthetic joint infections: new possible options for difficult to treat infectious diseases[J]. Infect Dis (Lond), 2021, 53: 473-475.

[134] Doub JB, Alkayali T, Amoroso A, et al. Effective use of a two-dose regimen of dalbavancin to treat prosthetic joint infections and spinal hardware infections[J]. Eur J Orthop

Surg Traumatol，2023，33：3655－3659.

[135] Spitzmuller R，Gumbel D，Guthoff C，et al. Duration of antibiotic treatment and risk of recurrence after surgical management of orthopaedic device infections：a multicenter case-control study[J]. BMC Musculoskelet Disord，2019，20：184.

[136] Zurcher-Pfund L，Uckay I，Legout L，et al. Pathogen-driven decision for implant retention in the management of infected total knee prostheses[J]. Int Orthop，2013，37：1471－1475.

[137] Wouthuyzen-Bakker M，Sebillotte M，Lomas J，et al. Clinical outcome and risk factors for failure in late acute prosthetic joint infections treated with debridement and implant retention[J]. J Infect，2019，78：40－47.

[138] Cobo J，Miguel LG，Euba G，et al. Early prosthetic joint infection：outcomes with debridement and implant retention followed by antibiotic therapy[J]. Clin Microbiol Infect，2011，17：1632－1637.

[139] Davis JS，Metcalf S，Clark B，et al. Predictors of treatment success after periprosthetic joint infection：24-month follow up from a multicenter prospective observational cohort study of 653 patients[J]. Open Forum Infect Dis，2022，9：ofac048.

[140] Letouvet B，Arvieux C，Leroy H，et al. Predictors of failure for prosthetic joint infections treated with debridement[J]. Med Mal Infect，2016，46：39－43.

[141] Westberg M，Fagerberg OT，Snorrason F. Poor outcome after debridement and implant retention for acute hematogenous periprosthetic joint infection：a cohort study of 43 patients[J]. Acta Orthop，2023，94：115－120.

[142] Rodriguez D，Pigrau C，Euba G，et al. Acute haematogenous prosthetic joint infection：prospective evaluation of medical and surgical management[J]. Clin Microbiol Infect，2010，16：1789－1795.

[143] Andronic O，Achermann Y，Jentzsch T，et al. Factors affecting outcome in the treatment of streptococcal periprosthetic joint infections：results from a single-centre retrospective cohort study[J]. Int Orthop，2021，45：57－63.

[144] Lora-Tamayo J，Senneville E，Ribera A，et al. The not-so-good prognosis of streptococcal periprosthetic joint infection managed by implant retention：the results of a large multicenter study[J]. Clin Infect Dis，2017，64：1742－1752.

[145] Hotchen AJ，Wismayer MG，Robertson-Waters E，et al. The joint-specific BACH classification：a predictor of outcome in prosthetic joint infection[J]. EClinicalMedicine，2021，42：101192.

[146] Shohat N，Goswami K，Tan TL，et al. 2020 Frank Stinchfield award：identifying who will fail following irrigation and debridement for prosthetic joint infection[J]. Bone Joint J，2020，102-B(Suppl B)：11－19.

[147] Kheir MM，Tan TL，George J，et al. Development and evaluation of a prognostic calculator for the surgical treatment of periprosthetic joint infection[J]. J Arthroplasty，2018，33：2986－2992. e1.

[148] Tornero E，Morata L，Martinez-Pastor JC，et al. KLIC-score for predicting early failure in prosthetic joint infections treated with debridement，implant retention and antibiotics[J]. Clin Microbiol Infect，2015，21：786. e9.

[149] Joulie D，Girard J，Mares O，et al. Factors governing the healing of staphylococcus aureus infections following hip and knee prosthesis implantation：a retrospective study of 95 patients[J]. Orthop Traumatol Surg Res，2011，97：685－692.

[150] Scarborough M，Li HK，Rombach I，et al. Oral versus intravenous antibiotics for bone and joint infections：the OVIVA non-inferiority RCT[J]. Health Technol Assess，2019，23：1－92.

[151] Bocle H，Lavigne JP，Cellier N，et al. Effectiveness of early switching from intravenous to oral antibiotic therapy in staphylococcus aureus prosthetic bone and joint or orthopedic metalware-associated infections[J]. BMC Musculoskelet Disord，2021，22：315.

[152] Meijer J，Soriano A，Zijlstra W，et al. A longer duration of intravenous antibiotic treatment for patients with early periprosthetic joint infections is not associated with a lower failure rate[J]. Antibiotics (Basel)，2025，14：79.

[153] Gerritsen M，Khawar A，Scheper H，et al. Modular component exchange and outcome of DAIR for hip and knee periprosthetic joint infection：a systematic review and meta-regression analysis[J]. Bone Jt Open，2021，2：806－812.

[154] Benkabouche M，Racloz G，Spechbach H，et al. Four versus six weeks of antibiotic therapy for osteoarticular infections after implant removal：a randomized trial[J]. J Antimicrob Chemother，2019，74：2394－2399.

[155] Bernard L，Arvieux C，Brunschweiler B，et al. Antibiotic therapy for 6 or 12 weeks for prosthetic joint infection[J]. N Engl J Med，2021，384：1991－2001.

[156] Lora-Tamayo J，Euba G，Cobo J，et al. Short- versus long-duration levofloxacin plus rifampicin for acute staphylococcal prosthetic joint infection managed with implant retention：a randomised clinical trial[J]. Int J Antimicrob Agents，2016，48：310－316.

[157] Akgun D，Muller M，Perka C，et al. The serum level of C-reactive protein alone cannot be used for the diagnosis of prosthetic joint infections，especially in those caused by organisms of low virulence[J]. Bone Joint J，2018，100-B：1482－1486.

[158] Khan IA，Boyd BO，Chen AF，et al. Utility of diagnostic tests before reimplantation in patients undergoing 2-stage revision total joint arthroplasty：a systematic review and meta-analysis[J]. JBJS Rev，2023，11：e22. 00201.

[159] Ascione T, Balato G, Mariconda M, et al. Synovial cell count before reimplantation can predict the outcome of patients with periprosthetic knee infections undergoing two-stage exchange[J]. Clin Orthop Relat Res, 2021, 479: 2061－2068.

[160] Chaussade H, Uckay I, Vuagnat A, et al. Antibiotic therapy duration for prosthetic joint infections treated by debridement and implant retention (DAIR): similar long-term remission for 6 weeks as compared to 12 weeks[J]. Int J Infect Dis, 2017, 63: 37－42.

[161] Bernard L, Legout L, Zurcher-Pfund L, et al. Six weeks of antibiotic treatment is sufficient following surgery for septic arthroplasty[J]. J Infect, 2010, 61: 125－132.

[162] Puhto AP, Puhto T, Syrjala H. Short-course antibiotics for prosthetic joint infections treated with prosthesis retention [J]. Clin Microbiol Infect, 2012, 18: 1143－1148.

[163] Chieffo G, Corsia S, Rougereau G, et al. Six week antibiotic therapy after one-stage replacement arthroplasty for hip and knee periprosthetic joint infection[J]. Med Mal Infect, 2020, 50: 567－574.

[164] Chen Y, Ding H, Wang Q, et al. Can "LITE" procedure combined with a short course antibiotic treatment be effective in treating the chronic PJI? A prospective randomized controlled trial[J]. Orthop Surg, 2024, 17: 94－104.

[165] Yang J, Parvizi J, Hansen EN, et al. Mark coventry award: microorganism-directed oral antibiotics reduce the rate of failure due to further infection after two-stage revision hip or knee arthroplasty for chronic infection: a multicentre randomized controlled trial at a minimum of two years[J]. Bone Joint J, 2020, 102-B(Suppl A): 3－9.

[166] Al-Mayahi M, Betz M, Muller DA, et al. Remission rate of implant-related infections following revision surgery after fractures[J]. Int Orthop, 2013, 37: 2253－2258.

[167] Bosch-Nicolau P, Rodriguez-Pardo D, Pigrau C, et al. Acute spinal implant infection treated with debridement: does extended antibiotic treatment improve the prognosis [J]. Eur J Clin Microbiol Infect Dis, 2019, 38: 951－958.

[168] Billieres J, Uckay I, Faundez A, et al. Variables associated with remission in spinal surgical site infections[J]. J Spine Surg, 2016, 2: 128－134.

[169] Fernandez-Gerlinger MP, Arvieu R, Lebeaux D, et al. Successful 6-week antibiotic treatment for early surgical site infections in spinal surgery[J]. Clin Infect Dis, 2019, 68: 1856－1861.

[170] Pull ter Gunne AF, Mohamed AS, Skolasky RL, et al. The presentation, incidence, etiology, and treatment of surgical site infections after spinal surgery[J]. Spine (Phila Pa 1976), 2010, 35: 1323－1328.

个体化抗菌药物的应用

32

Michael W. Henry，Arash Aali Rezaie，Alisina Shahi，Danguole Vaznaisiene，Armita Armina Abedi，Craig Aboltins，Seung-Hoon Baek，Benjamin Clark，Belén Comeche，Jose F. Reyes Copello，Atsuhiro Fujie，Emmanuel Gibon，Abdullah Hammad，Hyuk-Soo Han，Harriet Hughes，Al-Amin Kassam，Kenneth Mathis，Barend C. Mitton，Ataollah Moshirabadi，Renjy Nelson，Nicolas J. Restrepo，Cécile Ronde-Oustau，Staffan Tevell，Simon Warren，Laila Woc-Colburn，Marjan Wouthuyzen-Bakker

问题 1：痤疮丙酸杆菌引起的植入物相关感染，最佳抗菌治疗方案是什么？

Michael W. Henry，Armita Armina Abedi，Benjamin Clark，Belén Comeche，Harriet Hughes，Renjy Nelson，Jose F. Reyes Copello，Cécile Ronde-Oustau，Simon Warren，Laila Woc-Colburn

【回答/建议】 目前尚不明确痤疮丙酸杆菌感染的最佳抗菌治疗方案。建议临床医师邀请感染科专科医师与临床微生物学专家共同会诊评估。

【证据等级】 有限。

【代表投票】 同意 88.6%，不同意 7.7%，弃权 3.7%（强共识：超多数支持）。

依　据

在 PubMed 和 Embase 数据库中进行了系统检索，采用的关键词组合包括："抗菌药物（antibiotic*）""关节成形术（arthroplasty）""脊柱植入物（spine implant）""骨科手术（orthopedic surgery）""关节假体（joint prosthesis）""假体周围关节感染（periprosthetic joint infection）""PJI""丙酸杆菌（*Propionibacterium acnes*）""痤疮丙酸杆菌（*Cutibacterium acnes*）"。初步检索共识别出 706 项潜在相关研究。由两名评审者独立完成题目和摘要筛选，最终选取 54 项研究进行全文分析，其中 33 项被纳入。

数十年来，痤疮丙酸杆菌已被证实为骨科植入物相关感染的致病菌[1,2]。评估假体周围关节感染（PJI）微生物流行病学的前瞻性队列研究发现，6%～10%的感染病例是由痤疮丙酸杆菌引起的[3,4]。文献报道[5]，痤疮棒状杆菌可造成几乎所有类型骨科植入物感染，但该菌更易诱发肩关节内置物感染，推测与腋窝皮肤该菌定植率高密切相关。事实上，31%～70%的肩关节 PJI 由痤疮丙酸杆菌引发。此外，该菌也是肩部骨折固定假体感染及肩袖修复术后感染的常见诱因[6]。在某些系列研究中，痤疮丙酸杆菌同样是潜伏性脊柱假体感染的常见原因，占比接近 20%[7-10]。

尽管已证实痤疮丙酸杆菌是植入物相关感染的重要病原体，但关于其最佳抗菌治疗方案的文献非常有限；治疗建议主要参考体外抗菌药物敏感性数据以及小样本、回顾性（且具有较大异质性）的临床研究[11]。

痤疮丙酸杆菌对多种抗菌药物敏感，包括β-内酰胺类（如青霉素、头孢菌素类和碳青霉烯类）、糖肽类、克林霉素、利奈唑胺、氟喹诺酮类药物、达托霉素和四环素类[6,9,12,13]。该菌对甲硝唑具有固有耐药性。然而，由于所使用的物种特异性折点标准存在差异或缺乏折点，使已发表的痤疮丙酸杆菌药敏数据的解读和比较变得复杂。美国感染病学会（Infectious Diseases Society of，IDSA）现行指南推荐静脉注射青霉素或头孢曲松作为 PJI 的一线治疗方案，克林霉素（静脉或口服）或万古霉素作为二线治疗方案[14]。法语感染病病理学会（Société de Pathologie Infectieuse de Langue Française，SPILF）发布的植入物感染指南则推荐使用阿莫西林、头孢唑林、头孢曲松或克林霉素作为治疗药物[15]。

目前,对多种抗菌药物耐药率的变化存在一些担忧。例如,一项纳入39项研究的旨在调查痤疮丙酸杆菌耐药率的大型荟萃分析报告了以下比率:复方磺胺甲噁唑为9%、多西环素为8%、左氧氟沙星为6%、环丙沙星为5%、米诺环素为2.5%,且克林霉素的耐药率高达31%。研究发现存在显著的地域差异,且时间趋势表明耐药率正在上升[16]。该研究还报告4.1%的菌株对克林霉素耐药,但作者强调了标本采集部位的重要性,指出这些耐药菌株中有一半以上来自皮肤科样本(皮肤科样本仅占总分离株的21.5%),表明这些标本可能受到了寻常痤疮治疗的影响。此外,2.2%的菌株对多西环素耐药,1.1%对利福平耐药。这些发现与针对感染的骨科植入物临床标本进行的小型研究结果相一致[11,13,18,19]。即使耐药率较低,这些研究仍强调有必要对所有临床痤疮丙酸杆菌骨科标本进行微生物药敏试验,以辅助指导治疗。最值得注意的是,在这些研究中发现仍有2.0%～9.0%的分离株对克林霉素耐药。

关于特定抗菌方案治疗痤疮丙酸杆菌骨科植入物感染疗效的文献较少。评估PJI和其他骨科植入物感染治疗的研究都面临多重挑战。由于这些不常见的感染并发症需要长期随访来评估结局,因此难以积累足够的患者进行效力充分的研究。此外,患者临床表现的异质性、临床干预和抗菌治疗方案各不相同,以及众多的合并症,使得前瞻性或回顾性研究中的混杂因素难以控制。

痤疮丙酸杆菌植入物感染的研究难点尤为突出,原因在于难以区分感染性失败与无菌性失败,且由于该菌在骨科标本中常作为污染物被分离出来,难以确定培养阳性结果的临床意义[20]。目前关于痤疮丙酸杆菌植入物感染的临床研究均为回顾性设计,通常是带有历史对照的小型单中心观察性队列研究。极少有研究根据具体的抗菌治疗方案对临床结局进行分层,数量过少以至于无法就哪种方案最佳得出有意义的结论[21-23]。正如预期,这些研究大多评估了痤疮丙酸杆菌性PJI患者,主要是肩部感染。

利福平辅助治疗痤疮丙酸杆菌植入物感染的作用尚不明确。该菌通常对利福平敏感,但单药疗效并不确切[24]。体外研究和动物模型均证实利福平对痤疮丙酸杆菌生物膜具有极佳的疗效[25,26]。基于这些发现,英国肘与肩关节学会(British Elbow and Shoulder Society,BESS)主张在保留痤疮丙酸杆菌假体感染的情况下加用利福平[27],但目前缺乏支持这一方法的临床数据。一项最大规模的关于痤疮丙酸杆菌利福平联合治疗的研究报告了187例患者的结局,其中43.3%接受了利福平联合方案。即使在调整了手术方案(DAIR与翻修术)后,联合与非联合治疗组之间的结局仍无统计学差异[28]。这一发现与其他几项小型研究的结果一致,这些研究均未显示加用利福平有益[11,29,30]。值得注意的是,这4项研究中只有少数患者接受了DAIR,而大多数患者移除了所有感染假体。有趣的是,2022年的一项荟萃分析在纳入其中2项研究(Kusejko等[28]和Jacobs等[29])后报告,加用利福平确实具有保护作用,尽管置信区间较宽(0.44,95% CI:0.22～0.089)[31]。而在最近一项评估利福平联合方案对多种骨科植入物感染疗效的荟萃分析中(包含了上述4项研究),尽管作者承认证据的确定性和质量较低,但亚组分析发现利福平方案可带来更高的治愈率(RR = 1.11,95% CI:1.01～1.22,P = 0.03)[32]。另一项发布较晚而未被纳入上述荟萃分析的回顾性研究发现,在70例因慢性痤疮丙酸杆菌性肩关节PJI接受翻修术的患者中,利福平联合治疗并未显示出益处[33]。

综上所述,根据现有数据,治疗痤疮丙酸杆菌引起的骨科植入物感染的最佳抗菌药物剂量、类型和给药途径尚不明确。

问题2:金氏金杆菌引起的骨科感染,最佳抗菌治疗方案是什么?

Arash Aali Rezaie, Ataollah Moshirabadi

【回答/建议】 尽管金氏金杆菌(Kingella kingae)感染尚无公认的最优抗菌治疗方案,但临床应用经验最丰富的药物为β-内酰胺类抗菌药物。建议邀请感染科专科医师与临床微生物学专家开展多学科会诊。

【证据等级】 有限(Ⅳ级)。

【代表投票】 同意89.7%,不同意5.1%,弃权5.1%(强共识:超多数支持)。

依 据

骨骼感染，尤其是儿童骨骼感染，若未能得到及时且充分的治疗，可能导致严重的并发症并遗留长期骨科功能障碍，是临床诊疗的一大难点[34,35]。金氏金杆菌是引起此类感染的主要病原体，尤其是在6岁以下儿童中[36]。对于这类感染，不同指南推荐的抗菌药物治疗方案各不相同[37]，亟需一套高效规范的治疗策略。既往研究表明，金黄色葡萄球菌、流感嗜血杆菌是骨关节感染的首要致病菌。但随着疫苗接种覆盖率提升，流感嗜血杆菌所致感染的发病率显著下降，焦点已转移至金氏金杆菌。该菌感染的临床表现具有特殊性：仅出现低热，急性期炎症标志物轻度升高，这一特点进一步增加了诊断和治疗决策的复杂性[38]。这类患者的治疗目前仍存在争议[39]。传统治疗策略通常为初始静脉注射抗菌药物，待临床症状改善和炎症指标下降后改用口服抗菌药物[39-42]，尽管也有一些作者建议仅采用口服治疗[42-45]。金氏金杆菌对克林霉素和万古霉素具有耐药性，且对异噁唑青霉素类（如氯唑西林）具有较高的最低抑菌浓度（MIC）[46]。鉴于这些复杂性，如何选择最佳的抗菌治疗方案以获得良好的临床和功能结局，仍然是一个持续讨论的话题。

关于金氏金杆菌感染抗菌治疗的文献存在异质性。已有研究报告称，基于抗菌治疗的类型和持续时间，其结局各不相同[42,47-50]。通过系统综述，本研究基于抗菌药物类型，评估了静脉和口服抗菌药物治疗金氏金杆菌所致骨骼感染患者（53项研究共771例）的临床和功能结局以及不良反应。根据该系统综述的结果，除11例患者外，其余报告的病例均在6岁以下（感染的平均年龄为18个月）。

在6岁以下儿童中，联合使用静脉注射头孢菌素和口服阿莫西林克拉维酸钾片是治疗金氏金杆菌所致骨骼感染最常用的抗菌药物方案。在感染金氏金杆菌的成人中，初始静脉注射抗菌药物是一种常见的干预方法，其中头孢呋辛[51,52]和头孢曲松[53]等药物已被证实有效。对于多重耐药菌株，已有研究成功使用红霉素和庆大霉素进行治疗[54]。此外，Wensley等[53]强调了二期翻修手术在治疗PJI中的关键作用，而Moussadiq等[54]和Christensen等[52]则报告了关节冲洗和关节镜引流在化脓性关节炎病例中的应用。

结 论

由金氏金杆菌引发的骨科感染绝大多数发生在6岁以下儿童。临床治疗6岁以下儿童骨骼感染最常用的抗菌药物为静脉头孢菌素类药物以及口服阿莫西林克拉维酸钾片；年龄较大的患儿多采用静脉注射头孢曲松治疗。静脉注射抗菌药物的疗程通常短于口服抗菌药物。

本次综述纳入的各项研究结论存在异质性，但现有证据显示，静脉注射与口服抗菌药物两种方案均可在短期内改善患者临床症状与肢体功能，口服抗菌药物治疗的并发症发生率或许更低。但目前相关证据尚不充分，无法明确判定治疗金氏金杆菌所致骨骼感染时，某一种抗菌方案优于另一种。未来需开展更大样本量的前瞻性研究，得出更精准的疗效数据，并制订清晰规范的治疗方案，同时明确最佳治疗时长。以上相关内容仍有待后续深入研究，以优化临床决策和患者管理。

问题3：肠球菌引起的骨科感染，最佳抗菌治疗方案是什么？

Alisina Shahi，Marjan WouthuyzenBakker，Craig Aboltins，Kenneth Mathis，Renjy Nelson，Abdullah Hammad，Seung-Hoon Baek，Belen Comeche，Cecile Ronde-Oustau，Staffan Tevell

【回答/建议】 对于氨苄西林敏感的肠球菌感染，最佳抗菌治疗方案包括氨苄西林或氨苄西林联合头孢曲松治疗。对于氨苄西林耐药的肠球菌，可选方案包括万古霉素、达托霉素、利奈唑胺或替考拉宁。建议邀请感染科专科医师与临床微生物学专家开展多学科会诊。

【推荐强度】 弱。

【代表投票】 同意100%，不同意0%，弃权0%（完全共识：意见一致）。

依 据

1. 治疗肠球菌感染的挑战

由粪肠球菌(*Enterococcus faecalis*)和屎肠球菌(*Enterococcus faecium*)引起的骨科感染与显著的发病率相关,这归因于它们能有效形成生物膜的能力、对常用抗菌药物(如头孢菌素类)的固有耐药性,以及万古霉素耐药肠球菌(vancomycin-resistant *Enterococci*,VRE)日益增加的患病率。高达64%的肠球菌相关PJI涉及其他病原体,使治疗复杂化[55]。目前仅有相对较小型的回顾性观察研究评估了肠球菌骨关节感染的抗菌治疗[56-63]。这些研究大多为非比较性研究,这意味着无法就特定方案的优越性提出明确的循证建议。

2. 氨苄西林敏感肠球菌(静脉给药)

大多数粪肠球菌分离株和部分屎肠球菌分离株对静脉注射氨苄西林/青霉素敏感,这些抗菌药物被认为是大多数感染的标准治疗。然而,为了改善某些难以治疗的肠球菌感染(特别是植入物相关感染)的结局,联合治疗逐渐受到临床关注。氨苄西林联合头孢曲松在治疗氨苄西林敏感的肠球菌心内膜炎以及体外棋盘法研究中显示出协同作用。这种协同作用归因于每种药物以不同的青霉素结合蛋白为靶点(阿莫西林可与青霉素结合蛋白4和5结合;头孢曲松作用于青霉素结合蛋白2和3),从而提高了杀菌效果。然而,当头孢曲松MIC较高时,这种作用可能会显著减弱,这限制了其与青霉素的联合使用[64]以及在生物膜感染中的应用,因为协同作用主要在细菌的指数生长期出现,而在稳定期则显著减弱[65]。尽管在一项小型研究中报告了良好的结局,但尚无比较研究证实这种联合治疗相对于单用氨苄西林或青霉素的优势。

历史上,氨苄西林联合氨基糖苷类药物因其杀菌协同作用而被认为是治疗氨苄西林敏感肠球菌感染的有益方案。氨苄西林破坏细菌细胞壁的合成,使氨基糖苷类药物能够穿透细胞并抑制蛋白质合成,从而快速消除细菌。尽管其有效,但高水平氨基糖苷类耐药性的出现以及与氨基糖苷类相关的肾毒性和耳毒性显著限制了其临床应用,特别是在有潜在肾功能障碍的患者中。在伴有局部化脓、酸性pH值和厌氧条件的骨科感染中,氨基糖苷类药物的协同杀菌活性可能会受到严重损害[68,69]。尽管缺乏支持使用双联治疗的临床研究,但从体外的角度来看,考虑到肠球菌感染相对较高的复发率(特别是在手术清创后的最初几周内)以及在那些将保留植入物的患者中,可考虑采用这种方法。

3. 氨苄西林耐药肠球菌(静脉给药)

万古霉素仍然是治疗氨苄西林耐药肠球菌的基石。其机制包括抑制革兰氏阳性菌的细胞壁合成。然而,在生物膜相关感染中,其疗效显著下降,此时肠球菌表现出耐受性增加[70-74]。生物膜创造了一个保护性环境,减少了万古霉素的穿透和活性,导致结局不佳。达托霉素可能是一个良好的替代选择,因为它在生物膜内表现出更好的活性[75]。它具有杀菌作用,其活性依赖于破坏细菌细胞膜。但目前缺乏支持达托霉素用于肠球菌感染的临床数据,且尚无证据证实其在骨关节感染中疗效优于其他抗菌药物。此外,由于证据不足,欧洲抗菌药物敏感性试验委员会(European Committee on Antimicrobial Susceptibility Testing,EUCAST)尚未制订达托霉素治疗肠球菌血流感染的折点标准[76];若要使药物靶标达标率超过50%,需采用高剂量给药方案[77]。因此,临床需仔细监测,以降低肌病和嗜酸性粒细胞性肺炎的发生风险[60,66,67,78]。

4. 万古霉素耐药肠球菌(VRE)

VRE菌株(特别是屎肠球菌)通常携带*VanA*或*VanB*耐药基因,这些基因赋予其对万古霉素和替考拉宁的耐药性(尤其是*VanA*)。虽然一些*VanB*菌株可能保留对替考拉宁的敏感性,但其临床疗效不可靠,不被认为是VRE感染的一线治疗。达托霉素在体外对VRE保留活性,并且可能在生物膜相关感染中具有活性,尽管在治疗期间存在出现耐药性的风险。利奈唑胺是VRE感染的另一个选择,其优点是提供了一种口服选择,可考虑采用初始联合治疗[77]。普那霉素是一种口服链阳性菌素类抗菌药物,对包括VRE在内的许多屎肠球菌分离株表现出活性,但对粪肠球菌无效。报告合理结局的研究数量有限,大多被用于包括肠球菌在内的革兰氏阳性菌所致骨科感染的慢性抑制治疗[79]。

5. 治疗持续时间和口服转换

本研究未将重点放在抗菌治疗的持续时间或口服转换的时机上。目前尚无研究支持肠球菌PJI的治疗持续时间应长于其他微生物。若存在口服生物利用度优异的抗菌药物,可考虑尽早由静脉给药转为口服;但β-内酰胺类药物(如阿莫西林)通常不满足该条件。因此建议,在患者临床恢复情况良好的前提下,至少完成2周静脉用药后,方可转为口服给药。

6. 口服序贯治疗

目前缺乏口服序贯治疗的对比研究数据。最新指南推荐中提及阿莫西林与利奈唑胺为可选药物[80]。EUCAST尚未制订阿莫西林用于骨关节感染的药敏折

点，原因是野生型菌株人群中药物靶标达标率存在隐患。依据药代动力学模型分析，推荐给药方案为 750 mg，每日 4 次[81]。

利奈唑胺通过抑制细菌蛋白质合成发挥抗菌作用，且口服生物利用度极佳。但长期用药会受到多种不良反应限制，包括血细胞减少症、视神经炎以及不可逆周围神经病变，且累积用药剂量越大，上述不良反应发生风险越高。由于利奈唑胺血药浓度存在明显个体差异，需定期监测以降低药物毒性风险[82]。现有少量回顾性、无对照研究数据显示，该药治疗肠球菌骨关节感染可取得尚可的临床疗效[68-71,83]。尽管存在诸多使用限制，利奈唑胺仍是治疗肠球菌骨科感染的重要备选药物。

7. 基于利福平的方案

利福平因其对生物膜相关细菌的活性而被广泛用于治疗葡萄球菌生物膜相关的骨科感染。EUCAST 尚未提供利福平在肠球菌中的折点标准，并且关于利福平与其他药物联合使用对抗生物膜相关肠球菌感染的体外活性数据存在冲突。尚无临床证据支持在肠球菌骨关节感染治疗中加用利福平[55,75,78,84,85]。

8. 肠球菌作为混合感染的一部分

涉及肠球菌的混合感染具有显著的挑战性，与单一微生物感染相比，其失败率明显更高。很大一部分肠球菌感染（特别是在 PJI 中）是混合感染，使治疗进一步复杂化。多种病原体的共存创造了一个增强生物膜形成的协同环境，降低了标准治疗的有效性。因此，准确识别所有感染微生物对于有效地量身定制抗菌药物方案并提高治疗成功的可能性至关重要。在这种复杂情况下，通常需要联合治疗来应对多样化的微生物群落并提高治疗成功的可能性。最终治疗必须以药敏谱为指导，以优化结局并对抗耐药性[79,82,83]。

结 论

肠球菌性 PJI 的最佳治疗需要一种结合抗菌药物方案和手术干预的多学科方法。缺乏高质量的临床证据来推荐特定的抗菌治疗优于其他治疗，其选择应以抗菌药物敏感性试验和患者因素为指导。氨苄西林或青霉素仍然是治疗氨苄西林敏感肠球菌的一线静脉治疗方案。尽管证据有限，但在特定情况下可考虑采用氨苄西林/头孢曲松的初始联合治疗。万古霉素可用于氨苄西林耐药肠球菌或青霉素过敏/不耐受的情况。达托霉素和利奈唑胺是治疗万古霉素耐药肠球菌的有效选择。可考虑将阿莫西林或利奈唑胺用于口服序贯治疗。未来的研究应优先开发破坏生物膜的疗法、创新的联合方案以及应对新出现的耐药性策略，最终改善这些具有挑战性的感染患者的结局。

问题 4：真菌引起的骨科感染，最佳抗菌治疗方案是什么？

Danguole Vaznaisiene，Hyuk-Soo Han，Barend C. Mitton，Atsuhiro Fujie，Nicolas J. Restrepo，Al-Amin Kassam，Emmanuel Gibon

【回答/建议】 对于氟康唑敏感的念珠菌属（Candida species），目前氟康唑是骨科感染的首选治疗方法。对于伏立康唑敏感的曲霉属（*Aspergillus* spp.）感染，伏立康唑是骨科感染的首选治疗药物。建议邀请感染科专科医师与临床微生物学专家开展多学科会诊。

【证据等级】 中等。

【代表投票】 同意 91.3%，不同意 6.0%，弃权 2.7%（完全共识：意见一致）。

依 据

真菌性骨科感染并不常见，约占 PJI 的 1.3%，其中念珠菌属 PJI 占所有真菌性 PJI 的 90%以上。念珠菌属，特别是白念珠菌（*Candida albicans*），是目前最常见的致病菌。多达 51.3%的病例可能伴有细菌共感染[86]。Guan 等[87]开展的一项研究显示，19 例伴有细菌共感染的真菌性 PJI 病例中，有 9 例治疗成功，成功率显著低于不伴有细菌共感染的病例。二元逻辑回归模型显示，细菌共感染和手术方案是与髋关节置换术后真菌性 PJI 治疗失败相关的 2 个显著危险因素。

真菌性 PJI 的危险因素包括免疫抑制、全身性疾病、多次手术、既往念珠菌感染以及长期使用抗菌药物[86,88]。念珠菌感染与生物膜形成有关，这在骨科感染

的发展中起着关键作用。鉴于真菌引起的骨科感染的发生率较低,目前尚无标准治疗指南。美国感染病学会(IDSA)指南仅对念珠菌感染作出通用性推荐,其中少量内容提及骨科真菌感染需采取外科干预[89]。现有相关文献以回顾性队列研究、病例系列、个案报道为主,仅包含1项前瞻性队列研究,暂无随机对照试验(RCT)或病例对照研究可为临床治疗方案的制订提供依据。

一期或二期翻修术是目前真菌性假体周围关节感染外科治疗的标准方案。DAIR、不更换假体的治疗方式是感染治疗失败的高危因素[86]。手术清创、占位体植入、切除置换术、一期翻修和二期翻修的总成功率分别为4/8、3/7、11/20、13/15和23/26,各组间存在统计学差异[87]。

在两阶段手术的占位体间歇期进行全身抗真菌治疗。治疗方案包括氟康唑400 mg(6 mg/kg)每日口服/静脉注射、棘白霉素类(每日卡泊芬净50～70 mg静脉注射、米卡芬净100 mg静脉注射或阿尼芬净100 mg静脉注射)或两性霉素B脂质制剂(每日3～5 mg/kg静脉注射)。体外研究已证实该类药物具有更好的抗生物膜活性,但临床效果仍存在争议。切除后的抗真菌治疗最短疗程为6周,重症病例可延长至12周。翻修手术后,氟康唑400 mg静脉注射14天,随后改为口服氟康唑(400 mg,每日1次),总疗程至少6周,根据患者恢复情况与药敏结果可延长至12个月甚至更久[89-91]。曲霉属所致骨科感染首选伏立康唑治疗[92]。

由于缺乏已发表的文献,目前没有证据支持在第二阶段手术前停用抗菌药物。新证据表明,停用抗菌药物实际上可能会增加二期翻修失败的风险,需要重新审视其在二期翻修中治疗慢性PJI的作用[93,94]。

部分研究显示,以下方案可取得较好疗效:三期翻修术联合长疗程全身抗真菌治疗[95];术中加用利福平在内的抗菌药物(即便细菌培养阴性也可使用)[96,97];早期采用具备抗生物膜作用的抗真菌药物;骨水泥中添加两性霉素B[95,96]。但上述方案仍需更多研究进一步验证其疗效与安全性。

结　论

随着每年关节置换手术量持续增加,真菌性PJI发病率预计将呈上升趋势。目前尚无专门针对真菌性PJI的规范化诊疗指南,但临床处置需重点关注以下要点:完善微生物学诊断并对分离出的真菌开展抗真菌药敏试验;外科术式优先选择二期翻修术;使用载抗真菌药物骨水泥;以及开展长疗程全身抗真菌药物治疗。

参考文献

[1] Levy PY, Fenollar F, Stein A, et al. Propionibacterium acnes postoperative shoulder arthritis: an emerging clinical entity[J]. Clin Infect Dis, 2008, 46: 1884-1886.

[2] Brook I, Frazier EH. Infections caused by propionibacterium species[J]. Rev Infect Dis, 1991, 13: 819-822.

[3] Triffault-Fillit C, Ferry T, Laurent F, et al. Microbiologic epidemiology depending on time to occurrence of prosthetic joint infection: a prospective cohort study[J]. Clin Microbiol Infect, 2019, 25: 353-358.

[4] Benito N, Mur I, Ribera A, et al. The different microbial etiology of prosthetic joint infections according to route of acquisition and time after prosthesis implantation, including the role of multidrug-resistant organisms[J]. J Clin Med, 2019, 8: 673.

[5] Brüggemann H, Salar-Vidal L, Gollnick HPM, et al. A janus-faced bacterium: host-beneficial and—detrimental roles of cutibacterium acnes [J]. Front Microbiol, 2021, 12: 673845.

[6] Foster AL, Cutbush K, Ezure Y, et al. Cutibacterium acnes in shoulder surgery: a scoping review of strategies for prevention, diagnosis, and treatment[J]. Shoulder Elbow Surg, 2021, 30: 1410-1422.

[7] Mitterer JA, Frank BJH, Gardete-Hartmann S, et al. Changes of the microbiological spectrum and antibiotic resistance pattern in postoperative spinal implant infections with multiple culture-positive revision surgeries[J]. Spine J, 2022, 22: 1934-1943.

[8] Khalil JG, Gandhi SD, Park DK, et al. Cutibacterium acnes in spine pathology: pathophysiology, diagnosis, and management [J]. J Am Acad Orthop Surg, 2019, 27: e633-e640.

[9] Baroudi M, Daher M, Parks RD, et al. Cutibacterium acnes in spine surgery: pathophysiology, diagnosis, and treatment [J]. Spine J, 2024, 24: 1545-1552.

[10] Tai DBG, Lahr B, Suh GA, et al. Defeating the hidden foe: antibiotic therapy and clinical outcomes of cutibacterium acnes spinal implant infections[J]. Open Forum Infect Dis, 2023, 10: ofad403.

[11] Vilchez HH, Escudero-Sanchez R, Fernandez-Sampedro M, et al. Prosthetic shoulder joint infection by cutibacterium acnes: does rifampin improve prognosis? a retrospective, multicenter, observational study[J]. Antibiotics (Basel), 2021, 10: 475.

[12] Broly M, Ruffier L, Guillouzouic A, et al. Propionibacterium/cutibacterium species-related positive samples, identification, clinical and resistance features: a 10-year survey in a French

Hospital[J]. Eur J Clin Microbiol Infect Dis, 2020, 39: 1357－1364.

[13] Salar-Vidal L, Aguilera-Correa JJ, Brüggemann H, et al. Microbiological characterization of cutibacterium acnes strains isolated from prosthetic joint infections[J]. Antibiotics (Basel), 2022, 11: 1260.

[14] Osmon DR, Berbari EF, Berendt AR, et al. Diagnosis and management of prosthetic joint infection: clinical practice guidelines by the infectious diseases society of America[J]. Clin Infect Dis, 2013, 56: 1－25.

[15] Société de Pathologie Infectieuse de Langue Française, Collège des Universitaires de Maladies Infectieuses et Tropicales, Groupe de Pathologie Infectieuse Pédiatrique, et al. Recommendations for bone and joint prosthetic device infections in clinical practice (prosthesis, implants, osteosynthesis)[J]. Med Mal Infect, 2010, 40: 185－211.

[16] Beig M, Shirazi O, Ebrahimi E, et al. Prevalence of antibiotic-resistant cutibacterium acnes (formerly propionibacterium acnes) isolates, a systematic review and meta-analysis[J]. J Glob Antimicrob Resist, 2024, 39: 82－91.

[17] Corvec S, Aubin GG, Bayston R, et al. Which is the best treatment for prosthetic joint infections due to propionibacterium acnes: need for further biofilm in vitro and experimental foreign-body in vivo studies[J]. Acta Orthop, 2016, 87: 318－319.

[18] Khassebaf J, Hellmark B, Davidsson S, et al. Antibiotic susceptibility of propionibacterium acnes isolated from orthopaedic implant-associated infections[J]. Anaerobe, 2015, 32: 57－62.

[19] Crane JK, Hohman DW, Nodzo SR, et al. Antimicrobial susceptibility of propionibacterium acnes isolates from shoulder surgery[J]. Antimicrob Agents Chemother, 2013, 57: 3424－3426.

[20] Lavergne V, Malo M, Gaudelli C, et al. Clinical impact of positive propionibacterium acnes cultures in orthopedic surgery[J]. Orthop Traumatol Surg Res, 2017, 103: 307－314.

[21] Courdurié A, Lotte R, Ruimy R, et al. Clindamycin efficacy for cutibacterium acnes shoulder device-related infections[J]. Antibiotics (Basel), 2022, 11: 608.

[22] Hoch A, Fritz Y, Dimitriou D, et al. Treatment outcomes of patients with cutibacterium acnes-positive cultures during total joint replacement revision surgery: a minimum 2-year follow-up[J]. Arch Orthop Trauma Surg, 2023, 143: 2951－2958.

[23] Wang B, Toye B, Desjardins M, et al. A 7-year retrospective review from 2005 to 2011 of propionibacterium acnes shoulder infections in Ottawa, Ontario, Canada[J]. Diagn Microbiol Infect Dis, 2013, 75: 195－199.

[24] Furustrand Tafin U, Trampuz A, Corvec S. In vitro emergence of rifampicin resistance in propionibacterium acnes and molecular characterization of mutations in the rpoB gene[J]. J Antimicrob Chemother, 2013, 68: 523－528.

[25] Furustrand Tafin U, Corvec S, Betrisey B, et al. Role of rifampin against propionibacterium acnes biofilm in vitro and in an experimental foreign-body infection model[J]. Antimicrob Agents Chemother, 2012, 56: 1885－1891.

[26] Bayston R, Nuradeen B, Ashraf W, et al. Antibiotics for the eradication of propionibacterium acnes biofilms in surgical infection[J]. J Antimicrob Chemother, 2007, 60: 1298－1301.

[27] Rangan A, Falworth M, Watts AC, et al. Investigation and management of periprosthetic joint infection in the shoulder and elbow: evidence and consensus based guidelines of the British Elbow and Shoulder Society[J]. Shoulder Elbow, 2018, 10: 55－19.

[28] Kusejko K, Auñón A, Jost B, et al. The impact of surgical strategy and rifampin on treatment outcome in cutibacterium periprosthetic joint infections[J]. Clin Infect Dis, 2021, 72: e1064－e1073.

[29] Jacobs AM, Van Hooff ML, Meis JF, et al. Treatment of prosthetic joint infections due to propionibacterium. similar results in 60 patients treated with and without rifampicin[J]. Acta Orthop, 2016, 87: 60－66.

[30] Piggott DA, Higgins YM, Melia MT, et al. Characteristics and treatment outcomes of propionibacterium acnes prosthetic shoulder infections in adults[J]. Open Forum Infect Dis, 2016, 3: ofv191.

[31] Kruse CC, Ekhtiari S, Oral I, et al. The use of rifampin in total joint arthroplasty: a systematic review and meta-analysis of comparative studies[J]. J Arthroplasty, 2022, 37: 1650－1657.

[32] Kobayashi N, Matsushita K, Kamono E, et al. Effectiveness of rifampicin combination therapy for orthopaedic implant-related infections: a systematic review and meta-analysis[J]. Int J Antimicrob Agents, 2024, 64: 107359.

[33] Saltiel G, Meyssonnier V, Kerroumi Y, et al. Cutibacterium acnes prosthetic joint infections: is rifampicin-combination therapy beneficial[J]. Antibiotics (Basel), 2022, 11: 1801.

[34] Ceroni D, Kampouroglou G, Valaikaite R. Osteoarticular infections in young children: what has changed over the last years[J]. Swiss Med Wkly, 2014, 144: w13971.

[35] Yagupsky P. The past, present, and future of kingella kingae detection in pediatric osteoarthritis[J]. Diagnostics, 2022, 12: 2932.

[36] Wong M, Williams N, Cooper C. Systematic review of kingella kingae musculoskeletal infection in children: epidemiology, impact and management strategies[J]. Pediatr Health Med Ther, 2020, 11: 73－84.

[37] Le Saux N. Diagnosis and management of acute osteoarticular infections in children[J]. Paediatr Child Health, 2018, 23: 336－343.

[38] Juchler C, Spyropoulou V, Wagner N, et al. The contemporary bacteriologic epidemiology of osteoarticular infections in children in Switzerland[J]. J Pediatr, 2018, 194: 190－196.

[39] Le Saux N. Diagnosis and management of acute osteoarticular infections in children[J]. Paediatr Child Health, 2018, 23: 336－343.

[40] Saaved-Lozano J, Falup-Pecurariu O, Faust SN, et al. Bone and joint infections[J]. Pediatr Infect Dis J, 2017, 36: 788－799.

[41] Vallejo J, Sanghrajka AP, McNeil JC. The microbiology of musculoskeletal infections and antibiotic therapies[M]. In: Belthur MV, Ranade AS, Herman MJ, et al, editors. Pediatric Musculoskeletal Infections: Principles & Practice. Cham: Springer International Publishing; 2022. p. 17－34.

[42] Alcobendas Rueda RM, Núñez E, Martín L, et al. Oral versus intravenous antibiotics for pediatric osteoarticular infection: when and to whom[J]. Pediatr Infect Dis J, 2022, 41: 0351－0357.

[43] Alcobendas R, Remesal A, Murias S, et al. Outpatients with acute osteoarticular infections had favourable outcomes when they received just oral antibiotics without intravenous antibiotics[J]. Acta Paediatr, 2018, 107: 1792－1797.

[44] Nielsen AB, Holm M, Lindhard MS, et al. Oral versus intravenous empirical antibiotics in children and adolescents with uncomplicated bone and joint infections: a nationwide, randomised, controlled, non-inferiority trial in Denmark[J]. Lancet Child Adolesc Health, 2024, 8: 625－635.

[45] Roul-Levy A, Looten V, Bachy M, et al. Oral ambulatory treatment of acute osteomyelitis in children: a case-control study[J]. Pediatr Emerg Care, 2016, 32: 154－156.

[46] Matuschek E, Ahman J, Kahlmeter G, et al. Antimicrobial susceptibility testing of kingella kingae with broth microdilution and disk diffusion using EUCAST recommended media[J]. Clin Microbiol Infect, 2018, 24: 396－401.

[47] Mdingi VS, Mare PH, Marais LC. Factors associated with dissemination and complications of acute bone and joint infections in children[J]. SA Orthopaedic J, 2023, 22: 34－40.

[48] Keene A, Creighton J, Anderson T, et al. Kingella kingae spondylodiscitis: treatment failure with flucloxacillin[J]. Pediatr Infect Dis J, 2022, 41: 48－50.

[49] Serrano E, Ferri I, Galli L, et al. Amoxicillin-clavulanic acid empirical oral therapy for the management of children with acute haematogenous osteomyelitis[J]. Antibiotics (Basel), 2020, 9: 525.

[50] Murik O, Zeevi DA, Mann T, et al. Whole-genome sequencing reveals differences among kingella kingae strains from carriers and patients with invasive infections[J]. Microbiol Spectr, 2023, 11: e0389522.

[51] Salminen I, von Essen R, Koota K, et al. A pitfall in purulent arthritis brought out in kingella kingae infection of the knee[J]. Ann Rheum Dis, 1984, 43: 656－657.

[52] Christensen SH, Christensen BB. Kingella kingae induced septic arthritis in the knee revealing an unexpected diagnosis of multiple myeloma, a case report[J]. J Orthop Case Rep, 2024, 14: 62－65.

[53] Wensley K, McClelland D, Grocott N, et al. Case report: kingella kingae causing prosthetic joint infection in an adult [J]. Access Microbiol, 2023, 5: acmi000559. v3.

[54] Moussadiq M, Chabihi Z, Soleh A, et al. Rare case of multi-drug resistant kingella kingae postpartum septic arthritis of the shoulder: a case report[J]. Int J Surg Case Rep, 2025, 126: 110649.

[55] Tan TL, Kheir MM, Tan DD, et al. Polymicrobial periprosthetic joint infections: outcome of treatment and identification of risk factors[J]. J Bone Joint Surg Am, 2016, 98: 2082－2088.

[56] Ascione T, Balato G, Mariconda M, et al. Clinical and prognostic features of enterococcus spp prosthetic joint infections[J]. Eur Rev Med Pharmacol Sci, 2019, 23: 59－64.

[57] El Helou OC, Berbari EF, Marculescu CE, et al. Outcome of enterococcal prosthetic joint infection: is combination systemic therapy superior to monotherapy[J]. Clin Infect Dis, 2008, 47: 903－909.

[58] Kheir MM, Tan TL, Higuera C, et al. Periprosthetic joint infections caused by enterococci have poor outcomes[J]. J Arthroplasty, 2017, 32: 933－947.

[59] Lübbert C, Rodloff AC, Hamed K. Real-world treatment of enterococcal infections with daptomycin: insights from a large European Registry (EUCORE)[J]. Infect Dis Ther, 2015, 4: 259－271.

[60] Martin A, Loubet P, Salipante F, et al. Clinical features and outcomes of enterococcal bone and joint infections and factors associated with treatment failure over a 13－year period in a French teaching hospital [J]. Microorganisms, 2023, 11: 1213.

[61] Rasouli MR, Tripathi MS, Kenyon R, et al. Low rate of infection control in enterococcal periprosthetic joint infections [J]. Clin Orthop Relat Res, 2012, 470: 2708－2716.

[62] Thompson O, Rasmussen M, Stefánsdóttir A. A population-based study on the treatment and outcome of enterococcal prosthetic joint infections. a consecutive series of 55 cases [J]. J Bone Jt Infect, 2019, 4: 285－291.

[63] Tomero E, Soriano A. Prosthetic joint infection due to enterococcus sp treated with debridement, antibiotics and retention of the implant[J]. Clin Microbiol Infect, 2015, 21: e43－e44.

[64] Thieme L, Briggs S, Duffy E. In vitro synergism of penicillin and ceftriaxone against enterococcus faecalis [J]. Microorganisms, 2021, 9: 2150.

[65] Euba G, Lora-Tamayo J, Murillo O, et al. Pilot study of

ampicillin-ceftriaxone combination for treatment of orthopedic infections due to enterococcus faecalis [J]. Antimicrob Agents Chemother, 2009, 53: 4305-4310.

[66] Lorenzo MP, Kidd JM, Jenkins SG. In vitro activity of ampicillin and ceftriaxone against ampicillin-susceptible enterococcus faecium[J]. J Antimicrob Chemother, 2019, 74: 2269-2273.

[67] Renz N, Trebse R, Akgün D, et al. Enterococcal periprosthetic joint infection: clinical and microbiological findings from an 8-year retrospective cohort study[J]. BMC Infect Dis, 2019, 19: 1083.

[68] Tornero E, Senneville E, Euba G, et al. Characteristics of prosthetic joint infections due to enterococcus sp. and predictors of failure: a multi-national study [J]. Clin Microbiol Infect, 2014, 20: 1219-1224.

[69] Farsi S, Salama I, Escalante-Alderete E. Multidrug-resistant enterococcal infection in surgical patients, what surgeons need to know[J]. Microorganisms, 2023, 11: 238.

[70] Uçkay I, Pires D, Agostinho A, et al. Enterococci in orthopaedic infections: who is at risk getting infected[J]. J Infect, 2017, 75: 309-314.

[71] Holtom PD, Zamorano D, Patzakis MJ. Osteomyelitis attributable to vancomycin-resistant enterococci [J]. Clin Orthop Relat Res, 2002: 38-44.

[72] Pasticci MB, Baldelli F, Malincarne L, et al. Vancomycin-resistant enterococcus faecium osteoarthritis following staphylococcus aureus hip infection[J]. Orthopedics, 2005, 28: 1457-1458.

[73] McNamara DR, Steckelberg JM. Vancomycin[J]. J Am Acad Orthop Surg, 2005, 13: 89-92.

[74] Ries MD. Vancomycin-resistant enterococcus infected total knee arthroplasty[J]. J Arthroplasty, 2001, 16: 802-805.

[75] Coiffier G, Albert JD, Arvieux C. Optimizing combination rifampin therapy for staphylococcal osteoarticular infections [J]. Joint Bone Spine, 2013, 80: 11-17.

[76] Turnidge J, Kahlmeter G, Cantón R, et al. Daptomycin in the treatment of enterococcal bloodstream infections and endocarditis: a EUCAST position paper[J]. Clin Microbiol Infect, 2020, 26: 1039-1043.

[77] Cairns KA, Udy AA, Peel TN, et al. Therapeutics for vancomycin-resistant enterococcal bloodstream infections[J]. Clin Microbiol Rev, 2023, 36: e0005922.

[78] Holmberg A, Rasmussen M. Antibiotic regimens with rifampicin for treatment of enterococcus faecium in biofilms [J]. Int J Antimicrob Agents, 2014, 44: 78-80.

[79] Kamel NA, Elsayed KM, Awad MF, et al. Multimodal interventions to prevent and control carbapenem-resistant enterobacteriaceae and extended-spectrum β-lactamase producer-associated infections at a tertiary care hospital in egypt[J]. Antibiotics, 2021, 10: 509.

[80] No authors. Periprosthetic joint: current concepts and outlook[J]. EFORT Open Rev, 2019, 4: 180092.

[81] de Velde F, de Winter BCM, Koch BCP, et al. Non-linear absorption pharmacokinetics of amoxicillin: consequences for dosing regimens and clinical breakpoints[J]. J Antimicrob Chemother, 2016, 71: 2909-2917.

[82] Maurille C, Michon J, Isnard C, et al. Interest in the combination of antimicrobial therapy for orthopaedic device-related infections due to enterococcus spp[J]. Arch Orthop Trauma Surg, 2023, 143: 5515-5526.

[83] Baetz B, Boudrioua A, Hartke A. Alternatives to fight vancomycin-resistant staphylococci and enterococci [J]. Antibiotics, 2021, 10: 1116.

[84] Sendi P, Zimmerli W. Antimicrobial treatment concepts for orthopaedic device-related infection [J]. Clin Microbiol Infect, 2012, 18: 1176-1184.

[85] Holmberg A, Mörgelin M, Rasmussen M. Effectiveness of ciprofloxacin or linezolid in combination with rifampicin against enterococcus faecalis in biofilms[J]. J Antimicrob Chemother, 2012, 67: 433-439.

[86] Dinh A, McNally M, D'Anglejan E, et al. Prosthetic joint infections due to candida species: a multicenter international study[J]. Clin Infect Dis, 2024, 80: 347-355.

[87] Guan Y, Zheng H, Zeng Z, et al. Surgical procedures for the treatment of fungal periprosthetic infection following hip arthroplasty: a systematic scoping review[J]. Ann Med Surg (Lond), 2024, 86: 2786-2793.

[88] Escolà-Vergé L, Rodríguez-Pardo D, Lora-Tamayo J, et al. Candida periprosthetic joint infection: a rare and difficult-to-treat infection[J]. J Infect, 2018, 77: 151-157.

[89] Pappas PG, Kauffman CA, Andes DR, et al. Clinical practice guideline for the management of candidiasis: 2016 update by the infectious diseases society of america[J]. Clin Infect Dis, 2016, 62: e1-e50.

[90] Miller AO, Gamaletsou MN, Henry MW, et al. Successful treatment of candida osteoarticular infections with limited duration of antifungal therapy and orthopedic surgical intervention[J]. Infect Dis (Lond), 2015, 47: 144-149.

[91] Ueng SW, Lee CY, Hu CC, Hsieh PH, Chang Y. What is the success of treatment of hip and knee candidal periprosthetic joint infection[J]. Clin Orthop Relat Res, 2013, 471: 3002-3009.

[92] Kumashi PR, Safdar A, Chamilos, et al. Fungal osteoarticular infections in patients treated at a comprehensive cancer centre: a 10-year retrospective review[J]. Clin Microbiol Infect, 2006, 12: 621-626.

[93] Ascione T, Balato G, Mariconda, et al. Continuous antibiotic therapy can reduce recurrence of prosthetic joint infection in patients undergoing 2-stage exchange[J]. J Arthroplasty, 2019, 34: 704-709.

[94] Fraval A, Wang J, Tarabichi S, Parvizi J. Optimal timing for reimplantation in the setting of two-stage revision for

prosthetic joint infection[J]. Rev Esp Cir Ortop Traumatol, 2023, 67: 246－252.

[95] Baecker H, Frieler S, Geßmann J, et al. Three-stage revision arthroplasty for the treatment of fungal periprosthetic joint infection: outcome analysis of a novel treatment algorithm [J]. Bone Jt Open, 2021, 2: 671－678.

[96] Wang QJ, Shen H, Zhang XL, et al. Staged reimplantation for the treatment of fungal periprosthetic joint infection following primary total knee arthroplasty [J]. Orthop Traumatol Surg Res, 2015, 101: 151－156.

[97] Grzelecki D, Grajek A, Dudek P, et al. Periprosthetic joint infections caused by candida species a single-center experience and systematic review of the literature[J]. J Fungi (Basel), 2022, 8: 797.

新型抗菌药物的应用与氟喹诺酮类耐药性

33

Fouad Z. Sadek MBBCh, MScs, MD, FRCS[1,*]; Staffan Tevell[2,3,4]; Jaime Lora-Tamayo[5,6]; Rashid M. Tikhilov, MD[7]; Craig Aboltins[8,9]; Katherine A. Belden, MD[10]; Mats Bue, MD[11]; Ben Clark[12]; James B. Doub[13]; Alisagib A. Dzhavadov, MD[7]; Graham S. Goh[14]; Joan Gómez-Junyent[15]; Angela Hewlett[16]; Hakan Kocaoglu, MD[17]; Tobias Siegfried Kramer[18]; Richard Küehl[19,20]; Leibnitz J. Martinez, MD[21]; Laura Morata[22,23]; Dolors Rodriguez Pardo[24,25]; Mohammad Saeed, MD[26]; Edward Schwarz, MD[27]; Sunil Sharma[28]; Kenneth L. Urish, MD[29]; Bernadette Young[30,31];

[1] Kasr Alain Hospital, Cairo University, Egypt
[2] Department of Infectious Diseases, Karlstad Hospital, Karlstad, Sweden
[3] School of Medical Sciences, Faculty of Medicine and Health, Örebro University, Örebro, Sweden
[4] Centre for Clinical Research and Education, Region Värmland, Karlstad, Sweden
[5] Department of Internal Medicine, Hospital Universitario 12 de Octubre, Instituto de Investigacion Biomédic Madrid, Spain
[6] CIBER de Enfermedades Infecciosas (CIBERINFEC), Instituto de Salud Carlos Ⅲ, Madrid, Spain
[7] Vreden National Medical Research Center of Traumatology and Orthopedics, Ministry of Health of Russian Federation, St. Petersburg, Russian Federation
[8] Department of Infectious Diseases, Northern Health, Melbourne, Australia
[9] Department of Medicine, The University of Melbourne, Melbourne, Australia
[10] Division of Infectious Diseases, Sidney Kimmel Medical College at Thomas Jefferson University, Philadelphia, Pennsylvania, USA
[11] Aarhus University, Aarhus, Denmark
[12] Department of Infectious Diseases, Fiona Stanley Hospital, Murdoch, Western Australia
[13] University of Maryland School of Medicine, Baltimore, Maryland, USA
[14] Department of Orthopaedic Surgery, Boston University Medical Center, Boston, MA, USA
[15] Department of Infectious Diseases, Hospital del Mar, Hospital del Mar Research Institute, Universitat Pompeu Fabra (UPF), Barcelona, Spain
[16] Division of Infectious Diseases, University of Nebraska Medical Center, Omaha, NE, USA
[17] Ankara University Faculty of Medicine, Department of Orthopedics and Traumatology, Ankara, Turkey
[18] LADR Central Laboratory Dr. Kramer & Colleagues, Geesthacht, Germany; Institute of Hygiene and Environmental Medicine, Charité University Medicine, Berlin, Germany
[19] University Hospital Basel, Switzerland
[20] Centre for Musculoskeletal Infections, University Hospital Basel, Switzerland
[21] Hospital Dr Salvador B. Gautier, Santo Domingo, Dominican Republic
[22] Hospital Clinic, Barcelona, Spain
[23] Institut d'investigació Biomèdica August Pi i Sunyer (IDIBAPS), University of Barcelona
[24] Infectious Diseases Department, Vall d'Hebron, Hospital Universitari, Barcelona, Spain
[25] CIBERINFEC, ISCIII-CIBER of Infectious Diseases, Instituto de Salud Carlos Ⅲ, Madrid, Spain
[26] Medical City Complex, Baghdad, Iraq
[27] University of Rochester, Rochester, NY, USA
[28] Department of Infection, University Hospitals of Sussex, Brighton, UK
[29] University of Pittsburgh, Pennsylvania, USA
[30] Oxford University Hospitals NHS Foundation Trust, Oxford, UK
[31] Nuffield Department of Medicine, University of Oxford, Oxford, UK
[*] 通讯作者

问题 1：达巴万星、奥利万星、磷霉素或第五代头孢菌素等新型及长效抗菌药物是否具有应用价值?

Fouad Z. Sadek，James B. Doub，Mats Bue，Richard Küehl，Laura Morata

【回答/建议】 新型长效抗菌药物在假体周围关节感染(PJI)治疗中可能具有一定的应用价值，可作为一种安全、有效的替代治疗选择。目前，达巴万星相关证据较奥利万星更多；磷霉素相关证据很少。遗憾的是，目前尚无第五代头孢菌素用于PJI治疗的临床数据。因此，仍需进一步研究以明确这些药物在PJI治疗中的作用。

【证据等级】 有限。

【代表投票】 同意79.1%，不同意8.2%，弃权12.7%(中等共识：明显多数支持)。

依　据

在抗菌药物耐药性的出现和传播已被认为是全球公共卫生威胁的背景下，新型抗菌药物受到广泛关注[1]。部分新型抗菌药物虽最初获批适应证有限，但已被用于复杂软组织和骨感染，其抗菌谱主要覆盖PJI中最常见的革兰氏阳性致病菌。骨科植入物相关感染通常需要长期抗菌治疗，以清除这类感染中常见的生物膜和细胞内细菌[2]。

为了在不增加整体医疗成本的前提下缩短住院时间或避免住院治疗，两种长效脂糖肽类抗菌药物，即奥利万星和达巴万星，已获批用于急性细菌性皮肤及皮肤结构感染(acute bacterial skin and skin structure infections，ABSSSIs)。部分研究也纳入了PJI、骨髓炎等复杂感染病例[3-6]。延长该类药物疗程有助于减少耐药菌产生，不仅有望降低患者住院率，还可避免长期留置静脉导管，进而减少导管相关并发症；其对控制耐药性也可能具有一定益处[7]。

研究者通过系统综述评估了达巴万星、奥利万星、磷霉素及第五代头孢菌素在PJI治疗中的作用。研究检索了PubMed(274项研究)和Scopus(106项研究)数据库。纳入标准为采用新型长效抗菌治疗PJI的临床病例研究，综述类文献不予纳入。初始检索仅有1项研究符合纳入标准，因此研究者重新评估了所有涉及目标抗菌治疗PJI的临床应用研究，并通过查阅参考文献进行人工补充筛选，最终纳入16项涉及达巴万星、奥利万星和磷霉素临床应用的研究。数据提取过程中，从其他感染的混合病例系列中提取PJI病例。达巴万星是研究最多的药物，共识别出11项临床研究；奥利万星仅有3项研究，磷霉素有2项研究，未发现第五代头孢菌素相关研究。

1. 达巴万星

2017—2023年共发表11项研究，讨论了达巴万星用于PJI治疗的情况[1-5,8-11,15]。其中1项为前瞻性研究，其余均为回顾性研究；6项为多中心研究，5项为单中心研究。共675例患者接受静脉达巴万星治疗，其中245例因PJI接受治疗。受累关节以髋关节(89例)和膝关节(63例)最为常见，另包括肩关节(4例)和踝关节(1例)。治疗涉及多种微生物，主要包括葡萄球菌属，如耐甲氧西林金黄色葡萄球菌(MRSA)、甲氧西林敏感金黄色葡萄球菌(MSSA)、耐甲氧西林表皮葡萄球菌(MRSE)及其他凝固酶阴性葡萄球菌，以及肠球菌属、链球菌属、棒状杆菌属、混合感染和培养阴性病例。

达巴万星的静脉给药方案存在较大差异，包括短疗程方案，即初始剂量1 500 mg，1周后再次给予1 500 mg；也包括较长疗程方案，如初始剂量1 500 mg或1 000 mg，随后每周500 mg。另有一种方案为初始剂量1 500 mg，随后每2周1 000 mg；还有一种方案为初始剂量750 mg，随后维持750 mg，并根据肾功能调整剂量。各组治疗疗程差异显著，短者仅给药1～2次，长者可达3个月。手术干预方式报道并不清晰，包括DAIR、一期或二期手术以及切除性关节成形术等。

达巴万星治疗结局基于感染清除情况进行评估，但不同研究的评估时间不一。除1项研究[4]报告结局较差，即17例患者中8例感染清除、2例PJI相关死亡、4例复发、3例接受抗菌药物抑制治疗外，其余研究报告的良好结局率为75%～90%，但随访时间不一，从最短90天至最长1年以上。已有研究报告药物不良反应，但由于病例数较少，尚无法得出有意义的结论；不良反应发生率为3%～13%，包括皮疹、心动过速、白细胞减少和肾功能损害。

2. 奥利万星

2017—2020年共发表3项研究，讨论了奥利万星在

少数病例中的应用情况[6,7,14]。在576例接受奥利万星治疗的患者中，仅29例因PJI接受治疗：其中第一项研究纳入2例患者[6]，第二项研究纳入3例患者[7]，第三项研究纳入24例患者[15]。致病微生物主要为金黄色葡萄球菌，包括MRSA和MSSA，另有1例MRSE。

奥利万星给药方案差异较大：第一种方案为每次1 200 mg，每两周给药2次；第二种方案首剂1 200 mg，后续每周800 mg维持；第三种方案为每10天给药1 200 mg。除一项研究中有2例患者采用一期翻修术治疗外，其余研究均未详述外科干预方式。各项研究感染清除率数据如下：第一项研究随访30天，3例中2例感染清除；第二项研究随访6个月，2例全部治愈；第三项研究在随访3个月及6个月时，24例中有20例清除感染，清除率83.3%。所有纳入感染病例总体药物不良反应发生率为3.7%～6.6%，但文中未单独区分PJI病例的不良反应数据。

3. 磷霉素

2019年发表的2项研究讨论了磷霉素在PJI治疗中的应用[15,16]。在95例PJI患者中，54例接受含磷霉素的联合治疗，主要与万古霉素或达托霉素联用。受累关节包括髋关节55例、膝关节35例、肘关节2例、肩关节2例和踝关节1例。其中一项研究[14]分离出的微生物包括粪肠球菌、屎肠球菌和铅黄肠球菌；另一项研究[16]分离出的病原体为阴沟肠杆菌。给药方案方面，一项研究未明确说明；另一项研究采用磷霉素5 g静脉给药，每3小时1次，平均治疗时间为14天（3～90天）。所采用的手术干预方式包括DAIR、一期和二期手术，另有2例患者接受关节融合术。针对肠球菌属感染，感染清除率为85%；加用磷霉素组治愈率为95%，未加用磷霉素组为80%（$P=0.621$）。未报告磷霉素相关的特定药物不良反应。

4. 第五代头孢菌素

尽管多项报告显示头孢洛林和头孢比普对多种革兰氏阳性菌和革兰氏阴性菌有效，但目前尚未发现评估第五代头孢菌素用于PJI治疗的临床研究。

结 论

关于长效抗菌药物、磷霉素和第五代头孢菌素用于PJI治疗的研究数量有限。现有研究多为回顾性小样本队列研究，通常从混合感染病例系列中提取，以及病例报告；多数情况下缺乏长期随访数据。这些药物是否使用以及手术方案的选择，主要由医师根据患者的个体情况决定，目前尚无统一使用标准。

现有少量关于达巴万星的研究表明，使用该药物可缩短住院时长、让患者更早出院，具备门诊治疗可行性；该药安全性与疗效良好，还可节约医疗成本，甚至能够作为挽救性治疗方案[3,4]。

关于奥利万星的可用数据仍极为有限，但目前看来，其可作为每日静脉抗菌药物输注的安全、有效替代选择，用于治疗复杂革兰氏阳性菌感染。

在现有证据有限的情况下，磷霉素作为其他抗菌药物的附加用药显示出一定价值。目前尚未发现第五代头孢菌素用于PJI患者治疗的临床证据。尽管如此，现有研究数据仍可为后续开展设计严谨、结构完善的新型抗菌药物评估研究提供参考。

问题2：鉴于近期关于氟喹诺酮类药物的安全性警示，在有其他替代抗菌药物可用时，该类药物在采用植入物保留策略治疗革兰氏阴性菌或葡萄球菌所致假体周围关节感染中是否仍具有应用价值？

Staffan Tevell，Craig Aboltins，Angela Hewlett，Dolors Rodriguez Pardo，Bernadette Young

【回答/建议】 基于氟喹诺酮类药物的疗效及严重不良事件的绝对风险较低，该类药物在采用DAIR方案治疗的革兰氏阴性菌和葡萄球菌性PJI中具有应用价值。对于存在严重不良事件风险的患者，需完善治疗前相关检查、梳理用药史、充分告知患者用药相关信息，并在治疗期间严密监测。

【证据等级】 有限。

【代表投票】 同意87%，不同意11%，弃权2%（强共识：超多数支持）。

依　据

氟喹诺酮类药物常用于革兰氏阴性菌和葡萄球菌引起的 PJI 的口服治疗阶段[17-22]。已有报道提示,其可能引发肌腱病、神经病变、血糖异常及主动脉瘤等严重不良事件[23-28],因此监管机构已就氟喹诺酮类药物的使用发出警告。虽然这些警告并非专门针对 PJI,但仍建议在特定患者类别中谨慎使用。本综述总结了氟喹诺酮类药物用于 PJI 治疗的风险与获益。

1. 氟喹诺酮类药物在 PJI 中的应用

(1) 革兰氏阴性菌 PJI:7 项队列研究比较了含氟喹诺酮类药物的治疗方案与替代治疗方案,其中 4 项研究报道从氟喹诺酮类药物治疗中获益[29-32]。对 6 项研究[29-34]共 326 例患者数据的汇总分析显示,氟喹诺酮类药物的治愈率显著提高(83% *vs*. 57%,$P = 0.000\ 1$)。与之相反,近期一项纳入 100 例患者的前瞻性队列研究未发现氟喹诺酮类药物用于革兰氏阴性菌 PJI 具有显著优势[35]。

(2) 采用 DAIR 治疗的葡萄球菌性 PJI:12 项观察性研究比较了含氟喹诺酮类药物的抗菌药物方案与其他方案在采用 DAIR 治疗的葡萄球菌性 PJI 中的疗效[30,36-46]。大多数研究未发现结局存在统计学差异。然而,对 8 项研究[30,36-42]共 778 例患者的未调整数据进行汇总分析发现,氟喹诺酮类药物的基础方案与治疗成功率提高相关(报告治愈率 87% *vs*. 75%,$P<0.000\ 1$)。

多项研究在单变量分析中发现氟喹诺酮类药物具有积极作用,但在多变量分析中未观察到相同结果[41-43]。Shabana 等的多变量分析显示,氟喹诺酮类耐药是临床失败的独立危险因素[46];而 Senneville 等[38]报道,氟喹诺酮/利福平治疗可独立预测缓解。一项荟萃分析提示,氟喹诺酮/利福平联合方案较其他含利福平抗菌药物策略更有效[47]。

2. 氟喹诺酮类药物治疗期间潜在不良反应综述

(1) 肌腱病:动物模型显示,氟喹诺酮类药物可诱发肌腱病变[48],多项人体观察性研究评估了氟喹诺酮类药物治疗相关肌腱损伤/断裂风险[49-62]。已有研究报道氟喹诺酮类药物使用与肌腱病发生率升高相关;一项大型人群研究显示,氟喹诺酮类药物治疗患者肌腱炎发生率为 6.61/10 万人年,对照组为 3.64/10 万人年[58-60]。多项研究报道,与环丙沙星或莫西沙星相比,左氧氟沙星的相关风险更高[49-52],但一项聚焦该问题的系统综述未证实这种差异风险[63]。跟腱或肩袖损伤手术修复后 3 个月内接受环丙沙星或左氧氟沙星治疗,与 2 年内较高的翻修率相关[49]。多种合并症及患者相关因素可能增加氟喹诺酮类药物导致的相关肌腱病风险[53-58]。

(2) QT 间期延长与心律失常:氟喹诺酮类药物可延长 QT 间期[64-65]。一项小型非对照回顾性队列研究报告,基线 QTc 间期延长患者接受左氧氟沙星治疗后,室性心动过速发生率为 0.2%[66]。部分研究显示,莫西沙星与较高的心律失常风险相关[67,68],但其他研究未发现莫西沙星与其他抗菌药物相比存在显著差异[65,67-69]。左氧氟沙星相关研究结果同样不一致[67,68,70-72]。Polgreen 等[73]和 Ellenardottir 等[74]开展的大型人群研究未发现氟喹诺酮类药物与室性心律失常或院外心搏骤停额外风险相关。

(3) 主动脉瘤和(或)夹层:有假设认为,氟喹诺酮类药物诱导的胶原降解可能发生于血管壁,并可能增加主动脉瘤或夹层的发病风险[75]。然而,氟喹诺酮类药物与主动脉瘤或夹层之间的关系仍存在争议。流行病学研究关于氟喹诺酮类药物与主动脉瘤或夹层关系的结果并不一致[52,61,69,76-90],其中仅 2 项研究提供了不同氟喹诺酮类药物的分层数据[52,85]。既往存在主动脉瘤和(或)夹层的氟喹诺酮类药物使用者,其主动脉相关病死率更高[76,91]。Dong 等[90]的研究显示,感染状态与主动脉瘤或夹层存在相关性。Gopalakrishnan 等[83]最初以阿莫西林为对照,发现氟喹诺酮类药物与主动脉瘤或夹层存在相关性,但在排除无基线影像学检查患者后,该相关性不再具有统计学意义。5 项系统综述均报道,与其他抗菌药物或未使用抗菌药物相比,氟喹诺酮类药物使用后主动脉瘤的发病风险增加[91-95];但 2 项综述未发现其与主动脉夹层相关[93,94];另有 1 项综述报道,与其他广谱抗菌药物相比,使用氟喹诺酮患者的主动脉瘤和(或)夹层的发病风险并未更高[84]。

(4) 周围神经病变与中枢神经系统(central nervous system,CNS)毒性:氟喹诺酮类药物使用与周围神经病变、重症肌无力加重及 CNS 毒性相关[96-99]。3 项病例对照研究报告,与对照组相比,氟喹诺酮类药物使用期间或之后,周围神经病变风险升高[100-102]。Morales 等[102]报道,氟喹诺酮类药物暴露后周围神经病变风险升高可持续 180 天。关于 CNS 毒性,Ellis 等[100]报道其风险比(HR)为 1.08(95% *CI*:1.05～1.11)。

(5) 视网膜脱离:11 项研究评估了氟喹诺酮类药物相关胶原降解是否可导致视网膜脱离[103-113]。Etminan 等[105]发现,当前使用氟喹诺酮类药物与视网膜脱离风险增加相关($RR = 4.50$,95% *CI*:3.56～5.70),而近期或既往使用未见相关风险;但该研究结论未能在其他研

究场景中得到复现[106]。其他研究同样报告了相互矛盾的结果，其中部分研究报道多种其他抗菌药物以及氟喹诺酮类药物均与视网膜脱离相关[109-112]。2 项系统综述不支持氟喹诺酮类药物使用与视网膜脱离之间存在相关性[114,115]。

（6）血糖异常：氟喹诺酮类药物用药期间可引发血糖异常，包括低血糖和高血糖[116-120]。该风险在糖尿病患者中更为突出，特别是在使用莫西沙星[116,119]或左氧氟沙星[118,120]时；与胰岛素或磺脲类药物联用时风险进一步增加[120]。一项系统综述认为，糖尿病患者使用氟喹诺酮类药物时必须谨慎，环丙沙星可能是最不易导致血糖异常的氟喹诺酮类药物[121]。

结　论

现有数据以中等确定性提示，对于采用 DAIR 治疗的革兰氏阴性菌 PJI，氟喹诺酮类药物治疗可能具有潜在独立获益。对于采用 DAIR 治疗的葡萄球菌性 PJI，有一定证据表明，与其他利福平联合方案及非利福平基础方案相比，氟喹诺酮类药物联合利福平可改善临床结局。现有证据提示，氟喹诺酮类药物使用与肌腱病、周围神经病变及糖尿病患者血糖异常风险增加相关，尽管绝对风险较低。关于氟喹诺酮类药物与心律失常、主动脉瘤和夹层以及视网膜脱离之间的相关性，现有证据存在矛盾。

致谢：经 ICM 执行委员会批准后，作者延续并拓展了 ICM 初始工作，以完成一项完整的系统综述[122]。

资助：本研究获斯塔凡·特韦尔获韦姆兰地区研究委员会（LIVFOU）及瑞典政府与郡议会 ALF 协议（瑞典厄勒布鲁郡，OLL-967677）资助；贝尔纳黛特·杨获英国国家卫生研究院（NIHR）牛津生物医学研究中心（BRC）资助。

问题 3：对于氟喹诺酮类耐药的革兰氏阴性菌引起的植入物相关感染，有哪些可用的抗菌药物？

Jaime Lora-Tamayo，Ben Clark，Tobias Siegfried Kramer，Sunil Sharma，Graham S. Goh，Joan GómezJunyent

【回答/建议】 全疗程静脉使用体外药敏显示敏感的 β-内酰胺类抗菌药物，联合或不联合多黏菌素 E（黏菌素，*colistin*），其治疗成功率可能与氟喹诺酮类相近。复方磺胺甲噁唑在此类感染治疗中也可能具有一定作用。

【推荐强度】 弱。

【代表投票】 同意 90.2%，不同意 5.9%，弃权 3.9%（完全共识：意见一致）。

【摘　要】 大多数观察性研究支持将氟喹诺酮类药物用于革兰氏阴性杆菌所致 PJI 的治疗，尤其是在采用 DAIR 的情况下。当该类抗菌药物无法使用时，观察到患者预后较差，因此有必要明确替代的治疗方案。然而，目前尚无前瞻性比较研究支持某一特定抗菌治疗方案。在最具潜力的替代方案中，静脉用 β-内酰胺类药物联合或不联合多黏菌素 E，可能获得较高的治疗成功率。口服复方磺胺甲噁唑的疗效尚不明确。其他治疗方案，如静脉用磷霉素或四环素类药物，仍需进一步研究后方可推荐使用。

【方　法】 采用预设检索策略检索 PubMed 和 Scopus 数据库，使用 Covidence 对题名和摘要进行筛选，并根据需要补充纳入已审阅文献中的参考文献。共检索到 231 篇文献，最终纳入 29 篇用于本综述。

依　据

大多数观察性研究一致支持将氟喹诺酮类药物，主要为环丙沙星，作为革兰氏阴性杆菌所致 PJI 的首选抗菌药物，尤其是在采用 DAIR 治疗的情况下[123-128]。尽管如此，革兰氏阴性菌 PJI 的发生率正在上升，由氟喹诺酮类耐药菌引起的感染事件也在增加[129]。关于氟喹诺酮类耐药革兰氏阴性菌 PJI 的最佳抗菌治疗方案，临床文献十分有限，截至目前尚无相关比较研究。基于现有观察性研究，氟喹诺酮类药物的主要替代方案总结如下。

1. 静脉注射 β-内酰胺类药物

尽管已有证据支持在骨与关节感染中使用口服抗菌药物[130,131]，但大多数 β-内酰胺类药物口服生物利用度较低，骨组织穿透性较差[132]。此外，与其他类别的抗菌药物相比，其对生物膜内细菌的活性较弱[133]。因此，优化药代动力学可能是确保足够抗生物膜活性的关键。

从直观上看，如果 PJI 治疗依赖感染部位达到有效抗菌药物浓度，那么通过静脉给药以确保较高血清药物水平可能是合理的[134]。此外，也可考虑采用药代动力

学/药效学优化给药方案,如持续输注或延长输注[135]。

在这方面,Grossi 等[134]报道,氟喹诺酮类耐药革兰氏阴性杆菌所致 PJI 患者接受静脉 β-内酰胺类药物治疗后,中位治疗时间为 90 天,治愈率为 83%;其中采用 DAIR 治疗患者的成功率为 71%。值得注意的是,该治愈率与环丙沙星治疗氟喹诺酮类药物敏感革兰氏阴性杆菌所致 PJI 的治愈率相近。

遗憾的是,目前尚无不同β-内酰胺类药物之间的头对头比较研究。因此,具体抗菌药物的选择通常依据标准抗菌药物敏感性试验,即最低抑菌浓度(MIC)。新型β-内酰胺/β-内酰胺酶抑制剂复合制剂对产超广谱 β-内酰胺酶和产碳青霉烯酶微生物具有活性,将增加可用治疗选择,但仍需进一步比较研究验证。

2. 基于黏菌素或磷霉素的联合治疗

将多黏菌素 E 与第二种抗菌药物联合使用的理论基础在于,其对位于生物膜内层的革兰氏阴性杆菌具有活性,而这一作用机制与多数抗菌药物主要作用于生物膜表层的机制互补[136]。此外,多黏菌素 E 的作用机制可能增强其他药物的通透性[137]。事实上,在生物膜实验模型中,多黏菌素 E 与其他抗菌药物联合使用已显示出协同或相加作用[138,139]。

2 项聚焦假单胞菌属骨关节感染(包含骨科相关感染和 PJI)的单中心回顾性研究显示,多黏菌素 E 联合静脉 β-内酰胺类药物治疗的效果较好,治愈率分别为 73%和 82%[135,140]。

此外,近期一项前瞻性多中心研究纳入 44 例氟喹诺酮类耐药革兰氏阴性杆菌所致骨与关节感染患者,其中 73%为骨科相关感染,34%为 PJI。患者接受手术联合多黏菌素 E 加静脉 β-内酰胺类药物治疗,中位治疗时间为 4 周,随后继续静脉 β-内酰胺类药物治疗 2 周。研究报告长期治愈率为 82%,某些亚组患者也获得较好结果,例如采用 DAIR 治疗病例的治愈率为 80%[141]。

该抗菌药物方案的一个主要缺点是多黏菌素 E 的肾毒性,其中一项研究报告 20%的患者因不良反应停用抗菌药物;但该毒性均为可逆,并且可能通过治疗药物监测血药浓度进行预判[141]。

静脉磷霉素联合方案可作为多黏菌素 E 的替代选择[138],但其剂量仍不明确[142],且克雷伯菌属和铜绿假单胞菌的 MIC 可能较高[143]。此外,尽管已有部分证据支持其在骨与关节感染中的疗效[144],但在 PJI 治疗中的报道仍较少。近期,Prié 等[145]在一项以关节翻修术为主要治疗方式的假单胞菌 PJI 回顾性病例系列中报告,8 例接受 β-内酰胺类药物联合磷霉素治疗的患者亚组治愈率为 90%。

3. 复方磺胺甲噁唑

复方磺胺甲噁唑因口服生物利用度高,具有口服给药优势[146]。它是治疗革兰氏阴性杆菌感染时氟喹诺酮类药物的经典替代选择。然而,专门评价接受该抗菌药物治疗患者结局的临床数据出人意料地缺乏。此外,既往异物感染动物模型显示,复方磺胺甲噁唑活性很低[147]。

在若干大型革兰氏阴性菌 PJI 病例系列中,少数患者接受了复方磺胺甲噁唑治疗,但相关治疗结果也较差[124,126]。此外,复方磺胺甲噁唑对某些革兰氏阴性杆菌,如铜绿假单胞菌,缺乏抗菌活性。

尽管存在上述限制,一项革兰氏阴性菌 PJI 前瞻性多中心研究报告,13 例接受复方磺胺甲噁唑治疗的患者,采用双倍强度片剂、每日 2 次给药,治愈率为 92%,但仅 4%的微生物为氟喹诺酮类耐药菌[148]。

4. 其他替代抗菌药物

显然,上述抗菌治疗策略的疗效仍需通过比较研究予以确认。鉴于其他抗菌药物具有体外活性,也可考虑其潜在应用价值,但目前缺乏支持其使用的充分临床数据。

在这方面,替加环素也可能在氟喹诺酮类耐药肠杆菌感染治疗中具有潜在作用,但实验研究提示其单药治疗对生物膜活性的作用有限[138],且目前仅有零星临床应用报道[149]。此外,局部抗菌治疗,包括关节内灌注[150]或其他载体给药,以及噬菌体治疗[151]的疗效仍需进一步研究。

结　论

氟喹诺酮类耐药革兰氏阴性杆菌所致 PJI 的最佳抗菌治疗方案仍不明确。现有临床数据稀缺且异质性较大。尽管如此,对于特定革兰氏阴性杆菌具有体外抗菌活性的 β-内酰胺类药物,采用延长静脉输注方式,单独使用或联合多黏菌素 E,可能获得与氟喹诺酮类药物相近的治疗成功率。使用此类方案时,必须权衡药物毒性风险以及静脉治疗本身的不利因素。复方磺胺甲噁唑可考虑作为序贯口服辅助治疗。

问题 4：是否有正在研发且骨组织穿透性更好的抗菌药物？

Rashid M. Tikhilov，Alisagib A. Dzhavadov，Katherine A. Belden，Mats Bue，Hakan Kocaogğlu，Leibnitz J. Marttnez，Mohammad Saeed，Edward Schwarz，Kenneth L. Urish

【代表投票】 同意 88%，不同意 7%，弃权 5%（强共识：超多数支持）。

依 据

全身应用抗菌药物是预防和治疗骨感染的关键组成部分[152]。抗菌治疗成功与否取决于其骨穿透性特征[153]。本综述旨在明确，在 PJI 背景下是否存在正在研发且骨穿透性更好的抗菌药物。

研究检索了 PubMed 和 Scopus 数据库，检索时间为建库起至 2024 年 12 月 31 日。检索策略包括以下术语："bone penetration"或"bone concentration"，以及"anti-bacterial agents"或 antibacterial 或 antibiotic，或"bone-targeted antibiotic"，或"bisphosphonate-conjugated antibiotic"。初步文献检索共获得 1 217 条记录。剔除 126 条重复记录后，对 1 091 项研究的题名和摘要进行了筛选；随后对 229 项研究进行全文复审。最终，14 项研究被纳入本综述[154-167]。

目前已有若干研究探讨了达巴万星、奥利万星、阿法比星、左奈氟沙星和头孢地尔等新型抗菌药物的骨穿透性[154-158]。这些抗菌药物显示出的骨穿透性特征超过了多种骨与关节感染病原体的最低抑菌浓度（MIC）。然而，不同研究之间存在方法学差异，因此尚无法明确这些抗菌药物相较于传统抗菌药物是否具备更优的骨穿透性。这些差异包括样本量、治疗情境、物种、骨活检或微透析等动态组织采样方式、分析测定方法以及组织处理技术。此外，骨科植入物的存在也可能影响抗菌药物的骨组织渗透效果，但相关研究仍不充分。

此外，还有一类新型药物被称为"骨靶向抗菌药物"。此类药物中，抗菌药物可通过化学方式连接至已知对骨组织具有高亲和力的分子，如双膦酸盐偶联抗菌药物（bisphosphonate-conjugated antibiotics，BCAs）；也可被封装于对骨组织具有高亲和力的载体中[159-167]。

本研究回顾了 5 项关于不同 BCAs 的研究[159-163]。在第一项研究中，Sedghizadeh 等[159]发现，环丙沙星偶联双膦酸盐与羟基磷灰石具有较高结合能力，并在体外以及植入物相关骨髓炎大鼠模型体内，对甲氧西林敏感金黄色葡萄球菌（MSSA）、甲氧西林耐药金黄色葡萄球菌（MRSA）、铜绿假单胞菌和伴放线聚集杆菌显示出疗效。在后续研究中，这些研究者评估了喹诺酮类抗菌药物及其数种双膦酸盐偶联形式，发现其能够以剂量依赖方式抑制金黄色葡萄球菌生物膜[160]。Adjei-Sowah 等[161]在体外骨片实验中证实，西他沙星和泰地唑胺的双膦酸盐及羟基双膦酸盐偶联物对 MSSA 和 MRSA 具有抗菌/裂解活性。Ren 等[162,163]使用西他沙星的双膦酸盐和羟基双膦酸盐偶联物开展了 2 项体内研究，并在小鼠模型中证明其具有预防和治疗 MRSA 植入物相关骨髓炎的能力。

本研究还回顾了 4 项评估骨靶向构建体封装抗菌治疗的研究[164-167]。Cong 等[164]开展了胶束封装万古霉素的开创性研究。Lin 等[165]证明，利塞膦酸钙纳米颗粒（calcium-risedronate nanoparticles，Ca-RISNPs）可在离体条件下与人骨组织强力结合并渗透其中。Aguilera-Correa 等[166]在体外和兔骨髓炎模型中评估了骨靶向介孔二氧化硅纳米颗粒针对 MRSA 的疗效。Sun 等[167]发现，经聚乙二醇 PEG 和天冬氨酸六肽修饰的 β-环糊精 Asp6-β-CD，可在离体条件下特异性靶向骨组织中的羟基磷灰石成分，并在裸鼠模型中使未修饰 β-CD 的累积量增加 10 倍；另外，将诺氟沙星装载至 Asp6-β-CD 构建体后，可显著提高其在大鼠骨髓炎模型中的疗效。

Tabit 等[168]和 Nielsen 等[169]的综述报告称，既往研发的抗菌药物已显示出良好的骨穿透性，其浓度可超过常见骨与关节感染病原体的 MIC。此外，这些研究强调，随着技术的不断进步，研究方法也在相应演变。这一发展有助于开展新的研究，从而提高获得骨穿透性特征新认识的可能性。

除比较新型抗菌药物与已获临床批准抗菌药物在骨科组织中的渗透性外，为此类研究制订清晰且一致的方法学方案也至关重要，这将有助于比较不同抗菌药物在骨穿透潜力方面的结果。

参考文献

[1] Núñez-Núñez M，Casas-Hidalgo I，García-Fumero R，et al.

Dalbavancin is a novel antimicrobial against gram-positive pathogens: clinical experience beyond labelled indications[J]. Eur J Hosp Pharm, 2020, 27: 310-312.

[2] Morata L, Cobo J, Fernández-Sampedro M, et al. Safety and efficacy of prolonged use of dalbavancin in bone and joint infections[J]. Antimicrob Agents Chemother, 2019, 63: e02280-e0218.

[3] Martín LB, Fernández MM, Ruiz JMP, et al. Dalbavancin for treating gram-positive bacteria prosthetic joint infections: a proposal for a low dose strategy. a retrospective cohort[J]. Rev Esp Quimioter, 2019, 32: 532-538.

[4] Matt M, Duran C, Courjon J, et al. Dalbavancin treatment for prosthetic joint infections in real-life: a national cohort study and literature review[J]. J Glob Antimicrob Resist, 2021, 25: 341-345.

[5] Simon S, Frank BJH, Hartmann S, et al. Dalbavancin in gram-positive periprosthetic joint infections[J]. J Antimicrob Chemother, 2022, 77: 2274-2277.

[6] Antony SJ, Cooper LG. Use of oritavancin (novel new lipoglycopeptide) in the treatment of prosthetic joint infections (pji): a possible alternative novel approach to a difficult problem[J]. Infect Disord Drug Targets, 2017, 17: 77-80.

[7] Redell M, Sierra-Hoffman M, Assi M, et al. The chrome study, a real-world experience of single-and multiple-dose oritavancin[J]. Open Forum Infect Dis, 2019, 6: ofz479.

[8] Bouza E, Valerio M, Soriano A, et al. Dalbavancin in the treatment of different gram-positive infections: a real-life experience[J]. Int J Antimicrob Agents, 2018, 51: 571-577.

[9] Wunsch S, Krause R, Valentin T, et al. Multicentre clinical experience of real life dalbavancin use in gram-positive infections[J]. Int J Infect Dis, 2019, 81: 210-214.

[10] Baia F, Aldieri C, Cattelan A, et al. Efficacy and safety of dalbavancin in the treatment of acute bacterial skin and skin structure infections (absssis) and other infections in a real-life setting: data from an Italian observational multicentric study (dalbita study)[J]. Expert Rev Anti Infect Ther, 2020, 18: 1271-1279.

[11] Ruiz-Sancho A, Núñez-Núñez M, Castelo-Corral L, et al. Dalbavancin as suppressive antibiotic therapy in patients with prosthetic infections: efficacy and safety[J]. Front Pharmacol, 2023, 14: 1185602.

[12] Tobudic S, Forstner C, Burgmann H, et al. Real-world experience with dalbavancin therapy in gram-positive skin and soft tissue infection, bone and joint infection[J]. Infection, 2019, 47: 1013-1020.

[13] Doub JB, Alkayali T, Amoroso A, et al. Effective use of a two-dose regimen of dalbavancin to treat prosthetic joint infections and spinal hardware infections[J]. Eur J Orthop Surg Traumatol, 2023, 33: 3655-3659.

[14] Van Hise NW, Chundi V, Didwania V, et al. Treatment of acute osteomyelitis with once-weekly oritavancin: a two-year, multicenter, retrospective study[J]. Drugs Real World Outcomes, 2020, 7(Suppl 1): S41-S45.

[15] Renz N, Trebse R, Akgün D, et al. Enterococcal periprosthetic joint infection: clinical and microbiological findings from an 8-year retrospective cohort study[J]. BMC Infect Dis, 2019, 19: 1083.

[16] Bouige A, Fourcade C, Bicart-Se A, et al. Characteristics of enterobacter cloacae prosthetic joint infections[J]. Med Mal Infect, 2019, 49: 511-518.

[17] Zimmerli W. Orthopedic implant—associated infections[M]. In: Mandell, Douglas, and Bennett's Principles and Practice of Infectious Diseases. 9th ed. Amsterdam: Elsevier, 2021: 1430-1442.

[18] Gachet B, Dechartres A, Senneville E, et al. Systematic review on oral antibacterial relay therapy for acute staphylococcal prosthetic joint infections treated with debridement, antibiotics and implant retention (DAIR)[J]. J Antimicrob Chemother, 2024, 79(12): 3091-3099.

[19] Rottier W, Seidelman J, Wouthuyzen-Bakker M. Antimicrobial treatment of patients with a periprosthetic joint infection: basic principles[J]. Arthroplasty, 2023, 5(1): 10.

[20] Ferreira L, Pos E, Nogueira DR, et al. Antibiotics with antibiofilm activity-rifampicin and beyond[J]. Front Microbiol, 2024, 15: 1435720.

[21] Anemuller R, Belden K, Brause B, et al. Hip and knee section, treatment, antimicrobials: proceedings of international consensus on orthopedic infections[J]. J Arthroplasty, 2019, 34(2S): S463-S475.

[22] Zimmerli W, Sendi P. Role of rifampin against staphylococcal biofilm infections in vitro, in animal models, and in orthopedic-device-related infections[J]. Antimicrob Agents Chemother, 2019, 63(2): e01746-18.

[23] Mandell LA, Ball P, Tillotson G. Antimicrobial safety and tolerability: differences and dilemmas[J]. Clin Infect Dis, 2001, 32(Suppl 1): S72-S79.

[24] Mahoney MV, Swords KE. Fluoroquinolones: friends or foes[J]. Clin Infect Dis, 2021, 73(5): 857-858.

[25] Bennett AC, Bennett CL, Witherspoon BJ, et al. An evaluation of reports of ciprofloxacin, levofloxacin, and moxifloxacin-association neuropsychiatric toxicities, long-term disability, and aortic aneurysms/dissections disseminated by the food and drug administration and the european medicines agency [J]. Expert Opin Drug Saf, 2019, 18(11): 1055-1063.

[26] EMA. Disabling and potentially permanent side effects lead to suspension or restrictions of quinolone and fluoroquinolone antibiotics[R]. 2018.

[27] MHRA. Fluoroquinolone antibiotics: must now only be prescribed when other commonly recommended antibiotics are inappropriate[R]. 2024.

[28] FDA. FDA warns about increased risk of ruptures or tears in the aorta blood vessel with fluoroquinolone antibiotics in certain patients[R]. 2018.

[29] Rodriguez-Pardo D, Pigrau C, Lora-Tamayo J, et al. Gram-negative prosthetic joint infection: outcome of a debridement, antibiotics and implant retention approach. a large multicentre study[J]. Clin Microbiol Infect, 2014, 20(11): O911 - O919.

[30] Mancheno-Losa M, Lora-Tamayo J, Fernandez-Sampedro M, et al. Prognosis of unexpected positive intraoperative cultures in arthroplasty revision: a large multicenter cohort [J]. J Infect, 2021, 83(5): 542 - 549.

[31] Tornero E, Martinez-Pastor JC, Bori G, et al. Risk factors for failure in early prosthetic joint infection treated with debridement. influence of etiology and antibiotic treatment [J]. J Appl Biomater Funct Mater, 2014, 12(3): 129 - 134.

[32] Martinez-Pastor JC, Munoz-Mahamud E, Vilchez F, et al. Outcome of acute prosthetic joint infections due to gram-negative bacilli treated with open debridement and retention of the prosthesis[J]. Antimicrob Agents Chemother, 2009, 53(11): 4772 - 4777.

[33] Aboltins CA, Dowsey MM, Buising KL, et al. Gram-negative prosthetic joint infection treated with debridement, prosthesis retention and antibiotic regimens including a fluoroquinolone[J]. Clin Microbiol Infect, 2011, 17(6): 862 - 867.

[34] Grossi O, Asseray N, Bourigault C, et al. Gram-negative prosthetic joint infections managed according to a multidisciplinary standardized approach: risk factors for failure and outcome with and without fluoroquinolones [J]. J Antimicrob Chemother, 2016, 71(9): 2593 - 2597.

[35] Davis JS, Metcalf S, Clark B, et al. Predictors of treatment success after periprosthetic joint infection: 24-month follow up from a multicenter prospective observational cohort study of 653 patients[J]. Open Forum Infect Dis, 2022, 9(3): ofac048.

[36] Tornero E, Garcia-Oltra E, Garcia-Ramiro S, et al. Prosthetic joint infections due to staphylococcus aureus and coagulase-negative staphylococci [J]. Int J Artif Organs, 2012, 35(10): 884 - 892.

[37] Soriano A, Garcia S, Bori G, et al. Treatment of acute post-surgical infection of joint arthroplasty[J]. Clin Microbiol Infect, 2006, 12(9): 930 - 933.

[38] Senneville E, Joulie D, Legout L, et al. Outcome and predictors of treatment failure in total hip/knee prosthetic joint infections due to staphylococcus aureus[J]. Clin Infect Dis, 2011, 53(4): 334 - 340.

[39] Lourtet-Hascoet J, Bicart-See A, Felice MP, et al. Staphylococcus lugdunensis, a serious pathogen in periprosthetic joint infections: comparison to staphylococcus aureus and staphylococcus epidermidis[J]. Int J Infect Dis, 2016, 51: 56 - 61.

[40] Espindola R, Vella V, Benito N, et al. Rates and predictors of treatment failure in staphylococcus aureus prosthetic joint infections according to different management strategies: a multinational cohort study[J]. Infect Dis Ther, 2022, 11(6): 2177 - 2203.

[41] Beldman M, Lowik C, Soriano A, et al. If, when, and how to use rifampin in acute staphylococcal periprosthetic joint infections, a multicentre observational study[J]. Clin Infect Dis, 2021, 73(9): 1634 - 1641.

[42] Becker A, Kreitmann L, Triffaut-Fillit C, et al. Duration of rifampin therapy is a key determinant of improved outcomes in early-onset acute prosthetic joint infection due to staphylococcus treated with a DAIR: a retrospective multicenter study [J]. J Bone Jt Infect, 2020, 5(1): 28 - 34.

[43] Lesens O, Ferry T, Forestier E, et al. Should we expand the indications for the DAIR procedure for staphylococcus aureus prosthetic joint infections? a multicenter retrospective study[J]. Eur J Clin Microbiol Infect Dis, 2018, 37(10): 1949 - 1956.

[44] Tai DBG, Berbari EF, Suh GA, et al. Truth in DAIR: duration of therapy and the use of quinolone/rifampin-based regimens after DAIR for PJI[J]. Open Forum Infect Dis, 2022, 9(9): ofac363.

[45] Puhto AP, Puhto T, Niinimaki T, et al. Predictors of treatment outcome in prosthetic joint infections treated with prosthesis retention [J]. Int Orthop, 2015, 39(9): 1785 - 1791.

[46] Shabana NS, Seeber G, Soriano A, et al. The clinical outcome of early periprosthetic joint infections caused by staphylococcus epidermidis and managed by surgical debridement in an era of increasing resistance[J]. Antibiotics (Basel), 2022, 12(1): 27.

[47] Cortes-Penfield NW, Hewlett AL, Kalil AC. Adjunctive rifampin following DAIR for staphylococcal PJI: is it effective if not combined with a fluoroquinolone[J]. Open Forum Infect Dis, 2022, 9(12): ofac582.

[48] Kaleagasioglu F, Olcay E. Fluoroquinolone-induced tendinopathy: etiology and preventive measures[J]. Tohoku J Exp Med, 2012, 226(4): 251 - 258.

[49] Waters TL, Ross BJ, Wilder JH, et al. Is fluoroquinolone exposure after primary tendon repair associated with higher rates of reoperations? a matched cohort study[J]. Orthop Rev, 2023, 15: 67914.

[50] Nyyssonen T, Lantto I, Luthje P, et al. Drug treatments associated with achilles tendon rupture. a case-control study involving 1118 achilles tendon ruptures[J]. Scand J Med Sci Sports, 2018, 28(12): 2625 - 2629.

[51] Baik S, Lau J, Huser V, et al. Association between tendon ruptures and use of fluoroquinolone, and other oral antibiotics: a 10-year retrospective study of 1 million US senior medicare

beneficiaries[J]. BMJ Open, 2020, 10(12): e034844.

[52] Patel N, Gorseth A, Belfiore G, et al. Fluoroquinolone-associated adverse events of interest among hospitalized veterans affairs patients: a focus on tendonitis, C. difficile, and aortic aneurysm[J]. Pharmacotherapy, 2024, 44(1): 49-60.

[53] Persson R, Jick S. Clinical implications of the association between fluoroquinolones and tendon rupture: the magnitude of the effect with and without corticosteroids[J]. Br J Clin Pharmacol, 2019, 85(5): 949-959.

[54] Morales DR, Slattery J, Pacurariu A, et al. Relative and absolute risk of tendon rupture with fluoroquinolone and concomitant corticosteroid therapy[J]. Clin Drug Investig, 2019, 39(2): 205-213.

[55] Jupiter DC, Fang X, Ashmore Z, et al. The relative risk of achilles tendon injury in patients taking quinolones [J]. Pharmacotherapy, 2018, 38(9): 878-887.

[56] Briones-Figueroa A, Sifuentes-Giraldo WA, Morell-Hita JL, et al. Achilles tendon rupture associated with the use of fluoroquinolones in patients over 60 years of age [J]. Reumatol Clin, 2021, 17(3): 141-143.

[57] Corrao G, Zambon A, Bertu L, et al. Evidence of tendinitis provoked by fluoroquinolone treatment a case-control study [J]. Drug Saf, 2006, 29(10): 889-896.

[58] Chang CK, Chien WC, Hsu WF, et al. Positive association between fluoroquinolone exposure and tendon disorders: a nationwide population-based cohort study in taiwan [J]. Front Pharmacol, 2022, 13: 814333.

[59] Fleming VH, Xu J, Chen X, et al. Risk of tendon injury in patients treated with fluoroquinolone versus non-fluoroquinolone antibiotics for community-acquired pneumonia (CAP)[J]. Ann Pharmacother, 2024, 58(8): 771-780.

[60] Chinen T, Sasabuchi Y, Matsui H, et al. Association between third-generation fluoroquinolones and achilles tendon rupture: a self-controlled case series analysis[J]. Ann Fam Med, 2021, 19(3): 212-216.

[61] Daneman N, Lu H, Redelmeier DA. Fluoroquinolones and collagen associated severe adverse events: a longitudinal cohort study[J]. BMJ Open, 2015, 5(11): e010077.

[62] Arabyat RM, Raisch DW, McKoy JM, et al. Fluoroquinolone-associated tendon-rupture: a summary of reports in the FDA's adverse event reporting system[J]. Expert Opin Drug Saf, 2015, 14(11): 1653-1660.

[63] Sangiorgio A, Sirone M, Adravanti FM, et al. Achilles tendon complications of fluoroquinolone treatment: a systematic review and meta-analysis[J]. EFORT Open Rev, 2024, 9(7): 581-588.

[64] Chen Q, Liu YM, Liu Y, et al. Orally administered moxifloxacin prolongs QTc in healthy chinese volunteers: a randomized study[J]. Acta Pharmacol Sin, 2015, 36(4): 448-453.

[65] Inghammar M, Svanstrom H, Melbye M, et al. Oral fluoroquinolone use and serious arrhythmia: bi-national cohort study[J]. BMJ, 2016, 352: i843.

[66] Stancampiano FF, Palmer WC, Getz TW, et al. Rare incidence of ventricular tachycardia and torsades de pointes in hospitalized patients with prolonged QT who later received levofloxacin[J]. Mayo Clin Proc, 2015, 90(5): 606-612.

[67] Cho Y, Park HS. Association of oral ciprofloxacin, levofloxacin, ofloxacin and moxifloxacin with the risk of serious ventricular arrhythmia: a nationwide cohort study in korea[J]. BMJ Open, 2018, 8(9): e020974.

[68] Chou HW, Wang JL, Chang CH, et al. Risks of cardiac arrhythmia and mortality among patients using new-generation fluoroquinolones: a taiwanese nationwide study [J]. Clin Infect Dis, 2015, 60(4): 566-577.

[69] Aspinall SL, Sylvain NP, Zhao X, et al. Serious cardiovascular adverse events with fluoroquinolones versus other antibiotics: a self-controlled case series analysis [J]. Pharmacol Res Perspect, 2020, 8(6): e00664.

[70] Postma DF, Spitoni C, van Werkhoven CH, et al. Cardiac events after macrolides or fluoroquinolones in patients hospitalized for community-acquired pneumonia [J]. BMC Infect Dis, 2019, 19(1): 17.

[71] Rao GA, Mann JR, Shoaibi A, et al. Azithromycin and levofloxacin use and increased risk of cardiac arrhythmia and death[J]. Ann Fam Med, 2014, 12(2): 121-127.

[72] Saad NA, Elberry AA, Samy Matar H, et al. Effect of ciprofloxacin vs levofloxacin on QTc-interval and dysglycemia in diabetic and non-diabetic patients[J]. Int J Clin Pract, 2021, 75(5): e14072.

[73] Polgreen LA, Riedle BN, Cavanaugh JE, et al. Estimated cardiac risk associated with macrolides and fluoroquinolones decreases substantially when adjusting for patient characteristics [J]. J Am Heart Assoc, 2018, 7(9): e008074.

[74] Ellenardottir V, Coronel R, Folke F, et al. Fluoroquinolones do not provide added risk of out-of-hospital cardiac arrest: a nationwide study[J]. Open Heart, 2024, 11(1): e002520.

[75] Carino D, Zafar MA, Singh M, et al. Fluoroquinolones and aortic diseases: is there a connection[J]. Aorta, 2019, 7(2): 35-41.

[76] Chen SW, Chan YH, Wu CC, et al. Effects of fluoroquinolones on outcomes of patients with aortic dissection or aneurysm [J]. J Am Coll Cardiol, 2021, 77(15): 1875-1887.

[77] Chen SW, Lin CP, Chan YH, et al. Fluoroquinolones and risk of aortic aneurysm or dissection in patients with congenital aortic disease and marfan syndrome[J]. Circ J, 2023, 87(9): 1164-1172.

[78] Kristensen KL, Hallas J, Lindholt JS. Fluoroquinolones as a trigger for rupture of abdominal aortic aneurysm: a case-over analysis[J]. Basic Clin Pharmacol Toxicol, 2021, 129(1): 44-51.

[79] Maumus-Robert S, Debette S, Berard X, et al. Risk of intracranial aneurysm and dissection and fluoroquinolone use: a case-time-control study[J]. Stroke, 2020, 51(3): 994-997.

[80] Newton ER, Akerman AW, Strassle PD, et al. Association of fluoroquinolone use with short-term risk of development of aortic aneurysm[J]. JAMA Surg, 2021, 156(3): 264-272.

[81] Brown JP, Wing K, Leyrat C, et al. Association between fluoroquinolone use and hospitalization with aortic aneurysm or aortic dissection [J]. JAMA Cardiol, 2023, 8(9): 865-870.

[82] Chen YY, Yang SF, Yeh HW, et al. Association between aortic aneurysm and aortic dissection with fluoroquinolones use in patients with urinary tract infections[J]. J Am Heart Assoc, 2022, 11(6): e023267.

[83] Gopalakrishnan C, Bykov K, Fischer MA, et al. Association of fluoroquinolones with the risk of aortic aneurysm or aortic dissection [J]. JAMA Intern Med, 2020, 180(12): 1596-1605.

[84] Lundstrom KJ, Garmo H, Gedeborg R, et al. Short-term ciprofloxacin prophylaxis for prostate biopsy and risk of aortic aneurysm[J]. Scand J Urol, 2021, 55(3): 221-226.

[85] Garg M, Venugopalan V, Vouri SM, et al. Oral fluoroquinolones and risk of aortic aneurysm or dissection: a propensity score-matched cohort study[J]. Pharmacotherapy, 2023, 43(9): 883-893.

[86] Lee CC, Lee MT, Chen YS, et al. Risk of aortic dissection and aortic aneurysm in patients taking oral fluoroquinolone [J]. JAMA Intern Med, 2015, 175(11): 1839-1847.

[87] Huh K, Kang M, Jung J. Lack of association between fluoroquinolone and aortic aneurysm or dissection[J]. Eur Heart J, 2023, 44(42): 4476-4484.

[88] Pasternak B, Inghammar M, Svanstrom H. Fluoroquinolone use and risk of aortic aneurysm and dissection: nationwide cohort study[J]. BMJ, 2018, 360: k678.

[89] Son N, Choi E, Chung SY, et al. Risk of aortic aneurysm and aortic dissection with the use of fluoroquinolones in korea [J]. BMC Cardiovasc Disord, 2022, 22(1): 44.

[90] Dong YH, Chang CH, Wang JL, et al. Association of infections and use of fluoroquinolones with the risk of aortic aneurysm or aortic dissection[J]. JAMA Intern Med, 2020, 180(12): 1587-1595.

[91] Chen C, Patterson B, Simpson R, et al. Do fluoroquinolones increase aortic aneurysm or dissection incidence and mortality? a systematic review [J]. Front Cardiovasc Med, 2022, 9: 949538.

[92] Dai XC, Yang XX, Ma L, et al. Relationship between fluoroquinolones and the risk of aortic diseases: a meta-analysis[J]. BMC Cardiovasc Disord, 2020, 20(1): 49.

[93] Fatima K, Uzair SU, Salman A, et al. Fluoroquinolones and the risk of aortic aneurysm or aortic dissection: an updated systematic review[J]. Minerva Cardiol Angiol, 2023, 71(5): 485-493.

[94] Lai CC, Wang YH, Chen KH, et al. The association between the risk of aortic aneurysm/aortic dissection and the use of fluoroquinolones[J]. Antibiotics (Basel), 2021, 10(6): 697.

[95] Wee I, Chin B, Syn N, et al. The association between fluoroquinolones and aortic dissection and aortic aneurysms: a meta-analysis[J]. Sci Rep, 2021, 11(1): 11073.

[96] Hedenmalm K, Spigset O. Peripheral sensory disturbances related to treatment with fluoroquinolones[J]. J Antimicrob Chemother, 1996, 37(4): 831-837.

[97] Huruba M, Farcas A, Leucuta DC, et al. A vigibase descriptive study of fluoroquinolone-associated peripheral nervous system disorders [J]. Pharmaceuticals, 2022, 15(2): 143.

[98] Suchy W, Bus Z, Krol M, et al. Adverse reactions to fluoroquinolones—focus on tendinopathy, qt prolongation, and neuropathy[J]. eIJPPR, 2024, 14(1): 23-35.

[99] Anwar AI, Lu L, Plaisance CJ, et al. Fluoroquinolones: neurological complications and side effects in clinical practice [J]. Cureus, 2024, 16(2): e54565.

[100] Ellis DE, Hubbard RA, Willis AW, et al. Comparative neurological safety of fluoroquinolones versus therapeutic alternatives[J]. Pharmacoepidemiol Drug Saf, 2021, 30(6): 797-805.

[101] Etminan M, Brophy JM, Samii A. Oral fluoroquinolone use and risk of peripheral neuropathy: a pharmacoepidemiologic study[J]. Neurology, 2014, 83(14): 1261-1263.

[102] Morales D, Pacurariu A, Slattery J, et al. Association between peripheral neuropathy and exposure to oral fluoroquinolone or amoxicillin-clavulanate [J]. JAMA Neurol, 2019, 76(7): 827-833.

[103] Brown JP, Wing K, Evans SJ, et al. Systemic fluoroquinolone use and risk of uveitis or retinal detachment[J]. JAMA Ophthalmol, 2024, 142(7): 636-645.

[104] Eftekhari K, Ghodasra DH, Haynes K, et al. Risk of retinal tear or detachment with oral fluoroquinolone use[J]. Pharmacoepidemiol Drug Saf, 2014, 23(7): 745-752.

[105] Etminan M, Forooghian F, Brophy JM, et al. Oral fluoroquinolones and the risk of retinal detachment[J]. JAMA, 2012, 307(13): 1414-1419.

[106] Fife D, Zhu V, Voss E, et al. Exposure to oral fluoroquinolones and the risk of retinal detachment[J]. Drug Saf, 2014, 37(3): 171-182.

[107] Kapoor KG, Hodge DO, St Sauver JL, et al. Oral fluoroquinolones and the incidence of retinal detachment and symptomatic retinal breaks[J]. Ophthalmology, 2014, 121(6): 1269-1273.

[108] Pasternak B, Svanstrom H, Melbye M, et al. Association between oral fluoroquinolone use and retinal detachment

[J]. JAMA, 2013, 310(20): 2184－2190.

[109] Baek YH, Park SJ, Jeong S, et al. Signal detection between fluoroquinolone use and the risk of rhegmatogenous retinal detachment[J]. Clin Drug Investig, 2018, 38(12): 1179－1188.

[110] Kuo SC, Chen YT, Lee YT, et al. Association between recent use of fluoroquinolones and rhegmatogenous retinal detachment[J]. Clin Infect Dis, 2014, 58(2): 197－203.

[111] Raguideau F, Lemaitre M, Dray-Spira R, et al. Association between oral fluoroquinolone use and retinal detachment [J]. JAMA Ophthalmol, 2016, 134(4): 415－421.

[112] Shin JY, Jeong S, Jeon HL, et al. The risk profile of rhegmatogenous retinal detachment before and after using a fluoroquinolone[J]. J Antimicrob Chemother, 2018, 73 (12): 3442－3453.

[113] Taher MK, Crispo JAG, Fortin Y, et al. Systemic quinolones and risk of retinal detachment Ⅲ[J]. Eur J Clin Pharmacol, 2022, 78(6): 1019－1028.

[114] Alves C, Penedones A, Mendes D, et al. A systematic review and meta-analysis of the association between systemic fluoroquinolones and retinal detachment[J]. Acta Ophthalmol, 2016, 94(5): e251－e259.

[115] Chui CS, Wong IC, Wong LY, et al. Association between oral fluoroquinolone use and the development of retinal detachment: a meta-analysis[J]. J Antimicrob Chemother, 2015, 70(4): 971－978.

[116] Chou HW, Wang JL, Chang CH, et al. Risk of severe dysglycemia among diabetic patients receiving fluoroquinolones in taiwan[J]. Clin Infect Dis, 2013, 57(7): 971－980.

[117] Dimakos J, Cui Y, Platt RW, et al. Fluoroquinolones and the risk of severe hypoglycaemia among sulphonylurea users [J]. Diabetes Obes Metab, 2024, 26(8): 3088－3098.

[118] Ellis DE, Hubbard RA, Willis AW, et al. Comparative risk of serious hypoglycemia among persons dispensed a fluoroquinolone versus a non-fluoroquinolone antibiotic[J]. Diabetes Res Clin Pract, 2022, 185: 109225.

[119] Juhl CR, Burgdorf J, Knudsen C, et al. A randomized crossover study of the effect of moxifloxacin on glucose levels and insulin sensitivity[J]. Diabetes Obes Metab, 2023, 25(1): 98－109.

[120] Liao SH, Hu SY, How CK, et al. Risk for hypoglycemic emergency with levofloxacin use, a propensity score matched nested case-control study[J]. PLoS One, 2022, 17 (4): e0266471.

[121] Althaqafi A, Ali M, Alzahrani Y, et al. How safe are fluoroquinolones for diabetic patients? a systematic review [J]. Ther Clin Risk Manag, 2021, 17: 1083－1090.

[122] Tevell S, Aboltins C, Hewlett A, et al. To heal or harm: a systematic review of the role of fluoroquinolones in periprosthetic joint infections[J]. CMI Commun, 2025, 105103.

[123] Aboltins CA, Dowsey MM, Buising KL, et al. Gram-negative prosthetic joint infection treated with debridement, prosthesis retention and antibiotic regimens including a fluoroquinolone[J]. Clin Microbiol Infect, 2011, 17(6): 862－867.

[124] Rodríguez-Pardo D, Pigrau C, Lora-Tamayo J, et al. Gram-negative prosthetic joint infection: outcome of a debridement, antibiotics and implant approach. a large multicentre study[J]. Clin Microbiol Infect, 2014, 20(11): O911－O919.

[125] Tornero E, Martínez-Pastor JC, Bori G, et al. Risk factors for failure in early prosthetic joint infection treated with debridement. influence of etiology and antibiotic treatment [J]. J Appl Biomater Funct Mater, 2014, 12(3): 129－134.

[126] Tornero E, Morata L, Martínez-Pastor JC, et al. Importance of selection and duration of antibiotic regimen in prosthetic joint infections treated with debridement and implant retention[J]. J Antimicrob Chemother, 2016, 71 (5): 1395－1401.

[127] Martínez-Pastor JC, Muñoz-Mahamud E, Vilchez F, et al. Outcome of acute prosthetic joint infections due to gram-negative bacilli treated with open debridement and retention of the prosthesis[J]. Antimicrob Agents Chemother, 2009, 53(11): 4772－4777.

[128] Kim BI, Schwartz AM, Wixted CM, et al. Outcomes after pseudomonas prosthetic joint infections[J]. J Am Acad Orthop Surg, 2024, 32(10): e489－e502.

[129] Benito N, Franco M, Ribera A, et al. Time trends in the aetiology of prosthetic joint infections: a multicentre cohort study[J]. Clin Microbiol Infect, 2016, 22(8): 732. e1－732. e8.

[130] Li HK, Rombach I, Zambellas R, et al. Oral versus intravenous antibiotics for bone and joint infection[J]. N Engl J Med, 2019, 380(5): 425－436.

[131] Sendi P, Lora-Tamayo J, Cortes-Penfield NW, et al. Early switch from intravenous to oral antibiotic treatment in bone and joint infections[J]. Clin Microbiol Infect, 2023, 29(9): 1133－1138.

[132] Landersdorfer CB, Bulitta JB, Kinzig M, et al. Penetration of antibacterials into bone: pharmacokinetic, pharmacodynamic and bioanalytical considerations[J]. Clin Pharmacokinet, 2009, 48(2): 89－124.

[133] Zimmerli W, Trampuz A, Ochsner PE. Prosthetic-joint infections[J]. N Engl J Med, 2004, 351(16): 1645－1654.

[134] Grossi O, Asseray N, Bourigault C, et al. Gram-negative prosthetic joint infections managed according to a multidisciplinary standardized approach: risk factors for failure and outcome with and without fluoroquinolones [J]. J Antimicrob Chemother, 2016, 71(9): 2593－2597.

[135] Gómez-Junyent J, Rigo-Bonnin R, Benavent E, et al.

Efficacy and therapeutic drug monitoring of continuous beta-lactam infusion for osteoarticular infections caused by fluoroquinolone-resistant pseudomonas aeruginosa[J]. Eur J Drug Metab Pharmacokinet, 2020, 45(5): 587－599.

[136] Pamp SJ, Gjermansen M, Johansen HK, et al. Tolerance to the antimicrobial peptide colistin in pseudomonas aeruginosa biofilms is linked to metabolically active cells[J]. Mol Microbiol, 2008, 68(1): 223－240.

[137] Li J, Nation RL, Turnidge JD, et al. Colistin: the reemerging antibiotic for multidrug-resistant gram-negative bacterial infections[J]. Lancet Infect Dis, 2006, 6: 589－601.

[138] Corvec S, Tafin UF, Betrisey B, et al. Activities of fosfomycin, tigecycline, colistin, and gentamicin against extended-spectrum-lactamase-producing escherichia coli in a foreign-body infection model[J]. Antimicrob Agents Chemother, 2013, 57(3): 1421－1427.

[139] Lora-Tamayo J, Murillo O, Bergen PJ, et al. Activity of colistin combined with doripenem at clinically relevant concentrations against multidrug-resistant pseudomonas aeruginosa in an in vitro dynamic biofilm model[J]. J Antimicrob Chemother, 2014, 69(9): 2434－2442.

[140] Ribera A, Benavent E, Lora-Tamayo J, et al. Osteoarticular infection caused by MDR pseudomonas aeruginosa: the benefits of combination therapy with colistin plus β-lactams[J]. J Antimicrob Chemother, 2015, 70(12): 3357－3365.

[141] Mancheño-Losa M, Murillo O, Benavent E, et al. Efficacy and safety of colistin plus beta-lactams for bone and joint infection caused by fluoroquinolone-resistant gram-negative bacilli: a prospective multicenter study[J]. Infection, 2024, 53: 359－372.

[142] Wangchinda W, Pogue JM, Thamlikitkul V, et al. Population pharmacokinetic/pharmacodynamic target attainment analysis of IV fosfomycin for the treatment of MDR gram-negative bacterial infections[J]. J Antimicrob Chemother, 2024, 79(6): 1372－1379.

[143] EuCAST web page[EB/OL]. 2025-02-01. Available from: https://www.eucast.org/

[144] Tsegka KG, Voulgaris GL, Kyriakidou M, et al. Intravenous fosfomycin for the treatment of patients with bone and joint infections: a review[J]. Expert Rev Anti Infect Ther, 2022, 20(1): 33－43.

[145] Prié H, Meyssonnier V, Kerroumi Y, et al. Pseudomonas aeruginosa prosthetic joint-infection outcomes: prospective, observational study on 43 patients[J]. Front Med, 2022, 9: 1－10.

[146] Landersdorfer CB, Gwee A, Nation RL. Clinical pharmacological considerations in an early intravenous to oral antibiotic switch: are barriers real or simply perceived[J]. Clin Microbiol Infect, 2023, 29(9): 1120－1125.

[147] Widmer AF, Wiestner A, Frei R, et al. Killing of nongrowing and adherent escherichia coli determines drug efficacy in device-related infections[J]. Antimicrob Agents Chemother, 1991, 35(4): 741－746.

[148] Hanssen JL, van der Wal RJP, Mahdad R, et al. Targeted antimicrobial regimens for gram-negative prosthetic joint infections: a prospective multicenter study[J]. Antimicrob Agents Chemother, 2024, 68(12): e0123224.

[149] de Sanctis J, Teixeira L, van Duin D, et al. Complex prosthetic joint infections due to carbapenemase-producing klebsiella pneumoniae: a unique challenge in the era of untreatable infections[J]. Int J Infect Dis, 2014, 25: 73－78.

[150] Li Y, Zhang X, Ji B, et al. One-stage revision using intra-articular carbapenem infusion effectively treats chronic periprosthetic joint infection caused by gram-negative organisms[J]. Bone Jt J, 2023, 105-B(3): 284－293.

[151] Wang L, Tkhilaishvili T, Bernal Andres B, et al. Bacteriophage-antibiotic combinations against ciprofloxacin/ceftriaxone-resistant escherichia coli in vitro and in an experimental galleria mellonella model[J]. Int J Antimicrob Agents, 2020, 56(6): 106200.

[152] Allegranzi B, Zayed B, Bischoff P, et al. New who recommendations on intraoperative and postoperative measures for surgical site infection preventton[J]. Lancet Infect Dis, 2016, 16: 288－303.

[153] Landersdorfer CB, Bulitta JB, Kinzig M, et al. Penetration of antibacterials into bone: pharmacokinetic, pharmacodynamic and bioanalytical considerations[J]. Clin Pharmacokinet, 2009, 48: 89－124.

[154] Solon EG, Dowell JA, Lee J, et al. Distribution of radioactivity in bone and related structures following administration of [14c] dalbavancin to new zealand white rabbits[J]. Antimicrob Agents Chemother, 2007, 51: 3008－3010.

[155] Lehoux D, Osttguy V, Cadieux C, et al. Oritavancin pharmacokinetics and bone penetration in rabbits[J]. Antimicrob Agents Chemother, 2015, 59: 6501－6505.

[156] Menetrey A, Janin A, Pullman J, et al. Bone and joint tissue penetration of the staphylococcus-selective antibiotic afabicin in patients undergoing elective hip replacement surgery[J]. Antimicrob Agents Chemother, 2019, 63: e01669－e01618.

[157] Chavan R, Zope V, Karade A, et al. Serum pharmacokinetics and bone penetration of novel broad-spectrum anti-mrsa agent levonadiffoxacin in wistar rats[J]. Microb Drug Resist, 2024, 30: 443－449.

[158] Mueller SW, Molina KC, Blass B, et al. Bone and skin/subcutaneous tissue concentrations of ceffderocol during treatment of extensively drug-resistant pseudomonas aeruginosa[J]. J Burn Care Res, 2024, 45: 808－810.

[159] Sedghizadeh PP, Sun S, Junka AF, et al. Design, synthesis, and antimicrobial evaluation of a novel bone-targetting

bisphosphonate-ciprofloxacin conjugate for the treatment of osteomyelitts biofilms [J]. J Med Chem, 2017, 60: 2326-2343.

[160] Sedghizadeh PP, Cherian P, Roshandel S, et al. Real-time impedance-based monitoring of the growth and inhibition of osteomyelitts biofilm pathogen staphylococcus aureus treated with novel bisphosphonate-fluoroquinolone antimicrobial conjugates[J]. Int J Mol Sci, 2023, 24: 1985.

[161] Adjei-Sowah E, Peng Y, Weeks J, et al. Development of bisphosphonate-conjugated antibiotics to overcome pharmacodynamic limitations of local therapy: initial results with carbamate linked sitafloxacin and tedizolid [J]. Antibiotics (Basel), 2021, 10: 732.

[162] Ren Y, Weeks J, Xue T, et al. Evidence of bisphosphonate-conjugated sitafloxacin eradication of established methicillin-resistant S. aureus infection with osseointegratton in murine models of implant-associated osteomyelitts[J]. Bone Res, 2023, 11: 51.

[163] Ren Y, Xue T, Rainbolt J, et al. Efficacy of bisphosphonate-conjugated sitafloxacin in a murine model of S. aureus osteomyelitts: evidence of "target & release" kinetics and killing of bacteria within canaliculi[J]. Front Cell Infect Microbiol, 2022, 12: 910970.

[164] Cong Y, Quan C, Liu M, et al. Alendronate-decorated biodegradable polymeric micelles for potential bone-targeted delivery of vancomycin[J]. J Biomater Sci Polym Ed, 2015, 26: 629-643.

[165] Lin Y, Villacanas MG, Zou H, et al. Calcium-bisphosphonate nanoparticle platform as a prolonged nanodrug and bone-targeted delivery system for bone diseases and cancers[J]. ACS Appl Bio Mater, 2021, 4: 2490-2501.

[166] Aguilera-Correa JJ, Gisbert-Garzarán M, Mediero A, et al. Antibiotic delivery from bone-targeted mesoporous silica nanoparticles for the treatment of osteomyelitts caused by methicillin-resistant staphylococcus aureus [J]. Acta Biomater, 2022, 154: 608-625.

[167] Sun T, Hu D, Guo Z, et al. Hexapeptide decorated β-cyclodextrin delivery system for targeted therapy of bone infection[J]. J Control Release, 2023, 353: 337-349.

[168] Thabit AK, Fatani DF, Bamakhrama MS, et al. Antibiotic penetration into bone and joints: an updated review[J]. Int J Infect Dis, 2019, 81: 128-136.

[169] Nielsen MBD, Jørgensen AR, Stilling M, et al. Dynamic distribution of systemically administered antibiotics in orthopeadically relevant target tissues and settings [J]. APMIS, 2024, 132: 992-1025.

特殊情况下的抗菌治疗选项

34

Mahmoud Abdel Karim[1]；Wenbo Mu[2]；Claudia Arias[3]；Craig Aboltins[4]；Keivan Ahadi[5]；Murat Birinci[6]；Stanislav Bondarenko[7]；David Campbell[8]；Li Cao[2]；José Luis del Pozo[9]；Mohamed Gobba[1]；Abdullah Hammad[10]；Michael Henry[11]；Bryan Hess[12]；Wei Huang[13]；Daisuke Inoue[14]；Carolyn Kramer[12]；Oscar Murillo[15]；Rajeev Sharma[16]；Toshibumi Taniguchi[17]；Koji Yamada[18]；Ahmed S. Younis[19]

[1] Kasr Alain Hospital，Cairo University，Egypt
[2] Department of Infectious Diseases，Karlstad Hospital，Karlstad，Sweden
[3] School of Medical Sciences，Faculty of Medicine and Health，Örebro University，Örebro，Sweden
[4] Centre for Clinical Research and Education，Region Värmland，Karlstad，Sweden
[5] Department of Internal Medicine，Hospital Universitario 12 de Octubre，Instituto de Investigacion Biomédic Madrid，Spain
[6] CIBER de Enfermedades Infecciosas（CIBERINFEC），Instituto de Salud Carlos Ⅲ，Madrid，Spain
[7] Vreden National Medical Research Center of Traumatology and Orthopedics，Ministry of Health of Russian Federation，St. Petersburg，Russian Federation
[8] Department of Infectious Diseases，Northern Health，Melbourne，Australia
[9] Department of Medicine，The University of Melbourne，Melbourne，Australia
[10] Division of Infectious Diseases，Sidney Kimmel Medical College at Thomas Jefferson University，Philadelphia，Pennsylvania，USA
[11] Aarhus University，Aarhus，Denmark
[12] Department of Infectious Diseases，Fiona Stanley Hospital，Murdoch，Western Australia
[13] University of Maryland School of Medicine，Baltimore，Maryland，USA
[14] Department of Orthopaedic Surgery，Boston University Medical Center，Boston，MA，USA
[15] Department of Infectious Diseases，Hospital del Mar，Hospital del Mar Research Institute，Universitat Pompeu Fabra（UPF），Barcelona，Spain
[16] Division of Infectious Diseases，University of Nebraska Medical Center，Omaha，NE，USA
[17] Ankara University Faculty of Medicine，Department of Orthopedics and Traumatology，Ankara，Turkey
[18] LADR Central Laboratory Dr. Kramer & Colleagues，Geesthacht，Germany；Institute of Hygiene and Environmental Medicine，Charité University Medicine，Berlin，Germany
[19] University Hospital Basel，Switzerland
[20] Centre for Musculoskeletal Infections，University Hospital Basel，Switzerland
[21] Hospital Dr Salvador B. Gautier，Santo Domingo，Dominican Republic
[22] Hospital Clinic，Barcelona，Spain
[23] Institut d'investigació Biomèdica August Pi i Sunyer（IDIBAPS），University of Barcelona
[24] Infectious Diseases Department，Vall d'Hebron，Hospital Universitari，Barcelona，Spain
[25] CIBERINFEC，ISCIII-CIBER of Infectious Diseases，Instituto de Salud Carlos Ⅲ，Madrid，Spain
[26] Medical City Complex，Baghdad，Iraq
[27] University of Rochester，Rochester，NY，USA
[28] Department of Infection，University Hospitals of Sussex，Brighton，UK
[29] University of Pittsburgh，Pennsylvania，USA
[30] Oxford University Hospitals NHS Foundation Trust，Oxford，UK
[31] Nuffield Department of Medicine，University of Oxford，Oxford，UK
* 通讯作者

问题1：培养阴性假体周围关节感染患者的最佳抗菌治疗方案是什么？

Mahmoud Abdel Karim，Abdullah Hammad，Bryan Hess，Keivan Ahadi，Mohamed Gobba，Murat Birinci，Rajeev Sharma，Toshibumi Taniguchi，Ahmed S. Younis

【回答/建议】 治疗培养阴性的假体周围关节感染(PJI)时，应选择对革兰氏阳性菌和革兰氏阴性菌均有效的广谱抗菌药物。可考虑联合使用多种药物方案，包括糖肽类药物(如万古霉素)。治疗方案的选择应根据危险因素、既往史和当地流行病学特征进行个体化调整。

【证据等级】 弱。

【代表投票】 同意88.5%，不同意7.6%，弃权3.8%(强共识：超多数支持)。

依　据

虽然识别致病微生物是PJI管理的核心，但大量培养阴性的PJI病例在常规微生物学检测中未能分离出病原体。据报道，培养阴性PJI的患病率为5%～42%，这反映了诊断方案、患者群体和实验室方法的差异[1-3]。缺乏微生物学确认给选择有效的抗菌治疗带来了挑战，增加了对经验性(通常是广谱)治疗方案的依赖。

膝/髋关节置换术后培养阴性PJI的治疗通常需要包括手术干预和抗菌治疗在内的多学科方法。培养阴性PJI的经验性抗菌治疗多采用静脉注射广谱抗菌药物，如覆盖革兰氏阳性菌的万古霉素，以及覆盖革兰氏阴性菌的头孢菌素或喹诺酮类。之后通常采用长期口服治疗，如利福平和左氧氟沙星[1,2,4]。使用抗生素骨水泥间隔器或珠子进行关节内灌注抗菌药物，可在全身治疗基础上实现局部高药物浓度并降低全身毒性[1,3]。尽管采用了这些策略，但缺乏针对特定病原体的指导，常导致治疗时间延长、药物不良反应风险增加以及治疗效果不确定。

现有证据表明，当采用强有力的治疗方案时，培养阴性PJI的结局与培养阳性PJI相当[3,5]。然而，在诊断和治疗方法标准化方面仍存在重大差距。分子诊断学方法和多学科护理对于推进培养阴性PJI的管理至关重要。本文回顾现有文献，探讨膝/髋关节置换术后培养阴性PJI的治疗策略，重点关注抗菌干预及其相应结局。

最终分析纳入了25项研究，所有研究均为回顾性队列研究[2-4,6-27]。大多数研究报告了髋/膝关节置换术中培养阴性的PJI。培养物取自一期或二期翻修术，甚至截肢术。2018年，Tan等[3]发表了一项队列规模最大的研究($n=219$)。他们发现，疑似培养阴性PJI患者的患病率为22%，根据肌肉骨骼感染学会(MSIS)修订标准，患病率为6.4%。通过充分的培养技术，可将培养阴性PJI患者的患病率降至最低[6]。研究报告称，53%～68%的培养阴性的PJI患者接受了术前抗菌治疗[2,4,7,8,9,10]。Berbari等[2]报告，随着采样培养前无抗菌药物间隔时间的延长，培养阴性PJI患者的数量有所减少。

术后最常用的抗菌药物包括头孢菌素类(8%～85%)、万古霉素/替考拉宁(7%～70%)、喹诺酮类(3%～7.4%)、氨基糖苷类(如庆大霉素，7%)、抗菌药物联合方案(7%)以及其他药物(如利奈唑胺、哌拉西林-他唑巴坦、美罗培南、头孢哌酮-舒巴坦和利福平)。抗菌治疗方案从静脉给药开始(2～6周)，随后改为口服给药(12周)。在1～5年的随访中，这些研究的PJI复发率为9%～30.7%[2,4,7,8,9,10,11]。

Ji等[12,13]评估了在全身性万古霉素(平均给药14天)方案基础上加用关节内灌注抗菌药物的作用，分别于早晚交替给患者关节内输注0.5 g亚胺培南和0.5 g万古霉素，持续16天。该关节内灌注治疗以血清和滑液标志物为指导。结果显示，关节内灌注内万古霉素避免了静脉给药的全身毒性，并在关节间隙达到更高浓度，对免疫功能低下和真菌感染患者效果更好[12,13]。

少数研究比较了培养阴性PJI与培养阳性PJI的疗效，结果显示，使用相似方案(一代头孢菌素/糖肽类药物，如万古霉素或替考拉宁)治疗培养阴性的PJI，其复发率和良好预后相当[11,14,19,20,22]。所有研究均报告，培养阴性的PJI患者在就诊时血清炎症标志物水平较低，且经治疗后恢复正常所需时间较短。许多报告选择广谱糖肽类万古霉素作为培养阴性PJI的首选治疗药物，其无复发率、成功率高且并发症发生率低[4-28]。报告还将万古霉素在培养阴性PJI中的广泛使用归因于近期MRSA和MRSE感染的高发[13]。然而，长期使用广谱糖肽类抗菌药物仍需进一步研究[14]。由于抗真菌

药物的不良反应，其使用少有描述。Li 等[15]在培养阴性的 PJI 患者的二期翻修术中提及使用了美罗培南和卡泊芬净。

长期使用经验性广谱抗菌药物（尤其是万古霉素和哌拉西林钠他唑巴坦钠）与肾脏及其他并发症的高风险相关[29]。研究显示，培养阴性 PJI 患者抗菌药物相关并发症的发生率显著更高（59%），而培养阳性 PJI 患者仅为 11.3%。

分子技术［如二代测序（NGS）］的最新进展为识别培养阴性 PJI 患者的病原体并进行靶向抗菌治疗提供了可能，有望降低抗菌药物相关并发症的发生率[17,18,30]。在 Wang 等[16]的研究中，NGS 帮助识别了培养阴性 PJI 患者的病原体，从而能够进行针对特定病原体的靶向抗菌治疗，与经验性抗菌治疗组相比，其抗菌药物相关并发症发生率及费用更低。此外，对植入物进行超声处理以破坏生物膜也被提议作为一种识别病原体的策略，有助于清除生物膜并准确识别微生物[3]。另一方面，鉴于培养阴性 PJI 治疗的成功率较高，一些研究者反对在培养阴性 PJI 患者中使用基因测序等昂贵技术，并主张进行经验性广谱抗菌治疗[10]。

结 论

对于培养阴性 PJI 患者的最佳管理仍然具有挑战性且难以确定。抗菌药物应选择对革兰氏阳性和革兰氏阴性菌均有效的广谱抗菌药物。可考虑联合使用多种药物方案，包括糖肽类药物（如万古霉素），该药在培养阴性 PJI 的治疗中起着关键作用，并可带来较高的成功率。然而，随着导致培养阴性 PJI 的病原体范围不断扩大（包括真菌和非典型病原体），采用分子技术识别致病病原体并进行靶向抗菌药物给药可能是合理的。此外，治疗方案的选择应根据危险因素、既往史和当地流行病学特征进行个体化调整[31]，并应由包括骨科医生、医学微生物学家和传染病专家在内的多学科团队讨论。

问题 2：关节内灌注抗菌药物在假体周围关节感染治疗中是否具有作用？

Wenbo Mu，David Campbell，Carolyn Kramer，Li Cao，Stanislav Bondarenko，Oscar Murillo，Wei Huang

【回答/建议】 是。关节内灌注抗菌药物可能是 PJI 治疗中安全、有效的辅助措施，可获得较高的局部药物浓度，同时全身毒性较低。

【证据等级】 中等。

【代表投票】 同意 61.4%，不同意 24.6%，弃权 14.0%（低度共识：多数支持）。

依 据

关节内灌注抗菌药物已成为治疗 PJI 的重要辅助疗法。通过将高浓度抗菌药物直接输送到感染部位，关节内灌注抗菌药物能增强对生物膜相关病原体的清除，同时降低全身毒性。其在髋/膝关节置换术中的应用已得到探索，特别是在 DAIR、一期/二期翻修术中[32]。

在保留原有植入物的 DAIR 中，关节内灌注抗菌药物可有效用于急性感染和培养阴性病例的治疗。Mu 等[33]报告，在早期术后感染中，采用关节内灌注万古霉素联合全身抗菌治疗，感染控制率达到 87.7%。该方案使用三通分支系统在 12～14 天内输注抗菌药物，实现了局部高抗菌药物浓度，有效控制了早期 PJI 的发生。同样，Chaiyakit 等[34]针对全膝关节置换术（TKA）后急性血源性 PJI 患者开展研究，所有患者均接受 DAIR 联合关节内灌注抗菌药物治疗，抗菌药物在 3 周内以递增剂量输注，感染控制率达到 86.6%。Perry 等[35]使用泵系统持续输注抗菌药物 8～15 周，感染控制率为 83.3%。

在一期翻修中，关节内灌注抗菌药物在治疗髋/膝关节置换术后慢性 PJI 方面已显示出显著疗效。来自中国的研究报告感染控制率为 87.1%～90.2%，有效应对了多重耐药菌、多种微生物感染、培养阴性 PJI 以及多次手术失败的患者[36-40]。值得注意的是，在真菌性 PJI 中成功率达到 72.7%，凸显了其在棘手感染中的价值[41]。在采用非骨水泥固定的髋关节置换术中，这种方法尤其具有影响力，因为它消除了对高剂量抗生素骨水泥的依赖。抗菌药物通过三通分支系统在 12～14 天内给药，滑液中万古霉素浓度达到治疗水平，峰值浓度为 14 933.9 μg/mL，24 h 谷浓度＞5 495.0 μg/mL，超过了最低生物膜清除浓度[42,43]。安全性良好，未报告严

重的全身毒性,急性肾损伤发生率低[44,45]。Antony等[46]报告,在一期翻修中,通过 Hickman 导管进行关节内灌注抗菌药物联合积极清创,4～6 周的临床治愈率达到 89%。Whiteside 团队[47-50]自 1999 年以来一直采用通过 Hickman 导管进行关节内灌注万古霉素的方法,临床成功率高达 94.4%。他们的方案维持滑液万古霉素峰值浓度为 9 242 μg/mL,治疗性谷浓度持续 6 周。输注从低剂量开始,在数天内逐渐增加至维持剂量,根据血清水平和患者耐受性每 12 h 或 24 h 给药一次。安全性良好,全身性不良反应极少,导管相关并发症(如暂时性阻塞和渗漏)不常见。

在二期翻修中,一项多中心随机对照试验评估了为期 7 天的关节内抗菌药物灌洗方案治疗慢性 PJI 的疗效。在清创和假体取出后,立即通过经皮导管系统间歇性给予高剂量抗菌药物。该方案通过降低关节内炎症标志物水平,为二期再植入创造了最佳条件,显示出良好的感染控制效果。该方案耐受性良好,无全身毒性或肾功能损害,所有试验组患者均在 7～9 天内接受了再植入,而对照组的间隔时间更长[51]。

关节内灌注抗菌药物是 PJI 管理中一种有价值的辅助方法,能够提供高局部抗菌药物浓度,同时最大限度减少全身毒性。其在 DAIR、一期和二期翻修中的疗效支持其作为重要治疗策略的作用。然而,输注方案(包括抗菌药物选择、剂量策略和持续时间)的标准化仍然是一个挑战。未来的研究应侧重于优化这些参数,并通过随机对照试验评估长期结局。

问题 3:抑制性抗菌治疗是否仅适用于特定的假体周围关节感染患者?

Claudia Arias, Craig Aboltins, Michael Henry, José Luis del Pozo, Daisuke Inoue, Andrew Porteous, Peng Xu, Koji Yamada

【回答/建议】 是。对于无法接受根治性内科和外科治疗的特定 PJI 患者,抑制性抗菌治疗(suppressive antibiotic therapy,SAT)是一种可行的管理策略。现有文献有限,应依据患者的内科治疗及手术情况慎重选择,并密切随访治疗耐受性和结局。适用人群包括:①因严重合并症不宜行翻修术的高龄或极度衰弱患者;②手术风险或后遗症与症状严重程度不相称者;③拒绝手术者;④已接受手术但根治可能性很低者。

【证据等级】 有限。

【代表投票】 同意 92.5%,不同意 5.0%,弃权 2.5%(完全共识:意见一致)。

依　据

SAT 是指无限期使用抗菌药物以预防感染进展并控制 PJI 患者的症状。在患者合并症、感染微生物学特点或骨储备和(或)软组织条件不佳导致根治性药物和手术治疗的可能性显著降低的情况下,SAT 可能是合适的。在这种情况下,SAT 提供了一种替代性的"非治愈性"策略,旨在尽可能长时间地抑制感染而无需取出假体。本研究在 PubMed 和 Cochrane 数据库中采用医学主题词(MeSH 术语)进行全面的文献检索。在筛选潜在符合条件的研究后,纳入 31 项进行全文审查和数据提取;最终选出 11 篇文章。

SAT 的成功率为 23%～86%,各研究结果差异很大[52-62]。文献中报告的变异性归因于患者选择、样本量小以及对抗菌药物不良事件的记录不完整。不同研究的适应证有所不同,但大致可归为上述四类情况。

为了制订长期 SAT 的指导方针,必须满足若干标准,包括了解感染病因(尽管并非必需)、确保临床依从性、监测病情进展以及获得适当的抗菌药物[53]。有 5%～43%的患者曾经历重大抗菌药物不良反应,因此必须根据患者个体需求制订个体化的抗菌治疗方案[53]。为避免全身性不良反应,其他方法包括使用皮下 SAT、局部噬菌体或噬菌体裂解作为潜在的替代治疗[55]。

在大多数被审查的研究中,患者接受 SAT 前都曾接受过手术[56]。在 52.2% 使用 SAT 的病例中,患者保留了植入物;根据现有但有限的证据,窦道是否存在并不能可靠预测治疗成功。此外,SAT 似乎对窦道闭合有积极作用。SAT 的价值体现在一些在其他策略失败后通过应用 SAT 而被"挽救"的病例中。此外,SAT 似乎有助于缓解疼痛,但在炎症方面未见显著差异[57]。

SAT 治疗失败的特征为持续存在且不受控制的感

染症状，其中52%的失败病例病因尚不明确。此外，24%的患者报告治疗依从性差，12%的患者产生抗菌药物耐药，11%的患者出现意料之外的病原体。同时，停用抗菌药物的患者发生SAT失败的风险大约高出4倍[53]。上述研究结果表明，一些通过DAIR等手术未能治愈的患者，可能从SAT中获益，这可能延缓或防止治疗失败。在手术后失败风险高的复杂PJI病例中，接受SAT治疗的患者结局更好，5年成功率达到68%[60,61]。在这些研究的大多数病例中，患者在开始SAT前都接受过清创手术。一些研究表明，SAT的失败与既往是否接受清创无关[55]。

回顾现有研究中PJI病例的微生物学特征，SAT在确诊为葡萄球菌属感染的患者中结局似乎更好。SAT最常用的口服抗菌药物方案是四环素类、磺胺甲噁唑-甲氧苄啶和β-内酰胺类，也有联合利福平治疗的报道。更要注意的是，由于可能产生耐药性，不应单独使用利福平。大型研究[58]报道，利福平与β-内酰胺类联合使用可带来更好的结局。有文献[53]表明，抗菌药物方案可能因地区而异，并且通常不推荐联合使用多种抗菌药物，以确保患者具有良好的治疗依从性。

目前尚无研究涉及SAT的最佳抗菌药物剂量，也未对必要的静脉治疗持续时间提供明确指导。然而，通常不建议在SAT期间中断抗菌治疗，因为存在治疗失败的风险[54,60]。与失败相关的因素包括年龄<70岁、治疗依从性差(24%)以及感染病因(如革兰氏阴性杆菌、真菌或培养阴性)；然而，这些因素均非SAT的绝对禁忌证。

结 论

关于SAT在不适合接受根治性手术治疗的PJI患者中作用的现有文献有限。所有研究均为回顾性，许多研究报告的患者队列较小。尽管缺乏高质量研究，但有足够证据表明，对于无法进行手术干预的高风险患者，SAT是一种可行的保肢和症状控制选择。这些研究还表明，长期口服抗菌药物尽管存在一些不良反应，但整体安全性及患者耐受性良好。在留置“初次假体”而非翻修部件的患者中观察到最高的成功率。SAT最常用的口服抗菌药物方案是四环素类、磺胺甲噁唑-甲氧苄啶和β-内酰胺类。一些患者也可接受利福平联合治疗以对抗革兰氏阳性菌引起的感染。此外，窦道的存在似乎并非使用SAT的禁忌证。需要进一步研究为既往接受过或未接受过手术治疗的患者制订明确的SAT指南。

参考文献

[1] Yoon HK, Cho SH, Lee DY, et al. A review of the literature on culture-negative periprosthetic joint infection: epidemiology, diagnosis and treatment[J]. Knee Surg Relat Res, 2017, 29(3): 155-164.

[2] Berbari EF, Marculescu C, Sia I, et al. Culture-negative prosthetic joint infection[J]. Clin Infect Dis, 2007, 45(9): 1113-1119.

[3] Tan TL, Kheir MM, Shohat N, et al. Culture-negative periprosthetic joint infection: an update on what to expect [J]. JBJS OA, 2018, 3(3): e0060.

[4] Choi HR, Kwon YM, Freiberg AA, et al. Periprosthetic joint infection with negative culture results: clinical characteristics and treatment outcome[J]. J Arthroplasty, 2013, 28(6): 899-903.

[5] an Eck J, Liu WY, Goosen JHM, et al. Higher 1-year risk of implant removal for culture-positive than for culture-negative DAIR patients following 359 primary hip or knee arthroplasties[J]. J Bone Jt Infect, 2022, 7(4): 143-149.

[6] Van Sloten M, Wouthuyzen-Bakker M. Should all patients with a culture-negative periprosthetic joint infection be treated with antibiotics: a multicentre observational study [J]. Bone Jt J, 2022, 104B: 183-188.

[7] Garabano G, Gessara AM, Pesciallo CA, et al. Culture-negative periprosthetic joint infection after total hip arthroplasty treatment protocol and outcomes in acute and chronic cases[J]. Arch Bone Jt Surg, 2022, 10: 806-811.

[8] Greenfield BJ, Wynn-Jones H, Siney PD, et al. Is preoperative identification of the infecting organism essential before single-stage revision hip arthroplasty for periprosthetic infection[J]. J Arthroplasty, 2021, 36: 705-710.

[9] Huang R, Hu CC, Adeli B, Mortazavi J, et al. Culture-negative periprosthetic joint infection does not preclude infection control hip[J]. Clin Orthop Relat Res, 2012, 470: 2717-2723.

[10] Ibrahim MS, Twaij H, Haddad FS. Two-stage revision for the culture-negative infected total hip arthroplasty: a comparative study[J]. Bone Jt J, 2018, 100B: 3-8.

[11] Santoso A, Park KS, Shin YR, et al. Two-stage revision for periprosthetic joint infection of the hip: culture-negative versus culture-positive infection[J]. J Orthop, 2018, 15: 391-395.

[12] Ji B, Li G, Zhang X, et al. Effective treatment of single-stage revision using intra-articular antibiotic infusion for culture-negative prosthetic joint infection[J]. Bone Jt J, 2020, 102B: 336-344.

[13] Ji B, Wahafu T, Li G, et al. Single-stage treatment of chronically infected total hip arthroplasty with cementless reconstruction: results in 126 patients with broad inclusion criteria[J]. Bone Jt J, 2019, 101-B: 396-402.

[14] Kang JS, Shin EH, Roh TH, et al. Long-term clinical outcome of two-stage revision surgery for infected hip arthroplasty using cement spacer: culture negative versus culture positive[J]. J Orthop Surg, 2018, 26: 2309499017754095.

[15] Li H, Ni M, Li X, et al. Two-stage revisions for culture-negative infected total knee arthroplasties: a five-year outcome in comparison with one-stage and two-stage revisions for culture-positive cases[J]. J Orthop Sci, 2017, 22(2): 306-312.

[16] Wang C, Huang Z, Li W, et al. Can metagenomic next-generation sequencing identify the pathogens responsible for culture-negative prosthetic joint infection[J]. BMC Infect Dis, 2020, 20: 253.

[17] Xu Z, Huang C, Lin Y, et al. Clinical outcomes of culture-negative and culture-positive periprosthetic joint infection: similar success rate, different incidence of complications[J]. Orthop Surg, 2022, 14: 1420-1427.

[18] Karczewski D, Seutz Y, Hipfl C, et al. Is a preoperative pathogen detection a prerequisite before undergoing one-stage exchange for prosthetic joint infection of the hip[J]. Arch Orthop Trauma Surg, 2023, 143: 2823-2830.

[19] Kim YH, Kulkarni SS, Park JW, et al. Comparison of infection control rates and clinical outcomes in culture-positive and culture-negative infected total-knee arthroplasty [J]. J Orthop, 2015, 12(Suppl): S37-S43.

[20] Lu H, Wang W, Xu H, et al. Efficacy and safety of two-stage revision for patients with culture-negative versus culture-positive periprosthetic joint infection: a single-center retrospective study[J]. BMC Musculoskelet Disord, 2024, 25: 7259.

[21] Paz Z, Zhu C, Lieber SB, et al. Presentation and outcomes of periprosthetic joint infection: a comparison of culture-positive and culture-negative disease [J]. Surg Infect (Larchmt), 2021, 22: 828-835.

[22] Ronan EM, Ruff G, Ashkenazi I, et al. The impact of culture negativity on the outcomes of revision total knee arthroplasty for chronic PJI[J]. Microorganisms, 2024, 12: 1384.

[23] Soundarrajan D, Rajkumar N, Dhanasekararaja P, et al. A comparison of outcomes of culture positive and culture negative acute knee prosthetic joint infection following debridement, antibiotics and implant retention (DAIR)[J]. Eur J Orthop Surg Traumatol, 2023, 33: 2375-2383.

[24] Tirumala V, Smith E, Box H, et al. Outcome of debridement, antibiotics, and implant retention with modular component exchange in acute culture-negative periprosthetic joint infections[J]. J Arthroplasty, 2021, 36: 1087-1093.

[25] Van den Kieboom J, Tirumala V, Xiong L, et al. Concomitant hip and knee periprosthetic joint infection in periprosthetic fracture: diagnostic utility of serum and synovial fluid markers[J]. J Arthroplasty, 2021, 36: 722-727.

[26] Wang J, Wang Q, Shen H, et al. Comparable outcome of culture-negative and culture-positive periprosthetic hip joint infection for patients undergoing two-stage revision[J]. Int Orthop, 2018, 42: 469-477.

[27] Watanabe S, Kobayashi N, Tomoyama A, et al. Clinical characteristics and risk factors for culture-negative periprosthetic joint infections[J]. J Orthop Surg Res, 2021, 16: 2450.

[28] Hofmann AA, Goldberg T, Tanner AM, et al. Treatment of infected total knee arthroplasty using an articulating spacer: 2- to 12-year experience[J]. Clin Orthop Relat Res, 2005, 430: 125-131.

[29] Triffault-Fillit C, Valour F, Guillo R, et al. Prospective cohort study of the tolerability of prosthetic joint infection empirical antimicrobial therapy[J]. Antimicrob Agents Chemother, 2018, 62: 1-8.

[30] Kullar R, Chisari E, Snyder J, et al. Next-generation sequencing supports targeted antibiotic treatment for culture negative orthopedic infections[J]. Clin Infect Dis, 2023, 76(2): 359-364.

[31] Anemüller R, Belden K, Brause B, et al. Hip and knee section, treatment, antimicrobials: proceedings of international consensus on orthopedic infections[J]. J Arthroplasty, 2019, 34(2S): S463-S475.

[32] Jarusriwanna A, Mu W, Parvizi J. Local antibiotic infusion in periprosthetic joint infection following total hip arthroplasty[J]. J Clin Med, 2024, 13: 4848.

[33] Mu W, Xu B, Guo W, et al. Outcome of irrigation and debridement with topical antibiotics delivery for the management of periprosthetic joint infection occurring within 3 months since the primary total joint arthroplasty[J]. J Arthroplasty, 2021, 36: 1765-1771.

[34] Chaiyakit P, Meknavin S, Hongku, et al. Debridement, antibiotics, and implant retention combined with direct intra-articular antibiotic infusion in patients with acute hematogenous periprosthetic joint infection of the knee[J]. BMC Musculoskelet Disord, 2021, 22: 557.

[35] Perry CR, Hulsey RE, Mann FA, et al. Treatment of acutely infected arthroplasties with incision, drainage, and local antibiotics delivered via an implantable pump[J]. Clin Orthop Relat Res, 1992: 216-223.

[36] Li Y, Zhang X, Ji B, et al. One-stage revision using intra-articular carbapenem infusion effectively treats chronic periprosthetic joint infection caused by gram-negative organisms[J]. Bone Jt J, 2023, 105-B: 284-293.

[37] Li Y, Zhang X, Guo X, et al. Effective treatment of single-stage revision using intra-articular antibiotic infusion for polymicrobial periprosthetic joint infection[J]. J Arthroplasty, 2022, 37: 156-161.

[38] Ji B, Li G, Zhang X, et al. Effective single-stage revision

using intra-articular antibiotic infusion after multiple failed surgery for periprosthetic joint infection: a mean seven years' follow-up[J]. Bone Jt J, 2022, 104-B: 867－874.

[39] Ji B, Li G, Zhang X, et al. Effective treatment of single-stage revision using intra-articular antibiotic infusion for culture-negative prosthetic joint infection[J]. Bone Jt J, 2020, 102-B: 336－344.

[40] Ji B, Wahafu T, Li G, et al. Single-stage treatment of chronically infected total hip arthroplasty with cementless reconstruction: results in 126 patients with broad inclusion criteria[J]. Bone Jt J, 2019, 101-B: 396－402.

[41] Ji B, Zhang X, Xu B, et al. Single-stage revision for chronic fungal periprosthetic joint infection: an average of 5 years of follow-up[J]. J Arthroplasty, 2017, 32: 2523－2530.

[42] Zou C, Guo W, Mu W, et al. Synovial vancomycin and meropenem concentrations in periprosthetic joint infection treated by single-stage revision combined with intra-articular infusion[J]. Bone Jt Res, 2024, 13: 535－545.

[43] He JW, Wang J, Cao L, et al. Serum and synovial vancomycin concentrations in patients with prosthetic joint infection after intra-articular infusion[J]. Eur J Drug Metab Pharmacokinet, 2021, 46: 637－643.

[44] Mu W, Xu B, Wang F, et al. Low incidence of acute kidney injury with combined intravenous and topical antibiotic infusions in periprosthetic joint infection after total knee arthroplasty[J]. Bone Jt Res, 2024, 13: 525－534.

[45] Mu W, Xu B, Wang F, et al. Exploring acute kidney injury incidence in hip periprosthetic joint infection treatment with combined intravenous and intra-articular antibiotic infusion [J]. Arthroplasty Today, 2025, 31: 101616.

[46] Antony SJ, Westbrook RS, Jackson JS, et al. Efficacy of single-stage revision with aggressive debridement using intra-articular antibiotics in the treatment of infected joint prosthesis[J]. Infect Dis (Auckl), 2015, 8: 17－23.

[47] Nayfeh T, Whiteside LA, Hirsch M. Direct exchange treatment of septic total joint arthroplasty with intra-articular infusion of antibiotics: technique and early results[J]. Orthopedics, 2004, 27: 987－988.

[48] Whiteside LA, Roy ME. One-stage revision with catheter infusion of intraarticular antibiotics successfully treats infected THA[J]. Clin Orthop Relat Res, 2017, 475: 419－429.

[49] Whiteside LA, Roy ME, Nayfeh TA. Intra-articular infusion: a direct approach to treatment of infected total knee arthroplasty[J]. Bone Jt J, 2016, 98-B: 31－36.

[50] Whiteside LA, Peppers M, Nayfeh TA, et al. Methicillin-resistant staphylococcus aureus in TKA treated with revision and direct intraarticular antibiotic infusion[J]. Clin Orthop Relat Res, 2011, 469: 26－33.

[51] Springer BD, Higuera-Rueda CA, De Beaubien BC, et al. Safety profile of seven-day intra-articular antibiotic irrigation for the treatment of chronic periprosthetic joint infection: a prospective randomized phase II comparative study[J]. J Arthroplasty, 2024, 39(Suppl): S229－S235. e1.

[52] Burr RG, Eikani CK, Adams WH, et al. Predictors of success with chronic antibiotic suppression for prosthetic joint infections[J]. J Arthroplasty, 2022, 37(8S): S983－S988.

[53] Cobo J, Escudero-Sanchez R. Suppressive antibiotic treatment in prosthetic joint infections: a perspective[J]. Antibiotics (Basel), 2021, 10(6): 743.

[54] Escudero-Sanchez R, Senneville E, Digumber M, et al. Suppressive antibiotic therapy in prosthetic joint infections: a multicentre cohort study[J]. Clin Microbiol Infect, 2020, 26 (4): 499－505.

[55] Humphrey TJ, Dunahoe JA, Nelson SB, et al. Periprosthetic joint infection in patients prescribed suppressive antibiotic therapy undergoing primary total joint arthroplasty: a 1:4 case control matched study[J]. Surg Infect (Larchmt), 2022, 23(10): 917－923.

[56] Leijtens B, Weerwag L, Schreurs BW, et al. Clinical outcome of antibiotic suppressive therapy in patients with a prosthetic joint infection after hip replacement[J]. J Bone Jt Infect, 2019, 4(6): 268－276.

[57] Lensen KDF, Escudero-Sanchez R, Cobo J, et al. The efficacy of suppressive antibiotic treatment in patients managed non-operatively for periprosthetic joint infection and a draining sinus[J]. J Bone Jt Infect, 2021, 6(7): 313－319.

[58] Lensen KJ, Escudero-Sanchez R, Cobo J, et al. Chronic prosthetic joint infections with a draining sinus. who should receive suppressive antibiotic treatment[J]. J Bone Jt Infect, 2020, 6(2): 43－45.

[59] Prendki V, Zeller V, Passeron D, et al. Outcome of patients over 80 years of age on prolonged suppressive antibiotic therapy for at least 6 months for prosthetic joint infection [J]. Int J Infect Dis, 2014, 29: 184－189.

[60] Rao N, Crossett LS, Sinha RK, et al. Long-term suppression of infection in total joint arthroplasty[J]. Clin Orthop Relat Res, 2003, 414: 55－60.

[61] Sandiford NA, Hutt JR, Kendoff DO, et al. Prolonged suppressive antibiotic therapy is successful in the management of prosthetic joint infection[J]. Eur J Orthop Surg Traumatol, 2020, 30(2): 313－321.

[62] Wouthuyzen-Bakker M, Nijman JM, Kampinga GA, et al. Efficacy of antibiotic suppressive therapy in patients with a prosthetic joint infection[J]. J Bone Jt Infect, 2017, 2(2): 77－83.

非常规药物的作用

35

Gina A. Suh, on behalf of ESGNTA, Antonia Scobie, on behalf of ESGNTA, Nicolas S. Piuzzi, Vladislav Bartak, Udo E. Anyaehie, Carla Renata Arciola, Cecile Batailler, Michal Benes, Ruwais Binlaksar, Martin Buttaro, Laura E. Damioli, Brian C. de Beaubien, Matthew J. Dietz, James B. Doub, Khaled A. Elmenawi, Francesco Falez, Tristan Ferry, on behalf of ESGNTA, Karan Goswami, Fatih Kucukdurmaz, Bingyun Li, Willem-Jan Metsemakers, Thomas Fintan Moriarty, Mohammad Saeed, Roshan P. Shah, Bryan Springer, Kaspar Tootsi, Eleftherios Tsiridis, Kenneth L. Urish

问题 1：噬菌体治疗在骨科感染的治疗中是否有应用价值？

Gina A. Suh on behalf of ESGNTA, Cecile Batailler, Laura E. Damioli, James B. Doub, Karan Goswami, Antonia Scobie on behalf of ESGNTA, Roshan P. Shah, Kenneth L. Urish, Tristan Ferry on behalf of ESGNTA

【回答/建议】 有。噬菌体治疗显示出良好的安全性特征，对于难治性骨关节感染患者而言，是一种合理的治疗选择。

【证据等级】 中等。

【代表投票】 同意 76.5%，不同意 13.8%，弃权 9.7%（中等共识：明显多数支持）。

依　据

噬菌体（bacteriophages，简称 phages）是一类可特异性感染细菌的病毒，正被探索作为一种潜在的新型治疗手段，用于应对抗菌药物可能失效的感染，例如多药耐药（MDR）或生物膜形成相关的感染。过去十年间，对噬菌体治疗在骨与关节感染中应用的关注度持续升高，且已有越来越多的人体病例报道。2022 年，世界卫生组织（WHO）将噬菌体列为亟需加速发展的非传统抗菌制剂的重要组成部分，尤其强调其对推动全球微生物耐药扩散的重点病原体具有潜在疗效[1]。

本研究系统梳理了 2010 年以来英文文献中所有采用噬菌体疗法治疗骨关节感染的已报道病例。本次分析共纳入 30 篇文献，包括 1 项临床试验[2]、5 项病例系列研究[3-6]（其中 1 项研究纳入 100 例病例，含 34 例骨与关节感染病例[7]），以及多篇个案报道。剔除重复与冗余信息后，最终数据集共纳入 98 例独立病例[6,8-32]。

噬菌体治疗在 89 例中仅针对单一细菌种属，在 9 例中则针对多种微生物。最常被靶向的病原体为金黄色葡萄球菌（48 例，占 49%），其次为铜绿假单胞菌（22 例）、凝固酶阴性葡萄球菌（22 例）、肺炎克雷伯菌（6 例）、粪肠球菌（6 例）、大肠埃希菌（2 例）、奇异变形杆菌（1 例）、万古霉素耐药屎肠球菌（1 例）、鲍曼不动杆菌（1 例）以及无乳链球菌（1 例）。噬菌体治疗最常见的适应证为 PJI（57 例），其次为糖尿病足感染（11 例）、骨折相关感染（FRI；8 例）、长骨骨髓炎（7 例）、骨盆骨髓炎（7 例）、足/踝骨髓炎（3 例）、脊柱感染（2 例）、头颈部骨髓炎（2 例）以及败血症性关节炎（1 例）。

在 98 例独立病例中，有 3 例未报告不良事件，另有 16 例出现短暂性事件。包括一过性肝酶升高（8 例）[5,15,21]、短暂发热（5 例）[2,7,9,28]、给药部位局部红斑与疼痛（1 例）[4]，以及乏力、头晕等非特异性症状（1 例）[3]。所有不良事件均在无后遗症影响的情况下自行缓解，其余病例未见不良事件。所有病例均进行了噬菌体敏感性检测。在这 98 例病例中，68 例使用单一噬菌体治疗，其中 2 例采用序贯方式使用单一噬菌体，其余 30 例则同时使用多种噬菌体，即鸡尾酒（cocktail）方案。给药途径不尽相同：69 例接受局部给药（其中 11 例仅术中给药、18 例仅在非手术室环境下局部给药、40 例同时在术中及术后/非手术室进行局部给药），7 例接受全身给

药,21 例同时接受局部与全身联合给药,另有 1 例接受口服给药[12]。在所有病例中,噬菌体治疗均与常规抗菌药物联合使用。

手术干预较为常见,且因感染类型不同而有所差异。所有头颈部或脊柱感染患者均接受了手术干预;假体周围关节感染(PJI)患者手术率 92%,FRI 患者 88%,长骨骨髓炎 71%,骨盆骨髓炎 57%。相较之下,足或踝骨髓炎患者仅 33%在治疗过程中同时接受手术,而糖尿病足感染患者均未行同期手术干预。总体而言,98 例中有 88 例(88%)获得临床改善或感染缓解,9 例病情加重,1 例无明显变化。在微生物学清除方面,54 例达到清除,18 例未达到清除,26 例未进行评估。需要指出的是,对于临床状况良好的患者,因为评估微生物学清除需要侵入性操作,故并未进行此类评估。接受同期手术干预的患者,其清除率高于未手术者(64.9%,而未手术者为 25.0%)。此外,治疗方案差异较大:疗程从单次给药至 1 年不等,给药频次每日 1～3 次,给药浓度范围为 10^5～10^{10} PFU/mL。

在 10 例不良临床结局中,5 例发生于骨髓炎(其中 3 例为骨盆骨髓炎[7,32],2 例为足或踝骨髓炎[7]),4 例发生于 PJI[2,3,7,19],另 1 例发生于糖尿病足感染[7]。值得注意的是,全部临床治疗失败病例中有 30%发生在累及足或踝部的感染。在革兰氏阳性菌感染中,89.4%的病例获得临床改善;革兰氏阴性菌感染的改善率为 95.2%。本研究将“多菌种感染”界定为噬菌体同时靶向多种细菌种属的感染;此类病例均获得良好结局,临床改善率为 100%。但这更可能反映了样本量较小($n=9$),而非明确的趋势。由于病例之间异质性较大,且每例均存在多种潜在混杂因素,因此无法就给药途径、剂量、给药间隔或治疗持续时间作出可推广的结论。

上述报道的积极疗效需谨慎解读,原因在于存在多项潜在局限。噬菌体的选择、制备以及给药方式存在差异,使得不同研究之间难以直接比较,也限制了结论的推广。现有证据主要依赖回顾性病例报告与小规模研究,可能存在发表偏倚,即治疗成功的病例更可能被报道。微生物学与临床结局指标缺乏一致性,也妨碍对噬菌体疗效的准确评估。此外,抗菌药物与手术等辅助治疗的影响无法与噬菌体治疗本身的作用相互区分。在技术与实施层面亦存在挑战:噬菌体敏感度检测操作难度高,且并非普遍可获得;监管障碍以及个体化制备需求进一步限制其规模化应用。另需关注的是,尽管噬菌体耐药的证据相较于生素耐药报道较少,但细菌对噬菌体产生耐受的风险仍可能存在。患者个体因素(如免疫反应与合并疾病)亦可能影响治疗结局[33]。

总之,噬菌体治疗,尤其在与手术干预联合应用时,似乎是一种有前景的难治性骨与关节感染辅助治疗手段。在常规抗菌治疗基础上实施手术清创与生物膜破坏,可能有助于增强噬菌体的疗效。此外,现有证据有力支持噬菌体治疗的安全性;各研究报道的不良事件极少,提示其应用风险较低,从安全性角度看具有可行性。尽管较高的临床成功率令人鼓舞,但仍需结合潜在发表偏倚及其他局限进行解读。未来需要开展大规模、设计严谨的临床试验,以验证上述发现并推动方案标准化。明确噬菌体治疗在多种辅助措施之外的独立贡献,将是优化其在复杂感染管理中作用的关键[34,35]。

问题 2:噬菌体裂解酶在骨科感染患者的治疗中是否有应用价值?

Antonia Scobie on behalf of ESGNTA, Gina A. Suh on behalf of ESGNTA, Thomas Fintan Moriarty, Francesco Falez, Willem-Jan Metsemakers, Kaspar Tootsi, Bryan Springer, Tristan Ferry on behalf of ESGNTA

【回答/建议】 基于目前有限的临床数据,噬菌体裂解酶在 PJI 患者的治疗中具有应用前景。

【证据等级】 有限。

【代表投票】 同意 82.2%,不同意 8.9%,弃权 8.9%(强共识:超多数支持)。

依 据

噬菌体是一类可特异性感染细菌的天然病毒。烈性噬菌体能够在细菌宿主体内复制,从而破坏其所靶向的细菌种属。在这一复制过程中,病毒本身会产生多种酶类。这些由噬菌体编码的酶包括水解酶、内溶素以及去聚合酶[36]。其中部分酶即使单独使用,也具有抗菌和(或)抗生物膜活性,被称为酶抗菌药物,即具有抗微生物活性的酶,或称直接裂解剂[37,38]。因此,除直接使用噬菌体外,工程化重组噬菌体酶的制备也受到关注,原

因在于:①从微生物学角度,这类酶具有抗菌及抗生物膜特性,且与噬菌体相比,其作用谱更广;②从生物技术角度,其生产工艺及蛋白本身可申请专利,而天然噬菌体则通常难以实现这一点[36]。

需要指出的是,2022 年世界卫生组织(WHO)将噬菌体及噬菌体相关蛋白列为亟需加速开发的非传统抗菌制剂的重要成员,尤其因为其对推动全球微生物耐药传播的重点病原体有效。WHO 2023 年报告对处于研发管线中的此类非传统抗菌制剂进行了更新,其中列出了两种裂解酶,分别为 CF-301 和 SAL-200[39]。

本研究回顾了 2010 年以来英文文献中所有采用噬菌体裂解酶治疗骨与关节感染的已报道病例,仅检索到 1 篇发表于 2021 年的文章[40]。作者采用 CF-301 裂解酶(exebacase),这是一种重组制备的裂解酶,体外研究显示其对葡萄球菌属具有抗生物膜活性[41,42]。该文描述了 4 例高龄患者,为复发性、MDR 表皮葡萄球菌所致的假体周围膝关节感染,且已无进一步手术或抗菌治疗选择。治疗方案为关节镜下清创并保留植入物,同时局部应用 CF-301(即"裂解酶 DAIR"手术),随后以替地唑胺进行抑制性治疗作为挽救方案。所有患者既往均多次接受膝关节假体翻修,但无假体松动;其中 3 例在既往 DAIR 术后虽接受过抑制性抗菌治疗仍出现复发;2 例有败血性关节炎的临床表现;另 2 例存在窦道。治疗过程中及治疗结束后均未出现不良事件。所有患者接受相同的初始抗菌治疗,随后每天以替地唑胺 200 mg 作为抑制性治疗。随访 6 个月时,基线存在窦道的 2 例出现窦道复发。随访超过 1 年后,其余 2 例临床结局良好,败血症性关节炎的临床体征完全消退,尽管其中 1 例仍检测到微生物持续存在。鉴于此类感染的严重性与难治性,任何良好的临床结局都属意料之外。

在该文发表后,法国里昂一家负责管理复杂骨与关节感染的噬菌体转诊中心又对其他患者实施了相关治疗,现有仍在随访中(未发表数据)。一项评估 CF-301-108 的单中心随机对照试验于 2023 年启动,但由于资助方破产而提前终止。

基于以下三点:①WHO 关于非传统抗菌制剂的报告强调,为应对抗微生物耐药,需要加快噬菌体及噬菌体相关蛋白的开发;②噬菌体裂解酶具有体外活性,尤其是其溶菌活性和抗生物膜活性;③现有文献中仅有一篇关于裂解酶临床应用的研究论文,笔者认为该酶在 PJI 患者中具有研究与应用价值。噬菌体裂解酶的进一步开发及其在急性或慢性 PJI 中的临床评估,仍需更多研究支持,以形成循证依据,从而明确其在采取保守策略治疗 PJI 时可能发挥的辅助作用,并据此提出基于证据的推荐意见。

问题 3:抗菌肽是否可作为骨科感染患者的一种治疗方式?

Nicolas S. Piuzzi, Khaled A. Elmenawi, Tristan Ferry, Kenneth L. Urish, Matthew J. Dietz, Bingyun Li, Brian C. de Beaubien, Carla Renata Arciola, Martin Buttaro

【回答/建议】 抗菌肽可作为骨科感染治疗中一种有前景的辅助或替代疗法,尤其适用于耐药性感染,或常规治疗失败的病例。早期人体试验提示其安全性良好,但仍需进一步临床研究以明确其最佳应用方式。

【证据等级】 中等。

【代表投票】 同意 70.9%,不同意 14.6%,弃权 14.6%(中等共识:明显多数支持)

依　据

植入物相关感染仍是骨科手术中的主要并发症之一,可导致植入物失败、住院时间延长,并增加医疗成本[43]。其致病微生物常在植入物表面形成生物膜,使感染对抗菌药物高度耐受,并促使 MDR 病原体感染的发生率上升[44]。抗菌肽可破坏细菌细胞膜、抑制生物膜形成,并在固定于植入材料表面时仍能维持抗菌活性,被认为是一种有前景的治疗替代选择[45]。尽管抗菌肽在医学其他领域治疗感染的疗效已得到证实[46],但其用于骨科感染治疗仍为较新方向,目前尚处于探索阶段。

为回答上述问题,本研究对 PubMed、Embase 及 Cochrane Library 自建库起至 2024 年 8 月进行了全面系统综述检索,以识别评估抗菌肽在骨科相关感染治疗中的作用。纳入标准为所有研究类型,包括体外研究、体内研究及临床研究,且需探讨抗菌肽在治疗骨科相关感

染中的潜在作用。排除标准包括：将抗菌肽作为诊断手段的研究、未考察抗菌肽在植入材料（钛和镁）上应用的体外研究，以及综述性文章。共筛查 632 篇文献以评估其是否符合纳入条件，其中 46 篇进入全文评阅，最终纳入 32 篇研究。摘要与全文由两名独立作者评审，若存在分歧，则由第三名独立作者进行裁决。

1. 体外研究证据

多种用于植入材料（以钛为主）的抗菌肽涂层已表现出显著降低细菌负荷、抑制生物膜形成以及良好的生物相容性。负载抗菌肽的表面可实现 95%以上的抑菌效果，其中部分研究甚至可完全清除菌落[47-52]。研究表明，抗菌肽具有显著的杀菌作用：在 30 min 内可使金黄色葡萄球菌和铜绿假单胞菌数量降低 10^6 倍，同时与未负载抗菌肽的钛表面相比，可将细菌黏附减少约 45 倍[53-58]。此外，抗菌肽已被证实可完全抑制常见病原体（如金黄色葡萄球菌、表皮葡萄球菌和大肠埃希菌）的生长[59-61]。这些效应可能源于其破坏细菌细胞膜的能力，并可通过促进细胞因子释放而增强免疫反应[62,63]。

多项研究显示，抗菌肽对生物膜可能呈剂量依赖性作用：当以抗菌肽对钛表面进行涂层处理时，可使表皮葡萄球菌、大肠埃希菌和铜绿假单胞菌的生物膜减少最高达 90%[64-67]。此外，抗菌肽的效果可能优于传统抗菌药物。Kang 等[68]观察到，与传统抗菌药物（庆大霉素、万古霉素和利福平）所致不足 1 个对数级的下降相比，抗菌肽可使金黄色葡萄球菌降低超过 4 个对数级。对于临床分离菌及多重耐药菌[如耐甲氧西林金黄色葡萄球（MRSA）]，抗菌肽仍可保持疗效，实现 90%以上的抑菌率并降低生物膜负荷[69-72]。在一项纳入 17 例慢性 PJI 患者取出的全膝关节置换假体的研究中，PLG0206 以 1 mg/mL 处理 15 min 可使菌落数下降 10^4 倍；此外，59%的取出假体在处理后培养转阴[73]。

2. 体内研究证据

体内研究表明，抗菌肽在治疗骨科感染方面具有较强的抗菌、抑制生物膜及促进骨整合的作用。Raeder 等[74]在 36 只 Wistar 大鼠的表皮葡萄球菌骨移植物感染模型中发现：APIM 肽联合庆大霉素在 77%的病例中实现细菌清除，而单一治疗组仅为 38%；与单用庆大霉素组相比，联合方案的细菌清除率提高约 30%。Chen 等[75]在 55 只新西兰兔的金黄色葡萄球菌植入物感染模型中发现，使用融合肽（HHC36 + QK）涂层钛材料（Ti-125FP）后，7 天时细菌杀灭率超过 99%，并表现为细菌黏附与生物膜形成极少；在 60 天时，其骨整合程度较未涂层钛材料提高 1.6 倍。Mandell 等[76]在 6 个小鼠 PJI 模型中采用 WLBU2 冲洗治疗，观察到生物膜显著减少，且在偏碱性至接近生理 pH 条件下疗效最佳。Yan 等[77]构建 67 例金黄色葡萄球菌感染股骨骨折兔模型开展研究，结果显示：与头孢氨苄组、生理盐水组相比，LL-37 可在第 2 天、第 7 天显著降低局部细菌载量，并于第 7 天明显下调各类炎症标志物水平。

3. 人体研究

已有一系列临床研究聚焦于 PLG0206/zaloganan，这是一种新型抗菌肽，具有独立的抗生物膜活性[78]。一项Ⅰ期单次递增剂量研究评估了 PLG0206 静脉给药在 35 名健康志愿者中的安全性、耐受性及药代动力学，并以 12 名接受静脉安慰剂治疗的受试者作为对照[79]。研究未出现严重不良事件，治疗期间出现的不良事件发生率较低，且多数为轻度[79]。目前，一项Ⅰb 期开放标签临床试验正在进行，用于评估 PLG0206 联合 DAIR 手术治疗膝关节 PJI 的效果[80]。初步数据提示，PLG0206 仍具有良好耐受性，并显示其 PJI 治疗失败率可能低于文献报道的水平[81,82]，从而支持继续推进 PLG0206 在 PJI 治疗中的进一步开发。

问题 4：植物化学成分在骨科植入物相关感染患者的管理中是否具有应用价值？

Vladislav Bartak，Michal Benes，Ruwais Binlaksar，Udo E. Anyaehie，Fatih Kucukdurmaz，Eleftherios Tsiridis，ohammad Saeed

【回答/建议】 尽管体外研究、计算机模拟研究（in silico）以及有限的体内动物研究已显示多种植物化学成分具有抗微生物活性，并对生物膜形成具有抑制作用，但目前仍缺乏临床研究证据支持将植物化学成分用于骨科植入物相关感染患者的管理。

【证据等级】 有限。

【代表投票】 同意 62.9%，不同意 14.2%，弃权 22.9%（低度共识：多数支持）。

依 据

由于微生物对传统抗感染药物的耐药性不断增加，亟需探索替代性的抗微生物策略，以更有效地应对骨科植入物相关感染。由于 MDR 病原体感染的发生率持续升高，亟需开发能够突破传统循证治疗局限的新型治疗途径。在此背景下，尽管植物化学成分在传统医学中已使用数百年，但其作为常规抗菌治疗的潜在辅助或替代方案，正逐渐受到关注。植物化学成分是来源于植物的生物活性化合物，具有广泛的生物学作用，包括抗菌、抗真菌及抗病毒效应。因此，本项工作旨在评估支持植物化学成分用于骨科植入物相关感染患者管理的现有证据。

本次数据库检索纳入了 PubMed、Scopus 和 Web of Science，共获得 612 条结果。合并后剔除 19 条重复记录后，剩余 593 条文献依据题名与摘要进行初筛。经题目与摘要的纳入资格评估后，共有 49 项研究进入全文筛选阶段。然而，全文评阅显示研究之间存在显著异质性，因而不适合进行合并分析。此外，未检索到任何专门针对该主题的临床研究。因此，本项工作需要采用叙述性综述的方式进行总结。

多种植物化学成分已在实验研究中被证实可抑制生物膜形成，并在体外研究或计算机模拟研究中表现出抗微生物活性。相关代表性成分包括姜黄素[83]、野蔷薇液体提取物[84]、百里香酚[85]、辣木液体提取物[86]、白三叶液体提取物[87]、四棱藤液体提取物[88]、多种精油[89]、麦卢卡蜂蜜成分[90]、绿茶提取物[91]、牛至油[92]、异甘草素[93]、海神草液体提取物[94]、白藜芦醇[95]，以及其他多种黄酮类、三萜类、羧酸类及其衍生物[96,97]。然而，对现有文献的梳理显示，用于评估上述成分体内行为的动物与人体研究数量明显不足，因为其药代动力学与药效学特征可能与实验室条件下的结果存在差异。

参考文献

[1] World Health Organization. 2023 antibacterial agents in clinical and preclinical development: an overview and analysis [R]. Geneva: World Health Organization, 2024.

[2] Fedorov E, Samokhin A, Kozlova Y, et al. Short-term outcomes of phage-antibiotic combination treatment in adult patients with periprosthetic hip joint infection[J]. Viruses, 2023, 15: 499.

[3] Onallah H, Hazan R, Nir-Paz R, et al. Refractory pseudomonas aeruginosa infections treated with phage pasa16: a compassionate use case series[J]. Med, 2023, 4: 600-611. e4.

[4] Onsea J, Soentjens P, Djebara S, et al. Bacteriophage application for difficult-to-treat musculoskeletal infections: development of a standardized multidisciplinary treatment protocol[J]. Viruses, 2019, 11: 891.

[5] Doub JB, Johnson AJ, Nandi S, et al. Experience using adjuvant bacteriophage therapy for the treatment of 10 recalcitrant periprosthetic joint infections: a case series[J]. Clin Infect Dis, 2023, 76: e1463-e1466.

[6] Ferry T, Kolenda C, Batailler C, et al. Phage therapy as adjuvant to conservative surgery and antibiotics to salvage patients with relapsing S. aureus prosthetic knee infection [J]. Front Med, 2020, 7: 570572.

[7] Pirnay JP, Djebara S, Steurs G, et al. Personalized bacteriophage therapy outcomes for 100 consecutive cases: a multicentre, multinational, retrospective observational study [J]. Nat Microbiol, 2024, 9: 1434-1453.

[8] Doub JB, Chan B, Johnson AJ. Salphage: salvage bacteriotherapy for a chronic enterococcus faecalis prosthetic joint infection[J]. IDCases, 2023, 33: e01854.

[9] Cesta N, Pini M, Mulas T, et al. Application of phage therapy in a case of a chronic hip-prosthetic joint infection due to pseudomonas aeruginosa: an italian real-life experience and in vitro analysis[J]. Open Forum Infect Dis, 2023, 10: ofad051.

[10] Doub JB, Shishido A, Srikumaran U, et al. Salphage: salvage bacteriophage therapy for a recalcitrant klebsiella pneumoniae prosthetic shoulder—a case report[J]. Acta Orthop, 2022, 93: 756-759.

[11] Doub JB, Ng VY, Lee M, et al. Salphage: salvage bacteriophage therapy for recalcitrant mrsa prosthetic joint infection[J]. Antibiotics (Basel), 2022, 11: 616.

[12] Neuts AS, Berkhout HJ, Hartog A, et al. Bacteriophage therapy cures a recurrent enterococcus faecalis infected total hip arthroplasty? A case report[J]. Acta Orthop, 2021, 92: 678-680.

[13] Ramirez-Sanchez C, Gonzales F, Buckley M, et al. Successful treatment of staphylococcus aureus prosthetic joint infection with bacteriophage therapy[J]. Viruses, 2021, 13: 1182.

[14] Ferry T, Kolenda C, Batailler C, et al. Case report: arthroscopic debridement antibiotics and implant retention with local injection of personalized phage therapy to salvage a relapsing pseudomonas aeruginosa prosthetic knee infection [J]. Front Med (Lausanne), 2021, 8: 569159.

[15] Doub JB, Ng VY, Wilson E, et al. Successful treatment of a recalcitrant staphylococcus epidermidis prosthetic knee infection with intraoperative bacteriophage therapy [J]. Pharmaceuticals (Basel), 2021, 14: 231.

[16] Alt V, Gessner A, Merabishvili, et al. Case report: local

bacteriophage therapy for fracture-related infection with polymicrobial multi-resistant bacteria: hydrogel application and postoperative phage analysis through metagenomic sequencing[J]. Front Med (Lausanne), 2024, 11: 1428432.

[17] Ferry T, Onsea J, Roussel-Gaillard T, et al. Bacteriophage therapy in musculoskeletal infections: from basic science to clinical application [J]. EFORT Open Rev, 2024, 9: 339-348.

[18] Ferry T, Kolenda C, Laurent F, et al. Personalized bacteriophage therapy to treat pandrug-resistant spinal pseudomonas aeruginosa infection[J]. Nat Commun, 2022, 13: 4239.

[19] Ferry T, Batailler C, Petitjean C, et al. The potential innovative use of bacteriophages within the dac hydrogel to treat patients with knee megaprosthesis infection requiring debridement antibiotics and implant retention and soft tissue coverage as salvage therapy[J]. Front Med, 2020, 7: 342.

[20] Cano EJ, Caflisch KM, Bollyky PL, et al. Phage therapy for limb-threatening prosthetic knee klebsiella pneumoniae infection: case report and in vitro characterization of anti-biofilm activity[J]. Clin Infect Dis, 2020, 73: e144-e151.

[21] Doub JB, Ng VY, Johnson AJ, et al. Salvage bacteriophage therapy for a chronic mrsa prosthetic joint infection [J]. Antibiotics (Basel), 2020, 9: 241.

[22] Tkhilaishvili T, Winkler T, Muller M, et al. Bacteriophages as adjuvant to antibiotics for the treatment of periprosthetic joint infection caused by multidrug-resistant pseudomonas aeruginosa[J]. Antimicrob Agents Chemother, 2019, 64: e00924-19.

[23] Ferry T, Leboucher G, Fevre C, et al. Salvage debridement, antibiotics and implant retention with local injection of a selected cocktail of bacteriophages: is it an option for an elderly patient with relapsing staphylococcus aureus prosthetic-joint infection[J]. Open Forum Infect Dis, 2018, 5: ofy269.

[24] Ferry T, Boucher F, Fevre C, et al. Innovations for the treatment of a complex bone and joint infection due to xdr pseudomonas aeruginosa including local application of a selected cocktail of bacteriophages [J]. J Antimicrob Chemother, 2018, 73: 2901-2903.

[25] Schoeffel J, Wang EW, Gill D, et al. Successful use of salvage bacteriophage therapy for a recalcitrant mrsa knee and hip prosthetic joint infection [J]. Pharmaceuticals (Basel), 2022, 15: 177.

[26] Eskenazi A, Lood C, Wubbolts J, et al. Combination of pre-adapted bacteriophage therapy and antibiotics for treatment of fracture-related infection due to pandrug-resistant klebsiella pneumoniae[J]. Nat Commun, 2022, 13: 302.

[27] Fish R, Kutter E, Wheat G, et al. Compassionate use of bacteriophage therapy for foot ulcer treatment as an effective step for moving toward clinical trials [M]. Methods Mol Biol, 2018, 1693: 159-170.

[28] Khatami A, Lin RCY, Petrovic-Fabijan, et al. Bacterial lysis, autophagy and innate immune responses during adjunctive phage therapy in a child[J]. EMBO Mol Med, 2021, 13: e13936.

[29] Nir-Paz R, Gelman D, Khouri A, et al. Successful treatment of antibiotic-resistant, poly-microbial bone infection with bacteriophages and antibiotics combination [J]. Clin Infect Dis, 2019, 69: 2015-2018.

[30] Racenis K, Rezevska D, Madelane, et al. Use of phage cocktail bfc 1.10 in combination with ceftazidimeavibactam in the treatment of multidrug-resistant pseudomonas aeruginosa femur osteomyelitis-a case report [J]. Front Med (Lausanne), 2022, 9: 851310.

[31] Simner PJ, Cherian J, Suh GA, et al. Combination of phage therapy and cefiderocol to successfully treat pseudomonas aeruginosa cranial osteomyelitis[J]. JAC Antimicrob Resist, 2022, 4: dlac046.

[32] Van Nieuwenhuyse B, Van der Linden D, Chatzis O, et al. Bacteriophage-antibiotic combination therapy against extensively drug-resistant pseudomonas aeruginosa infection to allow liver transplantation in a toddler[J]. Nat Commun, 2022, 13: 5725.

[33] Doub JB, Urish K, Chan B. Bacteriophage therapy for periprosthetic joint infections: current limitations and research needed to advance this therapeutic[J]. J Orthop Res, 2023, 41: 1097-1104.

[34] Ferry T. A review of phage therapy for bone and joint infections[M]. Methods Mol Biol.

[35] Suh GA, Ferry T, Abdel MP. Phage therapy as a novel therapeutic for the treatment of bone and joint infections[J]. Clin Infect Dis, 2023, 77(Suppl 5): S407-S415.

[36] McCallin S, Drulis-Kawa Z, Ferry T, et al. ESGNTA — ESCMID study group for non-traditional antibacterials. phages and phage-borne enzymes as new antibacterial agents [J]. Clin Microbiol Infect, 2023, 31: 910-921.

[37] Danis-Wlodarczyk KM, Wozniak DJ, Abedon ST. Treating bacterial infections with bacteriophage-based enzybiotics: in vitro, in vivo and clinical application[J]. Antibiotics (Basel), 2021, 10: 1497.

[38] Schuch R, Cassino C, Vila-Farres. Direct lytic agents: novel, rapidly acting potential antimicrobial treatment modalities for systemic use in the era of rising antibiotic resistance[J]. Front Microbiol, 2022, 13: 841905.

[39] World Health Organization. 2023 antibacterial agents in clinical and preclinical development: an overview and analysis [R]. Geneva: World Health Organization, 2024.

[40] Ferry T, Batailler C, Souche A, et al. Arthroscopic debridement and implant retention (DAIR) with local administration of exebacase (lysin CF-301) (lysinDAIR) followed by suppressive tedizolid as salvage therapy in elderly patients for relapsing multidrug-resistant (MDR) S. epidermidis prosthetic knee infection[J]. Front Med, 2021,

8：550853.

[41] Watson A，Sauve K，Cassino C，et al. Exebacase demonstrates in vitro synergy with a broad range of antibiotics against both methicillin-resistant and methicillin-susceptible staphylococcus aureus [J]. Antimicrob Agents Chemother，2020，64：e01885.

[42] Souche A，Kolenda C，Teoli J，et al. Activity of exebacase (CF-301) against biofilms formed by staphylococcus epidermidis strains isolated from prosthetic joint infections [J]. Antimicrob Agents Chemother，2022，66：e0058822.

[43] Jevnikar BE，Khan ST，Huffman，et al. Advancements in treatment strategies for periprosthetic joint infections：a comprehensive review[J]. J Clin Orthop Trauma，2024，55：102496.

[44] Taha M，Abdelbary H，Ross FP，et al. New innovations in the treatment of PJI and biofilms-clinical and preclinical topics [J]. Curr Rev Musculoskelet Med，2018，11：380－388.

[45] Costa B，Martínez-de-Tejada G，Gomes PAC，et al. Antimicrobial peptides in the battle against orthopedic implant-related infections：a review[J]. Pharmaceutics，2021，13：1918.

[46] Yang S，Wang H，Zhao D，et al. Polymyxins：recent advances and challenges [J]. Front Pharmacol，2024，15：1424765.

[47] Wang B，Lan J，Qiao H，et al. Porous surface with fusion peptides embedded in strontium titanate nanotubes elevates osteogenic and antibacterial activity of additively manufactured titanium alloy[J]. Colloids Surf B Biointerfaces，2023，224：113188.

[48] Wang Y，Zhang J，Gao T，et al. Covalent immobilization of DJK-5 peptide on porous titanium for enhanced antibacterial effects and restrained inflammatory osteoclastogenesis[J]. Colloids Surf B Biointerfaces，2021，202：111697.

[49] Cheng H，Yue K，Kazemzadeh-Narbat，et al. Mussel-inspired multifunctional hydrogel coating for prevention of infections and enhanced osteogenesis[J]. ACS Appl Mater Inter，2017，9：11428－11439.

[50] Pfeufer NY，Hofmann-Peiker K，et al. Bioactive coating of titanium surfaces with recombinant human β-defensin-2 (rHuβD2) may prevent bacterial colonization in orthopaedic surgery[J]. J Bone Joint Surg Am，2011，93：840－846.

[51] Fischer NG，Chen X，Astleford-Hopper，et al. Antimicrobial and enzyme-responsive multi-peptide surfaces for bone-anchored devices[J]. Mater Sci Eng C Mater Biol Appl，2021，125：112108.

[52] Boix-Lemonche G，Guillem-Marti J，D'Este F，et al. Covalent grafting of titanium with a cathelicidin peptide produces an osteoblast compatible surface with antistaphylococcal activity [J]. Colloids Surf B Biointerfaces，2020，185：110586.

[53] Yazici H，O'Neill MB，Kacar T，et al. Engineered chimeric peptides as antimicrobial surface coating agents toward infection-free implants[J]. ACS Appl Mater Inter，2016，8：5070－5081.

[54] Scheper H，Wubbolts JM，Verhagen，et al. SAAP-148 eradicates MRSA persisters within mature biofilm models simulating prosthetic joint infection[J]. Front Microbiol，2021，12：625952.

[55] Kazemzadeh-Narbat M，Kindrachuk J，Duan K，et al. Antimicrobial peptides on calcium phosphate-coated titanium for the prevention of implant-associated infections [J]. Biomaterials，2010，31：9519－9526.

[56] Kazemzadeh-Narbat M，Lai BFL，Ding C，et al. Multilayered coating on titanium for controlled release of antimicrobial peptides for the prevention of implant-associated infections [J]. Biomaterials，2013，34：5969－5977.

[57] Tian J，Shen S，Zhou C，et al. Investigation of the antimicrobial activity and biocompatibility of magnesium alloy coated with HA and antimicrobial peptide[J]. J Mater Sci Mater Med，2015，26：66.

[58] Lallukka M，Gamna F，Gobbo VA，et al. Surface functionalization of Ti6Al4V-ELI alloy with antimicrobial peptide nisin[J]. Nanomaterials (Basel)，2022，12.

[59] Liu HW，Wei DX，Deng JZ，et al. Combined antibacterial and osteogenic in situ effects of a bifunctional titanium alloy with nanoscale hydroxyapatite coating [J]. Artif Cells Nanomed Biotechnol，2018，46(Suppl 1)：S460－S470.

[60] Liu D，Xi Y，Yu S，et al. A polypeptide coating for preventing biofilm on implants by inhibiting antibiotic resistance genes [J]. Biomaterials，2023，293：121957.

[61] Ma M，Kazemzadeh-Narbat M，Hui Y，et al. Local delivery of antimicrobial peptides using self-organized TiO2 nanotube arrays for peri-implant infections[J]. J Biomed Mater Res A，2012，100：278－285.

[62] Zhou L，Xing Y，Ou Y，et al. Prolonged release of an antimicrobial peptide GL13K-loaded thermosensitive hydrogel on a titanium surface improves its antibacterial and anti-inflammatory properties [J]. RSC Adv，2023，13：23308－23319.

[63] Kruse HV，Chakraborty S，Chen R，et al. Protecting orthopaedic implants from infection：antimicrobial peptide Mel4 is non-toxic to bone cells and reduces bacterial colonisation when bound to plasma ion-implanted 3D-printed PAEK polymers[J]. Cells，2024，13：656.

[64] Verheul M，Drijfhout JW，Pijls BG，et al. Non-contact induction heating and SAAP-148 eliminate persisters within MRSA biofilms mimicking a metal implant infection[J]. Eur Cell Mater，2021，43：34－42.

[65] Subh L，Correa W，Pinkvos TJ，et al. Synthetic anti-endotoxin peptides interfere with gram-positive and gram-negative bacteria，their adhesion and biofilm formation on titanium[J]. J Appl Microbiol，2020，129：1272－1286.

[66] Gamna F，Cochis A，Mojsoska B，et al. Nanotopography

and functionalization with the synthetic peptoid GN2-Npm9 as a strategy for antibacterial and biocompatible titanium implants[J]. Heliyon, 2024, 10: e24246.

[67] Wei J, Cao X, Qian J, et al. Evaluation of antimicrobial peptide LL-37 for treatment of staphylococcus aureus biofilm on titanium plate[J]. Medicine (Baltimore), 2021, 100: e27426.

[68] Kang J, Dietz MJ, Li B. Antimicrobial peptide LL-37 is bactericidal against staphylococcus aureus biofilms[J]. PLoS One, 2019, 14: e0216676.

[69] Zhao G, Zhong H, Zhang M, et al. Effects of antimicrobial peptides on staphylococcus aureus growth and biofilm formation in vitro following isolation from implant-associated infections[J]. Int J Clin Exp Med, 2015, 8: 1546－1551.

[70] Nowicka J, Janczura A, Pajączkowska M, et al. Effect of camel peptide on the biofilm of staphylococcus epidermidis and staphylococcus haemolyticus formed on orthopedic implants[J]. Antibiotics (Basel), 2023, 12: 1671.

[71] Campoccia D, Montanaro L, Ravaioli S, et al. Antibacterial activity on orthopedic clinical isolates and cytotoxicity of the antimicrobial peptide dadapin-1[J]. Int J Mol Sci, 2023, 24: 779.

[72] D'Este F, Oro D, Boix-Lemonche G, et al. Evaluation of free or anchored antimicrobial peptides as candidates for the prevention of orthopaedic device-related infections[J]. J Pept Sci, 2017, 23: 777－789.

[73] Huang D, Parker DM, Mandell JB, et al. Prospective activity of PLG0206, an engineered antimicrobial peptide, on chronic periprosthetic joint infection total knee arthroplasty components ex vivo: the knee explant analysis (KnEA) study [J]. Microbiol Spectr, 2021, 9: e0187921.

[74] Raeder SB, Sandbakken ET, Nepal A, et al. Novel peptides targeting the β-clamp rapidly kill planktonic and biofilm staphylococcus epidermidis both in vitro and in vivo[J]. Front Microbiol, 2021, 12: 631557.

[75] Chen J, Hu G, Li T, et al. Fusion peptide engineered "statically-versatile" titanium implant simultaneously enhancing antiinfection, vascularization and osseointegration [J]. Biomaterials, 2021, 264: 120446.

[76] Mandell JB, Koch JA, Deslouches B, et al. Direct antimicrobial activity of cationic amphipathic peptide WLBU2 against staphylococcus aureus biofilms is enhanced in physiologic buffered saline[J]. J Orthop Res, 2020, 38: 2657－2663.

[77] Yan C, Liu Y, Xu Z, et al. Comparison of antibacterial effect of cationic peptide LL-37 and cefalexin on clinical staphylococcus aureus-induced infection after femur fracture fixation[J]. Orthop Surg, 2020, 12: 1313－1318.

[78] Huang DB, Brothers KM, Mandell JB, et al. Engineered peptide PLG0206 overcomes limitations of a challenging antimicrobial drug class[J]. PLoS One, 2022, 17: e0274815.

[79] Huang D, Dobbins D, Ghahramani P, et al. A phase 1 study of the safety, tolerability, and pharmacokinetics of single ascending doses of a first-in-human engineered cationic peptide, PLG0206, intravenously administered in healthy subjects[J]. Antimicrob Agents Chemother, 2022, 66: e0046422.

[80] Peptilogics A. Phase 1b open-label, dose-escalating study to evaluate the safety and tolerability of PLG0206 in patients undergoing debridement, antibiotics, and implant retention (DAIR) for treatment of a periprosthetic joint infection (PJI) occurring after total knee arthroplasty (TKA)[R]. Clinicaltrials. gov, 2025.

[81] Urish KL, Bullock AG, Kreger AM, et al. A multicenter study of irrigation and debridement in total knee arthroplasty periprosthetic joint infection: treatment failure is high[J]. J Arthroplasty, 2018, 33: 1154－1159.

[82] Rosas S, Hegde V, Plate FJ, et al. Bacteremia in patients undergoing debridement, antibiotics, and implant retention leads to increased reinfections and costs[J]. Arthroplasty Today, 2022, 16: 259－263. e1.

[83] Saha S, Pramanik K, Biswas A. Antibacterial activity and biocompatibility of curcumin/TiO2 nanotube array system on Ti6Al4V bone implants[J]. Mater Technol, 2020, 36: 221－232.

[84] Ferlenda G, Cazzola M, Ferraris S, et al. Surface functionalization of a silica-based bioactive glass with compounds from Rosa canina bud extracts[J]. ACS Biomater Sci Eng, 2021, 7: 96－104.

[85] Priya A, Nivetha S, Pandian SK. Synergistic interaction of piperine and thymol on attenuation of the biofilm formation, hyphal morphogenesis and phenotypic switching in candida albicans[J]. Front Cell Infect Microbiol, 2022, 11: 780545.

[86] Menon L, Chouhan O, Walke R, et al. Disruption of staphylococcus aureus biofilms with purified Moringa oleifera leaf extract protein[J]. Protein Pept Lett, 2023, 30: 116－125.

[87] Ngangom L, Venugopal D, Pandey N, et al. In-silico screening and identification of potential bioactive compounds of trifolium repens against pathogenic bacterial target proteins[J]. Mater Today Proc, 2023, 73: 142－150.

[88] Rajeshkumar S, Menon S, Kumar VS, et al. Anti-inflammatory and antimicrobial potential of cissus quadrangularis-assisted copper oxide nanoparticles[J]. J Nanomater, 2021, 2021: 5742981.

[89] Souza CM, Pereira Junior SA, Moraes TS, et al. Antifungal activity of plant-derived essential oils on candida tropicalis planktonic and biofilms cells[J]. Med Mycol, 2016, 54: 515－523.

[90] Udduttula A, Jakubovics N, Khan I, et al. Layer-by-layer coatings of collagen-hyaluronic acid loaded with an antibacterial manuka honey bioactive compound to fight metallic implant infections[J]. ACS Appl Mater Inter, 2023,

15：58119－58135.

[91] Park J，Chi L，Kwon HY，et al. Decaffeinated green tea extract as a nature-derived antibiotic alternative：an application in antibacterial nanothin coating on medical implants[J]. Food Chem，2022，383：132399.

[92] Lu M，Wong KI，Li X，et al. Oregano oil and harmless blue light to synergistically inactivate multidrug-resistant pseudomonas aeruginosa[J]. Front Microbiol，2022，13：810746.

[93] Wang T，Cui X，Cai S，et al. Multifunctional phytochemical nanoplatform for comprehensive treatment of all-stage MRSA biofilm associated infection and its accompanying inflammation[J]. Chem Eng J，2024，480：147951.

[94] Ozbil E，Ilktac M，Ogmen S，et al. In vitro antibacterial，antibiofilm activities，and phytochemical properties of Posidonia oceanica（L.）delile：an endemic mediterranean seagrass[J]. Heliyon，2024，10：e35592.

[95] Bonadies I，Di Cristo F，Valentino A，et al. pH-responsive resveratrol-loaded electrospun membranes for the prevention of implant-associated infections[J]. Nanomaterials（Basel），2020，10：1175.

[96] Prabha S，Chauhan P，Warkare S，et al. A computational investigation of potential plant-based bioactive compounds against drug-resistant staphylococcus aureus of multiple target proteins[J]. J Biomol Struct Dyn，2023，41：2401－2419.

[97] Chen Y，Hu H，Huang F，et al. Cocktail of isobavachalcone and curcumin enhance eradication of staphylococcus aureus biofilm from orthopedic implants by gentamicin and alleviate inflammatory osteolysis [J]. Front Microbiol，2022，13：958132.

分枝杆菌

36

Atthakorn Jarusriwanna, MD[a,*]; Yoshi Pratama Djaja, MD[b]; Muhammad Amin Chinoy, MD[c]; Jose Baeza-Oliete, MD, PhD[d]; Yong-Chan Ha, MD[e]; Neil Jenkins, MBChB, PhD[f]; Lee Jeys, MBChB, DSc[g]; Maritz Laubscher, MBChB, MMedOrth[h]; Priscila Rosalba Oliveira, MD, PhD[i]; Marisa Sanchez, MD[j]; Sunil Sharma, MBChB, MRCP[k]; Toshibumi Taniguchi, MD, PhD[l]; Hamed Vahedi, MD[m]

[a] Faculty of Medicine, Department of Orthopaedics, Naresuan University, Phitsanulok, Thailand
[b] Department of Orthopaedic and Traumatology, Fatmawati General Hospital, Jakarta, Indonesia
[c] Department of Orthopedics & Traumatology, Indus Hospital & Health Network, Karachi, Sindh, Pakistan
[d] Department of Traumatology and Orthopedic Surgery, Hospital Universitari i Politècnic La Fe, Valencia, Spain
[e] Department of Orthopaedic Surgery, Seoul Bumin Hospital, Seoul, South Korea
[f] Department of Infectious Diseases, University Hospitals Birmingham, Birmingham, UK
[g] Department of Oncology, Royal Orthopaedic Hospital, Birmingham, UK
[h] Department of Orthopaedic Surgery, University of Cape Town, Cape Town, South Africa
[i] Institute of Orthopedics and Traumatology, Faculty of Medicine, Universidade de São Paulo, São Paulo, Brazil
[j] Department of Infectious Diseases, Hospital Italiano de Buenos Aires, Buenos Aires, Argentina
[k] Department of Microbiology and Infectious Diseases, The Royal Sussex County Hospital, University Hospitals Sussex, Brighton, UK
[l] Department of Infectious Diseases, Chiba University Hospital, Chiba, Japan
[m] Department of Orthopaedics, WVU Medicine Potomac Valley Hospital, Keyser, West Virginia
* 通讯作者

问题 1：发生分枝杆菌感染的危险因素有哪些？

Atthakorn Jarusriwanna, Jose BaezaOliete, Yoshi Pratama Djaja, Neil Jenkins, Lee Jeys, Priscila Rosalba Oliveira, Toshibumi Taniguchi

【回答/建议】 免疫功能低下、长期使用糖皮质类激素或接受免疫抑制治疗、合并多种基础疾病、存在肺或肺外结核病史、多次手术史的患者，发生分枝杆菌性假体周围关节感染(PJI)的风险更高。

【证据等级】 有限。

【代表投票】 同意 89.9%，不同意 3.6%，弃权 6.5%(强共识：超多数支持)。

依　据

分枝杆菌所致 PJI 临床罕见[1-4]。与 PJI 相关的分枝杆菌种类可分为两类。第一类是结核分枝杆菌复合群，是一种主要与晚发性慢性 PJI 相关的病原体[5]。第二类是非结核分枝杆菌感染，可进一步细分为两个类别：第一类为快速生长分枝杆菌，包括龟分枝杆菌、脓肿分枝杆菌、偶然分枝杆菌、耻垢分枝杆菌和外来分枝杆菌，被认为是早发性 PJI 的主要病原体；第二类是缓慢生长分枝杆菌，包括鸟胞内分枝杆菌、堪萨斯分枝杆菌和戈登分枝杆菌等[6]。由于分枝杆菌感染是 PJI 的罕见原因，通常不进行常规的鉴别诊断检查。然而，在培养阴性的 PJI 病例中，应考虑非典型微生物，特别是分枝杆菌，正确的诊断需要将样本进行专门培养[7]。因此，全面了解与这些感染相关的危险因素对于准确检测和有效管理至关重要。

本系统评价纳入标准限于英文原创文章,包括病例报告、病例系列以及关于由分枝杆菌感染引起的髋/膝 PJI 患者的回顾性或前瞻性临床研究,特别是那些确定了相关危险因素的研究。对 PubMed 和 Scopus 数据库进行全面检索,共检索到 1 516 篇摘要。初步筛选后,选择了 53 项研究进行全文审查,其中 23 项符合资格标准并被纳入最终评估。纳入研究的总患者数为 85 人。其中,16 项研究为病例报告,包含 18 名患者[7-22],其余 7 项为回顾性研究,涉及 67 名患者[2,4,6,23-26](表 36-1)。

表 36-1　纳入研究概览

作者	年份	国家或地区	研究设计	患者数	髋/膝关节 PJI	病原体
Meyssonnier 等[2]	2019	法国	回顾性研究	9	髋	结核分枝杆菌
Jitmuang 等[4]	2017	泰国	回顾性研究	16	髋/膝	结核分枝杆菌和快速生长分枝杆菌
Maimaiti 等[6]	2023	中国	回顾性研究	7	髋/膝	
Pring 和 Eckhoff[7]	1996	美国	病例报告	1	膝	龟分枝杆菌
Brown 等[8]	2008	美国	病例报告	1	髋	结核分枝杆菌和龟分枝杆菌
Buser 等[23]	2019	美国	回顾性研究	9	髋/膝	古地分枝杆菌和偶然分枝杆菌
Cansü 等[9]	2011	土耳其	病例报告	1	髋	结核分枝杆菌
Cheung 和 Wilson[10]	2008	澳大利亚	病例报告	1	膝	偶然分枝杆菌
Eid 等[24]	2007	美国	回顾性研究	8	髋/膝	快速生长分枝杆菌
Harwin 等[11]	2013	美国	病例报告	1	膝	结核分枝杆菌
Henry 等[12]	2016	美国	病例报告	2	髋/膝	快速生长分枝杆菌
Kim 等[13]	2017	韩国	病例报告	2	膝	快速生长分枝杆菌
Malhotra 等[14]	2017	印度	病例报告	1	髋	结核分枝杆菌
Marschall 等[15]	2008	瑞士	病例报告	1	膝	结核分枝杆菌
McLaughlin 等[16]	1994	美国	病例报告	1	髋	鸟胞内分枝杆菌
Porat 和 Austin[17]	2008	美国	病例报告	1	膝	偶然分枝杆菌
Rodari 等[18]	2020	意大利	病例报告	1	髋	*xenopi* 分枝杆菌
Saccente[19]	2006	美国	病例报告	1	膝	偶然分枝杆菌
dos Santos 等[20]	2023	巴西	病例报告	1	膝	塞内加尔分枝杆菌
Shanbhag 等[21]	2007	英国	病例报告	1	髋	结核分枝杆菌
Wang 等[22]	2007	中国台湾	病例报告	1	膝	结核分枝杆菌
Hwang 等[25]	2021	韩国	回顾性研究	10	膝	结核分枝杆菌和偶然分枝杆菌
Peng 等[26]	2022	中国台湾	回顾性研究	8	髋,膝	脓肿分枝杆菌和龟分枝杆菌

免疫功能受损患者发生分枝杆菌感染的风险增加,特别是那些患有炎性关节疾病或自身免疫病并正在接受长期糖皮质激素治疗或免疫抑制治疗的患者[4,8,14,17]。此外,合并多种基础疾病(如糖尿病、外周血管疾病、慢性阻塞性肺疾病、慢性肝病、肝硬化和肾功能不全)的个体风险也升高[18-20]。Hwang 等[25]报告称,在其系列研究中,初次全膝关节置换术(TKA)后发生分枝杆菌性 PJI 的患者中,70% 被归类为美国麻醉医师协会Ⅲ或Ⅳ

级。此外，HIV 感染导致的全身性免疫抑制是使个体易患非典型感染性疾病（包括分枝杆菌感染）的另一个主要因素[15,16,26]。

既往有肺外感染或肺结核病史可能被认为是导致由结核分枝杆菌引起的 PJI 的一个危险因素，因为这些感染可能血行播散并在静止感染后重新激活，特别是在免疫力受损的个体中[2,11]。Wang 等[22]报告了一例患者，在发生慢性膝关节 PJI 前一年被诊断为肺结核，其清创术培养物中分离出结核分枝杆菌。类似地，Meyssonnier 等[2]记录了 5 例结核性髋关节 PJI 病例，患者既往有肺结核、泌尿生殖系统结核或骨关节结核病史。Kim 等[27]的一项系统评价表明，在患有结核分枝杆菌膝关节 PJI 的患者中，20% 有结核感染史。此外，发现一些结核性 PJI 患者在诊断 PJI 时伴有影响其他器官的播散性结核[2]。

手术因素，特别是同一关节的多次手术，可能增加分枝杆菌感染的风险。Cansu 等[9]报告了一例由结核分枝杆菌引起的全髋关节置换术（THA）后切口部位皮下脓肿的病例。该患者先前因治疗发育性髋关节脱位接受了 4 次髋关节手术，后来在发生感染前接受了 THA。他们假设，先前多次手术导致的纤维化引起的局部血液循环和免疫反应下降，可能促成了感染的形成。类似地，Maimaiti 等[6]研究表明，除了健康状况不佳、合并多种基础疾病或免疫功能低下状态外，多次手术干预是 THA 和 TKA 后发生分枝杆菌性 PJI 的主要危险因素。

问题 2：结核分枝杆菌引起的骨科感染，最佳抗菌治疗方案是什么？

Yoshi Pratama Djaja，Hamad Vahedi，Maritz Laubscher，Marisa Sanchez，Muhammad Amin Chinoy，Neil Jenkins，Sunil Sharma，Yong-Chan Ha

【回答/建议】 推荐使用基于利福平的四联药物方案（异烟肼、利福平、吡嗪酰胺和乙胺丁醇）治疗药物敏感的肌肉骨骼结核。对于耐药性肌肉骨骼结核，建议咨询传染病专家和（或）临床微生物学专家。

【证据等级】 强。

【代表投票】 同意 97.4% 不同意 0% 弃权 2.6%（完全共识：意见一致）。

依 据

肌肉骨骼结核约占所有肺外结核病例的 10%。结核病的主要问题在于其起病隐匿和表现不典型，这使得诊断较为困难，从而可能延误治疗。

有多个指南，如美国胸科学会、美国疾病控制与预防中心（CDC）和世界卫生组织（WHO），推荐使用基于利福平的治疗方案，疗程 6～9 个月，以治疗药物敏感的肌肉骨骼（肺外）结核感染[28-30]。一项关于结核性脊柱炎管理的系列随机试验证明了四联药物[异烟肼（H）、利福平（R）、吡嗪酰胺（Z）和乙胺丁醇（E）]方案的有效性[31]。这些数据以及来自肺结核治疗的数据已被用于制订肌肉骨骼结核的治疗方案建议。WHO 建议分两个阶段治疗：强化期 2 个月，肌肉骨骼结核的巩固期至少再加 4 个月[30]。其他可行的建议是对药物敏感性疾病使用基于非利福平的方案治疗 18 个月[32,33]。

尽管有这些建议，已发表研究中使用的抗结核药物存在相当大的差异。虽然一些研究使用了推荐的四联药物方案，但也有一些研究从一开始就使用三联药物方案（HRE 或 HRZ）甚至二联药物方案（HR）。造成这种差异的可能原因包括药物相关不耐受、遵循当地/国家指南以及耐药性。以往研究的治疗持续时间也各不相同，从 6～18 个月不等，因为肌肉骨骼抗结核治疗的最佳持续时间仍不确定[34]。

如果存在耐药结核菌株，应获取并考虑详细的既往用药史和耐药谱，为患者设计个体化治疗方案。如果患者经过足程治疗后复发或有使用一线四联药物方案治疗不完整的病史，可以加用另一种一线抗结核药物链霉素。在这种情况下，应尽可能进行药物敏感性测试以确定耐药谱。左氧氟沙星是一种二线抗结核药物，在出现异烟肼耐药/毒性的某些病例中被使用[35]。

由结核分枝杆菌引起的 PJI 是一个新兴问题，报告的病例不足 200 例。报道的研究多为病例报告和病例系列，治疗方法差异很大，包括保守治疗（无手术）、外科清创术、切除关节成形术以及一期或二期翻修。然而，其中大多数使用了推荐的基于利福平的四联抗结核方案，也有一些使用了排除乙胺丁醇的三联药物组合[36,37]。少数早期病例在其方案中未使用利福平也取

得了成功;然而,他们需要将治疗与切除关节成形术相结合[38-40]。对于治疗持续时间仍然存在争议:有些专家建议,在有大量骨科内置物的情况下,将治疗时间延长至12～18个月[29,37];Aunon等[1]在最近的一项研究中指出,9个月是获得良好结果的最低分界点。然而,由于可用病例数有限,应谨慎看待这些结果。

问题3:非结核分枝杆菌引起的骨科感染,最佳抗菌治疗方案是什么?

Yoshi Pratama Djaja, Hamad Vahedi, Maritz Laubscher, Marisa Sanchez, Muhammad Amin Chinoy, Neil Jenkins, Sunil Sharma, Yong-Chan Ha

【回答/建议】 对于由非结核分枝杆菌(nontuberculous mycobacteria)引起的骨科感染,没有通用的最佳抗菌治疗方案。建议临床邀请感染科专科医师与临床微生物学专家共同会诊。

【证据等级】 有限。

【代表投票】 同意97.8%,不同意0,弃权2.2%(完全共识:意见一致)。

依 据

骨科非结核分枝杆菌感染是一种罕见疾病,通常诊断不足,尤其是在发展中国家。由于其非特异性的临床病程和病原体分离困难,诊断往往难以获得[41]。目前尚无标准的治疗方案,包括推荐的抗菌指南。因此,大多是借鉴现有的肺部治疗方案/建议。建议采用长期的抗菌治疗(经验性或基于药敏试验),并结合外科清创和假体材料移除[42]。在170余种分枝杆菌中,已发现超过20种可引起感染。本研究针对肌肉骨骼感染中最常见的一些 非结核分枝杆菌 提出了治疗建议。

1. 脓肿分枝杆菌

脓肿分枝杆菌与龟分枝杆菌、偶然分枝杆菌、耻垢分枝杆菌和沃林斯基分枝杆菌同属于非典型分枝杆菌中的快速生长分枝杆菌亚组。它们通常在标准血琼脂平板上生长时间<1周,并与早发性PJI相关,临床表现与其他细菌性PJI相近[4]。肌肉骨骼脓肿分枝杆菌感染主要见于PJI病例,使用基于阿米卡星的长期方案治疗[43-45]。上述治疗方案依据药物敏感性试验结果制订,且需在末次细菌培养转阴后继续用药至少6～12个月[46]。一些研究者因担心肾毒性而避免长期使用阿米卡星,并用亚胺培南或克拉霉素替代[47,48]。

2. 鸟分枝杆菌

鸟分枝杆菌感染是上肢第二常见的非结核分枝杆菌感染。克拉霉素或阿奇霉素是成功治疗大多数非结核分枝杆菌(包括鸟分枝杆菌)的主要药物。然而,从长远来看,需要多药联合方案来预防大环内酯类耐药。大多数研究使用克拉霉素或阿奇霉素联合乙胺丁醇和利福平作为治疗肌肉骨骼感染的抗菌方案[49-52]。喹诺酮类药物也在一些研究中被用作基于大环内酯类方案的辅助药物[50,53]。建议在末次细菌培养转阴后,继续维持至少12个月的长期抗菌治疗。

3. 牛分枝杆菌

利福平、异烟肼和乙胺丁醇的三联组合是治疗大多数牛分枝杆菌感染(包括PJI)的首选方案。由于牛分枝杆菌对吡嗪酰胺具有天然耐药性,针对重症患者,多项研究采取加用莫西沙星的四联组合疗法[54,55]。大多数病例经9～12个月的抗结核药物治疗可获得较好疗效。

4. 龟分枝杆菌

龟分枝杆菌感染通常与免疫功能低下的患者相关,其骨骼受累的相关报道不足10例[56]。这些病例的抗菌治疗差异很大,包括阿米卡星、克拉霉素、头孢西丁、复方新诺明、多西环素、亚胺培南和喹诺酮类药物[56-59]。因此,抗菌方案应根据患者情况(通常为免疫功能低下状态)以及药物敏感性测试结果进行个体化制订。

5. 偶然分枝杆菌

偶然分枝杆菌对阿米卡星、头孢西丁、亚胺培南和磺胺类药物敏感,但对抗结核药物耐药[60,61]。建议采用包含诱导期和巩固期的三联或四联抗菌联合治疗以防止耐药性产生。目前尚无确定的特定最优组合方案[46]。阿米卡星和头孢西丁联合或不联合左氧氟沙星通常是治疗偶然分枝杆菌感染最初2～6周的初始经验性治疗。随后,通常继续口服复方新诺明和多西环素/左氧氟沙星治疗6～12个月[62]。

6. 堪萨斯分枝杆菌

对于堪萨斯分枝杆菌,应在开始治疗前进行利福平

药敏试验。利福平敏感的堪萨斯分枝杆菌应使用利福平、乙胺丁醇和异烟肼或大环内酯类药物(克拉霉素或阿奇霉素)治疗。对利福平耐药的堪萨斯分枝杆菌应根据药敏试验结果进行三联药物治疗,并建议由专家通过多学科团队讨论进行治疗。治疗应持续至末次培养转阴后12个月[63]。有2例堪萨斯分枝杆菌相关的PJI病例通过翻修关节成形术和三联药物方案(大环内酯类、利福平和乙胺丁醇)成功治愈[64,65]。

7. 海分枝杆菌

海分枝杆菌是上肢最常见的非结核分枝杆菌感染病原体。它通常对异烟肼和链霉素耐药[66]。对于深部感染,建议使用两种抗菌药物的组合,包括四环素类、大环内酯类(克拉霉素)、乙胺丁醇和利福平[67]。由于利福平具有很强的骨穿透能力,对于骨髓炎或其他深部感染的患者,通常将利福平与克拉霉素和乙胺丁醇联合使用[46,66]。深部感染的治疗持续时间也更长,至少7.5个月,而皮肤感染通常为4个月[67]。

参考文献

[1] Aunon A, Salar-Vidal L, Mahillo-Fernandez I, et al. Prosthetic joint infections caused by mycobacterium tuberculosis complex-an ESGIAI-ESGMYC multicenter, retrospective study and literature review[J]. Microorganisms, 2024, 12: 849.

[2] Meyssonnier V, Zeller V, Malbos S, et al. Prosthetic joint infections due to mycobacterium tuberculosis: a retrospective study[J]. Joint Bone Spine, 2019, 86: 239-243.

[3] Jilani LZ, Istiyak M, Chowdhry M, et al. Implant-associated mycobacterium tuberculosis infection in long-term implants [J]. J Clin Orthop Trauma, 2024, 56: 102528.

[4] Jitmuang A, Yuenyongviwat V, Charoencholvanich K, et al. Rapidly-growing mycobacterial infection: a recognized cause of early-onset prosthetic joint infection[J]. BMC Infect Dis, 2017, 17: 802.

[5] Kim SJ, Kim JH. Late onset mycobacterium tuberculosis infection after total knee arthroplasty: a systematic review and pooled analysis[J]. Scand J Infect Dis, 2013, 45: 907-914.

[6] Maimaiti Z, Li Z, Xu C, et al. Non-tuberculosis mycobacterium periprosthetic joint infections following total hip and knee arthroplasty: case series and review of the literature[J]. Orthop Surg, 2023, 15: 1488-1497.

[7] Pring M, Eckhoff DG. Mycobacterium chelonae infection following total knee arthroplasty[J]. J Arthroplasty, 1996, 11: 115-116.

[8] Brown A, Grubbs P, Mongey AB. Infection of total hip prosthesis by mycobacterium tuberculosis and mycobacterium chelonae in a patient with rheumatoid arthritis[J]. Clin Rheumatol, 2008, 27: 543-545.

[9] Cansü E, Erdogan F, Ulusam AO. Incision infection with mycobacterium tuberculosis after total hip arthroplasty without any primary tuberculosis focus[J]. J Arthroplasty, 2011, 26: 505. e1-505. e3.

[10] Cheung I, Wilson A. Mycobacterium fortuitum infection following total knee arthroplasty: a case report and literature review[J]. Knee, 2008, 15: 61-63.

[11] Harwin SF, Banerjee S, Issa K, et al. Tubercular prosthetic knee joint infection[J]. Orthopedics, 2013, 36: e1464-e1469.

[12] Henry MW, Miller AO, Kahn B, et al. Prosthetic joint infections secondary to rapidly growing mycobacteria: two case reports and a review of the literature[J]. Infect Dis (Lond), 2016, 48: 453-460.

[13] Kim M, Ha CW, Jang JW, et al. Rapidly growing non-tuberculous mycobacteria infection of prosthetic knee joints: a report of two cases[J]. Knee, 2017, 24: 869-875.

[14] Malhotra R, Gautam D, Wahal N. Tuberculous periprosthetic infection precipitated by therapy[J]. BMJ Case Rep, 2017, 2017: bcr2016218726.

[15] Marschall J, Evison JM, Droz S, et al. Disseminated tuberculosis following total knee arthroplasty in an HIV patient[J]. Infection, 2008, 36: 274-278.

[16] McLaughlin JR, Tierney M, Harris WH. Mycobacterium avium intracellulare infection of hip arthroplasties in an AIDS patient[J]. J Bone Joint Surg Br, 1994, 76: 498-499.

[17] Porat MD, Austin MS. Bilateral knee periprosthetic infection with mycobacterium fortuitum[J]. J Arthroplasty, 2008, 23: 787-789.

[18] Rodari P, Marocco S, Buonfrate, et al. Prosthetic joint infection due to mycobacterium xenopi: a review of the literature with a new case report[J]. Infection, 2020, 48: 165-171.

[19] Saccente M. Mycobacterium fortuitum group periprosthetic joint infection[J]. Scand J Infect Dis, 2006, 38: 737-739.

[20] dos Santos LS, de Oliveira Sant'Anna L, Theodoro R, et al. Prosthetic joint infection caused by an imipenem-resistant mycobacterium senegalense[J]. Braz J Microbiol, 2023, 54: 929-934.

[21] Shanbhag V, Kotwal R, Gaitonde A, et al. Total hip replacement infected with mycobacterium tuberculosis. a case report with review of literature[J]. Acta Orthop Belg, 2007, 73: 268-274.

[22] Wang PH, Shih KS, Tsai CC, et al. Pulmonary tuberculosis with delayed tuberculosis infection of total knee arthroplasty [J]. J Formos Med Assoc, 2007, 106: 82-85.

[23] Buser GL, Laidler MR, Cassidy, et al. Outbreak of nontuberculous mycobacteria joint prosthesis infections, Oregon,

USA，2010 - 2016［J］. Emerg Infect Dis，2019，25：849－855.

［24］Eid AJ，Berbari EF，Sia IG，et al. Prosthetic joint infection due to rapidly growing mycobacteria：report of 8 cases and review of the literature[J]. Clin Infect Dis，2007，45：687－694.

［25］Hwang BH，Lee SC，Ong A，et al. Mycobacterial periprosthetic joint infection after primary total knee arthroplasty[J]. Int Orthop，2021，45：3055－3062.

［26］Peng SH，Lee SH，Chen CC，et al. Nontuberculous mycobacteria peri-prosthetic joint infection：an outcome analysis for two stage revision arthroplasty［J］. J Orthop Surg（Hong Kong），2022，30：10225536221140610.

［27］Kim SJ，Kim JH. Late onset mycobacterium tuberculosis infection after total knee arthroplasty：a systematic review and pooled analysis[J]. Scand J Infect Dis，2013，45：907－914.

［28］American Thoracic Society，Centers for Disease Control and Prevention，Infectious Diseases Society of America. Treatment of tuberculosis[J]. Am J Respir Crit Care Med，2003，167：603－662.

［29］Nahid P，Dorman SE，Alipanah N，et al. American thoracic society/centers for disease control and prevention/infectious diseases society of america clinical practice guidelines：treatment of drug-susceptible tuberculosis［J］. Clin Infect Dis，2016，63：e147－e195.

［30］World Health Organization. Consolidated guidelines on tuberculosis. Module 4：treatment—drug-susceptible treatment［M］. 1st ed. Geneva：World Health Organization，2022.

［31］Leonard MK，Blumberg HM. Musculoskeletal tuberculosis［J］. Microbiol Spectr，2017，5：TNMI7－0046.

［32］Medical Research Council Working Party on Tuberculosis of the Spine. Controlled trial of short-course chemotherapy in the ambulatory treatment of spinal tuberculosis. Results at three years of a study in Korea. Twelfth report of the medical research council working party on tuberculosis of the spine[J]. J Bone Joint Surg Br，1993，75B：240－248.

［33］Darbyshire J. Medical research council working party on tuberculosis of the spine. Five-year assessment of controlled trials of short-course chemotherapy regimens of 6，9 or 18 months' duration for spinal tuberculosis in patients ambulatory from the start or undergoing radical surgery[J]. Int Orthop，1999，23：73－81.

［34］Marais LC，Nieuwoudt L，Nansook A，et al. Tuberculous arthritis of native joints—a systematic review and european bone and joint infection society workgroup report[J]. J Bone Jt Infect，2023，8：189－207.

［35］Gouveia C，Cabral MF，Jordao P，et al. Bone and joint tuberculosis in paediatrics：a 13-year retrospective study[J]. J Med Microbiol，2022，71：1610.

［36］Uhel F，Corvaisier G，Poinsignon Y，et al. Mycobacterium tuberculosis prosthetic joint infections：a case series and literature review[J]. J Infect，2019，78：27－34.

［37］Veloci S，Mencarini J，Lagi，et al. Tubercular prosthetic joint infection：two case reports and literature review［J］. Infection，2018，46：55－68.

［38］Tokumoto JI，Follansbee SE，Jacobs RA. Prosthetic joint infection due to mycobacterium tuberculosis：report of three cases[J]. Clin Infect Dis，1995，21：134－136.

［39］Berbari EF，Hanssen AD，Duffy MC，et al. Prosthetic joint infection due to mycobacterium tuberculosis：a case series and review of the literature[J]. Am J Orthop（Belle Mead NJ），1998，27：219－227.

［40］Kaya M，Nagoya S，Yamashita T，et al. Periprosthetic tuberculosis infection of the hip in a patient with no previous history of tuberculosis[J]. J Bone Joint Surg Br，2006，88B：394－395.

［41］Park JW，Kim YS，Yoon JO，et al. Non-tuberculous mycobacterial infection of the musculoskeletal system：pattern of infection and combined surgical/antimicrobial treatment[J]. Bone Jt J，2014，96B：1561－1565.

［42］Petitjean G，Fluckiger U，Schären S，et al. Vertebral osteomyelitis caused by non-tuberculous mycobacteria［J］. Clin Microbiol Infect，2004，10：951－953.

［43］Malhotra R，Bala K，Gautam D，et al. Mycobacterium abscessus periprosthetic joint infection following bilateral total knee arthroplasty[J]. IDCases，2019，17：e00542.

［44］Mori G，Scarpellini P，Masera F，et al. Management of M. abscessus subsp. abscessus early-onset prosthetic joint infection：case report and literature review[J]. J Clin Tuberc Other Mycobacterial Dis，2024，35：100440.

［45］Tsuruyama Y，Mori N，Fujisawa T，et al. Disseminated mycobacterium abscessus subspecies massiliense infection and subsequent prosthetic joint infection in a hemodialysis patient：a case report［J］. J Infect Chemother，2021，27：1504－1507.

［46］Griffith DE，Aksamit T，Brown-Elliott BA，et al. An ATS/IDSA statement：diagnosis，treatment，and prevention of nontuberculous mycobacterial diseases[J]. Am J Respir Crit Care Med，2007，175：367－416.

［47］Amit P，Rastogi S，Marya SKS. Prosthetic knee joint infection due to mycobacterium abscessus［J］. Indian J Orthop，2017，51：337－342.

［48］Petrosoniak A，Kim P，Desjardins M，et al. Successful treatment of a prosthetic joint infection due to mycobacterium abscessus[J]. Can J Infect Dis Med Microbiol，2009，20：e94－e96.

［49］Jones AR，Bartlett J，McCormack JG. Mycobacterium avium complex（MAC）osteomyelitis and septic arthritis in an immunocompetent host[J]. J Infect，1995，30：59－62.

［50］Matcuk GR Jr，Patel DB，Lefebvre RE. Horseshoe abscess of the hand with rice bodies secondary to mycobacterium avium

intracellulare infection[J]. Clin Imaging, 2020, 63: 24－29.

[51] McAllister R, Magee A, Kelly S. Non-vertebral mycobacterium avium complex osteomyelitis in an immunocompetent patient [J]. BMJ Case Rep, 2024, 17: bcr2023257670.

[52] Redfern DJ, Coleridge SD, Bendall SP. AIDS-related ankle arthropathy: mycobacterium avium-intracellulare infection [J]. J Bone Joint Surg Br, 2004, 86B: 279－281.

[53] Weigl JAI, Haas WH. Postoperative mycobacterium avium osteomyelitis detected by polymerase chain reaction[J]. Eur J Pediatr, 2000, 159: 64－69.

[54] Strijdhorst A, de Bree LCJ, van Crevel R, et al. Severe osteoarticular and skin and soft tissue infection with mycobacterium bovis following intravesical BCG instillation [J]. Clin Infect Pract, 2024, 22: 100354.

[55] Metayer B, Menu P, Khatchatourian L, et al. Prosthetic joint infection with pseudo-tumoral aspect due to mycobacterium bovis infection after bacillus-calmette-guerin therapy [J]. Ann Phys Rehabil Med, 2018, 61: 62－64.

[56] Thwaites V, Colston J, Lomas-Cabeza J, et al. Mycobacterium chelonae osteomyelitis presenting as a mycobacterial spindle cell pseudotumor [J]. Int J Mycobacteriol, 2018, 7: 104－106.

[57] Kwan K, Ho ST. Mycobacterium chelonae and mycobacterium fortuitum infection following open fracture: a case report and review of the literature[J]. Indian J Med Microbiol, 2010, 28: 248－250.

[58] Pring M, Eckhoff DG. Mycobacterium chelonae infection following a total knee arthroplasty [J]. J Arthroplasty, 1996, 11: 115－116.

[59] Singh D, Johnson M, Kitchens CS, et al. Challenges in treating mycobacterium chelonae/abscessus prosthetic joint infection[J]. J Pharm Pract, 2022, 35: 492－494.

[60] Brown-Elliott BA, Wallace RJ. Clinical and taxonomic status of pathogenic nonpigmented or late-pigmenting rapidly growing mycobacteria [J]. Clin Microbiol Rev, 2002, 15: 716－746.

[61] Shen Y, Wang X, Jin J, et al. In vitro susceptibility of mycobacterium abscessus and mycobacterium fortuitum isolates to 30 antibiotics [J]. Biomed Res Int, 2018, 2018: 4902941.

[62] McFarland EJ, Kuritzkes DR. Clinical features and treatment of infection due to mycobacterium fortuitum/chelonae complex [J]. Curr Clin Top Infect Dis, 1993, 13: 188－202.

[63] Haworth CS, Banks J, Capstick T, et al. British thoracic society guidelines for the management of non-tuberculous mycobacterial pulmonary disease (NTM-PD) [J]. Thorax, 2017, 72: ii1－ii64.

[64] Neuberger A, Sprecher H, Oren I. Septic arthritis caused by mycobacterium kansasii in a prosthetic knee joint[J]. J Clin Microbiol, 2006, 44: 2648－2649.

[65] Dasari SP, Hadro AE, Singh R, et al. Prosthetic knee joint infection caused by mycobacterium kansasii[J]. JAAOS Glob Res Rev, 2022, 6: D2100183.

[66] Cheung JP, Fung B, Wong SS, et al. Review article: mycobacterium marinum infection of the hand and wrist[J]. J Orthop Surg (Hong Kong), 2010, 18: 98－103.

[67] Aubry A, Chosidow O, Caumes, et al. Sixty-three cases of mycobacterium marinum infection: clinical features, treatment, and antibiotic susceptibility of causative isolates [J]. Arch Intern Med, 2002, 162: 1746－1752.

手术部位冲洗

37

Ernesto Guerra-Farfán[1,*]；Farideh Najafi MD[2]；Yazdi Hamidreza[3]；Pietro Simone Randelli[4,5,6]；Ali Albelooshi[7]；Hamad Alenezi[8]；Federico Jose Burgo[9,10]；Fabio S Devito，MD，PhD[11]；Seper Ekhtiari[12]；Rosso Federica[13]；Simon Garceau[14]；Karan Goswami[15]；Julian Guerra-Perez[16]；Kocaoglu Hakan[17]；Ferdinando Iannotti MD[18]；Daisuke Inoue MD[19]；Osamu Kimura[20]；Tobias Siegfried Kramer[21,22]；Marcelo Lizarraga[23]；Sébastien Lustig[24]；Alessandra Menon[4,5]；Jon E Minte DO[2]；Khorrami Amir Mohsen[25]；German A Norambuena，MD[26]；Sam Oussedik，MD，FRCS[27]；Bishnu Pokharel[5,28]；Pablo Slullitel[29]；Alfredas Smailys MD[30]；Roger Torga Spak[31]；Filipenko Volodymyr[32]；Ricioli Walter[33]；Qiaojie Wang[34]；Zeng Yirong[35]

[1] Vall d'Hebron Research Institute，Barcelona，Spain
[2] 手术部位冲洗 Northside Hospital Forsyth，Cumming，GA
[3] Firoozgar Hospital，Iran University of Medical Sciences，Tehran，Iran
[4] Laboratory of Applied Biomechanics，Department of Biomedical Sciences for Health，Università degli Studi di Milano，Italy
[5] U. O. C. 1° Clinica Ortopedica，Milan，Italy
[6] Research Center for Adult and Pediatric Rheumatic Diseases（RECAP-RD），Department of Biomedical Sciences for Health，Università degli Studi di Milano，Milan，Italy
[7] Orthocure Medical Center，Dubai，United Arab Emirates
[8] Department of Orthopedic，AlRazi Orthopedic Hospital，Kuwait
[9] Hospital Universitario Austral，Pilar，Argentina
[10] Fundación Favaloro，Buenos Aires，Argentina
[11] Department of Orthopaedic Surgery，University of Padre Albino Foundation（UNIFIPA），Catanduva，São Paulo，Brazil
[12] McMaster University，Ontario，Canada
[13] AO Ordine Mauriziano，Dept Orthopedics and Traumatology，Torino，Italy
[14] The Ottawa Research Institute，Ottawa，Canada
[15] Rothman Orthopaedic Institute，Philadelphia，USA
[16] FEMECOT（Federation of Colleges of Traumatology and Orthopedics of Mexico），Monterrey，Mexico
[17] Ankara University Faculty of Medicine Department of Orthopedics and Traumatology，Ankara，Turkey
[18] Department of Orthopaedics and Trauma Surgery，San Paolo Hospital，Civitavecchia—Rome，Italy
[19] Department of orthopaedic surgery，Kanazawa University，Ishikawa，Japan
[20] Instituto Nacional de Traumatologia e Ortopedia，Rio de Janeiro，Brazil
[21] LADR laboratory group Dr. Kramer & colleagues，Geesthacht，Germany
[22] Institute for Hygiene and Environmental Medicine，Charité University medicine Berlin，Berlin，Germany
[23] Clinica San Bernardo，San Bernardo，Argentina
[24] Orthopaedics Surgery and Sports Medicine Department，FIFA Medical Center of Excellence，Croix-Rousse Hospital，Hospices Civils de Lyon，Lyon North University Hospital，Lyon，France
[25] Bone and Joint Reconstruction Research Center，Department of Orthopedics，School of Medicine，Iran University of Medical Sciences，Tehran，Iran
[26] Universidad de la Frontera，Temuco，Chile，Hospital Regional Temuco，Temuco，Chile，Clínica Alemana Temuco，Temuco，Chile
[27] University College London Hospitals NHS Trust，University College London，UK
[28] Department of Orthopaedics，B. P. Koirala Institute of Health Sciences，Dharan，Nepal
[29] Hospital Italiano de Buenos Aires，Buenos Aires，Argentina

[30] Department of Orthopaedics and Traumatology, Lithuanian University of Health Sciences Hospital, Kaunas, Lithuania
[31] Instituto Universitario CEMIC Buenos Aires, Argentina
[32] Sytenko Institute of Spine and Joint Pathology National Academy of Medical Sciences of Ukraine, Kharkiv, Ukraine
[33] Santa Casa Medical School. São Paulo-SP. Brazil
[34] Department of Orthopaedic Surgery, Shanghai Sixth People's Hospital Affiliated to Shanghai Jiaotong University School of Medicine, Shanghai, China;
[35] Guangzhou University of Chinese Medicine Guangzhou, China
* 通讯作者

问题 1：接受大型骨科手术的患者，术中最佳冲洗溶液是什么？

Ernesto Guerra-Farfán, Simon Garceau, Pablo Slulittel, Osamu Kimura, Karan Goswami, Marcelo Lizarraga, Seper Ekhtiari

【回答/建议】 在全关节置换术(TJA)和脊柱手术中，文献支持使用稀释聚维酮碘作为冲洗溶液以降低感染率。

【证据等级】 中等。

【代表投票】 同意 74.5%，不同意 13.9%，弃权 11.6%(中等共识：明显多数支持)。

依 据

采用相关医学主题词(MeSH 术语)和关键词从 PubMed 和 Embase 数据库检索共识别 1 285 项研究，并由两名评审者在题名和摘要阶段进行筛选。最终纳入 24 项比较研究，总样本量为 114 076 例患者[1-24]。纳入研究包括 5 项随机对照试验(RCT)、1 项初步 RCT、1 项前瞻性队列研究和 17 项回顾性队列研究。多数研究聚焦于初次(12 项)或翻修(2 项)TJA，另有 9 项研究涉及脊柱手术，1 项研究涉及开放性骨折。

1. 聚维酮碘

聚维酮碘无论单独使用，还是作为更广泛方案的一部分(如联合局部万古霉素或过氧化氢)，均是绝大多数研究(24 项中的 20 项)评估的干预措施。其中，14 项涉及脊柱手术和 TJA 的研究发现，使用聚维酮碘可显著降低感染率。不同研究中的给药方式和稀释方案差异较大。最常被引用的方案为将 0.3%稀释聚维酮碘留置于伤口内 3 min，但该方案并非所有研究均采用。共有 6 项研究显示，与标准处理(生理盐水)相比，使用稀释聚维酮碘可显著降低感染率[1,5,13,17,22,25]。1 项研究在初始分析中未发现显著差异，但在倾向性匹配后，髋关节表面置换病例以及 THA 和 TKA 病例的感染率显著降低[18]。仅 1 项只评估翻修 TJA 的研究在比较聚维酮碘与生理盐水时未发现显著差异[4]。

4 项研究将聚维酮碘与伤口内万古霉素联合使用(部分研究称为“VIP”方案)，同样发现感染率显著降低[7,9,14,21]；另有 1 项采用 VIP 方案的研究未发现显著差异[24]。

1 项研究将聚维酮碘与稀释过氧化氢联合使用，发现脊柱手术感染率显著降低[11]。1 项对 TJA 患者的研究发现，将聚维酮碘灌洗作为治疗方案的一部分(同时包括静脉使用万古霉素和鼻腔使用莫匹罗星，作者称为“三重预防”)可显著降低感染率[16]。此外，1 项关于“三重冲洗”(即依次使用稀释聚维酮碘、稀释过氧化氢和生理盐水冲洗)的研究显示，该方案可显著降低 TKA 患者的浅表和深部感染率。

2. 氯己定

2 项回顾性队列研究评估了氯己定灌洗在 TJA 患者中的应用效果。其中 1 项研究发现，使用氯己定—西曲溴铵灌洗可显著降低感染率(1.1% *vs.* 2.2%)[23]；另一项研究则表明，氯己定灌洗与生理盐水冲洗的 TJA 术后感染率无显著差异[19]。

3. 过氧化氢

1 项回顾性队列研究报告，与生理盐水相比，在脊柱手术患者中使用稀释过氧化氢可显著降低感染率[8]。

4. 肥皂液

多国 RCT FLOW 试验在开放性骨折患者中评估了生理盐水和肥皂液，结果显示，与生理盐水相比，使用肥皂液的感染风险显著更高[2]。

5. 不良事件

1 项研究显示，伤口内使用稀释聚维酮碘会导致通

过尿液检测到的全身碘水平持续升高,但未影响甲状腺功能[12]。氯己定已知具有潜在细胞毒性,其作为直接伤口内冲洗剂长期使用已引起关注[26]。

针对聚维酮碘本身,其液体及包装的无菌性亦受到关注。在纳入的20项聚维酮碘研究中,8项明确说明所用聚维酮碘是否无菌(7项无菌,1项非无菌),但12项未作说明。既往已有较早(>10年前)发表的报告提示需关注非无菌及受污染的聚维酮碘[27-29]。目前尚无直接比较无菌与非无菌聚维酮碘的研究,且无菌聚维酮碘并非在所有环境中均易获得;但在可获得时,应优先选择无菌聚维酮碘,而不是非无菌聚维酮碘。

结　论

多数研究似乎支持将某种形式的聚维酮碘作为有益的冲洗溶液,以降低感染率。包括美国疾病控制与预防中心(CDC)[30]、2018年ICM共识以及近期SHEA/IDSA/APIC更新[31]在内的多项国家指南,均推荐使用无菌稀释聚维酮碘。目前已有2项大型RCT正在开展,旨在明确TJA中最佳冲洗液及局部抗菌药物粉剂的使用方案。

问题2:接受大型骨科手术的患者,术中是否存在最佳冲洗液用量标准?

Farideh Najafi, German A Norambuena, Jon E Minte, Fabio S Devito, Daisuke Inoue, Alfredas Smailys, Ferdinando Iannotti, Sam Oussedik

【回答/建议】 否。基于现有证据,最佳冲洗量尚不明确。

【证据等级】 有限。

【代表投票】 同意82%,不同意14%,弃权4%(强共识:超多数支持)。

依　据

由于手术术式、创口类型及患者个体情况存在较大异质性,目前尚难以确定大型骨科手术的术中最佳冲洗液用量。现已公认,在开放性骨折、关节置换术及其他骨科手术中,术区冲洗对减少细菌载量、清除组织碎屑至关重要,但现有证据尚未提供明确的用量阈值。相反,目前形成的一般原则是:增加冲洗量可在一定程度上改善伤口清洁效果,但理想用量仍无统一标准。

开放性骨折处理相关研究评估了不同冲洗量和压力,但未能确定可持续减少并发症的明确组合。例如,开放性骨折伤口冲洗液(Fluid Lavage in Open Fracture Wounds,FLOW)国际调查纳入984名外科医生的回复,并根据Gustilo-Anderson分型对开放性骨折最低冲洗量进行标准化:Ⅰ型骨折为3 L,Ⅱ型和Ⅲ型骨折为6 L[32]。在此标准化基础上,FLOW试验作为一项前瞻性、多中心、随机对照研究,评估了冲洗溶液(肥皂液对生理盐水)和冲洗压力(极低、低、高)对2 447例开放性骨折成人患者再手术率的影响。该试验发现,肥皂液组再手术率为14.8%(182/1 229),生理盐水组为11.6%(141/1 218)($HR=1.32$,$P=0.01$)。在冲洗压力方面,各组再手术率相近:高压组13.2%,低压组12.7%,极低压组13.7%(P值分别为0.53、0.89和0.62)。这些结果提示,极低压冲洗是一种经济有效且可接受的替代方案,并且在降低再手术率方面,生理盐水优于肥皂液[33]。

基于同一数据集,Sprague等[34]评估了冲洗溶液和压力对开放性骨折后健康相关生活质量的影响。他们认为,溶液类型(肥皂液对生理盐水)和压力均未显著影响生活质量,间接提示单纯冲洗量可能并非决定结局的因素。同样,针对成人原发肩关节化脓性关节炎的研究显示,较大冲洗量有助于更充分地去污染,并可能降低再手术率,但未定义单一最佳用量[35]。关于类风湿膝关节关节镜灌洗及膝关节术后疼痛/肿胀的研究提示,使用充足液体可能带来症状获益,但未量化精确的最佳用量[36,37]。在脊柱手术中,增加冲洗量可减少术后引流量;然而,尚未观察到短期临床结局显著改善[38]。

在关节置换术中,增加冲洗量已被证明可增强骨和骨水泥碎屑的清除,但确切的最佳用量仍不确定。Niki等[39]在8例接受初次骨水泥型TKA的患者中,收集不同冲洗量后的骨水泥颗粒进行研究。结果提示,4 L脉

冲灌洗液足以有效清除 TKA 组件骨水泥固定后的骨水泥和骨碎屑。该用量也可能有助于清除细菌颗粒，提示其在感染预防中具有潜在作用。

综述和早期研究强调，充分冲洗固然重要，但并非越多越好。过高的压力或过大的冲洗量可能导致组织损伤，或促进细菌向更深层组织渗透[40,41]。尽管脉冲灌洗在某些情境下显示出更好的细菌清除效果，但若压力和用量未被谨慎控制，也可能造成组织损伤[41]。脊柱手术中不同冲洗技术的比较提示，某些灌洗方法可降低感染率；然而，这些获益似乎更多受技术因素的影响，而非取决于某一特定的最佳用量[42]。

结 论

现有证据强调了冲洗在骨科手术中的重要性，但尚未界定精确的最佳用量。临床医生需在确保充分冲洗以实现有效清洁与避免机械性或软组织损伤之间取得平衡。仍需进一步开展高质量、按具体术式设计的随机对照试验，为不同骨科疾病的最佳冲洗用量提供更清晰的指导。

问题 3：在生理盐水冲洗液中加入抗菌药物，对预防大型骨科手术患者发生手术部位感染/假体周围关节感染是否具有作用？

Yazdi Hamidreza，Khorrami Amir Mohsen，Kocaoglu Hakan，Ricioli Walter，Rosso Federica，Filipenko Volodymyr，Zeng Yirong，Hamad Alenezi，Roger Torga Spak

【回答/建议】 否。不建议在大型骨科手术中向生理盐水冲洗液内加入抗菌药物以预防手术部位感染/假体周围关节感染（SSI/PJI），因为尚无证据表明该措施可降低 SSI/PJI 发生率。

【推荐强度】 中等。

【代表投票】 同意 92.1%，不同意 1.9%，弃权 6.0%（完全共识：意见一致）。

依 据

术中术区冲洗是骨科手术中的常规操作。使用冲洗液的目的在于从手术区域清除组织渗出液、血肿、异物碎屑、无活力组织和代谢废物，以降低后续感染的潜在风险[43-45]。目前已有大量研究围绕最佳冲洗液类型开展探索[43]。

本研究开展了一项全面系统的综述，以评估在冲洗液中添加局部抗菌药物对减少骨科感染的潜在作用。采用医学主题词（MeSH 术语），在 2 个数据库中进行文献检索。检索得到 Medline 和 Embase 中的相关文献，随后由 2 名专家筛选，最终纳入 23 篇文献用于本系统综述。

对目前有限的证据进行详细回顾后，结果提示，在生理盐水冲洗液中添加杆菌肽、多黏菌素等局部抗菌药物，对预防骨科感染并无作用。

Goswami 等[46]开展的 1 项研究评估了多黏菌素和杆菌肽对金黄色葡萄球菌和大肠埃希菌的体外效力，并未发现该局部抗菌药物联用方案存在获益。其他研究亦支持这一结果，发现与生理盐水相比，添加局部抗菌药物（杆菌肽、新霉素）并未增强从不锈钢螺钉、骨和钛材料表面清除金黄色葡萄球菌生物膜的效果[47,48]。Schmidt 等[49]证明，三联抗菌药物溶液（杆菌肽 50 000 U/L、庆大霉素 80 mg/L、多黏菌素 500 000 U/L）在体外无法根除生物膜中的表皮葡萄球菌。1 项体外研究提示，在生理盐水冲洗液中添加多黏菌素-杆菌肽并无实际价值[46]。结合该方案带来的额外医疗成本、超过敏反应风险以及诱导细菌耐药等问题综合考量，上述研究结论对临床广泛采用该冲洗方案提出了质疑[50]。

比较抗菌药物冲洗液与其他溶液的体内研究较少，其中专门针对骨科的研究更少[51]。由于不同抗菌药物的药代动力学特性和效力不同，并非所有抗菌药物均适合在伤口冲洗时使用[43]。

少数研究显示，抗菌药物冲洗可能有助于预防大型骨科手术（包括 TJA）中的 SSI/PJI[52-54]。最常使用的抗菌药物为多黏菌素、杆菌肽和新霉素。近期，美国食品药品监督管理局（Food and Drug Administration，FDA）已警告不要在冲洗液中使用杆菌肽，并因存在严重不良反应（包括肾毒性和过敏反应）而撤回杆菌肽注射剂[55]。近年来，至少在美国，许多药房已不再提供用于冲洗的

杆菌肽[55]。

多数研究不推荐在生理盐水中添加抗菌药物[56]，原因包括其效果与生理盐水相当、增加医疗费用[51]、存在不良反应(如过敏反应[57,58])、易诱导抗菌药物耐药及引发伤口问题[59]。世界卫生组织(WHO)[60]和英国国家卫生与临床优化研究所(National Institute for Health and Care Excellence，NICE)[61]发布的2项临床实践指南均建议，不应为预防SSI而在切口闭合前使用抗菌药物冲洗伤口。总体而言，支持在骨科伤口冲洗中使用抗菌药物的证据并不充分。尽管抗菌药物毒性和不良反应较少见，但确实可能发生[62]。

各类抗菌药物需一定作用时间方能结合特定靶点发挥药效，若仅短暂流经伤口，局部药物浓度不足，甚至难以产生有效作用[63]。同时，抗菌药物冲洗存在诱导细菌耐药的潜在风险，且会增加医疗开支，上述问题均应予以重视[51]。应认识到，任何常规预防性使用抗菌药物均可能导致耐药微生物产生；合理管理抗菌药物使用是外科实践的重要组成部分[54]。在不同溶液比较中，抗菌药物溶液并不优于其他溶液[59,64]。基于2018年ICM共识的相关结论，并结合抗菌药物耐药风险、已知不良反应及相关成本，不应将抗菌药物作为骨科手术冲洗液添加剂使用[65]。

结　论

多数研究不支持在生理盐水冲洗液中添加抗菌药物以预防PJI/SSI。尽管有限研究提示其可能具有一定作用，但添加抗菌药物可能导致伤口愈合问题、过敏反应、医疗费用增加以及抗菌药物耐药等各类不良风险无法被其有限获益抵消。

问题4：使用脉冲灌洗是否会影响大型骨科手术后手术部位感染/假体周围关节感染的发生率？

Pietro Simone Randelli，Sébastien Lustig，Bishnu Pokharel，Julian Guerra-Perez，Qiaojie Wang，Federico Jose Burgo，Tobias Siegfried Kramer，Ali Albelooshi，Alessandra Menon

【回答/建议】 目前尚无确切证据表明使用脉冲灌洗会影响SSI/PJI的发生率。

【证据等级】 有限。

【代表投票】 同意76.5%，不同意8.9%，弃权14.7%(中等共识：明显多数支持)。

依　据

PJI是TJA后再入院的最常见原因，估计发生率为1%～2%[66,67]。SSI的发生风险受手术时伤口污染程度以及污染病原体及其毒力的影响[68]。

几乎所有外科医生都会在手术结束时进行伤口冲洗，这符合骨科传统格言："污染的解决之道在于稀释"。

脉冲灌洗是将冲洗液输送至手术部位的一种方法。脉冲灌洗最初由口腔外科医生在越南战争期间引入，用于快速冲洗严重污染伤口[69]。其作用机制依赖机械力从手术部位清除碎屑、坏死组织和微生物[70]。脉冲灌洗已被证明可有效减少不同表面的细菌污染，并且在PJI患者治疗中具有重要作用[71,72]。高压生理盐水脉冲灌洗(0.34 N/mm^2)已被证明可显著减少多种伤口类型的细菌污染[73,74]。

然而，也必须考虑使用脉冲灌洗的潜在不利影响。一项关于污染性人体胫骨骨折的体外研究发现，高压脉冲灌洗可导致严重骨损伤和髓内细菌播散[75]。此外，近期研究显示，高压脉冲灌洗可能将细菌推进软组织内[76]。

为回答上述问题，本研究开展了一项全面系统的综述。采用医学主题词(MeSH术语)，检索PubMed和Embase两大数据库以识别相关文献。初始共识别543篇文章，随后由2名独立评审者筛选，确定35项研究进行全文审查。在接受合格性评估的35项研究中，仅1项似乎符合纳入标准。其余34篇文献中，14篇与检索问题无关，5篇缺乏SSI/PJI的明确定义，3篇无法获得全文。此外，3项研究仅关注疑似PJI与无菌性失败的成人患者，2项研究不限于髋/膝关节，2项为非人体研究，2项存在无法提取的合并数据，1篇为专家意见文章。唯一符合合格标准的文献[77]为一项前瞻性RCT研究；根据RoB2工具评估，其总体偏倚风险为"存在一些担忧"，GRADE(推荐意见分级的评估、制定与评价)证据质量为中低水平。

该研究共纳入 356 例髋关节手术患者，其中对照组 192 例，脉冲灌洗组 164 例。结果发现，对照组总感染率为 15.6%(30/192)，深部感染率为 5.2%(10/192)；脉冲灌洗组总感染率为 5.5%(9/164)，深部感染率为 1.8%(3/164)，两组感染状态分布存在统计学差异($P<0.009$)。因此，研究拒绝“两组感染率相同”的零假设，并认为有较强证据提示，对照组感染率高于脉冲灌洗组。

总体而言，现有文献中缺乏高质量临床研究用以评价脉冲灌洗在骨科手术患者术后感染预防中的应用价值。尽管脉冲灌洗已在体外模型中显示可有效降低细菌负荷，但除 1 项样本量有限的 1 级研究外，尚无确切证据表明使用脉冲灌洗可有效降低感染率。考虑到使用脉冲灌洗的潜在风险，包括将皮肤表浅微生物转移至深部组织、其相关经济和环境成本以及其他问题，因此仍需开展样本量充足的高级别研究进一步探讨这一问题。

参考文献

[1] Calkins TE, Culvern C, Nam D, et al. Dilute betadine lavage reduces the risk of acute postoperative periprosthetic joint infection in aseptic revision total knee and hip arthroplasty: a randomized controlled trial[J]. J Arthroplasty, 2020, 35(2): 538-543. e1.

[2] The FLOW Investigators. A trial of wound irrigation in the initial management of open fracture wounds[J]. N Engl J Med, 2015, 373: 2629-2641.

[3] Cohen LL, Schwend RM, Flynn JM, et al. Why irrigate for the same contamination rate: wound contamination in pediatric spinal surgery using betadine versus saline[J]. J Pediatr Orthop, 2020, 40(10): E994-E998.

[4] Hart A, Hernandez NM, Abdel MP, et al. Povidone-iodine wound lavage to prevent infection after revision total hip and knee arthroplasty[J]. J Bone Joint Surg Am, 2019.

[5] Chang FY, Chang MC, Wang ST, et al. Can povidone-iodine solution be used safely in a spinal surgery[J]. Eur Spine J, 2006.

[6] Fei J, Gu J. Comparison of lavage techniques for preventing incision infection following posterior lumbar interbody fusion [J]. Med Sci Monit, 2017, 23: 3010-3018.

[7] Tomov M, Mitsunaga L, Durbin-Johnson B, et al. Reducing surgical site infection in spinal surgery with betadine irrigation and intrawound vancomycin powder[J]. Spine, 2015, 40(7): 491-499.

[8] Chen H, Yang JS, Zou P, et al. Safety and efficacy of hydrogen peroxide in controlling blood loss and surgical site infection after multisegmental lumbar spine surgery: a retrospective, case-controlled study[J]. World Neurosurg, 2020, 133: e303-e307.

[9] Meza BC, Talwar D, Flynn JM. Measures to reduce end-of-case wound contamination: the impact of intra-wound vancomycin powder and betadine irrigation on surgical site infections in posterior spinal fusion[J]. Spine Deform, 2020, 8(1): 45-50.

[10] Carballo Cuello CM, Fernández-de Thomas RJ, De Jesus O, et al. Prevention of surgical site infection in lumbar instrumented fusion using a sterile povidone-iodine solution [J]. World Neurosurg, 2021, 151: e700-e706.

[11] Ulivieri S, Toninelli S, Petrini C, et al. Prevention of post-operative infections in spine surgery by wound irrigation with a solution of povidone-iodine and hydrogen peroxide[J]. Arch Orthop Trauma Surg, 2011, 131: 1203-1206.

[12] Ertan MB, Başarır K, Kocaoğlu H, et al. Systemic iodine levels increase with povidone-iodine irrigation, but does this affect thyroid functions? a case-control study[J]. J Orthop Surg Res, 2024, 19(1):636

[13] Brown NM, Cipriano CA, Moric M, et al. Dilute betadine lavage before closure for the prevention of acute postoperative deep periprosthetic joint infection[J]. J Arthroplasty, 2012.

[14] Buchalter DB, Teo GM, Kirby DJ, et al. Does the organism profile of periprosthetic joint infections change with a topical vancomycin powder and dilute povidone-iodine lavage protocol [J]. J Arthroplasty, 2021, 36(7): S314-S319.

[15] Hernandez NM, Hart A, Taunton MJ, et al. Use of povidone-iodine irrigation prior to wound closure in primary total hip and knee arthroplasty: an analysis of 11738 cases [J]. J Bone Joint Surg Am, 2019, 101(13): 1144-1150.

[16] Hofmann KJ, Hayden BL, Kong Q, et al. Triple prophylaxis for the prevention of surgical site infections in total joint arthroplasty[J]. Curr Orthop Pract, 2017.

[17] Shohat N, Goh GS, Harrer SL, et al. Dilute povidone-iodine irrigation reduces the rate of periprosthetic joint infection following hip and knee arthroplasty: an analysis of 31331 cases[J]. J Arthroplasty, 2022, 37(2): 226-231. e1.

[18] Slullitel PA, Dobransky JS, Bali K, et al. Is there a role for preclosure dilute betadine irrigation in the prevention of postoperative infection following total joint arthroplasty[J]. J Arthroplasty, 2020, 35(5): 1374-1378.

[19] Frisch NB, Kadri OM, Tenbrunsel T, et al. Intraoperative chlorhexidine irrigation to prevent infection in total hip and knee arthroplasty[J]. Arthroplasty Today, 2017.

[20] Li LG, Zhao HX, Wang HY, et al. The value of sequential application of hydrogen peroxide, povidone-iodine and physiological saline in reducing postoperative infections after total knee arthroplasty: a prospective, randomized, controlled study[J]. Knee, 2024, 47: 53-62.

[21] Buchalter DB, Kirby DJ, Teo GM, et al. Topical vancomycin

powder and dilute povidone-iodine lavage reduce the rate of early periprosthetic joint infection after primary total knee arthroplasty [J]. J Arthroplasty, 2021, 36(1): 286－290. e1.

[22] Lemans JVC, Öner FC, Wijdicks SPJ, et al. The efficacy of intrawound vancomycin powder and povidone-iodine irrigation to prevent surgical site infections in complex instrumented spine surgery[J]. Spine J, 2019, 19(10).

[23] Willigenburg NW, Yesilkaya F, Rutgers M, et al. Prosthetic joint infection and wound leakage after the introduction of intraoperative wound irrigation with a chlorhexidine-cetrimide solution: a large-scale before-after study[J]. Arthroplasty Today, 2023, 19.

[24] Iorio R, Yu S, Anoushiravani AA, et al. Vancomycin powder and dilute povidone-iodine lavage for infection prophylaxis in high-risk total joint arthroplasty [J]. J Arthroplasty, 2020, 35(7).

[25] Carballo Cuello CM, Fernández-de Thomas RJ, De Jesus O, et al. Prevention of surgical site infection in lumbar instrumented fusion using a sterile povidone-iodine solution [J]. World Neurosurg, 2021, 151: e700－e706.

[26] George J, Klika AK, Higuera CA. Use of chlorhexidine preparations in total joint arthroplasty[J]. J Bone Jt Infect, 2017, 2.

[27] O'Rourke E, Runyan D, O'Leary J, et al. Contaminated iodophor in the operating room[J]. Am J Infect Control, 2003, 31(4).

[28] Chang CY, Furlong LA. Microbial stowaways in topical antiseptic products[J]. N Engl J Med, 2012, 367(23).

[29] Weber DJ, Rutala WA, Sickbert-Bennett EE. Outbreaks associated with contaminated antiseptics and disinfectants [J]. Antimicrob Agents Chemother, 2007, 51.

[30] Segreti J, Parvizi J, Berbari E, et al. Introduction to the centers for disease control and prevention and healthcare infection control practices advisory committee guideline for prevention of surgical site infection: prosthetic joint arthroplasty section[J]. Surg Infect (Larchmt), 2017, 18(4):394－400.

[31] Calderwood MS, Anderson DJ, Bratzler DW, et al. Strategies to prevent surgical site infections in acute-care hospitals: 2022 update[J]. Infect Control Hosp Epidemiol, 2023, 44(5):695－720.

[32] Petrisor B, Jeray K, Schemitsch E, et al. Fluid lavage in patients with open fracture wounds (FLOW): an international survey of 984 surgeons[J]. BMC Musculoskelet Disord, 2008, 9: 7.

[33] The FLOW Investigators. A trial of wound irrigation in the initial management of open fracture wounds[J]. N Engl J Med, 2015, 373: 2629－2641.

[34] Sprague S, Petrisor B, Jeray K, et al. Wound irrigation does not affect health-related quality of life after open fractures: results of a randomized controlled trial[J]. Bone Jt J, 2018, 100B: 88－94.

[35] Joo YB, Lee WY, Shin HD, et al. Risk factors for failure of eradicating infection in a single arthroscopic surgical procedure for septic arthritis of the adult native shoulder with a focus on the volume of irrigation[J]. J Shoulder Elbow Surg, 2020, 29(3): 497－501.

[36] Tanaka N, Sakahashi H, Hirose K, et al. Volume of a wash and the other conditions for maximum therapeutic effect of arthroscopic lavage in rheumatoid knees [J]. Clin Rheumatol, 2006, 25(1): 65－69.

[37] Wang C, Yang P, Zhang D, et al. The effect of different continuous saline irrigation volume under arthroscopy on early postoperative pain and swelling[J]. Zhongguo Xiu Fu Chong Jian Wai Ke Za Zhi, 2021, 35(2): 178－182.

[38] Wu G, Qiu F, Wu R, et al. The correlation between intraoperative saline irrigation volume and postoperative drainage volume and short-term efficacy in single-level posterior lumbar interbody fusion[J]. Ann Palliat Med, 2021, 10(12): 12750－12758.

[39] Niki Y, Matsumoto H, Otani T, et al. How much sterile saline should be used for efficient lavage during total knee arthroplasty? Effects of pulse lavage irrigation on removal of bone and cement debris[J]. J Arthroplasty, 2007, 22(1): 95－99.

[40] Anglen JO. Wound irrigation in musculoskeletal injury[J]. J Am Acad Orthop Surg, 2001, 9(4): 219－226.

[41] Knappe K, Lunz A, Bulhoff, et al. Pulsatile lavage systems and their potential to penetrate soft tissue[J]. Eur J Trauma Emerg Surg, 2023, 49(1): 327－333.

[42] Fei J, Gu J. Comparison of lavage techniques for preventing incision infection following posterior lumbar interbody fusion [J]. Med Sci Monit, 2017, 23: 3010－3018.

[43] Chambers MM, Namdari S. A review of surgical irrigation solutions for infection prevention in orthopaedic surgery[J]. JBJS Rev, 2023, 11(12): e23.

[44] Heckmann N, Simcox T, Kelley D, et al. Wound irrigation for open fractures[J]. JBJS Rev, 2020, 8(1): e0061.

[45] Niki Y, Matsumoto H, Otani T, et al. How much sterile saline should be used for efficient lavage during total knee arthroplasty? Effects of pulse lavage irrigation on removal of bone and cement debris[J]. J Arthroplasty, 2007, 22(1): 95－99.

[46] Goswami K, Cho J, Foltz C, et al. Polymyxin and bacitracin in the irrigation solution provide no benefit for bacterial killing in vitro[J]. J Bone Joint Surg Am, 2019, 101(18): 1689－1697.

[47] Anglen JO. The efficacy of various irrigation solutions in removing slime-producing staphylococcus [J]. J Orthop Trauma, 1994, 8(5): 390－396.

[48] Anglen J, Apostoles PS, Christensen G, et al. Removal of surface bacteria by irrigation[J]. J Orthop Res, 1996, 14(2): 251－254.

[49] Schmidt K, Estes C, McLaren A, et al. Chlorhexidine antiseptic irrigation eradicates staphylococcus epidermidis from biofilm: an in vitro study[J]. Clin Orthop Relat Res, 2018, 476(3): 648-653.

[50] Goswami K, et al. Polymyxin and bacitracin in the irrigation solution: there is no role for this practice[C]. Orthopaedic Proceedings, 2019.

[51] Kavolus JJ, Schwarzkopf R, Rajaee SS, et al. Irrigation fluids used for the prevention and treatment of orthopaedic infections[J]. J Bone Joint Surg Am, 2020, 102(1): 76-84.

[52] Smith TA, et al. Intracavity lavage and wound irrigation for prevention of surgical site infection (protocol)[J]. Cochrane Database Syst Rev, 2016(6): CD012234.

[53] Duan MY, Zhang HZ. Vancomycin lavage for the incidence of acute surgical site infection following primary total hip arthroplasty and total knee arthroplasty[J]. World J Clin Cases, 2022, 10(1): 71.

[54] Whiteside L. Prophylactic peri-operative local antibiotic irrigation[J]. Bone Jt J, 2016, 98(1 Suppl A): 23-26.

[55] Siddiqi A, Abdo Z, Rossman SR, et al. What is the optimal irrigation solution in the management of periprosthetic hip and knee joint infections[J]. J Arthroplasty, 2021, 36(10): 3570-3583.

[56] de Jonge SW, Boldingh QJJ, Solomkin JS, et al. Systematic review and meta-analysis of randomized controlled trials evaluating prophylactic intra-operative wound irrigation for the prevention of surgical site infections[J]. Surg Infect (Larchmt), 2017, 18(4): 508-519.

[57] Antevil JL, Muldoon MP, Battaglia M, et al. Intraoperative anaphylactic shock associated with bacitracin irrigation during revision total knee arthroplasty: a case report[J]. J Bone Joint Surg Am, 2003, 85(2): 339-342.

[58] Damm S. Intraoperative anaphylaxis associated with bacitracin irrigation[J]. Am J Health Syst Pharm, 2011, 68(4): 323-327.

[59] Anglen JO. Comparison of soap and antibiotic solutions for irrigation of lower-limb open fracture wounds: a prospective, randomized study[J]. J Bone Joint Surg Am, 2005, 87(7): 1415-1422.

[60] Leaper D, Edmiston C. World Health Organization: global guidelines for the prevention of surgical site infection[J]. J Hosp Infect, 2017, 95(2): 135-136.

[61] Reeves N, Torkington J. Prevention of surgical site infections[J]. Surgery (Oxf), 2022, 40(1): 20-24.

[62] Tejwani NC, Immerman I. Myths and legends in orthopaedic practice: are we all guilty[J]. Clin Orthop Relat Res, 2008, 466(11): 2861-2872.

[63] Barnes S, Spencer M, Graham D, et al. Surgical wound irrigation: a call for evidence-based standardization of practice [J]. Am J Infect Control, 2014, 42(5): 525-529.

[64] Groenen H, Bontekoning N, Jalalzadeh H, et al. Incisional wound irrigation for the prevention of surgical site infection: a systematic review and network meta-analysis[J]. JAMA Surg, 2024, 159(7): 792-800.

[65] Ortega-Peña S, Smeltzer M, Urish K, et al. 1.15. prevention: antiseptic irrigation solution[M]//International Consensus Meeting on Musculoskeletal Infection 2018. Rosemont: Orthopaedic Research Society, 2018.

[66] Zimmerli W, Moser C. Pathogenesis and treatment concepts of orthopaedic biofilm infections[J]. FEMS Immunol Med Microbiol, 2012, 65(2): 158-168.

[67] Osmon DR, Berbari EF, Berendt AR, et al. Diagnosis and management of prosthetic joint infection: clinical practice guidelines by the infectious diseases society of america[J]. Clin Infect Dis, 2013, 56(1): e1-e25.

[68] Owens CD, Stoessel K. Surgical site infections: epidemiology, microbiology and prevention[J]. J Hosp Infect, 2008, 70(Suppl 2): 3-10.

[69] Keblish DJ, DeMaio M. Early pulsatile lavage for the decontamination of combat wounds: historical review and point proposal[J]. Mil Med, 1998, 163(12): 844-846.

[70] Murray BW, Huerta S, Dineen S, et al. Surgical site infection in colorectal surgery: a review of the nonpharmacologic tools of prevention[J]. J Am Coll Surg, 2010, 211(6): 812-822.

[71] Bahrs C, Schnabel M, Frank T, et al. Lavage of contaminated surfaces: an in vitro evaluation of the effectiveness of different systems[J]. J Surg Res, 2003, 112(1): 26-30.

[72] Hawellek T, Beil FT, Hubert J. Revision surgery in acute periprosthetic knee joint infections [J]. Oper Orthop Traumatol, 2018, 30(5): 309-320.

[73] Brown LL, Shelton HT, Bornside GH, et al. Evaluation of wound irrigation by pulsatile jet and conventional methods [J]. Ann Surg, 1978, 187(2): 170-173.

[74] Rodeheaver GT, Pettry D, Thacker J, et al. Wound cleansing by high pressure irrigation [J]. Surg Gynecol Obstet, 1975, 141(3): 357-362.

[75] Bhandari M, Adili A, Lachowski RJ. High pressure pulsatile lavage of contaminated human tibiae: an in vitro study[J]. J Orthop Trauma, 1998, 12(7): 479-484.

[76] Hassinger SM, Harding G, Wongworawat MD. High-pressure pulsatile lavage propagates bacteria into soft tissue [J]. Clin Orthop Relat Res, 2005, 439: 27-31.

[77] Hargrove R, Ridgeway S, Russell R, et al. Does pulse lavage reduce hip hemiarthroplasty infection rates[J]. J Hosp Infect, 2006, 62(4): 446-449.

载抗生素骨水泥的应用

38

Ernesto Guerra-Farfán[1,*]; Mustafa Akkaya[2,3]; Atthakorn Jarusriwanna MD[4]; Khalil Amri[5]; Levent Bayam[6]; Thiago Sampaio Busato[7]; Frank Buttacavoli MD[8]; Wei Chai MD PhD[9]; Keerati Chareancholvanich MD[10]; Cheng-Fong Chen[11]; Julian Costantini[12]; Ronald E. Delanois[13]; Michael Dunbar MD FRCSC PhD[14]; Seper Ekhtiari[15]; Ismet Gavrankapetanović[16]; Sérgio Gonçalves MD MSc[17]; André Grenho, MD MSc[17]; Matteo Innocenti[18]; Jean-Yves Jenny[19,20]; Ianiv Klaber MD[21]; Stergios Lazarinis[22]; Brett R. Levine[23]; Elysia Masters[24]; Pablo Sanz-Ruiz[25]; Aasis Unnanuntana MD MSc[10]

[1] Vall d'Hebron Research Institute, Barcelona, Spain
[2] Yuksek Ihtisas University, School of Medicine, Department of Orthopaedics and Traumatology, Ankara, Turkey
[3] Ankara Guven Hospital, Department of Orthopaedics and Traumatology, Ankara, Turkey
[4] Department of Orthopaedics, Faculty of Medicine, Naresuan University, Phitsanulok, Thailand
[5] Tunis El Manar University, Military Hospital of Tunisia, Department of Orthopaedic Surgery, Tunisia
[6] Istanbul Medipol Universitesi, Istanbul, Turkey
[7] Universidade Federal do Paraná, Curitiba, Brazil
[8] Department of Orthopaedics, University of Texas Health San Antonio Long School of Medicine, San Antonio, Texas, USA
[9] Department of Orthopaedics, Chinese PLA General Hospital and Medical College, Beijing, China
[10] Department of Orthopaedic Surgery, Faculty of Medicine Siriraj Hospital, Mahidol University, Bangkok, Thailand
[11] Taipei Veterans General Hospital, Taiwan, China
[12] Orthopedics Department, Hospital Italiano de Buenos Aires, Buenos Aires, Argentina
[13] Rubin Institute for Advanced Orthopedics, Baltimore, USA
[14] Division of Orthopaedic Surgery, Department of Surgery, Faculty of Medicine, Dalhousie University, Halifax, Nova Scotia, Canada
[15] McMaster University, Ontario, Canada
[16] General University Hospital Sarajevo, Sarajevo, Bosnia and Herzegovina
[17] Department of Orthopedics, Hospital de Curry Cabral, Unidade Local de Saúde de São José, Lisbon, Portugal
[18] University of Florence, Department of Orthopaedics, Florence, Italy
[19] CHRU de Strasbourg, Strasbourg, France
[20] Clinique Sainte-Odile, Saint-Sigismond, France
[21] Department of Traumatology and Orthopedics, Faculty of Medicine, Pontificia Universidad Católica de Chile, Santiago, Chile
[22] Orthopaedics, Department of Surgical Sciences, Uppsala University Hospital, Uppsala University, Uppsala, Sweden
[23] MedStar Washington Hospital Center, Washington D. C., USA
[24] Center for Toxicology and Environmental Health LLC, Little Rock, Arkansas, USA
[25] Orthopedic and Trauma department, Hospital General Universitario Gregorio Marañón, School of Medicine, Complutense University of Madrid, Madrid, Spain
[*] 通讯作者

问题 1：初次关节置换术中使用载抗生素聚甲基丙烯酸甲酯骨水泥能否降低感染发生率？

Ernesto Guerra-Farfán，Thiago Sampaio Busato，Brett R. Levine，Jean-Yves Jenny，Levent Bayam，Elysia Masters，Ronald E. Delanois，Seper Ekhtiari

【回答/建议】 较低级别的比较性研究所获证据结论不一。部分研究表明，在初次关节置换术中使用抗生素骨水泥可降低感染风险。然而，对现有的最高级别（1 级）证据及多个关节登记系统的汇总数据分析，均不支持在初次全关节置换术（TJA）中常规使用抗生素骨水泥以降低感染风险。

【证据等级】 中等。

【代表投票】 同意 75.5%，不同意 18.5%，弃权 6.0%（绝大多数同意，中等共识度）。

依　据

共纳入 1990—2024 年来自 21 个不同国家的 32 项比较性研究[1-31]。总计纳入近 500 万例患者（涉及 4 943 768 名患者的 4 943 801 个关节）。在报告性别分布的研究中，女性占 37.3%。研究类型包括 6 项随机对照试验（RCT）、1 项前瞻性队列研究、22 项回顾性队列研究、1 项病例对照研究和 1 项经济学马尔可夫模型分析。其中有 1 项研究是对早期已发表的 RCT 研究的长期随访[8]。

大多数研究仅包含全膝关节置换术（TKA）病例，6 项研究包含全髋关节置换术（THA）病例，4 项比较抗生素骨水泥与普通骨水泥用于初次 TKA 的 RCT 研究，数据显示两组间的感染率无统计学差异。

较低级别研究的证据结论存在分歧。12 项研究显示，在初次髋/膝置换术中，抗生素骨水泥与普通骨水泥相比无统计学差异[3,12,15,18-21,23-25,28,29]，而 7 项研究证明使用抗生素骨水泥能显著降低感染率[10,11,14,16,17,22,31]。仅有 1 项研究发现使用抗生素骨水泥会增加感染风险[27]。

值得关注的是各关节登记系统及大型数据库研究的结果。1 项基于英国国家关节登记系统的报告[17]以及 1 项基于美国大型国家保险登记系统的研究[10]均发现，使用抗生素骨水泥在预防感染方面具有显著益处。然而，另外 3 项基于登记系统的研究未发现两者间存在统计学差异[12,19,23]。重要的是，其中 1 项研究整合了来自 14 个不同高质量国家或地区关节置换登记系统的数据，样本总量超过 200 万例 TKA 患者[23]。

关于抗生素骨水泥经济性的证据也存在矛盾。在评估常规使用抗生素骨水泥经济性的 2 项研究中，1 项研究发现常规使用并不符合成本效益[26]；另 1 项研究则发现，只有在抗菌药物由术者手动添加（而非使用市售预混型）的情况下，才可能具有成本效益[27]。

结　论

总体而言，缺乏足够证据支持在初次关节置换术（TJA）中常规使用抗生素骨水泥。THA 的相关数据相对有限，而 TKA 的研究更多，包括一些高质量的 RCT 和登记系统数据。无论是基于数据汇总还是对现有文献的整体定性分析，总体结论均无法提供令人信服的证据，证明抗生素骨水泥在初次 THA/TKA 中能有效预防感染。必须牢记的一个关键点是，由于假体周围关节感染（PJI）的整体发生率较低，且直接回答此问题（例如通过 RCT 研究）需要极大的样本量，许多研究的统计学效力可能不足，难以给出确切答案。

问题 2：无菌性关节翻修术中使用载抗生素聚甲基丙烯酸甲酯骨水泥能否降低感染发生率？

Mustafa Akkaya，Cheng-Fong Chen，Jean-Yves Jenny，Stergios Lazarinis，Pablo Sanz-Ruiz，Julian Costantini，Khalil Amri，Ismet Gavrankapetanović，Matteo Innocenti

【回答/建议】 根据现有低证据等级的研究数据，在无菌性关节翻修术中使用抗生素骨水泥，可显著降低术后感染风险，且此效果具有临床相关性，使用单抗生素或双抗生素骨水泥均可获益。

【证据等级】 中等。

【代表投票】 同意 73%，不同意 24.3%，弃权 2.7%（中等共识：明显多数支持）。

依　据

初次 TJA 在治疗关节病变方面已取得巨大成功,显著改善了患者的日常生活质量和功能。这使其成为最常见的骨科手术,接受该手术的患者数量持续增长[32-34]。随之而来的是翻修 TJA 数量的大幅增加,近期预测显示其数量将增长超过 100%[35,36]。

尽管文献报道的数据各异,但翻修手术最常见的原因之一是无菌性假体松动[37]。此外,尽管采取了各种预防和保护措施,在因无菌性原因进行的翻修术中,PJI 仍然是一个主要风险[38,39],其发生率(3%～7.5%)高于初次置换术后的感染率[40,41]。

抗生素骨水泥的概念首次出现在 1977 年的一项科学研究后[42],此后被广泛研究,尤其是在预防和降低假体及骨骼感染风险方面的作用。其应用广泛,尤其在感染性翻修病例中。然而,现有文献并未提供明确证据支持使用抗生素骨水泥可降低初次 TJA 的感染风险或减少早期翻修术率[43-46]。此外,在无菌性翻修术中使用抗生素骨水泥对感染风险的影响目前仍存在争议。

该领域的首项重要研究是 Bini 等[47]于 2015 年进行的一项回顾性研究,纳入了 1 154 例接受无菌性全膝关节翻修术的患者。其中 114 例(10%)在平均 3.6 年内接受了再次翻修,而这 114 例中有 30%(34 例)因感染而手术。在该研究中,1 154 例患者中有 308 例使用了抗生素骨水泥,其中仅 12%($n=14$)在随访期间需要再次翻修。该研究表明,使用抗生素骨水泥可使全因再次翻修风险降低 50%。

另一项相关研究是 Gandhi 等[48]于 2018 年进行的抗生素骨水泥综述。该研究同时纳入了初次置换和翻修病例,指出在无菌性关节翻修术中常规使用抗生素骨水泥可被视为标准治疗方案,在降低感染率和减少全因再次翻修方面具有优势。常规实践中,骨水泥中优先添加氨基糖苷类抗菌药物(庆大霉素或妥布霉素),但根据临床需要也可添加万古霉素或达托霉素,不过这可能对骨水泥强度产生负面影响[49,50]。

2019 年,Abdelaziz 等[51]发表的一项研究对 32 例患者进行了 5 年随访,将克林霉素和庆大霉素联合添加到骨水泥中,其中 18 例为感染性翻修组,14 例为无菌性翻修组。随访结束时,无患者需要再次翻修,含抗菌药物组合的骨水泥在感染性和无菌性翻修病例中均取得了很高的感染预防和清除成功率。Sanz-Ruiz 等[52]2020 年发表的另一项研究,在一个包含 246 例接受无菌性全膝翻修术患者的病例系列中,比较了不同抗生素骨水泥组合对感染的影响。其中 143 例患者接受了低剂量单抗生素骨水泥(PALACOS R+G,含庆大霉素 0.5 g),其余 103 例接受了高剂量双抗生素骨水泥(COPAL G+C,含庆大霉素 1 g 和克林霉素 1 g)。患者接受了至少 1 年的随访评估,结果发现,全膝翻修术中使用双抗生素骨水泥预防感染效果更优,并且在所有使用的成本计算模型中均显示出良好的成本效益。

近期该领域另一项研究由 Blersch 等[53]于 2023 年进行,纳入了 403 例使用双抗生素骨水泥接受无菌性全膝翻修术的患者,并进行了至少 5 年的回顾性分析。其中 5 例患者(1.24%)被诊断为 PJI(其中 1 例急性,4 例慢性)并接受了再次翻修。结论是,使用双抗生素骨水泥(COPAL G+C)的无菌性全膝翻修术患者中,98.2% 在 5 年随访期内未发生感染。

Bos 等[54]在 2023 年发表的一篇文章中,利用荷兰关节置换登记系统数据,分析了 2007—2018 年间 2 529 例接受无菌性全髋翻修术和 7 124 例接受无菌性全膝翻修术的患者,比较了单抗生素与双抗生素骨水泥的使用情况。在全髋翻修患者中,1 669 例使用了单抗生素骨水泥,其中 53 例因感染需要再次翻修;860 例使用了双抗生素骨水泥,其中 24 例因感染需要再次翻修。在全膝翻修患者中,5 270 例使用了单抗生素骨水泥,1 854 例使用了双抗生素骨水泥,分别有 97 例和 46 例因感染需要再次翻修。从统计学角度看,在全关节翻修实践中,单抗生素与双抗生素骨水泥的应用效果未见显著差异。

根据 Hamoudi 等[56]2024 年进行的一项研究,对 290 例接受无菌性关节翻修术的患者进行了感染风险评估,其中 145 例使用单抗生素骨水泥,145 例使用双抗生素骨水泥。24 个月的随访结果显示,在无菌性翻修术中,单抗生素与双抗生素骨水泥在预防感染方面无统计学差异。

结　论

已浏览的大多数研究表明,在无菌性关节翻修术中使用抗生素骨水泥,可显著降低术后感染风险。一项纳入近万名患者的国家登记系统研究也支持这一结论。近期有 2 项研究表明,在无菌性翻修术中,单抗生素与双抗生素骨水泥在预防感染方面的效果相当,均能降低感染风险。然而,所有研究均为回顾性设计。因此,未来有必要就此主题开展前瞻性研究。基于现有数据,建议在无菌性关节翻修病例中使用抗生素骨水泥以最小化感染风险,单抗生素或双抗生素骨水泥均可选用。

问题 3：因假体周围关节感染接受再植入术的患者，使用载抗菌药物聚甲基丙烯酸甲酯骨水泥能否降低感染发生率？

Atthakorn Jarusriwanna，Frank Buttacavoli，Wei Chai，Keerati Chareancholvanich，Michael Dunbar，Sérgio Gonçalves，André Grenho，Ianiv Klaber，Aasis Unnanuntana

【回答/建议】 目前尚无定论。尽管部分研究显示，在因 PJI 二期再植术中使用载抗生素骨水泥取得了较高的成功率，但亦有研究认为其感染控制效果有限。此外，在再植术中使用非骨水泥型假体同样显示出良好的临床结果。

【证据等级】 中等。

【代表投票】 同意 73.7%，反对 20.5%，弃权 5.8%（中等共识：明显多数支持）。

依 据

在因 PJI 进行的再植术中使用载抗生素骨水泥，被提议作为一种局部抗菌药物递送的辅助策略，旨在增强感染清除效果，同时减少全身毒性[56]。然而，万古霉素、庆大霉素、妥布霉素或红霉素等抗菌药物在抗生素骨水泥中的浓度可能无法在较长时间内达到并维持在最低抑菌浓度（MIC）和最低生物膜清除浓度（MBEC）[57]。这引发了关于使用载抗生素骨水泥是否能有效降低 PJI 再植术后感染发生率的疑问。

为解答上述问题，本研究开展了一项全面系统的综述。纳入标准限定为英文原创文章，报告针对因 PJI 接受一期/二期翻修术患者的前瞻性或回顾性临床研究。综述包括评估全膝关节翻修术中使用或未使用抗生素骨水泥的研究，以及全髋关节翻修术中使用非骨水泥型或骨水泥型技术（含或不含抗生素骨水泥）的研究。通过对 PubMed 和 Scopus 数据库进行全面文献检索，共筛选出 813 篇摘要。经初步筛选后，74 篇研究进入全文审阅，其中 25 篇纳入最终评估。所有纳入研究共涉及 2 192 名患者。其中 15 项研究聚焦于二期翻修术[58-72]，8 项研究探讨一期翻修术[73-80]，其余 2 项研究同时报告了一期和二期翻修术[81,82]。大多数二期翻修术在两次手术间使用了抗生素骨水泥间隔器或骨珠[58-72,81]。有 13 项研究（涉及 990 名患者）在再植术阶段使用了抗生素骨水泥。相比之下，另有 14 项研究（其中 2 项同时评估了使用和未使用抗生素骨水泥的患者）报告了 1 202 名患者在再植术中未使用抗生素骨水泥。

在使用载抗生素骨水泥进行再植术的患者中，感染控制率（定义为无复发或新发感染的成功翻修）为 75%～100%，平均随访时间为 22.3 个月至 10.5 年[66,79]。Hsieh 等[65]报道了 24 例因 PJI 伴严重骨缺损接受二期全髋关节翻修术的患者。针对髋臼缺损患者，使用骨水泥型聚乙烯杯联合金属笼；针对股骨节段性骨缺损患者，使用骨水泥型异体骨-假体复合物。其再植术中的抗生素骨水泥方案为每 40 g 骨水泥添加 2 g 抗菌药物（主要为万古霉素）。平均随访 4.2 年（2～7 年）后，无患者出现感染复发。然而，发生了 2 例骨水泥型股骨柄骨折和 1 例脱位，但这些并发症与感染无关。Kuo 等的另一项研究[69]调查了 10 例膝关节和 12 例髋关节的耐甲氧西林葡萄球菌所致 PJI 病例。他们采用二期翻修术，在第二阶段再植术中使用每 40 g 骨水泥添加 1 g 达托霉素的方案。该治疗方案成功率达 100%，平均随访 33.7 个月（24～57 个月），期间无感染复发。然而，Leijtens 等[70]报道了 10 例骨水泥型 THA 晚期感染患者，在保留原固定良好的股骨骨水泥鞘的情况下进行二期翻修术，成功率不佳。在第二次手术中，在髋臼侧植入骨水泥型聚乙烯杯，在股骨侧进行骨水泥内翻修。抗生素骨水泥由骨水泥混合 500 mg 红霉素和 300 万单位多黏菌素组成。平均随访 26 个月（5～54 个月）后，仅 2 例患者（20%）成功清除了主要病原微生物。

在再植术中未使用载抗生素骨水泥的研究中（无论是骨水泥型全髋/膝关节翻修术，还是非骨水泥型全髋关节翻修术），无感染复发的成功率为 83%～100%。这些患者的平均随访时间为 35 个月至 10.4 年[63,67]。有 4 项研究报告了 100%的成功率，无感染复发或新发感染。Born 等[81]发现，所有 21 例采用非骨水泥型柄的一期全髋关节翻修术患者，平均随访 7 年均未出现感染失败。另外 3 项研究在二次手术中使用非骨水泥型假体进行二期全髋关节翻修术，术后均未发现再感染[63,71,72]。同样，其他几项研究尽管未使用载抗生素骨水泥，也报告了较高的感染控制率[58-60,64,67,73,75,76,79]。

虽然骨水泥中的抗菌药物可能有助于术后早期保

护植入物-骨界面,但感染清除和治疗成功似乎更取决于彻底的术中清创、优化的全身抗菌治疗以及宿主免疫反应。

参考文献

[1] Blanco JF, Díaz A, Melchor FR, da Casa C, et al. Risk factors for periprosthetic joint infection after total knee arthroplasty[J]. Arch Orthop Trauma Surg, 2020, 140(2): 239-245.

[2] Merollini KMD, Crawford RW, Whitehouse SL, et al. Surgical site infection prevention following total hip arthroplasty in australia: a cost-effectiveness analysis[J]. Am J Infect Control, 2013, 41(9):803-809.

[3] Gandhi R, Razak F, Pathy R, et al. Antibiotic bone cement and the incidence of deep infection after total knee arthroplasty[J]. J Arthroplasty, 2009, 24(7): 1015-1018.

[4] McQueen MM, Hughes SPF, May P, et al. Cefuroxime in total joint arthroplasty[J]. J Arthroplasty, 1990, 5(2): 169-172.

[5] Chiu FY, Lin CFJ, Chen CM, et al. Cefuroxime-impregnated cement at primary total knee arthroplasty in diabetes mellitus[J]. J Bone Joint Surg Br, 2001, 83(5): 691-695.

[6] Chiu FY, Chen CM, Lin CFJ, et al. Cefuroxime-impregnated cement in primary total knee arthroplasty: a prospective, randomized study of three hundred and forty knees[J]. J Bone Joint Surg Am, 2002,84(5):759-762.

[7] Cobra HAdAB, Mozella AdP, Labronici PJ, et al. Infection after primary total knee arthroplasty: a randomized controlled prospective study of the addition of antibiotics to bone cement[J]. Rev Bras Ortop, 2021, 56(5):621-627.

[8] Pardo-Pol A, Fontanellas-Fes A, Pérez-Prieto D, et al. The use of erythromycin and colistin cement in total knee arthroplasty does not reduce the incidence of infection: a randomized study in 2893 knees with a 9-year average follow-up[J]. J Arthroplasty, 2024, 39: 2280-2284.

[9] Hinarejos P, Guirro P, Leal J, et al. The use of erythromycin and colistin-loaded cement in total knee arthroplasty does not reduce the incidence of infection: a prospective randomized study in 3000 knees[J]. J Bone Joint Surg Am, 2013, 95(9): 769-774.

[10] Jameson SS, Asaad A, Diament M, et al. Antibiotic-loaded bone cement is associated with a lower risk of revision following primary cemented total knee arthroplasty: an analysis of 731214 cases using national joint registry data[J]. Bone Jt J, 2019, 101B(11):1331-1347.

[11] Leong JW, Cook MJ, O'Neill TW, et al. Is the use of antibiotic-loaded bone cement associated with a lower risk of revision after primary total hip arthroplasty[J]. Bone Jt J, 2020, 102B(8):997-1002.

[12] Nourie BO, Cozzarelli NF, Krueger CA, et al. Antibiotic laden bone cement does not reduce acute periprosthetic joint infection risk in primary total knee arthroplasty[J]. J Arthroplasty, 2024, 39(9): S229-S234.

[13] Engesæter LB, Lie SA, Espehaug B, et al. Antibiotic prophylaxis in total hip arthroplasty: effects of antibiotic prophylaxis systemically and in bone cement on the revision rate of 22170 primary hip replacements followed 0-14 years in the norwegian arthroplasty register[J]. Acta Orthop Scand, 2003,74(6):644-651.

[14] Bendich I, Zhang N, Barry JJ, et al. Antibiotic-laden bone cement use and revision risk after primary total knee arthroplasty in U. S. veterans[J]. J Bone Joint Surg Am, 2020, 102(22): 1939-1947.

[15] Turhan S. Does the use of antibiotic-loaded bone cement have an effect on deep infection in primary total knee arthroplasty practice[J]. Surg Infect (Larchmt), 2019, 20(3): 244-246.

[16] Sergi GG, Borja VR, Jesus C, et al. Antibiotic-loaded bone cement is associated with a reduction of the risk of revision of total knee arthroplasty: analysis of the catalan arthroplasty register[J]. Knee Surg Sports Traumatol Arthrosc, 2024,33(1):354-363.

[17] Chan JJ, Robinson J, Poeran J, et al. Antibiotic-loaded bone cement in primary total knee arthroplasty: utilization patterns and impact on complications using a national database[J]. J Arthroplasty, 2019, 34(7S): S188-S194. e1.

[18] Namba RS, Chen Y, Paxton EW, et al. Outcomes of routine use of antibiotic-loaded cement in primary total knee arthroplasty[J]. J Arthroplasty, 2009, 24(6 Suppl): 44-47.

[19] Namba RS, Prentice HA, Paxton EW, et al. Commercially prepared antibiotic-loaded bone cement and infection risk following cemented primary total knee arthroplasty[J]. J Bone Joint Surg Am, 2020, 102(22): 1930-1938.

[20] Anis HK, Sodhi N, Faour M, et al. Effect of antibiotic impregnated bone cement in primary total knee arthroplasty[J]. J Arthroplasty, 2019, 34(9): 2091-2095. e1.

[21] Alhammad AM, Almangour TA, Almasoudi I, et al. Effectiveness of antibiotic-loaded bone cement in total joint arthroplasty at a tertiary medical center: a retrospective cohort study[J]. Saudi Pharm J, 2023, 31(9):101739.

[22] Sanz-Ruiz P, Matas-Diez JA, Sanchez-Somolinos M, et al. Is the commercial antibiotic-loaded bone cement useful in prophylaxis and cost saving after knee and hip joint arthroplasty? The transatlantic paradox[J]. J Arthroplasty, 2017, 32(4):1095-1099.

[23] Leta TH, Lie SA, Fenstad AM, et al. Periprosthetic joint infection after total knee arthroplasty with or without

antibiotic bone cement[J]. JAMA Netw Open, 2024, 7(5): e2412898.

[24] Qadir R, Sidhu S, Ochsner JL, et al. Risk stratified usage of antibiotic loaded bone cement for primary total knee arthroplasty: short term infection outcomes with a standardized cement protocol[J]. J Arthroplasty, 2014, 29(8):1622-1624.

[25] Hoskins T, Shah JK, Patel J, et al. The cost-effectiveness of antibiotic-loaded bone cement versus plain bone cement following total and partial knee and hip arthroplasty[J]. J Orthop, 2020, 20: 217-220.

[26] Yayac M, Rondon AJ, Tan TL, et al. The economics of antibiotic cement in total knee arthroplasty: added cost with no reduction in infection rates[J]. J Arthroplasty, 2019, 34(9):2096-2101.

[27] Gutowski CJ, Zmistowski BM, Clyde CT, et al. The economics of using prophylactic antibiotic-loaded bone cement in total knee replacement[J]. Bone Jt J, 2014, 96-B(1): 65-69.

[28] Bohm E, Zhu N, Gu J, et al. Does adding antibiotics to cement reduce the need for early revision in total knee arthroplasty[J]. Knee, 2014, 21: 162-168.

[29] Cieremans D, Muthusamy N, Singh V, et al. Does antibiotic bone cement reduce infection rates in primary total knee arthroplasty[J]. Eur J Orthop Surg Traumatol, 2023, 33(8): 3379-3385.

[30] Engesæter L, Espehaug B, Lie S, et al. Does cement increase the risk of infection in primary total hip arthroplasty? revision rates in 56275 cemented and uncemented primary THAs followed for 0 - 16 years in the norwegian arthroplasty register[J]. Acta Orthop, 2006, 77(3): 351-358.

[31] Eveillard M, Mertl P, Tramier B, Eb F. Effectiveness of gentamicin-impregnated cement in the prevention of deep wound infection after primary total knee arthroplasty[J]. Infect Control Hosp Epidemiol, 2003, 24(10):778-780.

[32] Singh JA, Yu S, Chen L, et al. Rates of total joint replacement in the united states[J]. J Rheumatol, 2019, 46(9): 1134-1140.

[33] Sloan M, Premkumar A, Sheth NP. Projected volume of primary total joint arthroplasty in the U. S[J]. J Bone Joint Surg Am, 2018, 100(17): 1455-1460.

[34] Shichman I, Roof M, Askew N, et al. Projections and epidemiology of primary hip and knee arthroplasty in medicare patients to 2040 - 2060[J]. JBJS Open Access, 2023, 8: 1.

[35] Kurtz S, Ong K, Lau E, et al, Halpern M. Projections of primary and revision hip and knee arthroplasty in the united states from 2005 to 2030[J]. J Bone Joint Surg Am, 2007, 89(4): 780-785.

[36] Shichman I, Askew N, Habibi A, et al. Projections and epidemiology of revision hip and knee arthroplasty in the united states to 2040-2060[J]. Arthroplasty Today, 2023, 21: 101152.

[37] Jones CM, Acuna AJ, Jan K, et al. Trends and epidemiology in revision total hip arthroplasty: a large database study[J]. J Arthroplasty, 2025, 40(8S1): S255-S261. e1.

[38] Bornes TD, Puri S, Neitzke CC, et al. High rates of early septic failure, but low rates of aseptic loosening after revision total knee arthroplasty with contemporary rotating hinge prostheses[J]. J Arthroplasty, 2025, 40(2): 460-466. e1.

[39] Rodriguez-Merchan EC. Re-revision total knee arthroplasty: causes, risk factors and results[J]. Arch Bone Jt Surg, 2024, 12(5): 328-332.

[40] Zingg M, Kheir MM, Ziemba-Davis M, et al. Reduced infection rate after aseptic revision total knee arthroplasty with extended oral antibiotic protocol[J]. J Arthroplasty, 2022, 37(5): 905-909.

[41] Quinlan ND, Werner BC, Brown TE, et al. Risk of prosthetic joint infection increases following early aseptic revision surgery of total hip and knee arthroplasty[J]. J Arthroplasty, 2020, 35(12): 3661-3667.

[42] Ger E, Dall D, Miles T, et al. Bone cement and antibiotics [J]. S Afr Med J, 1977, 51(9): 276-279.

[43] Leta TH, Lie SA, Fenstad AM, et al. Periprosthetic joint infection after total knee arthroplasty with or without antibiotic bone cement[J]. JAMA Netw Open, 2024, 7(5): e2412898.

[44] Engesaeter LB, Lie SA, Espehaug B, et al. Antibiotic prophylaxis in total hip arthroplasty: effects of antibiotic prophylaxis systemically and in bone cement on the revision rate of 22170 primary hip replacements followed 0-14 years [J]. Acta Orthop Scand, 2003, 74(6): 644-651.

[45] Dunbar MJ. Antibiotic bone cements: their use in routine primary total joint arthroplasty is justified[J]. Orthopedics, 2009, 32(9).

[46] Bohm E, Zhu N, Gu J, et al. Does adding antibiotics to cement reduce the need for early revision in total knee arthroplasty[J]. Clin Orthop Relat Res, 2014, 472(1): 162-168.

[47] Bini SA, Chan PH, Inacio MC, et al. Antibiotic cement was associated with half the risk of re-revision in 1154 aseptic revision total knee arthroplasties[J]. Acta Orthop, 2016, 87(1): 55-59.

[48] Gandhi R, Backstein D, Zywiel MG. Antibiotic-laden bone cement in primary and revision hip and knee arthroplasty[J]. J Am Acad Orthop Surg, 2018, 26(20): 727-734.

[49] Lewis G, Brooks JL, Courtney HS, et al. An approach for determining antibiotic loading for a physician-directed PMMA bone cement formulation[J]. Clin Orthop Relat Res, 2010, 468(8): 2092-2100.

[50] Duey RE, Chong AC, McQueen DA, et al. Mechanical properties and elution characteristics of polymethylmethacrylate

bone cement impregnated with antibiotics for various surface area and volume constructs[J]. Iowa Orthop J, 2012, 32: 104－115.

[51] Abdelaziz H, von Forster G, Kuhn KD, et al. Minimum 5 years' follow-up after gentamicin- and clindamycin-loaded PMMA cement in total joint arthroplasty [J]. J Med Microbiol, 2019, 68(3): 475－479.

[52] Sanz-Ruiz P, Matas-Diez JA, Villanueva-Martinez, et al. Is dual antibiotic-loaded bone cement more effective and cost-efficient than a single antibiotic-loaded bone cement to reduce the risk of prosthetic joint infection in aseptic revision knee arthroplasty[J]. J Arthroplasty, 2020, 35(12): 3724－3729.

[53] Blersch BP, Barthels M, Schuster P, Fink B. A low rate of periprosthetic infections after aseptic knee prosthesis revision using dual-antibiotic-impregnated bone cement [J]. Antibiotics (Basel), 2023, 12(9): 1368.

[54] Bos PK, Spekenbrink-Spooren A, Croughs, et al. Risk for re-revision and type of antibiotic-loaded bone cement in hip or knee arthroplasty revisions: report of the dutch arthroplasty register[J]. Acta Orthop, 2023, 94: 471－476.

[55] Hamoudi C, Hamon, Reiter-Schatz A, et al. Cement loaded with high-dose gentamicin and clindamycin does not reduce the risk of subsequent infection after aseptic total hip or knee revision arthroplasty: a preliminary study [J]. J Orthop Traumatol, 2024, 25(1): 37.

[56] Soares D, Leite P, Barreira P, Aido R, et al. Antibiotic-loaded bone cement in total joint arthroplasty [J]. Acta Orthop Belg, 2015, 81(2): 184－190.

[57] Bourget-Murray J, Azad M, Gofton W, et al. Is the routine use of local antibiotics in the management of periprosthetic joint infections justified[J]. Hip Int, 2023, 33(1): 4－16.

[58] Berend KR, Lombardi AV Jr, Morris MJ, et al. Two-stage treatment of hip periprosthetic joint infection is associated with a high rate of infection control but high mortality[J]. Clin Orthop Relat Res, 2013, 471(2): 510－518.

[59] Çağlar Ö, Tokgözoğlu M, Akgün RC, et al. Low-dose vancomycin-loaded cement spacer for two stage revision of infected total hip arthroplasty[J]. Jt Dis Relat Surg, 2020, 31(3): 449－455.

[60] Diwanji SR, Kong IK, Park YH, et al. Two-stage reconstruction of infected hip joints [J]. J Arthroplasty, 2008, 23(5): 656－661.

[61] Durbhakula SM, Czajka J, Fuchs MD, et al. Antibiotic-loaded articulating cement spacer in the 2 stage exchange of infected total knee arthroplasty[J]. J Arthroplasty, 2004, 19(6): 768－774.

[62] Elbers JB, Leijtens B, van Werven HE, et al. Antibiotic mixing through impacted bone grafts does not seem indicated in two-stage cemented hip revisions for septic loosening[J]. Hip Int, 2014, 24(6): 596－603.

[63] Fink B, Grossmann A, Fuerst M, et al. Two-stage cementless revision of infected hip endoprostheses[J]. Clin Orthop Relat Res, 2009, 467(7): 1848－1858.

[64] Haddad FS, Muirhead-Allwood SK, Manktelow AR, et al. Two-stage uncemented revision hip arthroplasty for infection [J]. Bone Jt J, 2000, 82B: 689－694.

[65] Hsieh PH, Shih CH, Chang YH, et al. Treatment of deep infection of the hip associated with massive bone loss: two-stage revision with an antibiotic-loaded interim cement prosthesis followed by reconstruction with allograft[J]. Bone Jt J, 2005, 87B(6): 770－775.

[66] Kim YS, Bae KC, Cho CH, et al. Two-stage revision using a modified articulating spacer in infected total knee arthroplasty [J]. Knee Surg Relat Res, 2013, 25(4): 180－185.

[67] Kim YH, Kim JS, Park JW, et al. Cementless revision for infected total hip replacements[J]. Bone Jt J, 2011, 93B(1): 19－26.

[68] Kuo FC, Yen SH, Peng KT, et al. Methicillin-resistant staphylococcal periprosthetic joint infections can be effectively controlled by systemic and local daptomycin[J]. BMC Infect Dis, 2016, 16: 48.

[69] Lee WY, Hwang DS, Kang C, et al. Usefulness of prosthesis made of antibiotic-loaded acrylic cement as an alternative implant in older patients with medical problems: a 2- to 10-year follow-up study [J]. J Arthroplasty, 2017, 32(1): 228－233.

[70] Leijtens B, Sadeghi N, Schreurs BW, et al. Cement-within-cement revision of infected total hip replacement; disappointing results in 10 retrospective cases[J]. Hip Int, 2016, 26(1): 67－72.

[71] Liu K, Zheng J, Jin Y, et al. Application of temporarily functional antibiotic-containing bone cement prosthesis in revision hip arthroplasty[J]. Eur J Orthop Surg Traumatol, 2014, 24(1): 51－55.

[72] Zagra L, Gallazzi E, Romanò D, et al. Two-stage cementless hip revision for peri prosthetic infection with an antibacterial hydrogel coating: results of a comparative series [J]. Int Orthop, 2019, 43(1): 111－115.

[73] Bori G, Muñoz-Mahamud E, Cuñé J, et al. One-stage revision arthroplasty using cementless stem for infected hip arthroplasties[J]. J Arthroplasty, 2014, 29(5): 1076－1081.

[74] Ji B, Wahafu T, Li G, et al. Single-stage treatment of chronically infected total hip arthroplasty with cementless reconstruction: results in 126 patients with broad inclusion criteria[J]. Bone Jt J, 2019, 101B(4): 396－402.

[75] Ji B, Li G, Zhang X, et al. Effective treatment of single-stage revision using intra-articular antibiotic infusion for culture-negative prosthetic joint infection [J]. Bone Jt J, 2020, 102B(3): 336－344.

[76] Ji B, Li G, Zhang X, et al. Effective single-stage revision using intra-articular antibiotic infusion after multiple failed

surgery for periprosthetic joint infection: a mean seven years' follow-up[J]. Bone Jt J, 2022, 104B(7): 867－874.

[77] Kotecki K, Hoang V, LeCavalier D, et al. An alternative one-stage exchange arthroplasty technique: for the chronic infected total hip[J]. Cureus, 2020, 12(10): e11138.

[78] Maale GE, Eager JJ, Srinivasaraghavan A, et al. The evolution from the two stage to the one stage procedure for biofilm based PJI[J]. Biofilm, 2020, 2: 100033.

[79] Zahar A, Klaber I, Gerken AM, et al. Ten-year results following one-stage septic hip exchange in the management of periprosthetic joint infection[J]. J Arthroplasty, 2019, 34(6): 1221－1226.

[80] Zeller V, Lhotellier L, Marmor S, et al. One-stage exchange arthroplasty for chronic periprosthetic hip infection: results of a large prospective cohort study[J]. J Bone Joint Surg Am, 2014, 96(1): e1－e1.

[81] Born P, Ilchmann T, Zimmerli W, et al. Eradication of infection, survival, and radiological results of uncemented revision stems in infected total hip arthroplasties[J]. Acta Orthop, 2016, 87(6): 637－643.

[82] Choi HR, Kwon YM, Freiberg AA, et al. Comparison of one-stage revision with antibiotic cement versus two-stage revision results for infected total hip arthroplasty[J]. J Arthroplasty, 2013, 28(Suppl 8): 66－70.

间隔器

39

Bernd Fink，Mehmet Kurşat Yılmaz，Hamidreza Yazdi，Ewout S. Veltman，Daniele De Meo，Ashley Castan，Matthew Squire，David Rodriguez，Paolo Adravanti，Ibrahim Azboy，Ireneusz Babiak，Nicholas A. Bedard，Joseph Benevenia，Federico José Burgo，Henrique B. Cabrita，Giorgio Cacciola，Dipak Dave，Federico De Meo，Guilherme Guadagnini Falotico，Conor George，Ismail Ghadi，Gabriel Baron Girgulsky，Mohammadamin Haghbin，Minna Hassaballa，Thomas Hilton，Tomislav Madjarević，Dirk Jan F. Moojen，Temiloluwa Olufemi，Antonio Russo，Andrea Sambri，Jonathan Sauer，Roger Rojas Sayol，Rajeev K. Sharma，Jeffrey B. Stambough，Marijn H. Stelwagen，Rolando Suárez，T. David Tarity，Kevin D. Tetsworth，Hua Tian，Shang-Wen Tsai，Hiroyuki Tsuchiya，Jesse Wolfstadt

问题 1：抗菌药物可从骨水泥间隔器中持续洗脱多长时间？

Bernd Fink，Guilherme G Falotico，Shang-Wen Tsai，Federico De Meo，Hiroyuki Tsuchiya，Rolando Suárez，Kevin D Tetsworth

【回答/建议】 尽管许多混杂因素会影响抗菌药物随时间的洗脱水平，因而难以直接比较不同骨水泥间隔器的药物洗脱研究。但现有资料表明，药物释放量可在至少 6～12 周内维持于大多数细菌的最低抑菌浓度(MIC)以上。

【证据等级】 低。

【代表投票】 同意 90.4%，不同意 5.3%，弃权 4.3%(完全共识：意见一致)。

依　据

多种因素会影响骨水泥间隔器的抗菌药物洗脱特性，包括抗菌药物的类型、浓度与联合使用(两种或多种抗菌药物的协同效应)、骨水泥本身的类型和孔隙率[1,2]、间隔器的几何形状以及骨水泥混合技术[3-5](表 39－1)。各项研究在具体细节上存在巨大差异，难以直接比较，且不同的制备方法可能会导致不同的结果。本综述所纳入的报告满足下列条件：在向骨水泥中添加抗菌药物时，使用粉末状抗菌药物、抗菌药物占比不超过 10%、可添加一种或多种抗菌药物、无任何其他添加剂(如甘氨酸、磷酸钙或碳酸盐)等。

骨水泥间隔器的体外抗菌药物洗脱情况已被广泛评估。这类评估通常通过荧光偏振免疫分析法直接测定液体中的抗菌药物含量，或通过观察培养平板抑菌圈大小间接进行评估。大多数研究并非直接利用间隔器进行实验，例如用骨水泥圆盘作为替代[6-9]。但由于抗菌药物从骨水泥中的释放依赖于表面的情况[10]，因此有理由质疑这些体外观察结果对各种具有不同表面积与几何形状的髋/膝关节间隔器是否具有参考意义。此外，不同体外研究中骨水泥与周围液体的交换量和频率存在差异，尽管大多数研究方案每天更换洗脱液，但有些研究每周仅更换 1 次[11]。更多的洗脱液量和更频繁的洗脱液更换会通过干扰浓度梯度来影响洗脱过程[1]。间隔器表面与培养基之间的浓度梯度未必能真实模拟体内情况下抗菌药物向间隔器周围组织扩散的环境。此外，抗菌药物本身的差异，以及不同人体的生理差异(如局部血流量和 pH 值等)也可能会影响间隔器的药代动力学行为，导致抗菌药物洗脱曲线出现差异。同时，间隔器是在理想的细菌生长环境下进行体外测试的。胰酪胨大豆肉汤是一种理想的细菌生长培养基，且研究中通常每天添加新鲜的微生物菌液，而抗菌药物的用量却未作调整[12]。因此，体外研究(表 39－2)结果无法直接指导体内条件下的临床实践。

几乎所有的体外研究都表明，抗菌药物的洗脱量在24 h后达到高峰，随后持续下降[2,12-29]。多项旨在解答本综述所提问题的体外研究存在一个重要局限性，即分析时长不足。大多数研究所分析的时间为数天至1周[14,16,20,23]。在这些较短的实验时间内，均观察到抗菌药物的释放量足以超过最低抑菌浓度(MIC)[14,16,20,23]。Boelch等[24]研究证实，万古霉素与庆大霉素在整个28天试验周期内均可维持有效药物释放；Slane等[19]的研究中，妥布霉素联合万古霉素缓释效果与之相近；Galvez-Lopez等[13]检测了11种不同抗菌药物，其中7种在30天试验全程均能足量释放。Oungeun等[21]发现，万古霉素与红霉素可实现为期6周的有效洗脱；Kummer等[11]观察到万古霉素、庆大霉素和达托霉素有充分释放；Liawrunrueang等[28]则观察到庆大霉素有充分释放。另有3项独立研究指出，万古霉素的有效洗脱时长显著短于其他抗菌药物[17,22,25]。

表 39－1 影响抗菌药物从骨水泥间隔器洗脱的常见因素

影响因素	对从间隔器洗脱的影响
抗菌药物类型	例如：妥布霉素＞万古霉素
抗菌药物浓度	额外添加抗菌药物的剂量越大，洗脱量越大
抗菌药物数量	双抗菌药物＞单抗菌药物(协同效应)
骨水泥类型	例如：Palacos＞Simplex
骨水泥孔隙率	孔隙率越高，洗脱量越大
骨水泥体的几何形状	表面积越大，洗脱量越大
骨水泥混合技术	非真空＞真空
间隔器类型	活动型间隔器＞半型间隔器

表 39－2 体外研究

作者	抗菌药物	剂量	骨水泥	方法	测试时长	抗菌药物充分释放的有效时长
Stevens等[2]	万古霉素、妥布霉素	不同剂量（足量：3.6 g妥布霉素和3.0 g万古霉素＝14.2 wt%）	Simplex和Palacos	DAA结合ZI	80天	14.2 wt%：80天MIC；Palacos中妥布霉素25天，万古霉素4天
Kummer等[11]	万古霉素、达托霉素、磷霉素	每40 g骨水泥含2 g万古霉素、1.5 g达托霉素、1.5 g磷霉素	Palacos R＋G（0.5 g庆大霉素）	LCMS	6周	万古霉素、庆大霉素、达托霉素为6周
Anagnostakos等[12]	庆大霉素（G）、万古霉素（V）、替考拉宁	不同剂量（40 g骨水泥中含0.5 g G＋1 g V）	Palacos R＋G（0.5 g庆大霉素）	FPIA＋光度测定（细菌生长）	20天	庆大霉素＋万古霉素为20天，替考拉宁为4天
Gálvez-López等[13]	11种不同抗菌药物	10%和20%（每40 g骨水泥4 g和8 g）；结果针对10%	DePuy中黏度骨水泥	珠链：HPLC＋DAA	30天	万古霉素、庆大霉素、莫西沙星、达托霉素、厄他培南、美罗培南、头孢噻肟为30天
Anagnostakos等[14]	利奈唑胺		Palacos R＋G（0.5 g庆大霉素）	HPLC，FPIA＋光度测定（细菌生长）	8天	8天

（续表）

作者	抗菌药物	剂量	骨水泥	方法	测试时长	抗菌药物充分释放的有效时长
Humez 等[15]	达托霉素	40 g 骨水泥中含 1.5 g	Palacos R + G（0.5 g 庆大霉素）	HPLC	2 天	2 天
Allen 等[16]	庆大霉素	40 g 骨水泥中含 0.5 g	Palacos R + G（0.5 g 庆大霉素）	DDA	12 天	12 天足量
Haseeb 等[17]	头孢洛林、万古霉素	头孢洛林 3 wt%（1.2 g），万古霉素 2.5 wt%（1 g）液体	SmartSet	HPLC + ZI	8 周	头孢洛林 6 周，万古霉素 3 周
Ikeda 等[18]	万古霉素	5 wt%	Cemex RX	HPLC	84 天（12 周）	56 天（8 周）
Slane 等[19]	万古霉素、妥布霉素	不同剂量	Palacos R	HPLC	28 天	28 天
Goltzer 等[20]	庆大霉素	不同剂量	不同的预制间隔器 + 手工混合 Palacos	NA	7 天	7 天
Oungeun 等[21]	亲水性万古霉素、红霉素	55 mg 万古霉素/55 mg 红霉素	Palacos R	UV-S	6 周	万古霉素和红霉素为 6 周
Bitsch 等[22]	氧氟沙星、万古霉素、克林霉素、庆大霉素	40 g 骨水泥中含 2、4 和 6 g	Copal spacem（无抗菌药物）	清除面积（Area of clearance）	50 天	2、4 和 6 g 均为 50 天；万古霉素：2 g 为 20 天，4 g 为 43 天
Andollina 等[23]	万古霉素、美罗培南	不同剂量	Cemex XL	CA + 微生物调查	5 周	1 g 万古霉素 + 1 g 美罗培南为 5 周
Boelch 等[24]	万古霉素		Copal spacem（无抗菌药物）和 Palacos R + G（0.5 庆大霉素）	HEIA	28 天	庆大霉素、万古霉素为 28 天
Greene 等[25]	妥布霉素、万古霉素	40 g Simplex 或 Palacos R 中各含 4 g	Simplex 或 Palacos R	ZI	100 天	妥布霉素 100 天，Palacos 中的万古霉素 32 天
Shiramizu 等[26]	头孢唑林	40 g 骨水泥中含 2 g 头孢唑林	Simplex 和 CMW 3	HPLC	7 天	7 天
Moore 等[27]	万古霉素、妥布霉素	40 g 骨水泥中含 2.0 g	Simplex	LCMS	2 天	2 天
Liawrunrueang 等[28]	庆大霉素	40 g 骨水泥中含 2.0 g	Palacos R + G（0.5 g 庆大霉素）	EMIA；FPIA	6 周	6 周
Salih 等[29]	庆大霉素	40 g 骨水泥中含 0.5 g；1.5 g；23 g	Palacos 和 Copal G+C	LCMS	9 周	9 周

注：HPLC—高效液相色谱；LCMS—液相色谱-质谱阀；EMIA—酶倍增免疫测定；FPIA—荧光偏振免疫测定；ZI—抑菌圈（细菌培养）；HEIA—高酶免疫测定；DDA—纸片扩散法；NA—水合茚三酮测定；CA—色谱法；UV-S—紫外可见分光光度法；wt%—重量百分比。

在一项体外模型中，Stevens 等[2]同时展示了骨水泥类型、抗菌药物协同作用和抗菌药物剂量这三个重要考量因素。在他们的研究中，一种同时含有万古霉素和妥布霉素的 Palacos 关节型膝关节间隔器（每 40 g 骨水泥含 3 g 万古霉素和 3.6 g 妥布霉素）；该间隔器释放的药物浓度对绝大多数骨科常见致病菌，可在 80 余天内持续超过 MIC。然而，骨水泥间隔器在体内的活性可能存在显著差异。解剖位置、感染区域的血供与灌注情况，以及每种抗菌药物的蛋白结合能力，都是可能直接影响间隔器体内性能的关键参数。

鉴于体外研究的局限性，要明确骨水泥间隔器的充分洗脱时间，体内研究显得更为重要。从方法学角度，研究可以分为动物体内研究和人类体内研究。后者可以进一步区分：一类是在术后数天测量关节液中的抗菌药物浓度，另一类是对二次手术期中取出的间隔器进行抗菌药物持续洗脱情况的研究。

多种因素会影响骨水泥在体内的释放动力学和洗脱期。除上文中提到的因素外，间隔器的表面粗糙度、总表面积、植入时长、几何形状、关节活动度以及环境状况被认为是影响体内骨水泥抗菌药物释放的因素[30-32]。此外，活动型间隔器通常会因骨水泥颗粒产生磨损[33]，可能导致间隔器上出现额外的表面；抗菌药物可从这些表面洗脱，可能导致抗菌药物释放总量增加和时间延长[22,34]。此外，骨水泥与周围组织的距离增大，也会导致组织中抗菌药物浓度的降低[35]。间隔器周围的组织类型也会影响抗菌药物从间隔器的洗脱以及抗菌药物向炎症组织的扩散。松质骨对抗菌药物的吸收量高于皮质骨，而间隔物与骨或软组织之间可能存在的血肿（死腔）对抗菌药物的吸收量又高于松质骨[35,36]。

几项动物实验，尤其是关于骨水泥间隔器特定形状的研究，值得在此处进行讨论。在犬类实验中，Adams 等[37]使用包含妥布霉素和万古霉素的骨水泥链珠进行实验，发现抗菌药物浓度在第 28 天时仍能检测到。Chapman 和 Hadley[38]将载抗生素骨水泥小球植入兔股骨髓腔及股四头肌内，结果显示：药物释放量在第 1 天达到峰值，而 37 天后血清与软组织中已无法检测到抗菌药物。此外，Bunetel 等[39]报告在绵羊股骨植入包含高浓度庆大霉素的骨水泥（每 40g 骨水泥含 0.6 g 或 1.2 g 庆大霉素）后长达 18 个月后仍有足量的庆大霉素释放；Chohfi 等[40]在绵羊股骨中使用包含高剂量万古霉素的骨水泥（40 g 骨水泥中含 3 g 万古霉素）后 3 个月仍能检测到足量的万古霉素释放；Gatin 等[41]在兔膝关节植入硅酮弹性体植入物的实验中发现，骨水泥中的黏菌素在整个 21 天的测试期间内有足量的释放。上述报告的差异可能仅仅是由研究方法的多样性以及研究设计本身固有的缺陷所导致。

与本综述最具相关性的研究是对植入间隔器的人类受试者开展的临床研究（表 39－3）。然而，对引流液中药物浓度的体内分析受到引流管留置时间的限制，通常仅能持续数天。Anagnostakos 等[42]证实，将万古霉素加入 Palacos R＋G 骨水泥后，从引流液中观察到了持续 7 天的足量抗菌药物释放。与体外研究和动物体内研究一致，关节引流液中抗菌药物浓度在 24 h 后达到峰值，远高于该抗菌药物对目标细菌的 MIC，随后几天浓度显著降低[40,42-46]，但在研究期结束时通常仍高于 MIC。然而，从引流液中测量的抗菌药物浓度未必能代表间隔器的完整药代动力学特性，仅能反映其关节内表面的情况。特别是对于髋关节间隔器，这仅说明间隔器头部本身或间隔器头部与间隔器臼杯组合的药代动力学特性。无法从关节液中确定股骨髓腔内间隔器柄部的抗菌药物释放，测得的浓度仅代表体内真实抗菌药物释放的一部分[5]。Fink 等[34]在髋关节间隔器植入 6 周后，测量了其周围生物膜中的抗菌药物浓度，发现庆大霉素、克林霉素和万古霉素的浓度均高于 MIC。Bertazzoni Minelli 等[47]分析了两例髋关节间隔器取出术后假体周围组织中的抗菌药物浓度，结果显示其浓度高于其他洗脱研究的测定值，局部检测值超过了与 PJI 相关的大多数常见病原体的 MIC。

通常情况下，由于无法从引流液中测量体内较长时期的洗脱情况，因此对二期关节置换翻修术所取出的间隔器进行分析，似乎更能回答本综述所提出的问题。大多数研究显示，在取出间隔器时进行关节穿刺并分析关节液中的抗菌药物浓度，证明其浓度足以超过 MIC 并维持 3 个月或更长时间[48-50]。

表 39－3 人体体内研究

作 者	抗菌药物	剂量	骨水泥	间隔器	方法	测试时长	有效释放时长
Chohfi 等[40]	万古霉素	40 g 骨水泥(Cerafix)中含 3 g	Cerafix（低黏度）	THA	引流 2 月 5 天，IEA	最长 5 天	4 天

（续表）

作　者	抗菌药物	剂量	骨水泥	间隔器	方法	测试时长	有效释放时长
Anagnostakos 等[42]	庆大霉素＋万古霉素	40 g 中含 0.5 g 庆大＋2 g 万古（17 例患者使用 80 g 间隔器）	Refobacin/Palacos	两部分髋关节间隔器	引流液，FPIA	最长 7 天	7 天（研究期内）
Hsieh 等[43]	万古霉素＋氨曲南	每 40 g 骨水泥各 4 g	Simplex	两部分髋关节间隔器	引流液 7 天，间隔器取出时的关节液，HPLC	32～156 天，平均 107 天	32～156 天，平均 107 天
Regis 等[44]	庆大霉素＋万古霉素	2.5% 庆大霉素，手工添加 2.5%（1 g）万古霉素	Cemex	髋关节半型间隔器（Spacer-G，Tecres）	引流液，FPIA	1 天（24 h）	1 天（24 h）
Isiklar 等[45]	万古霉素	40 g 骨水泥中含 2 g 万古霉素	n. a.	髋关节半型间隔器	引流液	2 天	2 天
Balato 等[46]	庆大霉素和克林霉素	40 g 骨水泥中含 1 g 庆大霉素＋1 g 克林霉素	Refobacin revision biomet	两部分膝关节间隔器/髋关节半型间隔器	FPIA	2 天	髋：48 h 庆大霉素；膝：75%为 12 h，50%为 36 h
Masri 等[48]	妥布霉素＋万古霉素	40 g Palacos 中含 3.6 g 妥布霉素＋1 g 万古霉素	Simplex P	两部分髋关节/两部分膝关节 Prosta-lac	间隔器取出时抽吸关节液，FPIA	42～340 天，平均 118 天	妥布霉素 4 个月
Mutimer 等[49]	庆大霉素	40 g 骨水泥中含 0.76 g 庆大霉素	Spacer K，Cemex（Tecres）	两部分膝关节间隔器	间隔器取出时抽吸关节液	99（63～274）	中位数 99 天（64～274 天）＝最少 3 个月
Kelm 等[51]	庆大霉素＋万古霉素	40 g 骨水泥中含 0.5 庆大霉素＋2 g 万古霉素（10 个髋间隔器为 80 g）	Refobacin/Palacos	髋关节半型间隔器	间隔器取出时的引流液＋细菌生长（光度测定）	3～14 周	万古霉素 17 天，庆大霉素 14 天
Hsieh 等[50]	液体庆大霉素，万古霉素	480 mg/20 mL 骨水泥单体；40 g 骨水泥中含 3 g 万古霉素	Simplex	两部分髋关节间隔器	间隔器取出时抽吸关节液，FPIA	平均 87 天（27～128 天）	87 天（27～128 天）
Bertazzoni Minelli 等[47]	孔内庆大霉素＋万古霉素	40 g Cemex 中含 0.76 g 庆大霉素，40 g 骨水泥中含 1 g 万古霉素	Cemex RX	髋关节半型间隔器 Spacer-G（Tecres）	磷酸盐缓冲液中取出的间隔器，FPIA	3～6 个月	庆大霉素 3～6 个月
Fink 等[34]	庆大霉素＋克林霉素，万古霉素	40 g Copal 骨水泥中含 2 g 万古霉素	Copal G＋C	两部分髋关节间隔器	间隔器界膜：（LC-MS/MS）	6 周	6 周

注：HPLC—高效液相色谱法；LC-MS/MS—高压液相色谱串联质谱法；FPIA—荧光偏振免疫分析；HEIA—高酶免疫测定；IEA—免疫酶分析；THA—全髋关节置换术（无间隙）。

髋关节间隔器的一个额外特征——半型间隔器(hemi-spacers)与双部件活动型间隔器(articulating two-part spacers)的差异——可能会影响临床使用中的抗菌药物释放。Hsieh 等[43]对 46 例使用万古霉素和氨曲南的髋关节间隔器开展随访,平均 107 天后关节液内抗菌药物浓度仍高于 MIC。这些间隔器是双部件活动型间隔器,其骨水泥球头与骨水泥臼杯组成活动的关节。该研究结果与 Fink 等[34]的结论一致:植入 6 周后,间隔器周围组织内仍可检出足量庆大霉素、克林霉素及万古霉素。该研究所用间隔器同样为双部件活动型间隔器,金属球头与骨水泥臼杯组成活动的关节。组织学检测、X 射线荧光光谱法和等离子体质谱检测均证实,这些关节活动会产生磨损[33]。这种磨损会暴露新的表面,导致额外的抗菌药物洗脱。然而,Masri 等[48]报告称,当使用含有妥布霉素的 Prostalac 骨水泥间隔器时,术后 4 个月仍保持充足的抗菌药物浓度。因此,髋关节的双部件活动型间隔器(以及膝关节的活动型间隔器)在抗菌药物洗脱方面可能具有额外优势,并且还能预防髋臼骨吸收和间隔器移位(这些问题在半型间隔器中可能出现)[3]。

间隔器长期抗菌药物洗脱的潜在价值已通过间隔器取出后的残余抗菌活性和药代动力学特性研究得到证实。Minelli 等[47]和 Kelm 等[51]都证明了所有受试间隔器均具有充分的洗脱动力学和细菌生长抑制作用,且这一特性与其具体植入时长无关。此外,Griffin 等[52]分析了 6 种含有不同剂量万古霉素和妥布霉素的间隔器,这些间隔器的取出时间为术后 37～175 天(平均 85 天);扫描电镜下未发现表面附着生物膜,这一现象可间接证明上述周期内抗菌药物释放浓度充足。

问题 2:在接受关节切除成形术并植入间隔器的患者中,先前的植入物能否“清洁”后用作间隔器?

Mehmet Kürşat Yılmaz, Guilherme Guadagnini Falotico, Thomas Hilton, Federico De Meo, Federico José Burgo, İbrahim Azboy

【回答/建议】 未知。现有有限证据显示,以经高压蒸汽灭菌的原假体组件制成的间隔器与其他类型间隔器的再感染率相近,尚需进一步研究。

【证据等级】 有限。

【代表投票】 同意 85.5%,不同意 5.6%,弃权 8.9%(强共识:超多数支持)。

依 据

二期翻修术策略已被用作慢性 PJI 患者的首选手术管理方法[53-55]。该手术涉及移除感染植入物并置入一个间隔器,该间隔器将被保留至二期手术,即再次假体植入术。目前有多种类型的载抗菌药物间隔器,包括由钢丝骨架加强的水泥块制成的静态间隔器和活动型间隔器,后者包括模制设计、预制间隔器,以及新的或经高压灭菌的全膝关节置换术(TKA)假体[56-59]。

1995 年,Hofmann 等[60]提出了一种通过采用活动型间隔器来处理 TKA 术后感染的方法。该方法首先对原有的股骨假体进行高压灭菌消毒,随后将其与新的胫骨聚乙烯衬垫一同重新植入。假体使用含抗菌药物的骨水泥固定。虽然此后有大量研究评估了此类间隔器的结果[57,59,61-78],但迄今为止尚未开展随机对照试验(RCT)。

在 PubMed、Scopus 和 Web of Science 数据库中,采用医学主题词(MeSH 术语)进行了系统检索,检索到相关研究共 83 篇参考文献。经过筛选和去重后,20 项研究符合全文审查和数据提取的纳入标准。未发现关于该主题的 RCT 或荟萃分析。

该策略通过利用原有植入物的解剖相容性和结构强度,有望保留活动范围并减少材料浪费。然而,它也引起了关于感染控制、灭菌效果和长期安全性的重视。

在最近的一项系统评价[57]中,共纳入 567 名患者,其中 394 名患者接受了高压灭菌假体,173 名患者采用新假体做间隔器进行治疗。两组的总体再感染率相似,分别为 13.7%和 13.3%。在 1 项纳入 33 名接受二期翻修术的膝关节 PJI 患者的前瞻性非随机研究[78]中,使用高压灭菌的股骨假体和胫骨聚乙烯衬垫的患者,平均 28 个月的随访期再感染率为 9%。

在回顾性研究方面,Nodzo 等[77]纳入了 140 名膝关节 PJI 患者,并将其分为 3 组:末次随访时,高压灭菌组

的再感染率为20.6%,预制间隔器组为17.3%,手工模具间隔器组为11.6%。Chen等[62]发现,使用高压灭菌股骨假体和胫骨衬垫治疗的患者在平均32个月的随访期内再感染率为20%,而使用无菌静态间隔器治疗的患者在平均40.8个月的随访期内再感染率为15%。Kalore等[71]报告称,接受高压灭菌股骨假体治疗的患者在平均73个月的随访期内再感染率为13.3%,接受全新的股骨假体治疗的患者在平均19个月的随访期内再感染率为6.2%,接受硅胶模具间隔器治疗的患者在平均32个月的随访期内再感染率为9.1%。Emerson等[65]报告,接受高压蒸汽灭菌假体治疗的患者,在平均3.8年的随访期内再感染率为7.7%;接受无菌间隔物治疗的患者,在平均7.5年的随访期内再感染率为9%。上述所有研究中,高压蒸汽灭菌组与其他治疗技术组之间的再感染率均无统计学差异。

关于高压灭菌植入物的一个主要担忧是可能残留存活的微生物,其无菌性问题限制了关节型抗菌药物间隔器的广泛使用[79]。出于医疗、法律和经济方面的考虑,美国疾病控制与预防中心(CDC)、手术室护士协会、医疗保健机构、植入物制造商和医疗咨询团队均不主张临时重复使用植入物。目前的疾病控制中心指南并未涉及感染环境下临时重复使用的方案[80,81]。Park等[82]报告称,高压灭菌股骨假体培养未出现微生物生长,然而超声处理液培养显示10.5%的病例存在微生物生长。尽管如此,Lyons等[79]证明,高压灭菌显著降低了钴铬碎片上的生物膜负荷,证实了股骨假体在标准重力置换循环(132 ℃,27 PSIG,10 min)后的无菌性。

2020年,Woon等[59]分析了140例单侧TKA病例,分为骨水泥间隔器组、新假体组和高压灭菌假体组。结果显示,新假体组的总体生存率为82%。在至少2年的随访期内,骨水泥间隔器组、新假体组和高压灭菌假体组的生存率分别为81%、96%和73%,再植入中位间隔期分别为72天、111天和84天,组间差异存在统计学意义($P=0.003$)。校正再植入时间后,新假体显示出优于高压灭菌假体的再植入假体生存率($P=0.044$),且显示出优于骨水泥间隔器的生存率趋势($P=0.086$)。即使在排除早期(<90天)失败后,新假体间隔器仍保持比高压灭菌假体更高的生存率($P=0.046$)。作者认为,尽管再植入前的关节抽吸结果为阴性,但高压灭菌植入物中仍可能残留未被完全清除的活菌,这或许是导致持续性亚临床感染的原因。

高压灭菌假体用作间隔器比其他间隔器更便宜[57,59,71,79]。Kalore等[71]报告称,预制骨水泥间隔器成本为3 589美元,骨水泥模具间隔器成本为3 945美元。然而,这两种方法都比使用高压灭菌假体昂贵得多,后者的成本最低,仅为932美元。因此,与其他方法相比,高压灭菌假体是一种成本效益高的方法[57]。

相比静态间隔器,关节型高压灭菌间隔器在处理PJI方面优势突出,特别是在保留和改善再植入前过渡期的关节活动范围方面[62,65]。Kalore等[71]发现,高压灭菌假体、全新股骨假体与硅胶模具间隔器在关节活动度方面无显著差异。

PJI中重复使用先前经高压灭菌的植入物存在多项难题,需攻克相关问题以优化该项技术。标准化的灭菌方案对于确保重复使用植入物的安全性和有效性至关重要。目前,尚无既定指南用于选择适合重复使用的病例或植入物。制定此类指南对于筛选合适的候选对象并降低风险至关重要。此外,现有的证据基础受到样本量小和随访时间短的限制。为了验证当前的发现并扩大该方法的适用性,应开展具有更大样本队列和更长期随访期的多中心研究。这些努力将为把植入物重复使用整合到临床实践中提供更坚实的基础。

结　论

在切除关节成形术中,将既往植入物再次用作间隔物是一种比传统方法更具可持续性且成本效益更高的替代方案。尽管现有证据支持其可行性与安全性,但严格的灭菌方案仍至关重要。持续的研究与创新对于优化该技术并扩大其应用范围而言必不可少。

问题 3：使用静态间隔器与活动型间隔器时，二期翻修术的成功率是否存在差异？

Hamidreza Yazdi，Mohammadamin Haghbin，Rajeev K Sharma，Giorgio Cacciola，Dirk Jan F Moojen，Andrea Sambri，Tomislav Mađjarević，Ismail Ghadi

【回答/建议】 尽管在髋关节和膝关节二期翻修术中，关节型和静态间隔器在感染清除方面取得了相似的结果，但活动型间隔器提供了更好的功能和临床结果，且未显著增加治疗费用。

【证据等级】 中等。

【代表投票】 同意 92.7%，不同意 5.4%，弃权 2%（完全共识：意见一致）。

依 据

PJI 是关节置换术后的严重并发症[83-86]，初次全髋关节置换术（THA）和全膝关节置换术（TKA）的发生率为 1%～2%[84,86-89]。二期翻修术仍然是北美地区治疗慢性 PJI 的首选方法[8-15]，术式流程为移除假体、放置载抗菌药物间隔器，然后再次植入假体[83,86,90-92]。

用于膝/髋关节二期翻修术的间隔器通常分为两类：固定关节的静态间隔器，以及允许一定关节活动度的活动型间隔器[83,85,92-95]。一些学者认为，静态间隔器可以通过关节固定而实现感染控制[93,96-102]，并且比活动型间隔器更具成本效益[85,103-105]，但也可能导致不良反应，如再植入后活动度差、关节僵硬[96,100,106,107]。活动型间隔器的出现正是为了解决静态间隔器带来的上述问题[85,102,108-110]。本系统评价旨在评估使用关节型与静态间隔器治疗膝/髋关节 PJI 时，二期翻修术的临床成功率和结果。研究人员与图书管理员合作，通过精心制订的医学主题词（MeSH 术语），在 Medline、Embase 和 Cochrane 数据库中进行了全面的文献检索，以筛选相关研究。经初步筛选相关文献并由多名研究者审核后，最终有 79 项研究符合纳入标准。

1. 感染清除

大多数研究（包括荟萃分析和 RCT）表明，在髋/膝二期翻修术中，载抗菌药物的静态和活动型间隔器具有相似的感染清除率[86,91,94,96,99,101,103,106,107,109,111-143]，但部分研究显示活动型间隔器的效果更优[90,95,100,120,144-147]。静态间隔器的支持者认为，限制软组织活动可提升抗菌药物递送效率[95,98,99,103,110,119,120,148]，这是治疗感染的一个重要原则[144,146,149]，但许多研究表明，静止型和活动型间隔器在清除耐药菌感染方面具有相似的潜力[90,92,93,96,99,101,126,129,150,151]。

2. 功能结果和活动能力

活动型间隔器在膝关节二期翻修术后提供了更大的关节活动度，并保留了过渡期的活动能力[86,90,93,94,96-99][101,105-107,110-120,122-124,]126,127,129,131,136-138,141,145,147,149,152, 153]。

目前尚无真正能完全限制髋关节活动的静态间隔器[104,105,114,154-157]，也很少有研究直接比较静止型和活动型间隔器在治疗 THA 后 PJI 中的使用[91,105,114,153,156,158]。然而研究表明，在髋关节中使用活动型间隔器可提供更好的关节活动度，并显著增强患者再植入后的活动能力[91,94,101,104,105,112,113,116,142,147,149,151,156,159-161]。

多数研究表明，在髋/膝关节二期翻修术中使用活动型间隔器，可获得更优功能结果[94-97,100,101,103][105,110,113,115,116,122,124,129,131,133,141,142,144-147,149,153,162]、更高的生活质量[85,101,113,120,123,124,126,129,135,145,163,164]与更佳活动能力[107-110,144,147,164,165]，这可能是更好的关节活动度[91,93,97,107,119]的直接结果。

尽管有些学者认为关节型和静态间隔器之间的功能结果相似[91,95,107,109,110,114,123,137,144,164,165]，但必须注意的是，健康状况、疼痛水平、随访时间和测量工具的性质等混杂因素可能会影响功能结果[166]。

3. 并发症

相关文献中，并发症的定义存在异质性，且不同定义对应的结局各异。软组织挛缩、关节功能障碍，尤其是骨丢失，是最严重且最常见的并发症[9, 30, 39]，通常导致不良结果。在治疗髋/膝关节 PJI 中使用间隔器，常导致严重的骨丢失、关节僵硬、软组织缩短[85,90,91,93-97,99,101][103,106,107,110-114,116-120,124,126,128,133,137,140-143,147,151,159,160,167,168]与肌肉无力[85,95,98,103,104,108,117,118,121,123,127,141,144,153,160,169-171]，以及全髋关节翻修术中出现肢体长度不等[94,101,113,140,147,160,162,172,173]。

间隔器脱位和断裂为另一类常见的并发症。据报道，该类不良事件在活动型间隔器中更为常见[90,94,96,102,104,105,109,111,113-119, 131,136,137,140,155,160,174]，但两类间隔器的发生率差异似乎并不显著[91,97,107,118,121,133,142,151]。间隔器脱位主要发生在二期髋关节翻修术中[109,151,155]，若

术中在未进行髋臼垫块的情况下使用关节型间隔物,脱位发生率将显著升高[104,113,114,119,142,155,156,165,169,171,175-182]。

患者的状况、术者操作水平、骨和软组织缺损程度、手术操作方式、再次植入前的时间间隔、患者选择偏倚及其他因素,相较于间隔器类型,对机械性并发症的发生影响更为显著[90,94,95,102,107,111-113,115,116,118,124,131,133,141,142,145,147][151,155,160,164-166,169,171,172,174,176,179,183-185]。

4. 费用

间隔器费用只是治疗 PJI 总费用的一小部分,总费用更多与住院和抗菌治疗相关[186-188]。由于设计复杂且使用材料多,活动型间隔器往往更昂贵[85,91,93,95,96,103,117,119,138,185],但通过缩短住院时间[86,91,93,95,96,105,110,114,126,147,160,162,173]、减少大范围手术的需求[90,93,95,96,99,100,103,110,112,114,116-121,123,126,127,134][135,141]、更快的功能恢复[86,91,93,96,101,109,117,124,129,131,138,143,147,173,189],以及降低并发症发生率[95,114,119,124,143],活动型间隔器可能会降低 PJI 治疗的总费用[91-93,95,113,121,126,133,134,137,138,162,170,172]。

结 论

活动型间隔器在感染清除方面提供了与静态间隔器相当的效果,同时还能提供更优的活动能力、更高的生活质量、更少的并发症以及更低的整体治疗成本,因此成为 PJI 管理的首选方案。

问题 4:间隔器类型(手工制备、商品化预制或以初次置换假体作为间隔器)是否影响二期翻修术的结局?

Ewout S Veltman, Marijn H. Stelwagen, Giorgio Cacciola, Henrique B. Cabrita, Ismail Ghadi, Dipak Dave, Gabriel Baron Girgulsky

【回答/建议】 是。不同类型间隔器的感染治愈率相当;但无论是髋关节还是膝关节,使用功能性活动型间隔器的并发症风险相对更低,且可改善患者间隔器植入期间的肢体功能。

【推荐强度】 有限。

【代表投票】 同意 100%,不同意 0%,弃权 0%(完全共识:意见一致)。

依 据

间隔器大致可分为 3 类:静态间隔器、预制/模制间隔器以及功能性(假体)间隔器。静态间隔器是载有抗菌药物的骨水泥块或骨水泥珠。预制/模制间隔器有多种尺寸,既可以是市售的现成植入物,也可在术中使用模具制作而成。功能性间隔器由常用的(初次置换或翻修)髋或膝关节假体构成,其表面覆盖载有抗菌药物的骨水泥,可依据致病菌选择抗菌药物种类。现有文献证实,上述三类间隔器均适用于髋关节和膝关节手术。由于患者个体因素(骨缺损、组织损伤)可能在一定程度上决定不同类型间隔器的适应证,相关研究易存在选择偏倚。为便于阐述,下文将分别评估髋关节和膝关节间隔器的应用情况。

1. 髋关节

研究发现在治疗髋关节 PJI 时,不同类型的载抗菌药物间隔器在感染清除率方面没有差异[190-196]。研究普遍未报告不同类型髋关节间隔器在功能结局方面存在显著差异[190,192,194,196-200]。Cabrita 等[201]的一项研究显示,间隔器组的效果优于不使用间隔器的两阶段治疗组。Wang 等[191]及 Zhang 等[193]的 2 项回顾性研究报告称,在切除关节成形术期间及再植入前的过渡期,功能性间隔器的髋关节功能优于手工间隔器,但这一差异在最终随访时不再明显。

与功能性活动型间隔器相比,静止型和预制/模具成型间隔器似乎存在明显的劣势,二者会增加并发症风险,尤其是间隔器骨折和脱位、延长住院时间,且患者被转至长期护理机构的概率更高[191-193,198-200,202,203]。然而,比较功能性间隔器与预制/模具成型间隔器的研究很少,且并非所有研究均展示了并发症发生率的差异[194,197]。Kugelman 等[204]观察到,使用功能性间隔器时下肢不等长的情况更少,患者出院后居家休养的比例更高。Tseng 等[198]报告称,使用功能性间隔器时,翻修术后的再翻修手术次数更少。Jones 等[205]的一项回顾性研究显示,脱位与股骨偏心距减小有关,而假体周围骨折与股骨偏心距增加有关。与手工制作和预制髋

关节间隔器相比，功能性间隔器组的偏心距恢复最好。

所有骨水泥与骨骼直接接触的间隔器均存在髋臼骨丢失的风险。据报道，带有髋臼组件的间隔器相较无髋臼组件者，引发的髋臼骨丢失程度更轻[206]。髋臼骨丢失的增加，会提升复杂翻修内固定的使用需求[207]。

2. 膝关节

与髋关节类似，对于载抗菌药物膝关节间隔器，几乎所有研究都报告不同类型的间隔器在感染清除率方面没有差异[190,196,208-221]。Guild 等[213]的一项系统评价表明，关节型膝关节间隔器（包括预制/模具成型和功能性）的再感染率显著较低，而其他 4 项系统评价未观察到这种差异[214-217]。

目前已有大量关于静止型和关节型膝关节间隔器的对比研究。有 4 项系统评价报告称，使用活动型间隔器时，再植入后的关节活动度有所改善[213,215-217]。然而，仅有 Ding 等[215]的综述额外指出了功能评分的差异。一项 RCT 报告称，在随访 3.5 年后，活动型间隔器的关节活动度和 KSS 评分更好[218]。

Spivey 等[214]的一项系统评价区分了各种类型的活动型间隔器：手工制作、模具成型/预制和功能性间隔器。功能性间隔器在间隔期表现出最好的关节活动度，而预制间隔器在再植入后的关节活动度 最差。除此之外，各组间在功能结果上未观察到显著差异[214]。近期的回顾性研究得出了不一致的结果。Rossi 等[219]发现，功能性间隔器与预制/模具成型间隔器之间无功能差异。Wu 等[209]和 Schneider 等[210]报告显示，功能性间隔器在过渡期的关节活动度更好，但这种优势在后续随访时不存在。Roof 等[211]和 Fei 等[212]证明，功能性间隔器在末次随访时的关节活动度有所改善。

静态间隔器与所有类型的活动型间隔器进行比较时，未发现总体并发症的发生率存在显著差异，只是静止型膝关节间隔器在过渡期会出现更严重的骨丢失情况[213,215,216]。这种情况可能归因于预制/模具成型间隔器中普遍观察到的高发的间隔器半脱位/脱位、间隔器断裂和不稳定性[213,216]。Spivey 等[214]的系统评价指出，这些问题在功能性间隔器中较少发生，甚至根本不会发生间隔器断裂。此外，有研究表明，与功能性间隔器相比，预制/模制间隔器在再植入期间更常使用复杂翻修内固定装置，患者住院时间更长，且转至长期护理机构的比例也更高[211,212]。

结 论

尽管缺乏高水平数据，且不同研究及纳入的患者群体间存在显著异质性，但与其他间隔器类型相比，使用功能性间隔器（假体）似乎能降低并发症风险，同时在髋关节和膝关节感染的根除率上可达到令人满意的水平。

问题 5：是否存在更换骨水泥间隔器的指征？

Daniele De Meo，Paolo Adravanti，Ireneusz Babiak，Giorgio Cacciola，Dipak Dave，Antonio Russo，T. David Tarity，Hua Tian

【回答/建议】 在二期翻修术间隔器留置过程中，若出现持续感染，可考虑进行间隔器更换。然而，医患双方均需了解，该操作的感染清除率较低。若发生机械性并发症（如间隔器移位或断裂），则需谨慎评估是更换间隔器还是提前行二期翻修术植入假体，因为单纯更换间隔器通常伴随更高的治疗失败风险。

【证据等级】 有限。

【代表投票】 同意 80%，不同意 7.6%，弃权 12.4%（强共识：超多数支持）。

依 据

PJI 仍然是骨科手术中最具挑战性的并发症之一，往往需要采用分期翻修术的治疗策略。在二期翻修术过程中是否需要更换骨水泥间隔器一直存在争议；文献中对其适应证与临床结局的报道并不一致。现有研究[220,221]显示，间隔器更换率为 14%～17%。

一篇系统综述明确了需再次更换间隔器的适应证及其预后。通过对 Scopus 和 PubMed 数据库进行全面检索，共获得 566 篇文献用于初筛。剔除 211 篇重复文献后，剩余 355 篇研究被进一步评估。纳入标准包括：在二期翻修术过渡期进行间隔器更换的患者，且该患者

队列具有明确的适应证并记录了预后。对 56 篇文献进行全文评估后,最终纳入 20 篇文献进行分析。所有研究均被归类为Ⅲ或Ⅳ级证据,其中包括 18 项回顾性队列研究和 2 项前瞻性研究[221-240]。

再次更换间隔器的适应证包括持续感染、创伤相关并发症、引流窦道形成或机械性并发症,如间隔器脱位或断裂。然而,由于标准不一致,持续感染的定义在不同研究中存在差异。一些作者仅依赖于局部临床症状和炎症标志物(如 CRP)来判断[224,227-230,232,235,237-239],而另一些作者则在抗菌药物停药期进行关节穿刺,根据培养结果来指导决策[223,225,226,231,234,240]。此外,一些研究使用由细胞计数和多形核细胞百分比(PMN%)组成的评分标准来评估再感染风险,或采用术前开放活检方案[236,241]。

在 2 项研究中,更换间隔器被作为一种预先计划好的治疗策略。Baeker 等[222]描述了一种针对难治性病原体的三期更换方案。所谓难治性病原体,是指对生物膜活性抗菌药物缺乏敏感度的病原体(例如,耐利福平的葡萄球菌、耐环丙沙星的革兰氏阴性菌和真菌感染),并报告了 88%的感染清除率。Perry 等[233]分析了在膝关节假体感染患者中,采用多期更换方案的临床结果。这些患者在转诊时已有既往植入的间隔器,无论是否存在活动性感染迹象均进行再次间隔器更换。在 54 例患者中,45 例(83%)成功实现感染的彻底清除。

在纳入的研究中,有 13 项比较了间隔器更换组与二期翻修术组之间的感染清除率(表 39-4)。与标准二期翻修术相比,接受间隔器更换的患者感染清除率较低(分别为 78.4%和 66.4%)。此外,增加间隔器更换的次数(1 次、2 次或 3 次)与更高的再感染率显著相关(分别为 10.5%、40.0%和 100%)($P=0.001$)[239]。接受间隔器更换手术的患者,最终完成二期假体再植入的概率更低。Gomez 等[242]的研究表明,只有 66%接受间隔器更换的患者最终达到了重新植入假体的目标,并且间隔器更换被确定为治疗失败的独立风险因素。Klemt 等[231]进行了一项倾向性评分匹配分析,比较了接受间隔器更换患者与接受标准二期翻修术患者的再感染风险,结果显示更换组的再感染风险显著增加(24% *vs*. 15%,$P=0.03$)。他们的方案包括"抗菌药物假期",且是否更换间隔器的决定基于术前穿刺和血清学检查。其他未匹配的队列研究也报告了类似结果[221,238]。然而,Frank 等[227]进行的另一项倾向性评分匹配研究得出了不同的结论,发现再翻修率($P=1.00$)和再感染率($P=0.32$)无显著差异。在他们的研究中,是否重新植入或更换间隔器由外科医生自行决定,基于对炎症标志物、临床症状和术中发现的谨慎评估,且在各阶段手术间未停用抗菌药物。

接受间隔器更换的患者整体治疗成功率偏低,其根源可归结为必须更换间隔器的基础病因[223]。这类患者即便已植入载药间隔器,仍持续存在感染征象,提示宿主自身因素或致病菌特性,导致感染对清创联合载药骨水泥间隔器的标准治疗方案应答不佳。因此,仍需开展更多研究,阐明即便给予高剂量局部+全身抗菌治疗,间隔器置入后感染仍持续迁延的内在机制。

几种合并症和病原特征已被确定为间期失败和随后间隔器更换的独立风险因素。较高的查尔森合并症指数($OR=1.56$,$P=0.01$)和肠球菌属的存在($OR=1.43$,$P=0.03$)是显著的风险因素[231]。此外,Tan 等[221]报告称,接受间隔器更换的患者具有显著较高的体重指数($P<0.001$)、较高的类风湿性关节炎患病率($P=0.018$),并且更可能发生由多种微生物引起的关节感染($P=0.007$)或抗菌药物耐药菌株感染($P=0.048$);Jaubert 等[243]也确定了耐药性是一个关键的风险因素。此外,还包括髋关节穿刺液中的革兰氏阴性杆菌($OR=3.7$,$P<0.026$)和第一阶段手术病理标本中的耐甲氧西林金黄色葡萄球菌(MRSA)($OR=17.294$,$P<0.012$)。其他风险因素包括较高的美国麻醉学会评分($P<0.012$)、慢性肝病($OR=2.6$,$P<0.001$)以及重新植入时间超过 8 个月($OR=20.88$,$P<0.0001$)[243];较低的年龄(调整后的 $OR=0.95$,$P<0.001$)、使用活动型间隔器($OR=0.42$;$P=0.003$)和商品化间隔器($OR=0.25$,$P=0.029$)则是间隔器更换的保护因素[244]。

关于间隔器的机械性并发症,一些作者提倡在可能的情况下缩短间隔期留置时间,而不是每次都进行间隔器更换[232,245]。事实上,已有研究表明,间隔器更换对功能预后有不利影响。Klemt 等[231]报告了术后评分显著较低的情况,包括髋关节残疾与骨关节炎结果中的身体功能评分(46.0 *vs*. 54.9,$P=0.01$)、膝关节残疾与骨关节炎结果中的身体功能评分(43.1 *vs*. 51.7,$P<0.01$),以及患者报告的结果测量信息系统中的身体功能短表评分(41.6 *vs*. 47.0,$P=0.03$)。

总之,研究设计和报告标准的异质性限制了得出明确结论的可能性。尽管某些适应证,如持续性感染,可能证明间隔器更换是合理的,但仍需要进一步的高质量研究来建立标准化的评判标准,并评估与早期确定性重新植入假体相比的成功率。最终,是否更换骨水泥间隔器应谨慎权衡其潜在风险,应考虑到患者的特定因素和现有的临床证据。

表 39－4 比较间隔器更换组与标准二期翻修术组感染清除率的研究

作者(发表年份)	国家或地区	总样本数	平均年龄	女性比例(%)	关节类型	定制/模制	局部抗生素	固定/活动	抗菌药物间歇期	间隔期更换指征(*n*)	对照(*n*)	总感染清除率(%)	间隔器更换组感染清除率(%)	对照组感染清除率(%)
Boelch 等(2021)	德国	60	67.8	39(65)	膝	定制	庆大霉素、万古霉素	活动	否	持续感染(8)	TSE(52)	48(80)	3(37)	7(86)
Caglar 等(2020)	土耳其	42	61	26(62)	髋	定制	万古霉素	活动	是	持续感染(5)	TSE(37)	39(93)	4(80)	35(95)
Frank 等(2023)	奥地利	104	71	20(38)	25 髋；27 膝	模制或定制	NA	活动和固定	否	持续感染或机械性并发症(52)	PSM、TSE(52)	84(81)	40(77)	44(85)
George 等(2018)	美国	347	65.8	180(48)	117 髋；230 膝	NA	NA	活动和固定	是	持续性感染(59)	TSE(288)	236(74)	39(66)	227(79)
Hipfl 等(2019)	德国	97	70	56(58)	膝	定制	庆大霉素、万古霉素	固定	否	持续性感染(9)	TSE(88)	88(84)	6(67)	76(86)
Klemt 等(2021)	美国	245	66	82(33)	髋和膝	模制或定制	NA	活动和固定	是	持续性感染(49)	PSM、TSE(196)	204(83)	37(76)	167(86)
Pignatti 等(2010)	意大利	41	59	25(61)	髋	预制或模制	庆大霉素、万古霉素、美罗培南	活动	是	持续性感染(9)	TSE(32)	41(100)	8(100)	32(100)
Springorum 等(2024)	德国	66	65	25(38)	膝	定制	庆大霉素，万古霉素	活动	否	再植入假体前开放活检的间隔器更换(30)	TSE(36)	58(88)	27(90)	31(86)
Staats 等(2018)	奥地利	44	66	17(39)	15 髋；29 膝	NA	庆大霉素、万古霉素	NA	否	持续性感染(22)	TSE(16)	23(52)	10(45)	12(75)
Tan 等(2019)	美国	533	66	46(51)	203 髋；330 膝	模制或定制	庆大霉素、妥布霉素	活动和固定	NA	持续性感染或机械性并发症(90)	TSE(433)	319/425(75)	37(59)	282(80)
Tsai 等(2024)	中国台湾	361	62.6	179(50)	187 髋；174 膝	预制或定制	万古霉素、哌拉西林、头孢他啶	NA	是	持续性感染(61)	TSE(300)	334(92)	53(87)	281(94)
Vielgut 等(2023)	奥地利	77	64.9	42(54)	膝	定制	万古霉素	固定	是	持续性感染(17)	TSE(57)	60(81)	8(53)	51(12)
Wichern 等(2020)	美国	46	65.3	20(43)	髋	预制或定制	万古霉素、妥布霉素	活动和固定	是	持续性感染或机械性并发症(6)	TSE(40)	44(96)	5(83)	39(97)

注：TSE—二期翻修术；PSE—倾向评分匹配；NA—未获取数据。

问题6：对于持续治疗失败的假体周围关节感染患者，翻修术或其他外科手术的次数是否存在上限？

Ashley Castan，Tomislav Madjarevic，Jesse Wolfstadt，Jeffrey B. Stambough，Andrea Sambri，Nicholas A. Bedard，Joseph Benevenia

【回答/建议】 尽管大量研究评估了复发性PJI的不同治疗方案及其结局，但尚无研究证明慢性髋、膝PJI存在确定的手术次数上限；现有证据有限且异质性较大。第二次二期翻修术失败后，应认真考虑终末性挽救手术，包括膝上截肢、膝关节融合术或关节切除成形术。

【证据等级】 完全共识。

【代表投票】 同意92.2%，不同意3.4%，弃权4.4%(完全共识：意见一致)。

依　据

膝/髋关节慢性PJI是骨科医生面临的复杂难题，目前缺乏明确的治疗路径。许多外科医生依赖个人判断、患者解剖结构及既往经验来指导手术决策。本文提出相关建议供临床医生参考，帮助其确定在术前与患者沟通关于治疗PJI所需多次手术的次数范围。为明确该问题，本文重点关注了分期手术(特指二期翻修术)的相关文献。现有资料显示，在终末性手术治疗前通常需进行5～6次手术。

本研究依据骨骼肌肉系统感染国际共识会议(ICM)的指导纲要开展文献综述。

根据文献综述，膝关节第二次二期翻修术的成功率为36.4%～78.9%[246-248]。髋关节第二次二期翻修术的成功率为36%～74%[246,247,249-251]。影响复发性感染治疗成功率的因素包括：多种微生物感染、侵袭性感染(骨髓炎)、肢体软组织状况，以及贫血、糖尿病和免疫抑制等全身合并症。由于这些患者因素的影响难以量化，以下建议基于理想情况提出：膝关节多次二期翻修术失败后的终末性手术定义为膝上截肢或膝关节融合术；髋关节的终末性手术则为切除成形术或髋关节离断术。接受长期抗菌治疗的患者未纳入统计范围。

进行文献综述时排除了三期翻修术，因其成功率极低[252]。Khanna等[253]深入分析了7例患者的治疗过程，这些患者平均经历7次手术后最终均接受了膝上截肢手术。多项研究表明，大多数患者表示若能够提前预见目前的临床结局，他们会更早接受膝上截肢手术[253,254]。终末性手术的选择可能影响患者总体预后。如Son等[255]的研究显示，接受膝上截肢的患者病死率更高，而接受膝关节融合术的患者病死率未出现变化。Schnetz等[256]发现，接受关节融合术患者的2年病死率显著低于接受膝上截肢者。Robinson等[257]观察到，在最终接受膝关节融合治疗前，PJI患者平均经历了3次手术。

对于需进行终末性髋关节手术(如切除成形术或髋关节离断术)患者的具体操作次数，现有数据较少。Khan等[258]评估了多次二期翻修术的结果，发现患者仍需要再次手术以达到终末性治疗的目的，但未明确手术类型。Kheir等[246]回顾了既往二期膝/髋关节翻修失败的患者，描述了接受截肢和关节融合术的患者情况，但未按髋/膝关节分别说明结局。对于髋/膝关节手术患者，有17.2%无法耐受间隔器保留，需要接受额外手术[259]。

尽管关节融合术患者的病死率低于膝上截肢患者，但膝上截肢患者的持续感染率和后续手术率更低，而关节融合术患者的满意度较低[248,254,260,261]。膝关节融合术患者比膝上截肢患者的功能状态更好。相反，膝上截肢的患者中仅有不足50%的患者具备行走能力[262-264]。PJI患者，特别是重复二期翻修术患者的病死率，受患者最终手术类型和其整体健康状况的综合影响。Khan等[258]发现，重复二期手术的患者在2年内病死率达33%。在Hungerer等[265]对比关节融合术与膝上截肢的研究中，关节融合术患者病死率为4%，而膝上截肢患者的病死率为13%。这两种手术的病死率差异存在偏倚，因为膝上截肢可能更倾向应用于医疗风险更高的患者。

尽管许多研究分析了复发性PJI不同治疗方案与策略的有效性及预后，但尚无研究明确表明膝/髋关节慢性PJI的治疗存在确定次数的手术上限。关于重复手术次数的证据有限且异质性较强。基于本综述，在第二次二期翻修术失败后，应认真考虑进行挽救性手术(图39-1)。

方法：依据国际共识会议指导纲要，通过 PubMed 和 Scopus 数据库进行了文献综述，检索关键词包括："假体周围关节感染""髋""膝""全膝关节置换术""全髋关节置换术""并发症""髋关节离断术""膝关节融合术""膝关节翻修""髋关节翻修""切除成形术""膝上截肢"。使用 Covidence 软件对检索到的文献（$N = 1\ 504$）进行了初步摘要综述评估。从 1 504 篇文献中，筛选出 84 篇分发给与会代表进行全文审阅。最终，有 32 篇文章被认定对本文分析具有参考价值。注：与共识讨论相关但未在文中引用的文献[266-280]。

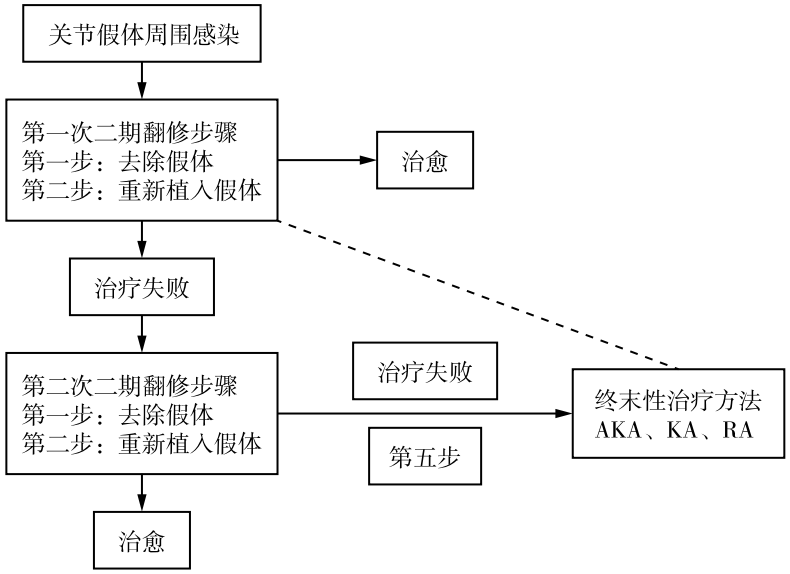

图 39-1 第二次二期翻修术失败患者的终末治疗流程示意图

注：患者若在第二次二期翻修术后失败，最终通常需经历 5 次手术方可实现治愈。部分患者在首次二期翻修术后即可能达到治愈。患者在任一治疗步骤中亦可能获得痊愈。AKA—膝上截肢；KA—膝关节融合术。

问题 7：确定聚甲基丙烯酸甲酯骨水泥间隔器中所加抗菌药物的种类和剂量时，应考虑哪些因素？

Matthew Squire，Roger Rojas Sayol，Minna Hassaballa，David Rodriguez

【回答/建议】 外科医生在选择添加到骨水泥间隔器中的抗菌药物时，首要考虑因素应为培养鉴定的感染病原体及其药敏特征。尽管万古霉素联合氨基糖苷类药物历来是治疗 PJI 最常用的载药方案，但目前尚无临床证据明确推荐每包骨水泥中抗菌药物的具体添加剂量，亦无证据表明该载药方案优于其他载药方案。由间隔器内抗菌药物的全身性吸收导致的急性肾损伤发生率高于既往认知。对于已有肾功能损害的患者，建议在骨水泥间隔器中加载低剂量的肾毒性抗菌药物或使用非肾毒性抗菌药物。

【推荐强度】 有限。

【代表投票】 同意 89.5%，不同意 7.0%，弃权 3.5%（强共识：超多数支持）。

依 据

髋/膝关节置换术后慢性 PJI 的治疗通常采用二期翻修术，包括使用载抗生素骨水泥间隔器及针对病原体的静脉或口服抗菌药物治疗[281]。PJI 的微生物谱和药敏结果是指导骨水泥间隔器抗菌药物选择与剂量的主要依据。研究表明，在假体移除后植入载抗菌药物的骨水泥间隔器可有效清除 80%～95%的感染[282-285]。在确定骨水泥间隔器抗菌药物种类和剂量时，还需综合考虑宿主因素。外科医生需特别关注既往 PJI 治疗失败的

原因、宿主免疫状态、是否存在窦道、患者过敏史以及肾衰竭等问题。针对这些问题,个体化调整骨水泥间隔器中抗菌药物的种类及剂量对于提高 PJI 治疗成功率并避免严重医疗不良事件至关重要[286]。

根据系统评价和荟萃分析首选报告项目(PRISMA)指南对英文文献进行系统性综述,检索发现自 1994 年至今共有 1 261 篇涉及 PJI 治疗与抗菌药物间隔器的文献标题。本次系统性综述的排除标准包括:①针对肩、踝、肘关节的研究;②非人类研究;③患者队列少于 10 例;④后续未翻修为髋/膝关节假体的间隔器研究;⑤手术方法类文章;⑥综述类文章及观点类文章。纳入标准包括:①详细描述使用载抗菌药物间隔器进行二期翻修术治疗 PJI 的研究;②患者队列使用统一药物及剂量的载药间隔器;③间隔器药物剂量明确表述为每 40 g 骨水泥包装所含抗菌药物克数;④文中报告 PJI 治疗成功率;⑤患者队列平均随访时间≥1 年。经排除后,共确定 273 篇文献进行全文审阅。根据研究参数进一步筛选后,最终纳入 58 项研究(包含 60 个独立患者队列)用于分析间隔器药物、剂量以及 PJI 治疗成功率。

这 58 项研究时间跨度为 1994—2024 年,所有研究的 PJI 治疗平均成功率为 85%(56%～100%),平均随访时长为 45.8 个月(12～120 个月)。本综述筛选的文献中包含 11 项仅涉及 THA 间隔器的研究、28 项仅涉及 TKA 间隔器的研究,以及 19 项同时涉及 THA/TKA 间隔器的研究。共识别出 4 379 例接受载抗生素骨水泥间隔器二期翻修术治疗的患者。

这些研究均详细说明了间隔器所含的抗菌药物种类,并量化了每 40 g 骨水泥包装中各种抗菌药物的添加量,从而可计算出每包总抗菌药物量(total antibiotic per pack,TAPP)。不同研究中骨水泥间隔器的抗菌药物添加量差异很大,TAPP 值范围为 1.0～8.8 g(均值 4.5 g,标准差 2.1 g)。在 41 项研究(43 个独立患者队列)中,间隔器搭载 2 种抗菌药物,平均 TAPP 值为 5.13 g(2.0～8.8 g);13 项研究使用单种抗菌药物,平均 TAPP 值为 2.2 g(1.0～4.8 g);剩余 4 项研究使用 3 种不同抗菌药物,平均 TAPP 值为 4.1 g(3.0～7.5 g)。各骨水泥间隔器所载药物按使用频率从高到低排列为:万古霉素(50 项研究)、妥布霉素(36 项研究)、庆大霉素(13 项研究)、红霉素—黏菌素(3 项研究)、哌拉西林/他唑巴坦(3 项研究)、头孢他啶(2 项研究),以及美罗培南、克林霉素和头孢噻肟(各 1 项研究)。在筛选的研究中,69%的间隔器采用万古霉素与妥布霉素(30 项研究)或万古霉素与庆大霉素(10 项研究)的双重抗菌药物组合,这与既往数据一致——这些抗菌药物组合已被证实具有协同抗菌活性并能提高抗菌药物洗脱效果[287,288]。

为便于统计分析,将所有间隔器的 TAPP 值划分为三组:TAPP ≤ 2 g(10 项研究,495 例患者)、2 g < TAPP ≤ 4 g(12 项研究,543 例患者)以及 TAPP > 4 g(36 项研究,3 341 例患者)。随后采用 Kruskal-Wallis 方差分析检验这三组间的 PJI 治疗成功率是否存在差异。此外,将患者队列分为两组:一组间隔器同时包含氨基糖苷类与万古霉素(40 项研究,3 342 例患者),另一组间隔器不含此联合方案(18 项研究,1 037 例患者),采用双侧独立样本 t 检验进行组间比较。同时,将队列按单药载药间隔器组(13 项研究,612 例患者)与双联及多联抗菌药物载药间隔器组(45 项研究,3 767 例患者)进行分组,并采用双侧独立样本 t 检验比较两组差异。

通过 Kruskal-Wallis 方差分析对不同 TAPP 组别进行评估,结果显示 TAPP ≤ 2 g 组、2 g < TAPP ≤ 4 g 组与 TAPP > 4 g 组之间的治疗成功率无统计学差异($P = 0.92$)。t 检验表明,同时含有万古霉素与氨基糖苷类抗菌药物组与含其他药物方案组在治疗成功率上无统计学差异($P = 0.12$)。此外,t 检验显示,仅含单种药物的间隔器治疗成功率与含多种药物的间隔器治疗成功率亦无统计学差异($P = 0.09$)。

尽管本系统性综述未专门讨论,但许多纳入评估的研究记录了培养阴性 PJI 带来的挑战及其多变的治疗结果[289]。目前,关于治疗培养阴性的 PJI 的间隔器中应添加何种抗菌药物及其最佳剂量,尚无明确建议;建议采用覆盖耐药菌、苛养菌、革兰氏阳性菌、革兰氏阴性菌及潜在真菌的广谱抗微生物药物治疗方案[290]。针对此类情况,应考虑在间隔器中载入万古霉素(通常对 MRSA 有效)联合氨基糖苷类药物(对包括铜绿假单胞菌在内的革兰氏阴性菌有效)或第三代/第四代头孢菌素(对庆大霉素耐药菌有效),特定情况下还应加入两性霉素 B 或伏立康唑[291]。

抗生素骨水泥间隔器植入后,其释放的肾毒性抗菌药物经全身吸收可导致急性肾损伤。这一可避免的医疗并发症,正日益受到临床重视。间隔器植入后肾损伤的发生率差异很大,报道显示在 0～45%之间,具体取决于患者群体和所使用的抗菌药物方案[292]。Springer 等[293]强调了间隔器中抗菌药物选择和浓度的相关风险,指出间隔器中每 40 g 袋装骨水泥中肾毒性药物含量超过 3.6 g 可能诱发急性肾损伤。Dagneaux 等[294]发现,在肾功能正常的患者中,间隔器植入后急性肾损伤的发生率为 14%,而在已有慢性肾脏病的患者中,这一

比例升至45%。特别是,使用高剂量的氨基糖苷类药物已被报道会使急性肾损伤概率增加约6倍,尤其是当每批次骨水泥中使用量大于4.8 g时[294,295]。

为了降低这些风险,一些机构建议在间隔器中采用广谱且肾毒性较低的抗菌药物,如达托霉素、头孢噻肟、美罗培南或哌拉西林-他唑巴坦,以替代氨基糖苷类药物[296,297]。Park等[298]的研究表明,在每40 g骨水泥中添加4.5 g哌拉西林/他唑巴坦和2 g万古霉素进行治疗,36名患者中有32人(89%)实现了感染控制。此外,对于高危慢性肾脏病患者,也有建议用达托霉素替代万古霉素以降低肾损伤发生率,因为达托霉素术后引起肌酐升高的可能性较低[296]。因此,为了尽量减少间隔器植入相关的急性肾损伤风险,建议应根据患者既有的肾功能个体化调整间隔器的抗菌药物负载量,并在植入后进行定期肾功能监测。

此外,已有文献记录了因抗菌药物间隔器释放的抗菌药物被全身吸收而导致药物过敏和严重反应的病例报告。万古霉素是本系统综述中间隔器最常使用的药物,它可导致严重皮疹等过敏反应,以及更严重的皮肤和全身表现。Harper和Incavo[299]记录了在使用间隔器治疗PJI后出现的伴嗜酸性粒细胞增多和系统症状的药物反应综合征。Williams等[300]报告了一例在接触万古霉素负载骨水泥后出现弥漫性脱屑性皮疹的病例。有时,间隔器释放抗菌药物产生的全身或皮肤反应可能非常严重,以致需要取出间隔器。因此,临床医生必须警惕监测过敏反应或全身毒性迹象,特别是对于接受较高剂量抗菌药物间隔器的患者,或既往对间隔器所含抗菌药物有过敏反应的患者[293-295]。

结 论

选择间隔器抗菌药物的主要依据,应为引起PJI的病原微生物的药敏特征。尽管本系统综述未发现基于骨水泥间隔器内抗菌药物种类或剂量的成功率存在统计学差异,但在选择纳入间隔器的抗菌药物及其剂量时,必须考虑宿主的肾功能和过敏史等因素。间隔器中抗菌药物,尤其是高剂量氨基糖苷类药物的肾毒性风险已引起关注,这也促使一些机构进一步探索肾损伤风险较低的可替代抗菌药物。综上,个体化选择抗菌药物、依据肾功能调整载药剂量、严密监测患者肾功能,是提升PJI治愈率、减少相关并发症的核心措施。

问题8:因培养阴性假体周围关节感染接受关节切除成形术的患者,应在骨水泥间隔器中加入哪些抗菌药物?

David Rodriguez, Conor George, Jonathan Sauer, Temiloluwa Olufemi, Matthew Squire

【回答/建议】 对于培养阴性的PJI患者,在骨水泥间隔器中应用万古霉素联合氨基糖苷类药物、美罗培南或哌拉西林/他唑巴坦中的一种,是合理的治疗方案。

【证据等级】 有限。

【代表投票】 同意73%,不同意22.7%,弃权4.3%(中等共识:明显多数支持)。

依 据

PJI目前仍是美国和欧洲地区髋/膝关节翻修手术的首要原因[301]。在接受THA/TKA的患者中,约有1%会发生PJI;预计到2030年,其年度治疗费用将使医疗系统承担约20亿美元的支出[302,303]。随着髋/膝关节翻修手术数量的不断增加,且翻修术中PJI的发生率更高,关节置换外科医生必须同时注重感染的预防与规范化的清创治疗[303]。

尽管近期数据显示,对于急性及慢性PJI,采用DAIR治疗或一期翻修术均可获得可接受的疗效,但二期翻修术仍被视为治疗PJI的"金标准"[304-307]。

二期翻修术中,间隔器中抗菌药物的选择需依据术前细菌培养及药敏结果进行。PJI中有5%~42%属于培养阴性感染,这类感染对于骨水泥间隔器和全身治疗中的抗菌药物选择均带来了重大挑战[308,309]。已明确培养阴性PJI的风险因素包括:关节穿刺/术前使用过抗菌药物、不恰当的培养工具、培养时间不足、伤口持续渗液或存在窦道,以及苛养菌或真菌感染[310]。

研究表明,在高达50%的培养阴性的PJI病例中,存在真菌、分枝杆菌、单核细胞增生李斯特菌、痤疮丙酸杆菌、布鲁氏菌属及伯氏考克斯体等苛养病原

菌[308,311,312]。采用先进的微生物鉴定技术,如使用血培养瓶进行标本培养、延长培养时间,以及近年来应用的下一代DNA测序技术,可更精准地检测出这些苛养菌与真菌[313]。除了能指导PJI治疗期间优化抗菌药物选择外,成功的病原体鉴定还有助于减少不必要的广谱经验性抗菌药物的使用,从而提升抗菌药物管理的科学性。

对于二期翻修术治疗培养阴性的PJI的临床成功率,现有文献报道不一。多项研究表明,其疗效与培养阳性组相当,部分研究甚至提示其成功率更高[314,315]。目前,对于一期翻修术中应往间隔器内添加何种类型或剂量的抗菌药物,学界尚未形成共识[316,317]。本研究旨在通过系统评价,探讨在二期翻修术治疗培养阴性的PJI时,间隔器的抗菌药物载药方案(种类与剂量)与治疗成功率之间的关联,以期为优化临床用药提供依据。

本研究遵循系统评价与荟萃分析优先报告条目指南,系统检索了Medline和PubMed在线书目数据库自建库至2024年11月的文献,以筛选评估接受二期髋/膝关节翻修术培养阴性PJI治疗成功率的研究。排除标准:①非英文文献;②未明确记载间隔器中添加抗菌药物具体类型及剂量的研究;③涉及肩、肘、踝关节置换PJI的研究;④社论、评论、病例报告、综述以及无患者成功率/随访数据的手术方法类文章。应用上述选择标准,由2位作者独立对初步检索到的654篇文献的标题和摘要进行筛选,发生意见分歧时通过阅读全文后协商一致解决。共审阅了68篇文献的全文,最终纳入21篇文献[311-313,315,318-334]进行分析。本研究设计了一份数据表,包含作者、发表年份、研究设计、培养阴性病例数、间隔器载药成分、二期翻修术成功率及平均随访时间,对各研究结果进行比较分析。

在对21项研究进行数据分析时,共纳入1 702例患者,其中41%(即698例患者中的266例)为培养阴性的PJI。这些研究均未采用肌肉骨骼感染学会(MSIS)2019年发布的PJI结果报告工具进行结果报告,导致了研究间难以直接比较。为实现有意义的数据分析,本研究团队决定根据间隔器内抗菌药物的组合与剂量,将数据划分为5个亚组进行分析。分组情况如下:队列1(高剂量万古霉素/妥布霉素):接受万古霉素3～4 g/妥布霉素2～6 g治疗的患者($n=386$);队列2:接受万古霉素1～2 g/哌拉西林他唑巴坦1 g治疗的患者($n=27$);队列3:接受万古霉素1～2 g/美罗培南/亚胺培南2 g治疗的患者($n=80$);队列4:仅接受万古霉素1～2 g治疗的患者($n=40$);队列5(低剂量万古霉素/妥布霉素):接受万古霉素1～2 g/妥布霉素80 mg～1.2 g治疗的患者($n=165$)。

在接受万古霉素/碳青霉烯类联合治疗的80例患者中,未出现PJI治疗失败病例。低剂量($n=165$)与高剂量($n=386$)万古霉素/氨基糖苷类治疗组的PJI治疗成功率分别为96.6%和89.2%。通过卡方检验比较各组间的成功率,未发现具有统计学意义的差异($P=0.003$)。考虑到高、低剂量组样本量的差异,本研究团队认识到该统计学结果可能存在选择偏倚。在样本量极少的万古霉素联合哌拉西林/他唑巴坦间隔器治疗组($n=27$)中,同样未观察到治疗失败病例。仅使用万古霉素治疗组($n=40$)的成功率最低,仅为75%。鉴于培养阴性的感染可能由多种微生物引起,可以推测在载抗生素骨水泥中仅使用单一抗菌药物可能会增加治疗失败的风险。

研究表明,培养阴性的感染并非影响感染根除的负面预后因素[335,318]。本研究的数据支持在培养阴性PJI的间隔器中联合使用万古霉素与氨基糖苷类、美罗培南或哌拉西林/他唑巴坦中的一种。尽管本研究数据支持采用低剂量或高剂量万古霉素联合氨基糖苷类方案的间隔器,但既往研究提示,与高剂量双抗菌药物间隔器相比,低剂量万古霉素联合氨基糖苷类方案可能增加PJI治疗失败的风险[319]。基于本系统评价有限的可用数据,不建议在培养阴性的PJI治疗中使用仅含单一低剂量抗菌药物的间隔器。Yang等[320]在114例培养阴性的PJI病例队列中采用了两种不同的间隔器抗菌方案。其中,采用万古霉素、美罗培南联合两性霉素(VMA方案)作为间隔器载药方案的45例患者实现了100%的治疗成功率,这印证了在培养阴性的PJI治疗中覆盖真菌及其他苛养微生物的重要性。

结　论

本系统综述表明,尽管培养阴性的PJI带来了重大的挑战,但培养结果阴性可能并非二期翻修术失败的预测因素。总体结果显示,采用双抗生素骨水泥间隔器方案(万古霉素-氨基糖苷类、万古霉素-哌拉西林/他唑巴坦、万古霉素-美罗培南)治疗培养阴性的PJI,各方案之间疗效相当,且总体成功率较高,因此推荐在骨水泥间隔器中使用此类抗菌药物组合。相反,本系统综述提示仅含万古霉素的间隔器可能疗效较差,故不推荐使用仅含万古霉素的骨水泥间隔器治疗培养阴性的PJI。若培养阴性的PJI发生于免疫功能低下宿主、出现于二期翻

修术失败后或伴有窦道形成时，必须怀疑包括真菌在内的苛养微生物感染。建议在此类复杂临床情况下使用的骨水泥间隔器应包含能覆盖所有可疑病原体的广谱抗菌药物组合。

参考文献

[1] Greene N, Holtom PD, Warren CA, et al. In vitro elution of tobramycin and vancomycin polymethylmethacrylate beads and spacers from simplex and palacos[J]. Am J Orthop (Belle Mead NJ), 1998, 27: 201－205.

[2] Stevens CM, Tetsworth KD, Calhoun JH, et al. An articulated antibiotic spacer used for infected total knee arthroplasty: a comparative in vitro elution study of simplex and palacos bone cements[J]. J Orthop Res, 2005, 23: 27－33.

[3] Anagnostakos K, Fink B. Antibiotic-loaded cement spacers-lessons learned from the past 20 years[J]. Expert Rev Med Devices, 2018, 15: 231－245.

[4] Nettrouer JF, Polikandriotis JA, Bemasek TL, et al. Articulating spacers for the treatment of infected total knee arthroplasty: effect of antibiotic combinations and concentrations [J]. Orthopedics, 2013, 36: e19－e24.

[5] Anagnostakos K, Meyer C. Antibiotic elution from hip and knee acrylic bone cement spacers: a systematic review[J]. Biomed Res Int, 2017, 2017: 4657874.

[6] Penner MJ, Masri BA, Duncan CP. Elution characteristics of vancomycin and tobramycin combined in acrylic bone cement [J]. J Arthroplasty, 1996, 11: 939－944.

[7] Cerretani D, Giorgi G, Fornara P, et al. The in vitro elution characteristics of vancomycin combined with imipenem-cilastatin in acrylic bone-cements: a pharmacokinetic study [J]. J Arthroplasty, 2002, 17: 619－626.

[8] Scott CP, Higham PA. Antibiotic bone cement for the treatment of pseudomonas aeruginosa in joint arthroplasty: comparison of tobramycin and gentamicin-loaded cements [J]. J Biomed Mater Res, 2003, 64B: 94－98.

[9] Streuli JC, Exner GU, Reize CL, et al. In vitro inhibition of coagulase-negative staphylococci by vancomycin/aminoglycoside-loaded cement spacers[J]. Infection, 2006, 34: 831－836.

[10] Holtom PD, Warren CA, Greene NW, et al. Relation of surface area to in vitro elution characteristics of vancomycin-impregnated polymethylmethacrylate spacers [J]. Am J Orthop (Belle Mead NJ), 1998, 27: 207－210.

[11] Kummer A, Furunstrand Tafin U, Borens O. Effect of sonication on the elution of antibiotics from polymethyl methacrylate (PMMA)[J]. J Bone Jt Infect, 2017, 2: 208－212.

[12] Anagnostakos K, Kelm J, Regitz T, et al. In vitro evaluation of antibiotic release from and bacteria growth inhibition by antibiotic-loaded acrylic bone cement spacers [J]. J Biomed Mater Res B Appl Biomater, 2005, 72B: 373－378.

[13] Galvez-Lopez R, Pena-Monj A, Antelo-Lorenzo R, et al. Elution kinetics, antimicrobial activity, and mechanical properties of 11 different antibiotic loaded acrylic bone cement[J]. Diagn Microbiol Infect Dis, 2014, 78: 70－74.

[14] Anagnostakos K, Kelm J, Grün S, et al. Antimicrobial properties and elution kinetics of linezolid-loaded hip spacers in vitro[J]. J Biomed Mater Res B Appl Biomater, 2008, 87B: 173－178.

[15] Humez M, Domann E, Thormann KM, et al. Daptomycin-impregnated PMMA cement against vancomycin-resistant germs: dosage, handling, elution, mechanical stability, and effectiveness[J]. Antibiotics, 2023, 12: 1567.

[16] Allen B, Moore C, Seyler T, et al. Modulating antibiotic release from reservoirs in 3D-printed orthopedic devices to treat periprosthetic joint infection[J]. J Orthop Res, 2020, 38: 2239－2249.

[17] Haseeb A, Singh VA, Teh CSJ, et al. Addition of ceftaroline fosamil or vancomycin to PMMA: an in vitro comparison of biomechanical properties and anti-MRSA efficacy[J]. J Orthop Surg, 2019, 27: 1－9.

[18] Ikeda S, Uchiyama K, Minegishi Y, et al. Double-layered antibiotic-loaded cement spacer as a novel alternative for managing periprosthetic joint infection: an in vitro study[J]. J Orthop Surg Res, 2018, 13: 322.

[19] Slane J, Gietman B, Squire M. Antibiotic elution from acrylic bone cement loaded with high doses of tobramycin and vancomycin[J]. J Orthop Res, 2018, 36: 1078－1085.

[20] Goltzer O, McLaren A, Overstreet D, et al. Antimicrobial release from prefabricated spacers is variable and the dose is low[J]. Clin Orthop Relat Res, 2015, 473: 2253－2261.

[21] Oungeon P, Rojanathanes R, Pinsornsak P, et al. Sustaining antibiotic release from a poly(methylmethacrylate) bone-spacer[J]. ACS Omega, 2019, 4: 14860－14867.

[22] Bitsch RG, Kretzer JP, Vogt S, et al. Increased antibiotic release and equivalent biomechanics of a spacer cement without hard ratio contrast agents[J]. Diagn Microbiol Infect Dis, 2015, 83: 203－209.

[23] Andollina A, Bertoni G, Zolezzi C, et al. Vancomycin and meropenem in acrylic cement: elution kinetics of in vitro bactericidal action [J]. Chir Organi Mov, 2008, 91: 151－158.

[24] Boelch SP, Rueckl K, Fuchs C, et al. Comparison of elution characteristics and compressive strength of biantibiotic-loaded PMMA bone cement for spacers: cv) spacm with gentamicin and vancomycin versus palacos (R) R＋G with vancomycin [J]. Biomed Res Int, 2018, 2018: 4323518.

[25] Greene N, Holtom PD, Warren CA, et al. In vitro elution of tobramycin and vancomycin polymethylmethacrylate beads and spacers from simplex and palacos[J]. Am J Orthop

(Belle Mead NJ)，1998，27：201－205.

[26] Shiramizu K，Lovric V，Leung A，et al. How do porosity-inducing techniques affect antibiotic elution from bone cement? An in vitro comparison between hydrogen peroxide and a mechanical mixer[J]. J Orthop Traumatol，2008，9：17－22.

[27] Moore K，Wilson-van Os R，Dusane DH，et al. Elution kinetics from antibiotic-loaded calcium sulfate beads，antibiotic-loaded polymethacrylate spacers，and a powdered antibiotic bolus for surgical site infections in a novel in vitro draining knee model[J]. Antibiotics，2021，10：270.

[28] Liawrungrueang W，Ungphaiboon S，Jitsurong A，et al. In vitro elution characteristics of gentamicin-impregnated polymethylmethacrylate：premixed with a second powder vs. liquid lyophilization[J]. BMC Musculoskelet Disord，2021，22：5.

[29] Salih S，Pskins A，Nichol T，et al. The cement spacer with multiple indentations. increasing antibiotic elution using a cement spacer "teabag"[J]. J Bone Joint Surg Br，2015，97B：1519－1524.

[30] van de Belt J，Neut D，Uges DR，et al. Surface roughness，porosity and wettability of gentamicin-loaded bone cements and their antibiotic release[J]. Biomaterials，2000，21：1981－1987.

[31] Anagnostakos K，Kelm J. Enhancement of antibiotic elution from acrylic bone cement[J]. J Biomed Mater Res B Appl Biomater，2009，90B：467－475.

[32] Masri BA，Duncan CP，Beauchamp CP，et al. Effect of varying surface patterns on antibiotic elution from antibiotic-loaded bone cement[J]. J Arthroplasty，1995，10：453－459.

[33] Fink B，Rechtenbach A，Büchner H，et al. Articulating spacers used in two-stage revision of infected hip and knee prostheses abrade with time[J]. Clin Orthop Relat Res，2011，469：1095－1102.

[34] Fink B，Vogt S，Reinsch M，et al. Sufficient release of antibiotic by a spacer 6 weeks after implantation in two-stage revision of infected hip prostheses[J]. Clin Orthop Relat Res，2011，469：3141－3147.

[35] Walenkamp GHIM. Antibiotic loaded cement：from research to clinical evidence[M]//Meani E，Romanò C，Crosby L，et al. Infection and local treatment in orthopedic surgery. Berlin，Heidelberg：Springer，2007：170－175.

[36] van Vugt TA，Arts JJ，Geurts JA. Antibiotic-loaded polymethylmethacrylate beads and spacers in treatment of orthopedic infections and the role of biofilm formation[J]. Front Microbiol，2019，10：1626.

[37] Adams K，Coud L，Cierny G，et al. In vitro and in vivo evaluation of antibiotic diffusion from antibiotic-impregnated polymethylmethacrylate beads[J]. Clin Orthop Relat Res，1992，278：244－252.

[38] Chapman MW，Hadley K. The effect of polymethylmethacrylate and antibiotic combinations on bacterial viability：an in vitro and preliminary in vivo study[J]. J Bone Joint Surg Am，1976，58A：76－81.

[39] Bunetel L，Segui A，Langlais F，et al. Osseous concentration of gentamicin after implantation of acrylic bone cement in sheep femora[J]. Eur J Drug Metab Pharmacokinet，1994，19：99－105.

[40] Chohfi M，Langlais F，Fourastier J，et al. Pharmacokinetics，uses and limitations of vancomycin-loaded bone cement[J]. Int Orthop，1998，22：171－177.

[41] Gatin L，Saleh Mghir A，Mouton W，et al. Colistin-containing cement spacer for treatment of experimental carbapenemase-producing klebsiella pneumoniae prosthetic joint infection[J]. Int J Antimicrob Agents，2019，54：456－462.

[42] Anagnostakos K，Wilmes P，Schmitt E，et al. Elution of gentamicin and vancomycin from polymethylmethacrylate beads and hip spacers in vivo[J]. Acta Orthop，2009，80：193－197.

[43] Hsieh PH，Chang YH，Chen SH，et al. High concentration and bioactivity of vancomycin and aztreonam eluted from simplex cement spacers in two-stage revision of infected hip implants：a study of 46 patients at an average follow-up of 107 days[J]. J Orthop Res，2006，24：1615－1621.

[44] Regis D，Sandri A，Samaila E，et al. Release of gentamicin and vancomycin from preformed spacers in infected total hip arthroplasties：measurement of concentrations and inhibitory activity in patients' drainage fluid and serum[J]. Sci World J，2013，2013：752184.

[45] Isiklar ZU，Demirörs D，Akpinar S，et al. Two-stage treatment of chronic staphylococcal orthopaedic implant-related infections using vancomycin impregnated PMMA spacer and rifampicin containing antibiotic protocol[J]. Bull Hosp Jt Dis，1999，58：79－85.

[46] Balato G，Ascione T，Rosa D，et al. Release of gentamicin from cement spacers in two-stage procedures for hip and knee prosthetic infection：an in vivo pharmacokinetic study with clinical follow-up[J]. J Biol Regul Homeost Agents，2015，29：63－72.

[47] Bertazzoni Minelli E，Benini A，Magnan B，et al. Release of gentamicin and vancomycin from temporary human hip spacers in two-stage revision of infected arthroplasty[J]. J Antimicrob Chemother，2004，53：329－334.

[48] Masri BA，Duncan CP，Beauchamp CP. Long-term elution of antibiotics from bone-cement：an in-vivo study using the prosthesis of antibiotic-loaded acrylic-cement（PROSTALAC）[J]. J Arthroplasty，1998，13：331－338.

[49] Mutimer J，Gillespie G，Lovering AM，et al. Measurements of in vivo intra-articular gentamicin levels from antibiotic loaded articulating spacers in revision total knee replacement[J]. Knee，2009，16：39－41.

[50] Hsieh PH, Huang KC, Tai CL. Liquid gentamicin in bone cement spacers: in vivo antibiotic release and systemic safety in two-stage revision of infected hip arthroplasty[J]. J Trauma, 2009, 66: 804-808.

[51] Kelm J, Regitz T, Schmitt E, et al. In vivo and in vitro studies of antibiotic release from and bacterial growth inhibition by antibiotic-impregnated polymethylmethacrylate hip spacers[J]. Antimicrob Agents Chemother, 2006, 50: 332-335.

[52] Griffin JW, Guillot S, Redick JA, et al. Removed antibiotic-impregnated cement spacers in two-stage revision joint arthroplasty do not show biofilm formation in vivo[J]. J Arthroplasty, 2012, 27: 1769-1799.

[53] Corona PS, Vicente M, Carrera L, et al. Current actual success rate of the two-stage exchange arthroplasty strategy in chronic hip and knee periprosthetic joint infection[J]. Bone Jt J, 2020, 102B: 1682-1688.

[54] Petis SM, Perry KI, Mabry TM, et al. Two-stage exchange protocol for periprosthetic joint infection following total knee arthroplasty in 245 knees without prior treatment for infection[J]. J Bone Joint Surg Am, 2019, 101: 239-249.

[55] Mahmud T, Lyons MC, Naudie DD, et al. Assessing the gold standard: a review of 253 two-stage revisions for infected TKA[J]. Clin Orthop Relat Res, 2012, 470: 2730-2736.

[56] Mazzucchelli L, Rosso F, Marmotti A, et al. The use of spacers (static and mobile) in infection knee arthroplasty[J]. Curr Rev Musculoskelet Med, 2015, 8: 373-382.

[57] Spinarelli A, Bizzoca D, Moretti L, et al. The autoclaving and re-implantation of an infected prosthesis as a spacer during resection knee arthroplasty: a systematic review[J]. Musculoskelet Surg, 2022, 106: 111-125.

[58] Kotwal SY, Farid YR, Patil SS, et al. Intramedullary rod and cement static spacer construct in chronically infected total knee arthroplasty[J]. J Arthroplasty, 2012, 27: 253-259. e4.

[59] Woon CYL, Nguyen J, Kapadia M, et al. Temporary new implant spacers increase post-reimplantation total knee prosthesis survival after periprosthetic joint infection[J]. Knee Surg Sports Traumatol Arthrosc, 2021, 29: 3621-3632.

[60] Hofmann AA, Kane KR, Tkach TK, et al. Treatment of infected total knee arthroplasty using an articulating spacer[J]. Clin Orthop Relat Res, 1995: 45-54.

[61] Anderson JA, Sculco PK, Heitkemper S, et al. An articulating spacer to treat and mobilize patients with infected total knee arthroplasty[J]. J Arthroplasty, 2009, 24: 631-635.

[62] Chen YP, Wu C, Ho WP. Autoclaved metal-on-cement spacer versus static spacer in two-stage revision in periprosthetic knee infection[J]. Indian J Orthop, 2016, 50: 146-153.

[63] Classen T, von Knoch M, Wernsmann M, et al. Functional interest of an articulating spacer in two-stage infected total knee arthroplasty revision[J]. Orthop Traumatol Surg Res, 2014, 100: 409-412.

[64] Cuckler JM. The infected total knee: management options[J]. J Arthroplasty, 2005, 20: 33-36.

[65] Emerson RH, Muncie M, Tarbox TR, et al. Comparison of a static with a mobile spacer in total knee infection[J]. Clin Orthop Relat Res, 2002: 132-138.

[66] Fei Z, Zhang Z, Wang Y, et al. Comparing the efficacy of articulating spacers in two-stage revision for periprosthetic joint infection following total knee arthroplasty: all-cement spacers vs sterilized replanted metal-polyethylene spacers[J]. Int J Gen Med, 2022, 15: 3293-3301.

[67] Goltz DE, Sutter EG, Bolognesi MP, et al. Outcomes of articulating spacers with autoclaved femoral components in total knee arthroplasty infection[J]. J Arthroplasty, 2018, 33: 2595-2604.

[68] Hofmann AA, Goldberg T, Tanner AM, et al. Treatment of infected total knee arthroplasty using an articulating spacer: 2- to 12-year experience[J]. Clin Orthop Relat Res, 2005: 125-131.

[69] Huang HT, Su JY, Chen SK. The results of articulating spacer technique for infected total knee arthroplasty[J]. J Arthroplasty, 2006, 21: 1163-1168.

[70] Jämsen E, Sheng P, Halonen T, et al. Spacer prostheses in two-stage revision of infected knee arthroplasty[J]. Int Orthop, 2006, 30: 257-261.

[71] Kalore N, Maheshwari A, Sharma A, et al. Is there a preferred articulating spacer technique for infected knee arthroplasty? A preliminary study[J]. Clin Orthop Relat Res, 2012, 470: 228-235.

[72] Karas V, Rutherford RW, Herschmiller TA, et al. Flash sterilization and component reimplantation is a viable option for articulating antibiotic spacers in periprosthetic knee infections[J]. J Knee Surg, 2021, 34: 1092-1097.

[73] Kim YS, Bae KC, Cho CH, et al. Two-stage revision using a modified articulating spacer in infected total knee arthroplasty[J]. Knee Surg Relat Res, 2013, 25: 180-185.

[74] Lee JK, Choi CH. Two-stage reimplantation in infected total knee arthroplasty using a re-sterilized tibial polyethylene insert and femoral component[J]. J Arthroplasty, 2012, 27: 1701-1706. e1.

[75] Lee BJ, Kyung HS, Yoon SD. Two-stage revision for infected total knee arthroplasty: based on autoclaving the recycled femoral component and intraoperative molding using antibiotic-impregnated cement on the tibial side[J]. Clin Orthop Surg, 2015, 7: 310-317.

[76] Li P, Zhu Z, Tang X, et al. A mid-term follow-up study on the reimplantation of autoclaved femoral and tibial components as spacers for treating infected total knee arthroplasty[J]. Orthop Surg, 2022, 14: 2042-2049.

[77] Nodzo SR, Boyle KK, Spiro S, et al. Success rates, characteristics, and costs of articulating antibiotic spacers for total knee periprosthetic joint infection[J]. Knee, 2017, 24: 1175－1181.

[78] Pietsch M, Hofmann S, Wenisch C. Treatment of deep infection of total knee arthroplasty using a two-stage procedure[J]. Oper Orthop Traumatol, 2006, 18: 66－87.

[79] Lyons ST, Wright CA, Krute CN, et al. Confirming sterility of an autoclaved infected femoral component for use in an articulated antibiotic knee spacer: a pilot study[J]. J Arthroplasty, 2016, 31: 245－249.

[80] CDC. Search Results[EB/OL]. https://www.cdc.gov/search/index.html. 2025-01-28.

[81] CDC. Guidelines and guidance library. Infect Control[EB/OL]. https://www.cdc.gov/infection-control/hcp/guidance/index.html. 2025-01-29.

[82] Park HJ, Kim HJ, Kim S, et al. Safety of temporary use of recycled autoclaved femoral components in infected total knee arthroplasty: confirming sterility using a sonication method [J]. CiOS Clin Orthop Surg, 2018, 10: 427－432.

[83] Gomez MM, Tan TL, Manrique J, et al. The fate of spacers in the treatment of periprosthetic joint infection[J]. J Bone Joint Surg Am, 2015, 97: 1495－1502.

[84] Kildow BJ, Della-Valle CJ, Springer BD. Single vs 2-stage revision for the treatment of periprosthetic joint infection[J]. J Arthroplasty, 2020, 35: S24－S30.

[85] Mazzucchelli L, Rosso F, Marmotti A, et al. The use of spacers (static and mobile) in infection knee arthroplasty[J]. Curr Rev Musculoskelet Med, 2015, 8: 373－382.

[86] Parvizi J, Adeli B, Zmistowski B, et al. Management of periprosthetic joint infection: the current knowledge: aaos exhibit selection[J]. J Bone Joint Surg Am, 2012, 94: e104.

[87] Clohisy JC, Calvert G, Tull F, et al. Reasons for revision hip surgery: a retrospective review[J]. Clin Orthop Relat Res, 2004, 429: 188－192.

[88] Dale H, Hallan G, Hallan G, et al. Increasing risk of revision due to deep infection after hip arthroplasty[J]. Acta Orthop, 2009, 80: 639－645.

[89] Kurtz SM, Ong KL, Lau E, et al. Prosthetic joint infection risk after TKA in the medicare population[J]. Clin Orthop Relat Res, 2010, 468: 52－62.

[90] Guild GN 3rd, Wu B, Scuderi GR. Articulating vs. static antibiotic impregnated spacers in revision total knee arthroplasty for sepsis: a systematic review[J]. J Arthroplasty, 2014, 29: 558－563.

[91] Nahhas CR, Chalmers PN, Parvizi J, et al. Randomized trial of static and articulating spacers for treatment of the infected total hip arthroplasty [J]. J Arthroplasty, 2021, 36: 2171－2177.

[92] Yu Q, Luo M, Wu S, et al. Comparison of infection eradication rate of using articulating spacers containing bio-inert materials versus all-cement articulating spacers in revision of infected TKA: a systematic review and meta-analysis [J]. Arch Orthop Trauma Surg, 2019, 139: 695－707.

[93] Nahhas CR, Chalmers PN, Parvizi J, et al. A randomized trial of static and articulating spacers for the treatment of infection following total knee arthroplasty[J]. J Bone Joint Surg Am, 2020, 102: 778－787.

[94] Sporer SM. Spacer design options and consideration for periprosthetic joint infection[J]. J Arthroplasty, 2020, 35 (Suppl 3): S31－S34.

[95] Warwick HS, Tan TL, Weiser L, et al. Comparison of static and articulating spacers after periprosthetic joint infection[J]. J Am Acad Orthop Surg Glob Res Rev, 2023, 7: 2.

[96] Chiang ER, Su YP, Chen TH, et al. Comparison of articulating and static spacers regarding infection with resistant organisms in total knee arthroplasty [J]. Acta Orthop, 2011, 82: 460－464.

[97] Ding H, Yao J, Chang W, et al. Comparison of the efficacy of static versus articular spacers in two-stage revision surgery for the treatment of infection following total knee arthroplasty: a meta-analysis[J]. J Orthop Surg Res, 2017, 12: 151.

[98] Emerson Jr RH, Muncie M, Tarbox TR, et al. Comparison of a static with a mobile spacer in total knee infection[J]. Clin Orthop Relat Res, 2002, 404: 132－138.

[99] Freeman MG, Fehring TK, Odum SM, et al. Functional advantage of articulating versus static spacers in 2-stage revision for total knee arthroplasty infection [J]. J Arthroplasty, 2007, 22: 1116－1121.

[100] Massin P, Delory T, Lhotellier L, et al. Infection recurrence factors in one- and two-stage total knee prosthesis exchanges [J]. Knee Surg Sports Traumatol Arthrosc, 2016, 24: 3131－3139.

[101] Tikhilov R, Bozhkova S, Denisov A, et al. Risk factors and a prognostic model of hip periprosthetic infection recurrence after surgical treatment using articulating and non-articulating spacers [J]. Int Orthop, 2016, 40: 1381－1387.

[102] Faschingbauer M, Bieger R, Reichel H, et al. Complications associated with 133 static, antibiotic-laden spacers after TKA[J]. Knee Surg Sports Traumatol Arthrosc, 2016, 24: 3096－3100.

[103] Bowman EC, Malkani AL. Point/counterpoint: static vs articulating spacers-static spacers for resection arthroplasty of the knee[J]. J Arthroplasty, 2020, 35: S35－S39.

[104] Charette RS, Melnic CM. Two-stage revision arthroplasty for the treatment of prosthetic joint infection[J]. Curr Rev Musculoskelet Med, 2018, 11: 332－340.

[105] Hsieh PH, Shih CH, Chang YH, et al. Two-stage revision hip arthroplasty for infection: comparison between the

interim use of antibiotic-loaded cement beads and a spacer prosthesis[J]. J Bone Joint Surg Am, 2004, 86: 1989－1997.

[106] Hofmann AA, Goldberg T, Tanner AM, et al. Treatment of infected total knee arthroplasty using an articulating spacer: 2- to 12-year experience[J]. Clin Orthop Relat Res, 2005, 430: 125－131.

[107] Voleti PB, Baldwin KD, Lee GC. Use of static or articulating spacers for infection following total knee arthroplasty: a systematic literature review[J]. J Bone Joint Surg Am, 2013, 95: 1594－1599.

[108] Jaekel DJ, Day JS, Klein GR, et al. Do dynamic cement-on-cement knee spacers provide better function and activity during two-stage exchange[J]. Clin Orthop Relat Res, 2012, 470: 2599－2604.

[109] Lunz A, Omlor GW, Schmidt G, et al. Quality of life, infection control, and complication rates using a novel custom-made articulating hip spacer during two-stage revision for periprosthetic joint infection[J]. Arch Orthop Trauma Surg, 2022, 142: 4041－4054.

[110] Lunz A, Omlor GW, Voss MN, et al. Static spacers play a crucial role in the treatment of complex periprosthetic joint infections of the knee[J]. Knee Surg Sports Traumatol Arthrosc, 2024, 32: 1766－1774.

[111] Abdel MP, Barreira P, Battenberg A, et al. Hip and knee section, treatment, two-stage exchange spacer-related: proceedings of international consensus on orthopedic infections[J]. J Arthroplasty, 2019, 34(2S): S427－S438.

[112] Anagnostakos K, Fink B. Antibiotic-loaded cement spacers—lessons learned from the past 20 years[J]. Expert Rev Med Devices, 2018, 15: 231－245.

[113] Craig A, King SW, van Duren BH, et al. Articular spacers in two-stage revision arthroplasty for prosthetic joint infection of the hip and the knee[J]. EFORT Open Rev, 2022, 7: 137－152.

[114] Jacobs C, Christensen CP, Berend ME. Static and mobile antibiotic-impregnated cement spacers for the management of prosthetic joint infection[J]. J Am Acad Orthop Surg, 2009, 17: 356－368.

[115] Lachiewicz PF, Wellman SS, Peterson JR. Antibiotic cement spacers for infected total knee arthroplasties[J]. J Am Acad Orthop Surg, 2020, 28: 180－188.

[116] Li Z, Xu C, Chen J. Articulating spacers: what are available and how to utilize them[J]. Arthroplasty, 2023, 5: 22.

[117] Lu J, Han J, Zhang C, et al. Infection after total knee arthroplasty and its gold standard surgical treatment: spacers used in two-stage revision arthroplasty [J]. Intractable Rare Dis Res, 2017, 6: 256－261.

[118] Pivec R, Naziri Q, Issa K, et al. Systematic review comparing static and articulating spacers used for revision of infected total knee arthroplasty[J]. J Arthroplasty, 2014, 29: 553－557. e1.

[119] Tao J, Yan Z, Pu B, et al. Comparison of dynamic and static spacers for the treatment of infections following total knee replacement: a systematic review and meta-analysis [J]. J Orthop Surg Res, 2022, 17: 348.

[120] Vasarhelyi E, Sidhu SP, Somerville L, et al. Static vs articulating spacers for two-stage revision total knee arthroplasty: minimum five-year review[J]. Arthroplasty Today, 2022, 13: 171－175.

[121] Choi HR, Malchau H, Bedair H. Are prosthetic spacers safe to use in 2-stage treatment for infected total knee arthroplasty [J]. J Arthroplasty, 2012, 27: 1474－1479. e1.

[122] Citak M, Citak M, Kendoff D. Dynamischer vs. statischer zementspacer in der knietotalendoprotheseninfektion [J]. Der Orthopäde, 2015, 8: 599－606.

[123] Fehring TK, Odum S, Calton TF, et al. Articulating versus static spacers in revision total knee arthroplasty for sepsis. The ranawat award[J]. Clin Orthop Relat Res, 2000, 380: 9－16.

[124] Fiore M, Sambri A, Filippini M, et al. Are static spacers superior to articulated spacers in the staged treatment of infected primary knee arthroplasty? a systematic review and meta-analysis[J]. J Clin Med, 2022, 11: 16.

[125] Grant C, Chang J, Poehlein E, et al. Static versus articulating spacer: does infectious pathogen type affect treatment success[J]. Clin Orthop Relat Res, 2024, 482: 1850－1855.

[126] Hollyer I, Ivanov D, Kappagoda S, et al. Selecting a high-dose antibiotic-laden cement knee spacer[J]. J Orthop Res, 2023, 41: 1383－1396.

[127] Jämsen E, Stogiannidis I, Malmivaara A, et al. Outcome of prosthesis exchange for infected knee arthroplasty: the effect of treatment approach[J]. Acta Orthop, 2009, 80: 67－77.

[128] Kirschbaum S, Weynandt C, Fuchs M, et al. Major shortening of the patellar tendon during septic two-stage knee arthroplasty revision using static spacers [J]. J Arthroplasty, 2022, 37: 1851－1857.

[129] Kong L, Mei J, Ge W, et al. Application of 3d printing-assisted articulating spacer in two-stage revision surgery for periprosthetic infection after total knee arthroplasty: a retrospective observational study [J]. Biomed Res Int, 2021, 2021: 3948638.

[130] Lin TL, Tsai CH, Fong YC, et al. Cruciate-retaining vs posterior-stabilized antibiotic cement articulating spacers for two-stage revision of prosthetic knee infection: a retrospective cohort study[J]. J Arthroplasty, 2021, 36: 3750－3759. e2.

[131] Oliva F, Ziello S, Maffulli N. Knee spacers in periprosthetic joint infections: a narrative review[J]. Muscles Ligaments

Tendons J, 2023, 13.
[132] Spinarelli A, Bizzoca D, Moretti L, et al. The autoclaving and re-implantation of an infected prosthesis as a spacer during resection knee arthroplasty: a systematic review[J]. Musculoskelet Surg, 2022, 106: 111-125.
[133] Costanzo J, McCahon J, Tokarski AT, et al. Mechanical complications of hip and knee spacers are common[J]. Cureus, 2023, 15: e38496.
[134] Cuckler JM. The infected total knee: management options [J]. J Arthroplasty, 2005, 20(Suppl 2): 33-36.
[135] Diamond OJ, Masri BA. Articulating antibiotic impregnated spacers in prosthetic joint infections: where do we stand[J]. Int J Surg, 2018, 54(Pt B): 345-350.
[136] Johnson AJ, Sayeed SA, Naziri Q, et al. Minimizing dynamic knee spacer complications in infected revision arthroplasty [J]. Clin Orthop Relat Res, 2012, 470: 220-227.
[137] Lee YS, Chen AF. Two-stage reimplantation in infected total knee arthroplasty[J]. Knee Surg Relat Res, 2018, 30: 107-114.
[138] Pitto RP, Spika IA. Antibiotic-loaded bone cement spacers in two-stage management of infected total knee arthroplasty [J]. Int Orthop, 2004, 28: 129-133.
[139] Spivey JC, Guild GN 3rd, Scuderi GR. Use of articulating spacer technique in revision total knee arthroplasty complicated by sepsis: a systematic meta-analysis[J]. Orthopedics, 2017, 40: 212-220.
[140] Wyles CC, Abdel MP. Point/counterpoint: nonarticulating vs articulating spacers for resection arthroplasty of the knee or hip[J]. J Arthroplasty, 2020, 35: S40-S44.
[141] Park SJ, Song EK, Seon JK, et al. Comparison of static and mobile antibiotic-impregnated cement spacers for the treatment of infected total knee arthroplasty[J]. Int Orthop, 2010, 34: 1181-1186.
[142] Veltman ES, Moojen DJ, Glehr M, et al. Similar rate of infection eradication for functional articulating, prefabricated and custom-made spacers in 2-stage revision of the infected total hip: a literature review[J]. Hip Int, 2016, 26: 319-326.
[143] Tseng J, Oladipo VA, Acuña AJ, et al. Evaluating modern spacer options and outcomes in revision hip arthroplasty[J]. J Arthroplasty, 2024, 39: S236-S242.
[144] Oladipo VA, Tseng J, Sporer S, et al. Modern description of antibiotic spacer options for PJI in revision total knee arthroplasty: clinical outcomes and infection eradication rates[J]. J Arthroplasty, 2023, 38: S318-S325.
[145] Preobrazhensky PM, Bozhkova SA, Kazemirsky AV, et al. Functional outcome of two-stage reimplantation in patients with periprosthetic joint infection after primary total knee arthroplasty[J]. Int Orthop, 2019, 43: 2503-2509.
[146] Romanò CL, Gala L, Logoluso N, et al. Two-stage revision of septic knee prosthesis with articulating knee spacers yields better infection eradication rate than one-stage or two-stage revision with static spacers [J]. Knee Surg Sports Traumatol Arthrosc, 2012, 20: 2445-2453.
[147] Egrise F, Kirsch M, Remen T, et al. Articulated bipolar vs. non-articulated conventional spacers: a comparative study of results from two-stage treatment of chronic septic arthritis in prosthetic or native hips[J]. Orthop Traumatol Surg Res, 2022, 108: 103302.
[148] Lombardi Jr AV, Karnes JM, Berend KR. A motion maintaining antibiotic delivery system[J]. J Arthroplasty, 2007, 22(Suppl 1): 50-55.
[149] Kuzyk PR, Dhotar HS, Sternheim A, et al. Two-stage revision arthroplasty for management of chronic periprosthetic hip and knee infection: techniques, controversies, and outcomes[J]. J Am Acad Orthop Surg, 2014, 22: 153-164.
[150] Nodzo SR, Boyle KK, Spiro S, et al. Success rates, characteristics, and costs of articulating antibiotic spacers for total knee periprosthetic joint infection[J]. Knee, 2017, 24: 1175-1181.
[151] Sambri A, Fiore M, Rondinella C, et al. Mechanical complications of hip spacers: a systematic review of the literature[J]. Arch Orthop Trauma Surg, 2023, 143: 2341-2353.
[152] Risitano S, Sabatini L, Atzori F, et al. Static antibiotic spacers augmented by calcium sulphate impregnated beads in revision TKA: surgical technique and review of literature [J]. J Orthop, 2018, 15: 313-318.
[153] Hooper J, Arora P, Kappagoda S, et al. Articulating vs static spacers for native knee infection in the setting of degenerative joint disease[J]. Arthroplasty Today, 2021, 8: 138-144.
[154] Fink B, Grossmann A, Fuerst M, et al. Two-stage cementless revision of infected hip endoprostheses[J]. Clin Orthop Relat Res, 2009, 467: 1848-1858.
[155] Jones CW, Selemon N, Nocon A, et al. The influence of spacer design on the rate of complications in two-stage revision hip arthroplasty[J]. J Arthroplasty, 2019, 34: 1201-1206.
[156] Chalmers BP, Mabry TM, Abdel MP, et al. Two-stage revision total hip arthroplasty with a specific articulating antibiotic spacer design: reliable periprosthetic joint infection eradication and functional improvement[J]. J Arthroplasty, 2018, 33: 3746-3753.
[157] Haddad FS, Muirhead-Allwood SK, Manktelow AR, et al. Two-stage uncemented revision hip arthroplasty for infection[J]. J Bone Joint Surg Br, 2000, 82B: 689-694.
[158] Wentworth SJ, Masri BA, Duncan CP, et al. Hip prosthesis of antibiotic-loaded acrylic cement for the treatment of infections following total hip arthroplasty[J]. J Bone Joint Surg Am, 2002, 84(Suppl 2): 123-128.

[159] Fink B, Rechtenbach A, Büchner H, et al. Articulating spacers used in two-stage revision of infected hip and knee prostheses abrade with time[J]. Clin Orthop Relat Res, 2011, 469: 1095－1102.

[160] Kayani B, Bengoa F, Howard LC, et al. Articulating spacers in total hip arthroplasty: surgical technique and outcomes[J]. Orthop Clin North Am, 2024, 55: 181－192.

[161] Veltman ES, Moojen DJF, Poolman RW. Improved patient reported outcomes with functional articulating spacers in two-stage revision of the infected hip[J]. World J Orthop, 2020, 11: 595－605.

[162] Khanna A, Carter B, Gill I. Two-stage revision hip arthroplasty with or without the use of an interim spacer for managing late prosthetic infection: a systematic review of the literature[J]. Orthop Surg, 2021, 13: 384－394.

[163] Wu B, Su J, Zhang Z, et al. Prosthetic spacers in two-stage revision for knee periprosthetic joint infection achieve better function and similar infection control[J]. Bone Jt Res, 2024, 13: 306－314.

[164] Yang FS, Lu YD, Wu CT, et al. Mechanical failure of articulating polymethylmethacrylate (PMMA) spacers in two-stage revision hip arthroplasty: the risk factors and the impact on interim function[J]. BMC Musculoskelet Disord, 2019, 20: 372.

[165] Lunz A, Sonntag R, Kretzer JP, et al. Hip spacers with a metal-on-cement articulation did not show significant surface alterations of the metal femoral head in two-stage revision for periprosthetic joint infection[J]. Materials (Basel), 2020, 13: 17.

[166] Yousef M, Zheng H, Yang W, et al. Predictive factors of pain and functional outcome 5 years following total hip arthroplasty: a prospective function and outcomes research for comparative effectiveness in total joint replacement cohort study[J]. J Arthroplasty, 2024, 39: S105－S111.

[167] Meißner N, Halder AM, Torney O, et al. No shortening of the patellar tendon during two-stage total knee arthroplasty revision using articulating spacers[J]. Arch Orthop Trauma Surg, 2024, 144: 4437－4441.

[168] Limtong J, Pannu TS, Villa JM, et al. Comparison of outcomes between static spacers versus articulating spacers in the setting of revision periprosthetic knee infections: a systematic review[J]. Ann Joint, 2021, 6.

[169] Erivan R, Lecointe T, Villatte G, et al. Complications with cement spacers in 2-stage treatment of periprosthetic joint infection on total hip replacement[J]. Orthop Traumatol Surg Res, 2018, 104: 333－339.

[170] Van Thiel GS, Berend KR, Klein GR, et al. Intraoperative molds to create an articulating spacer for the infected knee arthroplasty[J]. Clin Orthop Relat Res, 2011, 469: 994－1001.

[171] Rava A, Bruzzone M, Cottino U, et al. Hip spacers in two-stage revision for periprosthetic joint infection: a review of literature[J]. Joints, 2019, 7: 56－63.

[172] Golgelioglu F, Oguzkaya S, Misir A, et al. The effect of time spent with a dynamic spacer on clinical and functional outcomes in two-stage revision knee arthroplasty[J]. Indian J Orthop, 2020, 54(6): 824－830.

[173] Kugelman D, Roof M, Egol A, et al. Comparing articulating spacers for periprosthetic joint infection after primary total hip arthroplasty: all-cement versus real-component articulating spacers[J]. J Arthroplasty, 2022, 37: S657－S663.

[174] García-Oltra E, Bori G, Tomas X, et al. Radiological evaluation of acetabular erosion after antibiotic-impregnated polymethylmethacrylate spacer (spacer-g)[J]. J Arthroplasty, 2013, 28: 1021－1024.

[175] Rogers BA, Kuchinad R, Garbedian S, et al. Cement augmentation of the acetabulum for revision total hip arthroplasty for infection[J]. J Arthroplasty, 2015, 30: 270－271.

[176] Faschingbauer M, Reichel H, Bieger R, et al. Mechanical complications with one hundred and thirty eight (antibiotic-laden) cement spacers in the treatment of periprosthetic infection after total hip arthroplasty[J]. Int Orthop, 2015, 39: 989－994.

[177] Garceau S, Warschawski Y, Sanders E, et al. Impact of hip antibiotic spacer dislocation on final implant position and outcomes[J]. J Arthroplasty, 2019, 34: 2107－2110.

[178] Burastero G, Basso M, Carrega G, et al. Acetabular spacers in 2-stage hip revision: is it worth it? a single-centre retrospective study[J]. Hip Int, 2017, 27: 187－192.

[179] Raspanti F, Zanna L, Sangaletti R, et al. The role of acetabular cement augmentation in 2-stage revision arthroplasty for prosthetic joint infection of the hip[J]. Arch Orthop Trauma Surg, 2024, 144: 5251－5260.

[180] Heckmann ND, Wang JC, Richardson MK, et al. Cemented constrained liners used as an articulating hip spacer for the treatment of chronic prosthetic joint infection[J]. Arthroplast Today, 2024, 29: 101422.

[181] Anagnostakos K, Jung J, Schmid NV, et al. Mechanical complications and reconstruction strategies at the site of hip spacer implantation[J]. Int J Med Sci, 2009, 6: 274－279.

[182] Glenn GT, Apple AE, Mears SC, et al. Articulating hip spacers with a constrained acetabular liner: effect of acetabular bone loss and cementation quality[J]. Antibiotics (Basel), 2023, 12: 9.

[183] Pattyn C, De Geest T, Ackerman P, et al. Preformed gentamicin spacers in two-stage revision hip arthroplasty: functional results and complications[J]. Int Orthop, 2011, 35: 1471－1476.

[184] Puetzler J, Hofschneider M, Gosheger G, et al. Evaluation of time to reimplantation as a risk factor in two-stage

revision with static spacers for periprosthetic knee joint infection[J]. J Orthop Traumatol, 2024, 25: 15.

[185] Citak M, Masri BA, Springer B, et al. Are preformed articulating spacers superior to surgeon-made articulating spacers in the treatment of PJI in TKA? a literature review [J]. Open Orthop J, 2015, 9: 255-261.

[186] Fei Z, Zhang Z, Wang Y, et al. Comparing the efficacy of articulating spacers in two-stage revision for periprosthetic joint infection following total knee arthroplasty: all-cement spacers vs sterilized replanted metal-polyethylene spacers [J]. Int J Gen Med, 2022, 15: 3293-3301.

[187] Hebert CK, Williams RE, Levy RS, et al. Cost of treating an infected total knee replacement[J]. Clin Orthop Relat Res, 1996, 331: 140-145.

[188] Premkumar A, Kolin DA, Farley KX, et al. Projected economic burden of periprosthetic joint infection of the hip and knee in the United States[J]. J Arthroplasty, 2021, 36: 1484-1489. e3.

[189] Brunnekreef J, Hannink G, Malefijt Mde W. Recovery of knee mobility after a static or mobile spacer in total knee infection[J]. Acta Orthop Belg, 2013, 79: 83-89.

[190] Craig A, King SW, van Duren BH, et al. Articular spacers in two-stage revision arthroplasty for prosthetic joint infection of the hip and the knee[J]. EFORT Open Rev, 2022, 7: 137-152.

[191] Wang B, Li M, Wang J, et al. Use of 1.5-stage functional articulating hip spacers for two-stage treatment of hip infection[J]. J Arthroplasty, 2024, 39: 2591-2599. e1.

[192] Rollo G, Logroscino G, Stomeo D, et al. Comparing the use of preformed vs hand-made antibiotic spacer cement in two stages revision of hip periprosthetic infection[J]. J Clin Orthop Trauma, 2020, 11(Suppl 5): S772-S778.

[193] Zhang W, Fang X, Shi T, et al. Cemented prosthesis as spacer for two-stage revision of infected hip prostheses: a similar infection remission rate and a lower complication rate[J]. Bone Jt Res, 2020, 9: 484-492.

[194] Veltman ES, Moojen DJ, Glehr M, et al. Similar rate of infection eradication for functional articulating, prefabricated and custom-made spacers in 2-stage revision of the infected total hip: a literature review[J]. Hip Int, 2016, 26: 319-326.

[195] Veltman ES, Moojen DJF, Poolman RW. Improved patient reported outcomes with functional articulating spacers in two-stage revision of the infected hip[J]. World J Orthop, 2020, 11: 595-605.

[196] Jacobs C, Christensen CP, Berend ME. Static and mobile antibiotic-impregnated cement spacers for the management of prosthetic joint infection[J]. J Am Acad Orthop Surg, 2009, 17: 356-368.

[197] Debbi EM, Rockov ZA, Schroeder IG, et al. Impact of antibiotic-impregnated spacer design in the treatment of periprosthetic hip infection[J]. Arthroplast Today, 2022, 18: 168-172.

[198] Tseng J, Oladipo VA, Acuña AJ, et al. Evaluating modern spacer options and outcomes in revision hip arthroplasty[J]. J Arthroplasty, 2024, 39: S236-S242.

[199] Nahhas CR, Chalmers PN, Parvizi J, et al. Randomized trial of static and articulating spacers for treatment of the infected total hip arthroplasty[J]. J Arthroplasty, 2021, 36: 2171-2177.

[200] Citak M, Masri BA, Springer B, et al. Are preformed articulating spacers superior to surgeon-made articulating spacers in the treatment of PJI in TKA? a literature review [J]. Open Orthop J, 2015, 31: 255-261.

[201] Cabrita HB, Croci AT, Camargo OP, et al. Prospective study of the treatment of infected hip arthroplasties with or without the use of an antibiotic-loaded cement spacer[J]. Clinics (Sao Paulo), 2007, 62: 99-108.

[202] Faschingbauer M, Reichel H, Bieger R, et al. Mechanical complications with one hundred and thirty eight (antibiotic-laden) cement spacers in the treatment of periprosthetic infection after total hip arthroplasty[J]. Int Orthop, 2015, 39: 989-994.

[203] D'Angelo F, Negri L, Zatti G, et al. Two-stage revision surgery to treat an infected hip implant. A comparison between a custom-made spacer and a pre-formed one[J]. Chir Organi Mov, 2005, 90: 271-279.

[204] Kugelman D, Roof M, Egol A, et al. Comparing articulating spacers for periprosthetic joint infection after primary total hip arthroplasty: all-cement versus real-component articulating spacers[J]. J Arthroplasty, 2022, 37: S657-S663.

[205] Jones CW, Selemon N, Nocon A, et al. The influence of spacer design on the rate of complications in two-stage revision hip arthroplasty[J]. J Arthroplasty, 2019, 34: 1201-1206.

[206] Burastero G, Basso M, Carrega G, et al. Acetabular spacers in 2-stage hip revision: is it worth it? a single-centre retrospective study[J]. Hip Int, 2017, 27: 187-192.

[207] Grosso MJ, Kozaily E, Cacciola G, et al. Characterizing femoral and acetabular bone loss in two-stage revision total hip arthroplasty for infection[J]. J Arthroplasty, 2021, 36: 311-316.

[208] Li Z, Xu C, Chen J. Articulating spacers: what are available and how to utilize them[J]. Arthroplasty, 2023, 5: 22.

[209] Wu B, Su J, Zhang Z, et al. Prosthetic spacers in two-stage revision for knee periprosthetic joint infection achieve better function and similar infection control[J]. Bone Jt Res, 2024, 13: 306-314.

[210] Schneider AM, Holzmeister AM, Frazzetta J, et al. New primary total knee arthroplasty components versus other contemporary types of spacers for the treatment of chronic periprosthetic knee infection with a two-stage protocol[J].

Orthopedics，2022，45：109－115.

[211] Roof MA，Baylor JL，Bernstein BJ，et al. Comparing the efficacy of articulating spacer constructs for knee periprosthetic joint infection eradication：all-cement vs real-component spacers[J]. J Arthroplasty，2021，36：S320－S327.

[212] Fei Z，Zhang Z，Wang Y，et al. Comparing the efficacy of articulating spacers in two-stage revision for periprosthetic joint infection following total knee arthroplasty：all-cement spacers vs sterilized replanted metal-polyethylene spacers [J]. Int J Gen Med，2022，15：3293－3301.

[213] Guild GN 3rd，Wu B，Scuderi GR. Articulating vs. static antibiotic impregnated spacers in revision total knee arthroplasty for sepsis：a systematic review[J]. J Arthroplasty，2014，29：558－563.

[214] Spivey JC，Guild GN 3rd，Scuderi GR. Use of articulating spacer technique in revision total knee arthroplasty complicated by sepsis：a systematic meta-analysis [J]. Orthopedics，2017，40：212－220.

[215] Ding H，Yao J，Chang W，et al Comparison of the efficacy of static versus articular spacers in two-stage revision surgery for the treatment of infection following total knee arthroplasty：a meta-analysis [J]. J Orthop Surg Res，2017，12：151.

[216] Pivec R，Naziri Q，Issa K，et al. Systematic review comparing static and articulating spacers used for revision of infected total knee arthroplasty [J]. J Arthroplasty，2014，29：553－557. e1.

[217] Voleti PB，Baldwin KD，Lee GC. Use of static or articulating spacers for infection following total knee arthroplasty[J]. J Bone Joint Surg Am，2013，95：1594－1599.

[218] Nahhas CR，Chalmers PN，Parvizi J，et al. A randomized trial of static and articulating spacers for the treatment of infection following total knee arthroplasty[J]. J Bone Joint Surg Am，2020，102：778－787.

[219] Rossi SMP，Medetti M，Perticarini L，et al. Customized intraoperatively molded articulating cement spacers for two-stage revisions TKA with major bone defects [J]. Eur J Orthop Surg Traumatol，2021，31：1121－1128.

[220] Corona PS，Vicente M，Carrera L，et al. Current actual success rate of the two-stage exchange arthroplasty strategy in chronic hip and knee periprosthetic joint infection [J]. Bone Jt J，2020，102B：1682－1688.

[221] Tan TL，Goswami K，Kheir MM，et al. Surgical treatment of chronic periprosthetic joint infection：fate of spacer exchanges[J]. J Arthroplasty，2019，34：2085－2090. e1.

[222] Baecker H，Frieler S，Geßmann J，et al. Three-stage revision arthroplasty for the treatment of fungal periprosthetic joint infection：outcome analysis of a novel treatment algorithm：a prospective study[J]. Bone Jt Open，2021，2：671－678.

[223] Boelch SP，Jakuscheit A，Luedemann M，et al. Do not exchange the spacer during staged TKA exchange [J]. J Orthop，2020，23：41－45.

[224] Cabo J，Euba G，Saborido A，et al. Clinical outcome and microbiological findings using antibiotic-loaded spacers in two-stage revision of prosthetic joint infections[J]. J Infect，2011，63：23－31.

[225] Çağlar Ö，Tokgözoğlu M，Akgün RC，et al. Low-dose vancomycin loaded cement spacer for two-stage revision of infected total hip arthroplasty[J]. Jt Dis Relat Surg，2020，31：449－455.

[226] Clemente A，Cavagnaro L，Russo A，et al. Spacer exchange in persistent periprosthetic joint infection：microbiological evaluation and survivorship analysis [J]. Arch Orthop Trauma Surg，2023，143：1361－1370.

[227] Frank BJH，Simon S，Aichmair A，et al. Clinical impact of microbiological results in two-stage revision arthroplasty with spacer exchange [J]. Arch Orthop Trauma Surg，2023，143：4741－4754.

[228] George J，Miller EM，Curtis GL，et al. Success of two-stage reimplantation in patients requiring an interim spacer exchange[J]. J Arthroplasty，2018，33：S228－S232.

[229] Hipfl C，Winkler T，Janz V，et al. Management of chronically infected total knee arthroplasty with severe bone loss using static spacers with intramedullary rods [J]. J Arthroplasty，2019，34：1462－1469.

[230] Kheir MM，Tan TL，Gomez MM，et al. Patients with failed prior two-stage exchange have poor outcomes after further surgical intervention[J]. J Arthroplasty，2017，32：1262－1265.

[231] Klemt C，Smith EJ，Tirumala V，et al. Outcomes and risk factors associated with 2-stage reimplantation requiring an interim spacer exchange for periprosthetic joint infection [J]. J Arthroplasty，2021，36：1094－1100.

[232] Kozaily E，Tan TL，Yacovelli S，et al. Interim spacer exchange for treatment of periprosthetic joint infection：almost half the patients subsequently fail[J]. J Arthroplasty，2022，37：150－155.

[233] Perry KI，Sproul RC，Sierra RJ，et al. High rate of positive cultures in patients referred with antibiotic spacers as part of 2-Stage exchange [J]. J Arthroplasty，2018，33：2230－2233.

[234] Pignatti G，Nitta S，Rani N，et al. Two stage hip revision in periprosthetic infection：results of 41 cases [J]. Open Orthop J，2010，4：193－200.

[235] Schnetz M，Ewald L，Jakobi T，et al. Use of hinged implants for multi-stage revision knee arthroplasty for severe periprosthetic joint infection：remission rate and outcomes after a minimum follow-up of five years[J]. J Arthroplasty，2025，40：218－226. e1.

[236] Springorum HR，Baier C，Maderbacher G，et al. Periprosthetic joint infections of the knee-comparison of different treatment algorithms[J]. J Clin Med，2024，13：3718.

[237] Staats K, Boehler C, Frenzel S, et al. Failed two-stage exchange: factors leading to unachievable endoprosthetic reconstruction after multiple revision surgeries[J]. J Arthroplasty, 2018, 33: 195－199.

[238] Tsai ML, Herng-Shou Hsu A, et al. Optimal reimplantation timing in two-stage exchange for periprosthetic joint infection: an observative cohort study in Asian population [J]. BMC Musculoskelet Disord, 2024, 25: 28.

[239] Vielgut I, Schwantzer G, Leithner A, et al. Successful two-stage exchange arthroplasty for periprosthetic infection following total knee arthroplasty: the impact of timing on eradication of infection[J]. Int J Med Sci, 2021, 18: 1000－1006.

[240] Wichern EM, Zielinski MR, Ziemba-Davis M, et al. Contemporary 2-Stage treatment of periprosthetic hip infection with evidence-based standardized protocols yields excellent results: caveats and recommendations [J]. J Arthroplasty, 2020, 35: 2983－2995.

[241] Ascione T, Balato G, Festa E, et al. Ideal timing of reimplantation in patients with periprosthetic knee infection undergoing 2-Stage exchange: a diagnostic scoring system [J]. J Bone Joint Surg Am, 2024, 106: 984－991.

[242] Gomez MM, Tan TL, Manrique J, et al. The fate of spacers in the treatment of periprosthetic joint infection[J]. J Bone Joint Surg Am, 2015, 97: 1495－1502.

[243] Jaubert M, Le Baron M, Jacquet C, et al. Failure analysis of articulating polymethyl methacrylate spacers in two-stage revision total hip arthroplasty[J]. Bone Jt Open, 2022, 3: 485－494.

[244] Chang MW, Wu CT, Yen SH, et al. Influence of the type of bone cement used in two-stage exchange arthroplasty for chronic periarticular joint infection on the spacer replacement and reinfection rate[J]. J Clin Med, 2023, 12: 600.

[245] Yang FS, Lu YD, Wu CT, et al. Mechanical failure of articulating polymethylmethacrylate (PMMA) spacers in two-stage revision hip arthroplasty: the risk factors and the impact on interim function[J]. BMC Musculoskelet Disord, 2019, 20: 372.

[246] Kheir MM, Tan TL, Gomez MM, et al. Patients with failed prior two-stage exchange have poor outcomes after further surgical intervention[J]. J Arthroplasty, 2017, 32: 1262－1265.

[247] Kalra KP, Lin KK, Bozic KJ, et al. Repeat 2-stage revision for recurrent infection of total hip arthroplasty [J]. J Arthroplasty, 2010, 25: 880－884.

[248] Azzam K, McHale K, Austin M, et al. Outcome of a second two-stage reimplantation for periprosthetic knee infection[J]. Clin Orthop Relat Res, 2009, 467: 1706－1714.

[249] Brown TS, Fehring KA, Ollivier M, et al. Repeat two-stage exchange arthroplasty for prosthetic hip re-infection [J]. Bone Joint J, 2018, 100B: 1157－1161.

[250] Mortazavi SM, O'Neil JT, Zmistowski B, et al. Repeat 2-stage total exchange for infected total hip arthroplasty: a viable option[J]. J Arthroplasty, 2012, 27: 923－926. e1.

[251] Pagnano MW, Trousdale RT, Hanssen AD. Outcome after reinfection following reimplantation hip arthroplasty[J]. Clin Orthop Relat Res, 1997: 192－204.

[252] Fehring KA, Abdel MP, Ollivier M, et al. Repeat two-stage exchange arthroplasty for periprosthetic knee infection is dependent on host grade[J]. J Bone Joint Surg Am, 2017, 99: 19－24.

[253] Khanna V, Tushinski DM, Soever LJ, et al. Above knee amputation following total knee arthroplasty: when enough is enough[J]. J Arthroplasty, 2015, 30: 658－662.

[254] Juryn MS, Ekhtiari S, Wolfstadt JI, et al. Above-knee amputation following chronically infected total knee arthroplasty: patient-reported satisfaction and functional outcomes[J]. J Arthroplasty, 2024, 40: 486－493. e2.

[255] Son MS, Lau E, Parvizi J, et al. What are the frequency, associated factors, and mortality of amputation and arthrodesis after a failed infected TKA[J]. Clin Orthop Relat Res, 2017, 475: 2905－2913.

[256] Schnetz M, Maluki R, Ewald L, et al. Above-knee amputation shows higher complication and mortality rates in line with lower functional outcome compared to knee arthrodesis in severe periprosthetic joint infection[J]. Bone Joint J, 2024, 106B: 669－679.

[257] Robinson M, Piponov HI, Ormseth A, et al. Knee arthrodesis outcomes after infected total knee arthroplasty and failure of two-stage revision with an antibiotic cement spacer[J]. J Am Acad Orthop Surg Glob Res Rev, 2018, 2: e077.

[258] Khan N, Parmar D, Ibrahim MS, et al. Outcomes of repeat two-stage exchange hip arthroplasty for prosthetic joint infection[J]. Bone Joint J, 2019, 101B(Suppl B): 110－115.

[259] Gomez MM, Tan TL, Manrique J, et al. The fate of spacers in the treatment of periprosthetic joint infection[J]. J Bone Joint Surg Am, 2015, 97: 1495－1502.

[260] Backe Jr HA, Wolff DA, Windsor RE. Total knee replacement infection after 2-stage reimplantation: results of subsequent 2-stage reimplantation[J]. Clin Orthop Relat Res, 1996: 125－131.

[261] Carr JB 2nd, Werner BC, Browne JA. Trends and outcomes in the treatment of failed septic total knee arthroplasty: comparing arthrodesis and above-knee amputation [J]. J Arthroplasty, 2016, 31: 1574－1577.

[262] George J, Newman JM, Caravella JW, et al. Predicting functional outcomes after above knee amputation for infected total knee arthroplasty[J]. J Arthroplasty, 2017, 32: 532－536.

[263] Sambri A, Bianchi G, Parry M, et al. Is arthrodesis a

reliable salvage option following two-stage revision for suspected infection in proximal tibial replacements? a multi-institutional study[J]. J Knee Surg, 2019, 32: 911－918.

[264] Rodriguez-Merchan EC. Knee fusion or above-the-knee amputation after failed two-stage reimplantation total knee arthroplasty[J]. Arch Bone Jt Surg, 2015, 3: 241－243.

[265] Hungerer S, Kiechle M, von Rüden C, et al. Knee arthrodesis versus above-the-knee amputation after septic failure of revision total knee arthroplasty: comparison of functional outcome and complication rates[J]. BMC Musculoskelet Disord, 2017, 18: 443.

[266] Steinicke AC, Schwarze J, Gosheger G, et al. Repeat two-stage exchange arthroplasty for recurrent periprosthetic hip or knee infection: what are the chances for success[J]. Arch Orthop Trauma Surg, 2023, 143: 1731－1740.

[267] Siqueira MB, Saleh A, Klika AK, et al. Chronic suppression of periprosthetic joint infections with oral antibiotics increases infection-free survivorship[J]. J Bone Joint Surg Am, 2015, 97: 1220－1232.

[268] Mousavian A, Sabzevari S, Ghiasi S, et al. Amputation as a complication after total knee replacement, is it a real concern to be discussed? A systematic review[J]. Arch Bone Jt Surg, 2021, 9: 9－21.

[269] Coden G, Bartashevskyy M, Berliner Z, et al. Modular knee arthrodesis as definitive treatment for periprosthetic infection, bone loss, and failure of the extensor mechanism after total knee arthroplasty[J]. Arthroplast Today, 2024, 25: 101261.

[270] Mozella AP, da Palma IM, de Souza AF, et al. Amputation after failure or complication of total knee arthroplasty: prevalence, etiology and functional outcomes[J]. Rev Bras Ortop, 2013, 48: 406－411.

[271] Alvand A, Grammatopoulos G, de Vos F, et al. Clinical outcome of massive endoprostheses used for managing periprosthetic joint infections of the hip and knee[J]. J Arthroplasty, 2018, 33: 829－834.

[272] Bose WJ, Gearen PF, Randall JC, et al. Long-term outcome of 42 knees with chronic infection after total knee arthroplasty[J]. Clin Orthop Relat Res, 1995: 285－296.

[273] Bengtson S, Knutson K. The infected knee arthroplasty. A 6-year follow-up of 357 cases[J]. Acta Orthop Scand, 1991, 62: 301－311.

[274] Chen AF, Kinback NC, Heyl AE, et al. Better function for fusions versus above-the-knee amputations for recurrent periprosthetic knee infection[J]. Clin Orthop Relat Res, 2012, 470: 2737－2745.

[275] Kalore NV, Gioe TJ, Singh JA. Diagnosis and management of infected total knee arthroplasty[J]. Open Orthop J, 2011, 5: 86－91.

[276] Chalmers BP, Matrka AK, Sems SA, et al. Two-stage arthrodesis for complex, failed, infected total knee arthroplasty[J]. Bone Joint J, 2020, 102B(Suppl A): 170－175.

[277] Mohamed NS, Etcheson JI, Wilkie WA, et al. Two-stage exchange using a short intramedullary nail for treatment of periprosthetic knee infections: a technique worth questioning[J]. J Knee Surg, 2021, 34: 1322－1328.

[278] Rao MC, Richards O, Meyer C, et al. Knee stabilisation following infected knee arthroplasty with bone loss and extensor mechanism impairment using a modular cemented nail[J]. Knee, 2009, 16: 489－493.

[279] Brown NM, Balkissoon R, Saltzman BM, et al. Knee arthrodesis with an intramedullary antegrade rod as a salvage procedure for the chronically infected total knee arthroplasty[J]. J Am Acad Orthop Surg Glob Res Rev, 2020, 4: e2000082－6.

[280] Matsumoto T, Ishida K, Tsumura N, et al. Treatment of 50 deep infections after total knee arthroplasty[J]. Orthopedics, 2015, 38: e529－e535.

[281] Fitzgerald SJ, Hanssen AD. Surgical techniques for staged revision of the chronically infected total knee arthroplasty[J]. Surg Technol Int, 2011, 21: 204－211.

[282] Berend KR, Lombardi Jr AV, Morris MJ, et al. Two-stage treatment of hip periprosthetic joint infection is associated with a high rate of infection control but high mortality[J]. Clin Orthop Relat Res, 2013, 471: 510－518.

[283] Chalmers BP, Mabry TM, Abdel MP, et al. Two-stage revision total hip arthroplasty with a specific articulating antibiotic spacer design: reliable periprosthetic joint infection eradication and functional improvement[J]. J Arthroplasty, 2018, 33: 3746－3753.

[284] Zmistowski B, Fedorka CJ, Sheehan E, et al. Prosthetic joint infection caused by gram-negative organisms[J]. J Arthroplasty, 2011, 26(Suppl 6): 104－108.

[285] Gooding CR, Masri BA, Duncan CP, et al. Durable infection control and function with the PROSTALAC spacer in two-stage revision for infected knee arthroplasty[J]. Clin Orthop Relat Res, 2011, 469: 985－993.

[286] Edelstein AI, Okroj KT, Rogers T, et al. Nephrotoxicity after the treatment of periprosthetic joint infection with antibiotic-loaded cement spacers[J]. J Arthroplasty, 2018, 33: 2225－2229.

[287] Samelis PV, Papagrigorakis E, Sameli E, et al. Current concepts on the application, pharmacokinetics and complications of antibiotic-loaded cement spacers in the treatment of prosthetic joint infections[J]. Cureus, 2022, 14: e20968.

[288] Slane J, Gietman B, Squire M. Antibiotic elution from acrylic bone cement loaded with high doses of tobramycin and vancomycin[J]. J Orthop Res, 2018, 36: 1078－1085.

[289] Tsai SW, Mu W, Parvizi J. Culture-negative periprosthetic joint infections: do we have an issue[J]. J Clin Orthop Trauma, 2024, 52: 102430.

[290] Anagnostakos K. Therapeutic use of antibiotic-loaded bone

cement in the treatment of hip and knee joint infections[J]. J Bone Jt Infect, 2017, 2: 29－37.

[291] Yang C, Wang J, Yin Z, et al. A sophisticated antibiotic-loading protocol in articulating cement spacers for the treatment of prosthetic joint infection: a retrospective cohort study[J]. Bone Joint Res, 2019, 8: 526－534.

[292] Rogers BA, Middleton FR, Shearwood-Porter N, et al. Does cyclical loading affect the elution of antibiotics from articulating cement knee spacers[J]. J Bone Joint Surg Br, 2011, 93: 914－920.

[293] Springer BD, Lee GC, Osmon D, et al. Systemic safety of high-dose antibiotic-loaded cement spacers after resection of an infected total knee arthroplasty[J]. Clin Orthop Relat Res, 2004: 47－51.

[294] Dagneaux L, Limberg AK, Osmon DR, et al. Renal toxicity associated with resection and spacer insertion for chronic hip PJI[J]. J Arthroplasty, 2021, 36: 3289－3293.

[295] Menge TJ, Koethe JR, Jenkins CA, et al. Acute kidney injury after placement of an antibiotic-impregnated cement spacer during revision total knee arthroplasty [J]. J Arthroplasty, 2012, 27: 1221－1227. e1－2.

[296] Holubar M, Meng L, Alegria W, et al. Bacteremia due to methicillin resistant staphylococcus aureus: an update on new therapeutic approaches[J]. Infect Dis Clin North Am, 2020, 34: 849－861.

[297] Chang Y, Chen WC, Hsieh PH, et al. In vitro activities of daptomycin-vancomycin- and teicoplanin-loaded polymethylmethacrylate against methicillin-susceptible, methicillin-resistant, and vancomycin-intermediate strains of staphylococcus aureus [J]. Antimicrob Agents Chemother, 2011, 55: 5480－5484.

[298] Park SJ, Song EK, Seon JK, et al. Comparison of static and mobile antibiotic-impregnated cement spacers for the treatment of infected total knee arthroplasty [J]. Int Orthop, 2010, 34: 1181－1186.

[299] Harper KD, Incavo SJ. Drug reaction with eosinophilia and systemic symptoms syndrome after total knee arthroplasty infection and placement of antibiotic spacer[J]. Arthroplast Today, 2019, 5: 148－151.

[300] Williams B, Hanson A, Sha B. Diffuse desquamating rash following exposure to vancomycin-impregnated bone cement [J]. Ann Pharmacother, 2014, 48: 1061－1065.

[301] Nelson SB, Pinkney JA, Chen AF, et al. Periprosthetic joint infection: current clinical challenges[J]. Clin Infect Dis, 2023, 77: e34－e45.

[302] Ong KL, Kurtz SM, Lau E, et al. Prosthetic joint infection risk after total hip arthroplasty in the medicare population [J]. J Arthroplasty, 2009, 24(Suppl): 105－109.

[303] Kurtz SM, Lau E, Watson H, et al. Economic burden of periprosthetic joint infection in the United States[J]. J Arthroplasty, 2012, 27: 61－65. e1.

[304] Lazic I, Scheele C, Pohlig F, et al. Treatment options in PJI—is two-stage still gold standard[J]. J Orthop, 2021, 23: 180－184.

[305] Kildow BJ, Della-Valle CJ, Springer BD. Single vs 2-stage revision for the treatment of periprosthetic joint infection [J]. J Arthroplasty, 2020, 35: S24－S30.

[306] Choo KJ, Austin M, Parvizi J. Irrigation and debridement, modular exchange, and implant retention for acute periprosthetic joint infection after total knee arthroplasty [J]. JBJS Essent Surg Tech, 2019, 9: e38. 1－e38. 2.

[307] Fehring KA, Curtin BM, Springer BD, et al. One-stage periprosthetic joint infection Reimbursement-Is it worth the effort[J]. J Arthroplasty, 2019, 34: 2072－2074.

[308] Berbari EF, Marculescu C, Sia I, et al. Culture-negative prosthetic joint infection[J]. Clin Infect Dis, 2007, 45: 1113－1119.

[309] Kalbian I, Park JW, Goswami K, et al. Culture-negative periprosthetic joint infection: prevalence, aetiology, evaluation, recommendations, and treatment [J]. Int Orthop, 2020, 44: 1255.

[310] Yoon HK, Cho SH, Lee DY, et al. A review of the literature on culture-negative periprosthetic joint infection: epidemiology, diagnosis and treatment[J]. Knee Surg Relat Res, 2017, 29: 155－164.

[311] Li H, Ni M, Li X, et al. Two-stage revisions for culture-negative infected total knee arthroplasties: a five-year outcome in comparison with one-stage and two-stage revisions for culture-positive cases [J]. J Orthop Sci, 2017, 22: 306－312.

[312] Anagnostakos K, Kelm J, Schmitt E, et al. Fungal periprosthetic hip and knee joint infections clinical experience with a 2-stage treatment protocol [J]. J Arthroplasty, 2012, 27: 293－298.

[313] Tan TL, Kheir MM, Shohat N, et al. Culture-negative periprosthetic joint infection: an update on what to expect [J]. JBJS Open Access, 2018, 3: e0060.

[314] Choi HR, Kwon YM, Freiberg AA, et al. Periprosthetic joint infection with negative culture results: clinical characteristics and treatment outcome[J]. J Arthroplasty, 2013, 28: 899－903.

[315] Kang JS, Shin EH, Roh TH, et al. Long-term clinical outcome of two-stage revision surgery for infected hip arthroplasty using cement spacer: culture negative versus culture positive[J]. J Orthop Surg (Hong Kong), 2018, 26: 2309499017754095.

[316] Xu Z, Huang C, Lin Y, et al. Clinical outcomes of culture-negative and culture-positive periprosthetic joint infection: similar success rate, different incidence of complications [J]. Orthop Surg, 2022, 14: 1420－1427.

[317] Kim YH, Park JW, Kim JS, et al. The outcome of infected total knee arthroplasty: culture-positive versus culture-

negative[J]. Arch Orthop Trauma Surg, 2015, 135: 1459－1467.

[318] Dedeogullari ES, Caglar O, Danisman M, et al. Low dose vancomycin-loaded spacers for two-stage revision knee arthroplasty: high success, low toxicity[J]. Knee, 2023, 40: 63－70.

[319] Corró S, Vicente M, Rodríguez-Pardo D, et al. Vancomycin-gentamicin prefabricated spacers in 2-Stage revision arthroplasty for chronic hip and knee periprosthetic joint infection: insights into reimplantation microbiology and outcomes[J]. J Arthroplasty, 2020, 35: 247－254.

[320] Yang C, Wang J, Yin Z, et al. A sophisticated antibiotic-loading protocol in articulating cement spacers for the treatment of prosthetic joint infection: a retrospective cohort study[J]. Bone Joint Res, 2019, 8: 526－534.

[321] van den Kieboom J, Tirumala V, Box H, et al. One-stage revision is as effective as two-stage revision for chronic culture-negative periprosthetic joint infection after total hip and knee arthroplasty[J]. Bone Joint J, 2021, 103B: 515－521.

[322] Santoso A, Park KS, Shin YR, et al. Two-stage revision for periprosthetic joint infection of the hip: culture-negative versus culture-positive infection[J]. JOrthop, 2018, 15: 391－395.

[323] Wang J, Wang Q, Shen H, et al. Comparable outcome of culture-negative and culture-positive periprosthetic hip joint infection for patients undergoing two-stage revision[J]. Int Orthop, 2018, 42: 469－477.

[324] Huang R, Hu CC, Adeli B, et al. Culture-negative periprosthetic joint infection does not preclude infection control[J]. Clin Orthop Relat Res, 2012, 470: 2717－2723.

[325] Mortazavi SM, Vegari D, Ho A, et al. Two-stage exchange arthroplasty for infected total knee arthroplasty: predictors of failure[J]. Clin Orthop Relat Res, 2011, 469: 3049－3054.

[326] Malekzadeh D, Osmon DR, Lahr BD, et al. Prior use of antimicrobial therapy is a risk factor for culture-negative prosthetic joint infection[J]. Clin Orthop Relat Res, 2010, 468: 2039－2045.

[327] Schwarzkopf R, Oh D, Wright E, et al. Treatment failure among infected periprosthetic patients at a highly specialized revision TKA referral practice[J]. Open Orthop J, 2013, 7: 264－271.

[328] Koo KH, Yang JW, Cho SH, et al. Impregnation of vancomycin, gentamicin, and cefotaxime in a cement spacer for two-stage cementless reconstruction in infected total hip arthroplasty[J]. J Arthroplast, 2001, 16: 882－892.

[329] Ronan EM, Ruff G, Ashkenazi I, et al. The impact of culture negativity on the outcomes of revision total knee arthroplasty for chronic PJI[J]. Microorganisms, 2024, 12: 1384.

[330] Ibrahim MS, Twaij H, Haddad FS. Two-stage revision for the culture-negative infected total hip arthroplasty: a comparative study[J]. Bone Joint J, 2018, 100B: 3－8.

[331] Lu H, Wang W, Xu H, et al. Efficacy and safety of two-stage revision for patients with culture-negative versus culture-positive periprosthetic joint infection: a single-center retrospective study[J]. BMC Musculoskelet Disord, 2024, 25: 160.

[332] Chalmers BP, Mabry TM, Abdel MP, et al. Two-stage revision total hip arthroplasty with a specific articulating antibiotic spacer design: reliable periprosthetic joint infection eradication and functional improvement[J]. J Arthroplasty, 2018, 33: 3746－3753.

[333] Rodriguez J, Perez Alamino L, Garabano G, et al. Two-stage treatment of chronic periprosthetic knee infections with the use of gentamicin-articulated spacers: success rate and predictors of failure at the minimum seven-year follow-up[J]. Arthroplast Today, 2023, 23: 101177.

[334] Nahhas CR, Chalmers PN, Parvizi J, et al. A randomized trial of static and articulating spacers for the treatment of infection following total knee arthroplasty[J]. J Bone Joint Surg Am, 2020, 102: 778－787.

[335] Li H, Ni M, Li X, et al. Two-stage revisions for culture-negative infected total knee arthroplasties: a five-year outcome in comparison with one-stage and two-stage revisions for culture-positive cases[J]. J Orthop Sci, 2017, 22: 306－312.

涂层植入物

40

Pablo Sanz-Ruiz，Sean B. Sequeira，Theofilos Karachalios，Daniele De Meo，Humaid Al-Farii，Seung-Hoon Baek，Francisco Baixauli，Ricardo Alzate Chacon，Pawel Chodor，Simon Coffey，Pablo S. Corona，Francisco Cuadrado，Pierluigi Cuomo，Gérard Giordano，Yusuf O. Hasan，Vikash Kapoor，Shunsuke Kawano，Alexandros Koskiniotis，Vijay Kumar，Michael A. Mont，Boopalan Ramasamy，Jonathan D. Stevenson，Luigi Zagra

问题 1：在接受大型骨科手术的患者中，使用银涂层植入物能否降低手术部位感染或假体周围关节感染的发生率？

Pablo Sanz-Ruiz，Francisco Baixauli，Pierluigi Cuomo，Gérard Giordano，Shunsuke Kawano，Boopalan Ramasamy，Vikash Kapoor，Pablo Corona，Yusuf O. Hasan

【回答/建议】 是。研究显示，在肿瘤性或感染性骨科手术中，当需要使用巨型假体进行重建时，使用银涂层植入物能降低手术部位感染或假体周围关节感染（SSI/PJI）的发生率。

【证据等级】 中等。

【代表投票】 同意 76.2%，不同意 17.4%，弃权 6.5%（中等共识：明显多数支持）。

依　据

在骨科肿瘤学、复杂的翻修手术或创伤手术中，巨型假体的使用日益增加，导致与这些植入物相关的感染率急剧上升[1]。此风险远高于标准重建手术中所观察到的风险[2]。鉴于治疗的复杂性、相关的发病率和病死率，以及沉重的经济负担，涉及巨型假体的感染需要特别考量。目前已研发多种防控方案，用以降低感染风险、抑制细菌在假体大面积金属表面黏附并阻断后续生物膜形成[3]。这些方法包括表面修饰、抗菌涂层和抗菌药物负载水凝胶，且均取得了不同程度的成功。在这些策略中，银离子（Ag^+）涂层因其能防止细菌和真菌定植并阻碍生物膜生长，受到临床广泛关注[4,5]。

不同厂商采用多种技术为植入物涂覆银离子[5]。这些技术范围广泛：包括先涂覆一层薄银层（10～15 μm），随后再涂覆 0.2 μm 的金（Au）涂层以调节银离子释放（如 MUTARS®，Implantcast）[6]；或采用由厚度约 1 cm 的银层与 TiAg20N 结合而成的双层结构（如 PorAg®，LINK）[7]；另一种方法是在钛（Ti）金属表面进行阳极氧化处理以附着银离子，产生含有无定形二氧化钛（TiO_2）及储存银的 5 μm 圆形特征（如 AGluna®，Stanmore）[8,9]。虽然有学者认为这些涂层的效能存在差异[10]，但目前尚无证据支持此观点。

首个评估银涂层巨型假体的临床系列研究由 Hardes 等[6]发表，报告了 125 名接受肱骨、股骨及胫骨肿瘤切除后重建的患者，其中 51 名接受了银涂层植入物，PJI 发生率（5.9%）低于未涂层植入物（17.6%）。同样，Donati 等[11]报告，在 68 名肿瘤患者中，38 名使用银涂层植入物者的感染率较低（2.6% 对比未涂层植入物的 10%）。Wafa 等[12]在高风险队列中进一步证实了这些发现，报告银涂层巨型假体的感染率为 11.8%，而标准植入物为 22.4%。

然而，其他研究并未一致地证明此保护作用。Pala 等[13]分析了 187 例肿瘤重建用巨型假体，发现银涂层组与未涂层组的感染率比较差异无统计学意义（6.7% *vs.* 7.2%）。值得注意的是，银涂层植入物主要用于高风险患者。同样，Vicente 等[14]在二期感染性翻修的最大规模系列研究中（包括股骨远端置换、股骨近端置换、全股骨置换、半骨盆重建），报告感染率相似（20% *vs.*

17%)。Parry 等[9]发表的最大规模队列研究(89 例银涂层巨型假体对比 305 例未涂层植入物)亦未发现感染率有显著差异(12.4% *vs*. 7.5%)。然而,他们得出结论,银涂层巨型假体在需要使用巨型假体进行重建的高风险患者中,可能有助于降低感染风险。针对 718 例银涂层巨型假体对比 965 例未涂层植入物的汇总分析显示,银涂层组的 PJI 风险显著降低(11.5% *vs*. 15.5%,$P<0.05$)(图 40-1)[6,9,11-24]。

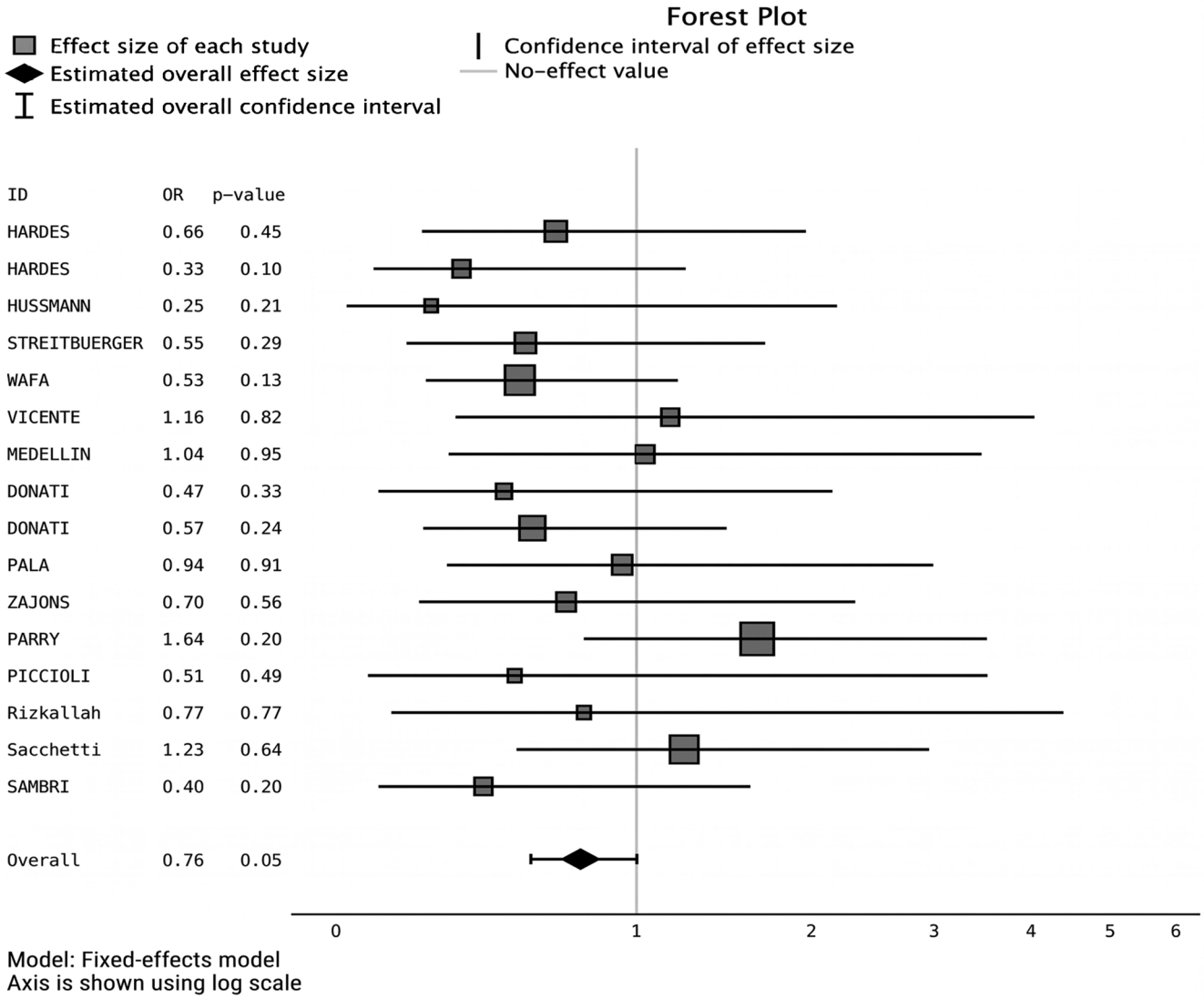

图 40-1 评估银涂层植入物预防感染效果的森林图

除了预防感染外,银涂层植入物还可能在发生 PJI 时提高假体存活率。Wafa 等[12]报告,清创、抗菌治疗并保留植入物(DAIR)程序在 10 例银涂层植入物中有 7 例获得成功,而 16 例未涂层植入物中仅有 6 例成功。Vicente 等[14]并未观察到显著差异(DAIR 成功率为 2/3 *vs*. 3/5)。此外,银涂层植入物似乎能减少对挽救性手术(截肢)的需求。Pala 等[13]报告,在银涂层组的 8 名再次感染患者中仅 1 人需要截肢,而未涂层组的 5 人中有 3 人需要截肢。Parry 等[9]同样观察到较少的截肢数(银涂层植入物 11 例失败病例中有 4 例,对比未涂层植入物 23 例失败病例中有 9 例)。Sambri 等[23]也发现截肢率有显著差异(银涂层植入物 3 例失败中有 1 例,对比未涂层植入物 10 例失败中有 8 例)。

鉴于这些有前景的发现,部分学者已探索将银涂层延伸应用于其他骨科植入物。Kawano 等[25]证实,于非骨水泥髋臼植入物的羟基磷灰石上加入氧化银(Ag_2O)涂层,并不会损害骨整合。同一研究团队[26]发表了 50 例使用银涂层的初次 THA 系列,于至少 5 年的追踪

期内未报告任何因感染或无菌性松动而失败的个案,提示其在预防 PJI 方面具有潜在作用。此外,银涂层关节融合髓钉亦被应用于 TKA 后二期 PJI 治疗失败的个案,Savvidou 等[8,24]和 Wilding 等[27]分别报道感染缓解率为 87.5%(7/8)和 100%(8/8)。然而,仍需进一步研究以确定银涂层植入物在本身感染风险较低的手术中是否有益。

银涂层植入物的一项已知并发症是银质沉着症(argyria),其特征是银微粒于组织中累积,导致局部或全身性皮肤变色。Hardes 等[28]分析了巨型假体周围的局部银浓度,发现其水平远低于毒性阈值。虽然与银暴露相关的全身性并发症仍未获得证实,Glehr 等[29]报告局部变色与全身银浓度之间并无直接相关性,此发现获得 Smolle 等[30]的进一步支持。在接受 MUTARS® 系统治疗的患者中,局部银质沉着症的报告率为 8%～23%[29,30]。因此,术前需将该潜在并发症告知患者。

结　论

大多数已发表的系列研究显示,银涂层巨型假体在肿瘤性及感染性翻修手术中是安全的,且能降低 PJI 风险。此外,该类假体似乎在发生感染时提高假体存活率及 DAIR 的成功率,并减少对挽救性手术(如截肢)的需求。然而,上述关于挽救性手术的结论仍有待更大规模的研究进一步验证。

问题 2:聚维酮碘涂层骨科植入物能否降低假体周围关节感染及手术部位感染的发生率?

Sean B. Sequeira, Humaid Al-Farii, Vijay Kumar, Michael A. Mont

【回答/建议】 现有证据显示,在骨肿瘤和感染性翻修关节置换病例中,碘涂层骨科植入物与较低的浅表和深部感染风险相关。未来仍需样本量更大、随访时间更长的研究,进一步明确其与感染风险的关系。

【证据等级】 有限。

【代表投票】 同意 60%,不同意 24.4%,弃权 15.6%(低度共识:多数支持)。

依　据

PJI 是初次或关节翻修术后严重的并发症,会大幅升高患者致残与死亡风险。PJI 通常与细菌黏附于植入物表面及生物膜形成有关。生物膜是由病原体及微生物细胞组成的结构,这些细胞与富含多糖、生物聚合物、蛋白质、磷壁酸、脂质及胞外 DNA 的细胞外基质紧密结合,从而得以存活及繁殖。生物膜黏附于关节置换组件需经历 4 个阶段:细胞黏附、细胞聚集、生物膜成熟及细胞脱离。

在生物膜形成的第一阶段,细菌以可逆方式附着于生物材料表面[31-33]。此可逆性源于外部环境特性,包括 pH 值、组成及温度等[34,35]。如附着成功,这些黏附可进一步繁衍形成微菌落[36,37]。微菌落建立后,细菌菌落单位会吸引更多养分并向生物材料装置的周边扩散[38-41]。随着菌落获取更多养分并进一步扩散,感染自然恶化,直至遇到阻止其继续生长与繁殖的环境压力。

数十年前,Anthony Gristina 提出了“表面争夺战(race for the surface)”假说,描述人体内假体装置或植入物表面的定植是微生物与宿主细胞之间的一场“竞赛”[42]。哪一组细胞先占据植入物表面,便很可能永久留存于该处。该理论既可阐释哪些环境及特性容易促成生物膜形成,也为阻止病原体在假体组件表面定植提供了理论依据。

植入物表面类型可显著影响 PJI 发生的概率与严重程度。植入物表面类型分为两大类:抗菌涂层及表面本身的修饰。抗菌涂层又分为主动涂层及被动涂层。主动涂层释出抗菌剂以主动杀灭细菌,被动涂层则阻止细菌附着或在生物材料表面繁衍。表面本身修饰较少使用,因可能影响假体与宿主组织的整合能力。

关节置换组件上的主动涂层旨在杀灭可形成生物膜的细菌及其他微生物[42]。主动涂层可进一步细分为接触式与释放式机制[43]。接触式主动涂层在表面建立与特定抗菌剂的黏附,协助杀灭微生物。这些材料多为合成材料,例如四级铵化合物,透过电荷不平衡发挥杀菌能力[45]。具体而言,具正电荷的化合物会优先与生物膜外层细菌带负电荷的磷脂膜结合。这种结合作用会破坏微生物细胞膜并导致细菌死亡。天然四级铵化合物亦

可获得，例如抗菌肽及抗菌效应肽杀菌剂[41-50]。抗菌肽与抗菌效应肽是可启动一系列化学反应导致细菌死亡的肽类群组。Onaizi 等[51]对抗菌肽用于医疗植入物抗菌涂层进行了评估，证实抗菌肽具有广泛的抗微生物杀伤潜力。

释放式机制是描述具有杀菌剂载体的系统，可随时间以释控方式洗脱。此类涂层可由水凝胶、陶瓷或聚电解质多层膜制成。一项新技术将银阳离子与阴离子与高度氧化碘结合[52]。另有一项新型技术采用由高分子基质构成的低分子量治疗载体，可负载多种抗菌药物[53]。此外，抗菌药物等抗菌药物可借助控释结构实现包封，按照预设节奏向生物膜部位洗脱、释放药物。以 TYRX 抗菌敷料为例，该产品为可吸收抗菌包裹材料，能够向生物膜形成部位持续释放抗菌药物。一项纳入 500 例高感染风险心脏手术患者的研究显示，该敷料可释放米诺环素与利福平，与对照组相比可将感染率降低 90%[54]。

被动型涂层不会向生物膜释放杀菌药物，其作用机制是阻止细菌黏附于假体装置与组件。二氧化钛紫外光改性涂层是典型的被动涂层，该涂层可抑制细菌黏附，且不会对骨整合产生负面影响[55]。高分子涂层同样可用于骨科植入物表面改性，以阻断细菌黏附。例如亲水性聚甲基丙烯酸、聚环氧乙烷、抗蛋白吸附聚乙二醇，均已被证实能够减少生物膜形成过程中的细菌附着[56,57]。现有文献证实，白蛋白[58]、水凝胶[59-61]、氮化硅陶瓷[62,63]等其他有机复合涂层，均可有效降低骨科术后感染发生率。

碘涂层植入物近年备受关注，作为降低关节置换术后 PJI 发生率及再手术率的方法。碘是甲状腺功能所需的重要元素，亦属较重的元素之一。它常与聚维酮配对形成聚维酮碘，是手术室广泛使用的消毒剂。碘一般不易诱发抗菌耐药性，使其成为植入物颇具吸引力的消毒剂及涂层选项。碘涂层假体通常是在氧化膜上结合聚维酮碘电解质作为涂层。

碘涂层通常应用于 Ti-6Al-4V 钛合金植入物，可有效降低感染率。例如，Inoue 等[64]开展的体内实验证实，相较于未涂层对照钛材表面，碘涂层钛表面的活菌活性显著更低。另一项家兔模型研究验证了碘涂层外固定螺钉的应用效果，发现碘涂层螺钉可更明显减轻钉道感染与炎症反应[65]。此外，该研究同时发现，碘涂层能够提升螺钉的骨传导性能。Miwa 等[66]亦评估了碘涂层膝关节置换物用于恶性骨肿瘤切除后的感染发生率。该研究共纳入 302 例患者，其中 33 例（10.9%）发生 SSI。研究最终得出结论：相比无涂层假体，碘涂层假体可降低 PJI 的发生风险（$OR = 0.29$，$P = 0.039$）。

数项前瞻性队列研究分析了使用碘涂层假体相比未涂层植入物后的感染发生率。一项关于碘涂层植入物用于 SSI 预防及治疗的前瞻性临床研究发现，即便针对免疫功能低下患者，该类假体感染发生率仍较低，且术后感染程度更轻、更易控制[67]。另一项研究分析了碘涂层巨型假体在预防及治疗深层 PJI 方面的影响[67]。在 2008 年 7 月—2013 年 5 月，47 名患有恶性骨肿瘤或化脓性关节炎合并骨髓炎的患者接受了碘涂层巨型假体治疗。作者发现，平均随访 30.1 个月后，47 名患者中只有 1 例发生 SSI，仅通过抗菌治疗即痊愈；此外，甲状腺功能测试结果显示无患者出现甲状腺功能异常。Kabata 等[68]亦进行了一项临床试验，评估碘支持植入物对复杂初次、翻修或感染性关节置换术后感染率的影响。随访 33 个月后，28 例患者共 30 个关节均未出现临床感染征象，甲状腺功能维持稳定；随访期内未发现假体松动或内置物相关并发症。上述研究数据表明，碘涂层植入物可作为感染性关节置换病例防治感染的可靠方案。

如前所述，这些涂层假体组件普遍存在细胞毒性顾虑——若它们对细菌与生物膜的黏附及繁衍有害，亦可能对宿主细胞及骨整合有害。Ueoka 等[69]在大鼠模型中评估碘涂层钛植入物的抗菌活性，证实了细菌活力与存活率的减低，但仍留下有关此类植入物毒性与骨整合的未解问题。铜与锌涂层在减少细菌黏附与生物膜形成方面具有重大潜力，但同样存在对宿主细胞及骨整合的细胞毒性[70-73]。

结 论

骨科及关节置换手术中有多种假体涂层选择可降低生物膜形成与 PJI 的风险。其中银纳米粒子及碘涂层剂已逐步普及，在合适浓度下，能显著降低术后感染发生率。但此类抗菌涂层均存在固有缺陷：大量临床应用后凸显的问题包括细胞毒性、骨整合效果不佳，此外细菌耐药风险亦不容忽视。为持续攻克、预防关节置换术后假体周围关节感染与手术部位感染，仍需进一步研发、优化植入生物材料及假体抗菌涂层，推动其常态化临床应用。

问题 3：是否存在经临床证实、可降低大型骨科手术后临床感染发生率的改良植入物表面？

Theofilos Karachalios，Simon Coffey，Pawel Chodor，Alexandros Koskiniotis

【回答/建议】 体外及动物实验的系统综述表明，新型表面改性和纳米结构骨科植入物兼具抗菌作用和促进骨整合的作用；但临床前研究的良好结果尚未转化为明确的临床获益。

【证据等级】 强。

【代表投票】 同意 79.6%，不同意 12.2%，弃权 8.2%(中等共识：明显多数支持)。

依　据

PJI 是关节置换术后最严重的并发症之一，初次关节置换后发生率为 1%～2%，翻修术后可达 4%[74,75]，同时也是假体早期翻修术最主要的原因[76]。PJI 会显著升高患者致残、死亡的风险，并严重损害患者的生活质量[74]。

目前已有多种干预方案用于消除各类感染危险因素，包括术前优化患者基础状况、采用超洁净手术室、术前预防性使用抗菌药物、改良手术操作技术以及使用表面改良植入物等[77,78]。

本系统综述旨在评估纳米科技改良植入物(不包括银涂层、聚维酮碘涂层及水凝胶涂层表面)在减少大型骨科手术临床感染发生率方面的效能与安全性。

研究策略

按照系统评价和荟萃分析首选报告项目(PRISMA)指引，于 Scopus 及 PubMed 数据库进行了预设标准的系统性电脑化文献搜索。研究方法采用由图书馆员制定的医学主题词(MeSH 术语)组合，旨在涵盖所有相关出版物。所有电子文献检索由 4 位作者(TK、AK、SC、PC)及 1 位资深图书馆员执行。上述作者分别独立筛选文献标题与摘要，筛选符合主题的相关研究。若各方意见存在分歧，由通讯作者最终裁定。本研究仅纳入可获取全文的文献，不设置发表时间限制。额外纳入标准包括：①以英文撰写的研究；②关于纳米科技改良植入物表面的研究；③ 体外或体内实验研究；④使用纳米科技改良植入物的临床研究；⑤相关的综述论文；⑥相关的系统综述及荟萃分析研究。排除标准包括：①银涂层植入物；②聚维酮碘涂层植入物；③水凝胶涂层植入物。

初次搜索识别出 3 999 项研究(其中 2 946 来自 PubMed，1 053 来自 Scopus)并导入筛选。Covidence 识别并移除 122 项重复项。作者筛选了 3 877 项研究的标题与摘要，其中 3 450 项被认为不相关(套用额外的纳入及排除标准)。随后，作者查阅了 425 项研究的全文，再排除 87 项(不符合纳入及排除标准)。最终，338 项研究纳入此系统综述。其中 198 项为体外实验研究，14 项为与纳米科技改良植入物表面相关的体内动物研究，117 篇为与抗微生物涂层及纳米科技改良植入物表面相关的基础科学综述，另 9 项是关于改良植入物表面的系统综述及荟萃分析。必须强调的是，并未发现任何人类临床研究能证明此类植入物表面可降低大型骨科手术后的临床感染发生率。

共有 198 项研究在多种实验条件下探讨了纳米技术、新型表面处理及涂层的应用效果。研究采用多种细菌菌株(以金黄色葡萄球菌为主)验证材料抗菌性能；利用真核细胞开展骨整合与生物相容性相关检测。现有研究结果表明，该类纳米改性材料具备广谱抗菌效果，可抑制细菌增殖、阻断生物膜形成，同时不会阻碍骨组织向内长入，部分材料甚至可促进假体-骨界面骨整合。

另有 14 项动物实验研究评估了新型纳米改性表面与涂层的应用效果。研究选用多种细菌菌株(以金黄色葡萄球菌为主)检测材料抗菌性能；采用多种动物模型(以大鼠为主)观察骨整合与生物相容性。相关研究结果证实，这类纳米改性材料抗菌谱各异，均可抑制细菌增殖、阻止生物膜生成，且不会损害假体骨整合能力，部分材料还能进一步促进骨整合。

近年来，科研人员与工程技术人员不断研发具备抗菌性能的材料及表面抗菌改良性方案，主要包括抗黏附高分子涂层、超亲水涂层、超疏水涂层、注液型表面涂层以及杀菌型涂层[79,80]。植入物纳米修饰是极具应用前景的技术手段，可在临床环境中实现不同类型、不同强度的抗菌作用；同时，植入物纳米结构不应对促

成骨活性与骨整合产生负面影响。钛合金表面可通过机械、化学、物理方式完成纳米修饰处理。钛植入材料的纳米修饰技术差异较大，主要体现在纳米结构制备工艺、纳米涂层构建方式与纳米表面形貌三方面。纳米材料可按结构形态分为四类：纳米团簇（由固态纳米颗粒构成）、纳米棒（由纳米线构成）、涂层薄膜、纳米管（由纳米柱阵列构成）。若依据抗菌活性组分划分，则分为金属离子抗菌材料与氧化物光催化抗菌材料。上述各类纳米结构均能够抑制或杀灭细菌微生物[81,82]。

结 论

系统综述已显示新型表面修饰及纳米结构骨科植入物在体外及体内研究中兼具正面抗菌及成骨效应[77,78,83,84]。尽管基础科研人员、材料工程师与骨科医师投入大量精力研发、评估各类抗菌纳米结构骨科植入物，其在临床前研究中展现的理想效果，仍未能转化为大型骨科手术中具备实际临床获益的治疗结局[84-92]。

此外，体外研究已探讨过此类纳米修饰植入物表面对假体周围其他细胞谱系潜在的毒性作用，该方面仍有待进一步深入研究[93]。

问题 4：采用水凝胶涂层植入物能否降低大型骨科手术患者手术部位感染/假体周围关节感染的发生率？

Daniele De Meo，Ricardo Alzate Chacon，Seung-Hoon Baek，Pablo S. Corona，Francisco Cuadrado，Yusuf O. Hasan，Jonathan D. Stevenson，Luigi Zagra

【回答/建议】 水凝胶涂层植入物可能降低大型骨科手术后的感染发生率。

【证据等级】 有限。

【代表投票】 同意 66.7%，不同意 15.1%，弃权 18.2%（中等共识：明显多数支持）。

依 据

植入物相关感染，尤其是 PJI，仍是 THA/TKA 失败的主要原因[94,95]。细菌生物膜形成被广泛认为是 PJI 及其他植入物相关感染发展与持续的关键因素[96,97]。植入物表面的关键特性，如粗糙度、疏水性及静电荷，会促进细菌黏附及后续定植[98]。为应对这些挑战，业界已发展出术中策略以增强植入物的抗菌特性，包括应用消毒剂或抗菌药物涂层。Romano 等[99]总结了理想抗菌涂层应具备的特性：在体内具备广谱抗菌效果、操作简便且性价比高；更为关键的是，无局部或全身毒性，同时能够保障骨组织正常愈合、促进植入物骨整合。

水凝胶涂层作为极具应用前景的技术，有望满足上述各项理想标准。目前多种水凝胶体系正处于临床前研究阶段[100,101]，而市面上已上市的以透明质酸为基础的水凝胶，已在体外及体内实验中证实具备良好的安全性[102,103]。然而，由于现有文献有限，水凝胶涂层在减少 SSI/PJI 中的效能仍未明确。

为解答上述研究问题，本研究开展全面系统评价，对比骨科手术中使用水凝胶与对照组的临床结局。通过检索 Scopus 和 PubMed 两大数据库，初筛得到 545 篇文献；剔除 61 篇重复文献后，剩余 484 篇进入初筛评估。经筛选排除 469 篇，最终纳入 15 篇全文文献进行精读，其中仅 13 项研究符合纳入标准，纳入最终分析。证据等级划分：2 项研究为Ⅱ级证据[104,105]，5 项为Ⅲ级证据[106-110]，其余均为病例系列研究[111-116]。提取可获取的数据，对比水凝胶涂层植入物组与对照组患者的感染发生率。研究分为两组：第一组共 7 项研究，涉及水凝胶在择期骨科手术中的应用，例如关节置换、脊椎手术及骨折固定（表 40-1）；第二组共 6 项研究，考察水凝胶涂层用于已发生感染患者一期或二期关节翻修手术的临床效果（表 40-2）。研究中最常用的抗菌药物为庆大霉素与万古霉素。

表 40－1　采用水凝胶涂层预防感染的相关研究汇总

作者，(发表年份)	证据等级	研究类型	开展国家	多中心	病例数	平均年龄(岁)	女性占比(%)	平均随访期(月)	研究人群(对照组，如有)	载药水凝胶组 *vs*. 对照组样本量	载药水凝胶组 *vs*. 对照组感染率	载药水凝胶组 *vs*. 对照组其他并发症(类型)
Corona 等(2024)	Ⅳ	回顾性病例系列	西班牙	否	11	53	36.3%	24	膝关节以上截肢内固定手术	11 *vs*. 11	0	1 例前皮瓣残端坏死、1 例软组织感染、1 例双锥假体断裂
De Meo 等(2020)	Ⅲ	回顾性配对病例对照研究	意大利	否	34	75	64.7%	12.4	采用/不采用载药水凝胶的全髋关节翻修术	17 *vs*. 17	0 *vs*. 35.3%	2 例伤口渗液迁延、1 例全身感染/1 例假体脱位、1 例伤口渗液迁延、1 例神经功能缺损、2 例全身感染、1 例骨愈合延迟、1 例无菌性假体松动
De Meo 等(2023)	Ⅳ	回顾性病例系列	意大利	否	37	63	45.9%	36	切开复位内固定术	37 *vs*. 37	2.7%	无额外说明
Malizos 等(2017)	Ⅱ	RCT	意大利	是	256	62/59	55.9%	18.1	采用/不采用载药水凝胶的切开复位内固定术	126 *vs*. 127	0 *vs*. 4.7%	5 例伤口愈合延迟、2 例骨不连/7 例伤口愈合延迟、5 例骨不连
Parbonetti 等(2021)	Ⅳ	回顾性病例系列	意大利	否	73	62	49.3%	12	初次或翻修腰椎融合术	73 *vs*. 73	0	无额外说明
Romano 等(2016)	Ⅱ	RCT	意大利	是	373	69/71	58.4%	14.5	采用/不采用载药水凝胶的 TJA	189 *vs*. 184	0.53% *vs*. 5.9%	2 例伤口愈合延迟、1 例全髋假体脱位、1 例膝关节僵硬、2 例深静脉血栓/7 例伤口愈合延迟、1 例全髋假体脱位、2 例膝关节僵硬、2 例深静脉血栓
Zoccali 等(2021)	Ⅲ	回顾性配对病例对照研究	意大利	是	86	46	44.2%	24	采用/不采用载药水凝胶的巨型 TJA	43 *vs*. 43	0 *vs*. 13.9%	1 例术中骨折、1 例股骨干骨裂、1 例血肿、2 例无菌性假体松动、5 例肿瘤进展/1 例假体脱位、2 例术中股骨骨裂、1 例短暂股神经麻痹、2 例无菌性假体松动、6 例肿瘤进展

表 40－2 针对已发生感染采用水凝胶涂层治疗的相关研究汇总

作者（发表年份）	证据等级	研究设计	开展国家	多中心	病例数	平均年龄（岁）	女性占比（%）	平均随访期（月）	感染部位与分型	载药水凝胶治疗方案	载药水凝胶组 *vs*. 对照组样本量（如有）	复发感染率载药水凝胶组 *vs*. 对照组（如有）	其他并发症载药水凝胶组 *vs*. 对照组（如有）
Capuano 等(2018)	Ⅲ	前瞻性配对病例对照研究	意大利	是	44	71	59%	29.3	髋/膝关节 PJI	一期翻修术	22 *vs*. 22 二期翻修术	9.1% *vs*. 13.6%	0
Corona 等(2021)	Ⅳ	回顾性病例系列	西班牙	否	10	52	20%	27	股骨远端 FRI	二期翻修术	10	0	2 例无菌性假体松动、内固定失效
De Meo 等(2023)	Ⅳ	回顾性病例对照研究	意大利	否	16	67	50%	26.1	髋/膝关节 PJI	DACRI	7/9 DAPRI	11.1% *vs*. 0	0
France-schini 等(2020)	Ⅳ	回顾性病例系列	意大利	否	28	未报道	未报道	24	髋关节 PJI	二期翻修术	28	7.1%	0
Pellegrini 等(2021)	Ⅳ	回顾性病例系列	意大利	否	10	69	50%	37.2	髋关节 PJI	一期翻修术	10	0	0
Zagra 等(2018)	Ⅲ	回顾性配对病例对照研究	意大利	否	54	64	54%	30	髋关节 PJI	二期翻修术	27 *vs*. 27 二期翻修术	0 *vs*. 14.8%	1 例假体脱位（开放复位）/1 例假体脱位（闭合复位）

注：DACRI—清创＋假体抗菌药物涂层保留；DAPRI—清创＋抗菌药物珠链置入＋假体保留。

共有 4 项研究对比了水凝胶涂层植入物与无涂层植入物（关节假体或骨折内固定装置），水凝胶涂层组共 375 例患者，仅出现 1 例感染；对照组 371 例患者中 29 例发生感染[104,105,108,109]。各组随访时长为 12.4～24 个月。值得关注的是，以上所有研究均证实载抗菌药物水凝胶可显著降低感染发生率：其中 1 项随机对照试验（RCT）针对创伤患者开展研究（$P=0.03$）[105]；另外 3 项研究（其中 1 项为 RCT、2 项为回顾性配对病例对照研究，P 值分别为 0.003、0.0001 和 0.02），研究对象为初次置换、翻修置换及肿瘤型大段假体 TJA 患者[106,110,111]。第一组另有 2 项病例系列研究分别评估高风险骨折内固定术（$n=37$）、初次/翻修脊柱钉棒腰椎融合术（$n=73$），最短随访时间为 12 个月，感染发生率分别为 2.7%和 0[113,115]。还有一项病例系列研究将水凝胶涂层应用于膝上截肢患者一期经皮骨整合假体，中位随访 27 个月后未出现感染病例[111]。

第二组共 6 项研究，针对已确诊 PJI 患者评估水凝胶的应用效果。其中 1 项研究对比急性 PJI DAIR 术中使用载药凝胶与载抗菌药物硫酸钙珠的疗效，两组感染控制效果无统计学差异（$P=0.36$）[19]。有 2 项研究评估了载抗菌药物水凝胶的一期翻修术，产生有前景的结果[106,115]；其中 Capuano 等[106]比较水凝胶涂层 一期翻修术与未涂层二期翻修术，发现两组在感染清除率上无统计学差异。另外 3 项研究报告应用载抗菌药物水凝胶的非骨水泥二期翻修术程序：1 项病例系列记录非骨水泥髋二期翻修术的 28 例中有 2 例失败[21]，另一项关于远端股骨创伤后化脓性二期翻修术的病例系列报告无感染[110]。Zagra 等[107]开展回顾性配对病例对照研究，水凝胶治疗组无感染复发，对照组出现 4 例感染复发（$P=0.11$）。

现有证据表明，骨科植入物表面采用水凝胶涂层具备潜在临床获益。本研究结果提示，载抗菌药物水凝胶在高感染风险场景中优势尤为突出，例如开放性骨折、复杂二次手术与假体翻修手术。该材料可对新植入假

体形成防护,尤其适用于非骨水泥假体;针对感染性TJA行一期翻修术,或二期翻修术后再植入假体的病例,还可搭配个体化抗菌药物使用。但目前相关研究数量偏少,研究间异质性较大且样本量有限,仍需开展更多高质量临床研究,方可制订明确、统一的临床使用推荐方案。

参考文献

[1] Cianni L, Taccari F, Bocchi MB, et al. Characteristics and epidemiology of megaprostheses infections: a systematic review[J]. Healthcare (Basel), 2024, 12: 1283.

[2] Zeegen EN, Aponte-Tinao LA, Hornicek FJ, et al. Survivorship analysis of 141 modular metallic endoprostheses at early followup[J]. Clin Orthop Relat Res, 2004: 239-250.

[3] Villegas M, Bayat F, Kramer T, et al. Emerging strategies to prevent bacterial infections on titanium-based implants[J]. Small, 2024, 20: e2404351.

[4] D'Adamio S, Ziranu A, Cazzato G, et al. Antifungal properties of silver coating on tumour endoprostheses: an in vitro study [J]. Eur Rev Med Pharmacol Sci, 2019, 23(Suppl 2): 252-257.

[5] Diez-Escudero A, Hailer NP. The role of silver coating for arthroplasty components[J]. Bone Joint J, 2021, 103B: 423-429.

[6] Hardes J, von Eiff C, Streitbuerger A, et al. Reduction of periprosthetic infection with silver-coated megaprostheses in patients with bone sarcoma[J]. J Surg Oncol, 2010, 101: 389-395.

[7] Scoccianti G, Frenos F, Beltrami G, et al. Levels of silver ions in body fluids and clinical results in silver-coated megaprostheses after tumour, trauma or failed arthroplasty[J]. Injury, 2016, 47(Suppl 4): S11-S16.

[8] Savvidou OD, Kaspiris A, Trikoupis I, et al. Efficacy of antimicrobial coated orthopaedic implants on the prevention of periprosthetic infections: a systematic review and meta-analysis[J]. J Bone Jt Infect, 2020, 5: 212-222.

[9] Parry MC, Laitinen MK, Albergo JI, et al. Silver-coated (Agluna®) tumour prostheses can be a protective factor against infection in high risk failure patients[J]. Eur J Surg Oncol, 2019, 45: 704-710.

[10] Bulut HI, Okay E, Kanay E, et al. Comparative effectiveness of silver-coated implants in periprosthetic infection prevention: a systematic review and meta-analysis[J]. J Orthop, 2025, 61: 133-139.

[11] Donati F, Di Giacomo G, D'Adamio S, et al. Silver-coated hip megaprosthesis in oncological limb savage surgery[J]. Biomed Res Int, 2016, 2016: 9079041.

[12] Wafa H, Grimer RJ, Reddy K, et al. Retrospective evaluation of the incidence of early periprosthetic infection with silver-treated endoprostheses in high-risk patients: case-control study[J]. Bone Joint J, 2015, 97B: 252-257.

[13] Pala E, Trovarelli G, Ippolito V, et al. A long-term experience with Mutars tumor megaprostheses: analysis of 187 cases [J]. Eur J Trauma Emerg Surg, 2022, 48: 2483-2491.

[14] Vicente M, Nomdedeu J, Lakhani K, et al. Are silver-coated megaprostheses superior to uncoated megaprostheses in managing chronic end-stage periprosthetic hip and knee infection[J]. Arch Orthop Trauma Surg, 2024, 144: 2197-2205.

[15] Hardes J, Henrichs MP, Hauschild G, et al. Silver-Coated megaprosthesis of the proximal tibia in patients with Sarcoma [J]. J Arthroplasty, 2017, 32: 2208-2213.

[16] Hussmann B, Johann I, Kauther MD, et al. Measurement of the silver ion concentration in wound fluids after implantation of silver-coated megaprostheses: correlation with the clinical outcome[J]. Biomed Res Int, 2013, 2013: 763096.

[17] Streitbuerger A, Henrichs MP, Hauschild G, et al. Silver-coated megaprostheses in the proximal femur in patients with sarcoma[J]. Eur J Orthop Surg Traumatol, 2019, 29: 79-85.

[18] Medellin MR, Fujiwara T, Clark R, et al. Mechanisms of failure and survival of total femoral endoprosthetic replacements [J]. Bone Joint J, 2019, 101B: 522-528.

[19] Donati F, Di Giacomo G, Ziranu A, et al. Silver coated prosthesis in oncological limb salvage surgery reduce the infection rate[J]. J Biol Regul Homeost Agents, 2015, 29 (Suppl 4): 149-155.

[20] Zajonz D, Birke U, Ghanem M, et al. Silver-coated modular megaendoprostheses in salvage revision arthroplasty after periimplant infection with extensive bone loss—a pilot study of 34 patients[J]. BMC Musculoskelet Disord, 2017, 18: 383.

[21] Piccioli A, Donati F, Giacomo GD, et al. Infective complications in tumour endoprostheses implanted after pathological fracture of the limbs[J]. Injury, 2016, 47(Suppl 4): S22-S28.

[22] Rizkallah M, Ferguson PC, Basile G, et al. LUMiC® endoprosthesis for pelvic reconstruction: a Canadian experience [J]. J Surg Oncol, 2023, 127: 727-733.

[23] Sambri A, Zucchini R, Giannini C, et al. Silver-coated (PorAg®) endoprosthesis can be protective against reinfection in the treatment of tumor prostheses infection[J]. Eur J Orthop Surg Traumatol, 2020, 30: 1345-1353.

[24] Savvidou OD, Kaspiris A, Goumenos S, et al. Knee arthrodesis with a modular silver-coated endoprosthesis for infected total knee arthroplasty with extensive bone loss: a retrospective case-series study[J]. J Clin Med, 2023, 12: 3600.

[25] Kawano S, Sonohata M, Eto S, et al. Bone ongrowth of a cementless silver oxide-containing hydroxyapatite-coated antibacterial acetabular socket[J]. J Orthop Sci, 2019, 24: 658-662.

[26] Kawano S, Ueno M, Fujii M, et al. Case series of silver oxide-containing hydroxyapatite coating in antibacterial cementless total hip arthroplasty: clinical results of 50 cases at 5-year follow-up[J]. Arthroplast Today, 2023, 19: 101067.

[27] Wilding CP, Cooper GA, Freeman AK, et al. Can a silver-coated arthrodesis implant provide a viable alternative to above knee amputation in the unsalvageable, infected total knee arthroplasty[J]. J Arthroplasty, 2016, 31: 2542 – 2547.

[28] Hardes J, Ahrens H, Gebert C, et al. Lack of toxicological side-effects in silver-coated megaprostheses in humans[J]. Biomaterials, 2007, 28: 2869 – 2875.

[29] Glehr M, Leithner A, Friesenbichler J, et al. Argyria following the use of silver-coated megaprostheses: no association between the development of local argyria and elevated silver levels[J]. Bone Joint J, 2013, 95B: 988 – 992.

[30] Smolle MA, Bergovec M, Scheipl S, et al. Long-term changes in serum silver concentrations after extremity reconstruction with silver-coated megaprostheses[J]. Sci Rep, 2022, 12: 13041.

[31] Li P, Yin R, Cheng J, Lin J. Bacterial biofilm formation on biomaterials and approaches to its treatment and prevention [J]. Int J Mol Sci, 2023, 24: 11680.

[32] Wang D, Fletcher GC, On SLW, et al. Biofilm formation, sodium hypochlorite susceptibility and genetic diversity of vibrio parahaemolyticus[J]. Int J Food Microbiol, 2023, 385: 1110011.

[33] Sauer K, Stoodley P, Goeres DM, et al. The biofilm life cycle: expanding the conceptual model of biofilm formation [J]. Nat Rev Microbiol, 2022, 20: 608 – 620.

[34] Öztürk FY, Darcan C, Kariptaş E. The determination, monitoring, molecular mechanisms and formation of biofilm in E. coli[J]. Braz J Microbiol, 2022, 54: 259 – 277.

[35] Rabin N, Zheng Y, Opoku-Temeng C, et al. Biofilm formation mechanisms and targets for developing antibiofilm agents[J]. Future Med Chem, 2015, 7: 493 – 512.

[36] Xiao Y, Zou H, Li J, et al. Impact of quorum sensing signaling molecules in gram-negative bacteria on host cells: current understanding and future perspectives[J]. Gut Microbes, 2022, 14: 2039048.

[37] Lin J, Cheng J, Wang Y, Shen X. The Pseudomonas Quinolone Signal (PQS): not just for quorum sensing anymore[J]. Front Cell Infect Microbiol, 2018, 8: 230.

[38] Gupta P, Sarkar S, Das B, et al. Biofilm, pathogenesis and prevention—a journey to break the wall: a review[J]. Arch Microbiol, 2016, 198: 1 – 15.

[39] Khatoon Z, McTiernan CD, Suuronen EJ, et al. Bacterial biofilm formation on implantable devices and approaches to its treatment and prevention[J]. Heliyon, 2018, 4: e01067.

[40] Kostakioti M, Hadjifrangiskou M, Hultgren SJ. Bacterial biofilms: development, dispersal, and therapeutic strategies in the dawn of the postantibiotic era[J]. Cold Spring Harb Perspect Med, 2013, 3: a010306.

[41] Sauer K, Cullen MC, Rickard AH, et al. Characterization of nutrient-induced dispersion in pseudomonas aeruginosa PAO1 biofilm[J]. J Bacteriol, 2004, 186: 7312 – 7326.

[42] Gristina AG, Naylor P, Myrvik Q. Infections from biomaterials and implants: a race for the surface[J]. Med Prog Technol, 1988, 14: 205 – 224.

[43] Visperas A, Santana D, Klika AK, et al. Current treatments for biofilm-associated periprosthetic joint infection and new potential strategies[J]. J Orthop Res, 2022, 40: 1477 – 1491.

[44] Chen X, Zhou J, Qian Y, et al. Antibacterial coatings on orthopedic implants [J]. Mater Today Bio, 2023, 19: 100586.

[45] Jiao Y, Niu LN, Ma S, et al. Quaternary ammonium-based biomedical materials: state-of-the-art, toxicological aspects and antimicrobial resistance[J]. Prog Polym Sci, 2017, 71: 53 – 90.

[46] Costa B, Martínez-de-Tejada G, Gomes PACL, et al. Antimicrobial peptides in the battle against orthopedic implant-related infections: a review[J]. Pharmaceutics, 2013, 13: 1918.

[47] D'Este F, Oro D, Boix-Lemonche G, et al. Evaluation of free or anchored antimicrobial peptides as candidates for the prevention of orthopaedic device-related infections[J]. J Pept Sci, 2017, 23: 777 – 789.

[48] Volejníková A, Melicherčík P, Nešuta O, et al. Antimicrobial peptides prevent bacterial biofilm formation on the surface of polymethylmethacrylate bone cement[J]. J Med Microbiol, 2019, 68: 961 – 972.

[49] Jenssen H, Hamill P, Hancock REW. Peptide antimicrobial agents[J]. Clin Microbiol Rev, 2006, 19: 491 – 511.

[50] de Rodríguez López AL, Lee MR, Ortiz BJ, et al. Preventing S. aureus biofilm formation on titanium surfaces by the release of antimicrobial β-peptides from polyelectrolyte multilayers [J]. Acta Biomater, 2019, 93: 50 – 62.

[51] Onaizi SA, Leong SSJ. Tethering antimicrobial peptides: current status and potential challenges[J]. Biotechnol Adv, 2011, 29: 67 – 74.

[52] Erickson M, Boone TJ, Nadworny PL. Antiviral activity of Ag5IO6, a unique silver compound[J]. Viruses, 2024, 16: 959.

[53] Anderson AB. Combining local drug delivery and implantable medical devices[J]. Med Device Technol, 2003, 14: 16 – 19.

[54] Ali S, Kanjwal Y, Bruhl SR, et al. A meta-analysis of antibacterial envelope use in prevention of cardiovascular implantable electronic device infection[J]. Ther Adv Infect Dis, 2017, 4: 75 – 82.

[55] Gallardo-Moreno AM, Pacha-Olivenza MA, Saldaña L, et al. In vitro biocompatibility and bacterial adhesion of physico-

chemically modified Ti6Al4V surface by means of UV irradiation[J]. Acta Biomater, 2009, 5: 181－192.

[56] Zhu H, Guo Z, Liu W. Adhesion behaviors on superhydrophobic surfaces[J]. Chem Commun (Camb), 2014, 50: 3900－3913.

[57] Romanò CL, Scarponi S, Gallazzi E, et al. Antibacterial coating of implants in orthopaedics and trauma: a classification proposal in an evolving panorama[J]. J Orthop Surg Res, 2015, 10: 157.

[58] An YH, Stuart GW, McDowell SJ, et al. Prevention of bacterial adherence to implant surfaces with a crosslinked albumin coating in vitro[J]. J Orthop Res, 1996, 14: 846－849.

[59] Pandit V, Zuidema JM, Venuto KN, et al. Evaluation of multifunctional polysaccharide hydrogels with varying stiffness for bone tissue engineering[J]. Tissue Eng A, 2013, 21－22: 2452－2463.

[60] Zhao C, Li X, Li L, et al. Dual functionality of antimicrobial and antifouling of poly(N-hydroxyethylacrylamide)/salicylate hydrogels[J]. Langmuir, 2013, 29: 1517－1524.

[61] Zan X, Kozlov M, McCarthy TJ, et al. Covalently attached, silver-doped poly(vinyl alcohol) hydrogel films on poly(l-lactic acid)[J]. Biomacromolecules, 2010, 11: 1082－1088.

[62] Webster F, Bremner S, Katz J, et al. Patients' perceptions of joint replacement care in a changing healthcare system: a qualitative study[J]. Healthc Policy, 2014, 9: 55－66.

[63] Bock RM, McEntire BJ, Bal BS, et al. Surface modulation of silicon nitride ceramics for orthopaedic applications[J]. Acta Biomater, 2015, 26: 318－330.

[64] Inoue D, Kabata T, Ohtani K, et al. Inhibition of biofilm formation on iodine-supported titanium implants[J]. Int Orthop, 2017, 41: 1093－1099.

[65] Shirai T, Shimizu T, Ohtani K, et al. Antibacterial iodine-supported titanium implants[J]. Acta Biomater, 2011, 7: 1928－1933.

[66] Miwa S, Shirai T, Yamamoto N, et al. Risk factors for surgical site infection after malignant bone tumor resection and reconstruction[J]. BMC Cancer, 2019, 19: 1－6.

[67] Shirai T, Tsuchiya H, Terauchi R, et al. Iodine-supported implants in prevention and treatment of surgical site infections for compromised hosts: a prospective study[J]. J Orthop Surg Res, 2023, 18: 388.

[68] Kabata T, Maeda T, Kajino Y, et al. Iodine-supported hip implants: short term clinical results[J]. Biomed Res Int, 2015, 2015: 368124.

[69] Ueoka K, Kabata T, Tokoro M, et al. Antibacterial activity in iodine-coated implants under conditions of iodine loss: study in a rat model plus in vitro analysis[J]. Clin Orthop Relat Res, 2021, 479: 1613－1623.

[70] Hartman CW. CORR insights®: antibacterial activity in iodine-coated implants under conditions of iodine loss: study in a rat model plus in vitro analysis[J]. Clin Orthop Relat Res, 2021, 479: 1624－1625.

[71] Grass G, Rensing C, Solioz M. Metallic copper as an antimicrobial surface[J]. Appl Environ Microbiol, 2011, 77: 1541－1547.

[72] Petrini P, Arciola CR, Pezzali I, et al. Antibacterial activity of zinc modified titanium oxide surface[J]. Int J Artif Organs, 2006, 29: 434－442.

[73] Hodgkinson V, Petris MJ. Copper homeostasis at the host-pathogen interface[J]. J Biol Chem, 2012, 287: 13549－13555.

[74] Kurtz SM, Lau EC, Son MS, et al. Are we winning or losing the battle with periprosthetic joint infection: trends in periprosthetic joint infection and mortality risk for the medicare population[J]. J Arthroplasty, 2018, 33: 3238－3245.

[75] Ong KL, Kurtz SM, Lau E, et al. Prosthetic joint infection risk after total hip arthroplasty in the medicare population[J]. J Arthroplasty, 2009, 24: 105－109.

[76] Karachalios T, Komnos G, Koutalos A. Total hip arthroplasty. Survival and failure modes[J]. EFORT Open Rev, 2018, 3: 232－239.

[77] Kaspiris A, Vasiliadis E, Pantazaka E, et al. Current progress and future perspectives in contact and releasing-type antimicrobial coatings of orthopaedic implants: a systematic review analysis emanated from in vitro and in vivo models[J]. Infect Dis Rep, 2024, 26(2): 298－316.

[78] Savvidou OD, Kaspiris A, Trikoupis I, et al. Efficacy of antimicrobial coated orthopaedic implants on the prevention of periprosthetic infections: a systematic review and meta-analysis[J]. J Bone Jt Infect, 2020, 5: 212－222.

[79] Akay S, Yaghmur A. Recent advances in antibacterial coatings to combat orthopedic implant-associated infections[J]. Molecules, 2024, 29: 1172.

[80] Villegas M, Bayat F, Kramer T, et al. Emerging strategies to prevent bacterial infections on titanium-based implants[J]. Small, 2024, 20: e2404351.

[81] Liu J, Liu J, Attarilar S, et al. Nano-Modified Titanium implant materials: a way toward improved antibacterial properties[J]. Front Bioeng Biotechnol, 2020, 8: 576969.

[82] Jäger M, Jennissen HP, Dittrich F, et al. Antimicrobial and osseointegration properties of nanostructured titanium orthopaedic implants[J]. Materials (Basel), 2017, 10: 1302.

[83] Deng W, Shao H, Li H, et al. Is surface modification effective to prevent periprosthetic joint infection? A systematic review of preclinical and clinical studies[J]. Orthop Traumatol Surg Res, 2019, 105: 967－974.

[84] Phatama KY, Dradjat RS, Mustamsir E, et al. Implant surface modifications as a prevention method for periprosthetic joint infection caused by Staphylococcus aureus: a systematic review and meta-analysis[J]. J Bone Jt Infect, 2022, 7: 231－239.

[85] Chen L, Zhou C, Jiang C, et al. Translation of nanotechnology-based implants for orthopedic applications: current barriers and future perspective[J]. Front Bioeng Biotechnol, 2023, 11: 1206806.

[86] Wang W, Liu H, Guo Z, et al. Various antibacterial strategies utilizing titanium dioxide nanotubes prepared via electrochemical anodization biofabrication method[J]. Biomimetics (Basel), 2024, 9: 408.

[87] Liang W, Zhou C, Bai J, et al. Current developments and future perspectives of nanotechnology in orthopedic implants: an updated review[J]. Front Bioeng Biotechnol, 2024, 12: 1342340.

[88] Su EP, Justin DF, Pratt CR, et al. Effects of titanium nanotubes on the osseointegration, cell differentiation, mineralisation and antibacterial properties of orthopaedic implant surfaces [J]. Bone Joint J, 2018, 100B(Suppl A): 9－16.

[89] Sullivan MP, McHale KJ, Parvizi J, et al. Nanotechnology: current concepts in orthopaedic surgery and future directions [J]. Bone Joint J, 2014, 96B: 569－573.

[90] Kumaravel V, Nair KM, Mathew S, et al. Antimicrobial TiO2 nanocomposite coatings for surfaces, dental and orthopaedic implants[J]. Chem Eng J, 2021, 416: 129071.

[91] Linklater DP, Baulin VA, Juodkazis S, et al. Mechano-bactericidal actions of nanostructured surfaces[J]. Nat Rev Microbiol, 2021, 19: 8－22.

[92] Han J, Ma Q, An Y, et al. The current status of stimuli-responsive nanotechnologies on orthopedic titanium implant surfaces[J]. J Nanobiotechnology, 2023, 21: 277.

[93] Bottagisio M, Lovati AB, Galbusera F, et al. A precautionary approach to guide the use of transition metal-based nanotechnology to prevent orthopedic infections[J]. Materials (Basel), 2019, 12: 314.

[94] Zmistowski B, Karam JA, Durinka JB, et al. Periprosthetic joint infection increases the risk of one-year mortality[J]. J Bone Joint Surg, 2013, 95: 2177－2184.

[95] Tarazi JM, Chen Z, Scuderi GR, et al. The epidemiology of revision total knee arthroplasty[J]. J Knee Surg, 2021, 34: 1396－1401.

[96] Saeed K, McLaren AC, Schwarz EM, et al. 2018 International consensus meeting on musculoskeletal infection: summary from the biofilm workgroup and consensus on biofilm related musculoskeletal infections[J]. J Orthop Res, 2019, 37: 1007－1017.

[97] Metsemakers WJ, Morgenstern M, Senneville E, et al. Fracture-Related Infection (FRI) Group. General treatment principles for fracture-related infection: recommendations from an international expert group[J]. Arch Orthop Trauma Surg, 2020, 140: 1013－1027.

[98] Chen Y, Busscher HJ, van der Mei HC, et al. Statistical analysis of long- and short-range forces involved in bacterial adhesion to substratum surfaces as measured using atomic force microscopy[J]. Appl Environ Microbiol, 2011, 77: 5065－5070.

[99] Romanò CL, Scarponi S, Gallazzi E, et al. Antibacterial coating of implants in orthopaedics and trauma: a classification proposal in an evolving panorama[J]. J Orthop Surg Res, 2015, 10: 157.

[100] Boot W, Schmid T, D'Este M, et al. A hyaluronic acid hydrogel loaded with gentamicin and vancomycin successfully eradicates chronic methicillin-resistant Staphylococcus aureus orthopedic infection in a sheep model[J]. Antimicrob Agents Chemother, 2021, 65: e01840－20.

[101] Orfanos G, Zderic I, Gueorguiev B, et al. The impact of adjuvant antibiotic hydrogel application on the primary stability of uncemented hip stems[J]. BMJ Surg Interv Health Technol, 2024, 6: e000307.

[102] Drago L, Boot W, Dimas K, et al. Does implant coating with antibacterial-loaded hydrogel reduce bacterial colonization and biofilm formation in vitro[J]. Clin Orthop Relat Res, 2014, 472: 3311－3323.

[103] Giavaresi G, Meani E, Sartori M, et al. Efficacy of antibacterial-loaded coating in an in vivo model of acutely highly contaminated implant[J]. Int Orthop, 2013, 38: 1505－1512.

[104] Romano CL, Malizos K, Capuano N, et al. Does an antibiotic-loaded hydrogel coating reduce early post-surgical infection after joint arthroplasty[J]. J Bone Jt Infect, 2016, 1: 34－41.

[105] Malizos K, Blauth M, Danita A, et al. Fast-resorbable antibiotic-loaded hydrogel coating to reduce post-surgical infection after internal osteosynthesis: a multicenter randomized controlled trial[J]. J Orthop Traumatol, 2017, 18: 159－169.

[106] Capuano N, Logoluso N, Gallazzi E, et al. One-stage exchange with antibacterial hydrogel coated implants provides similar results to two-stage revision, without the coating, for the treatment of peri-prosthetic infection[J]. Knee Surg Sports Traumatol Arthrosc, 2018, 26: 3362－3367.

[107] Zagra L, Gallazzi E, Romanò D, et al. Two-stage cementless hip revision for peri-prosthetic infection with an antibacterial hydrogel coating: results of a comparative series[J]. Int Orthop, 2019, 43: 111－115.

[108] De Meo D, Calogero V, Are L, et al. Antibiotic-Loaded hydrogel coating to reduce early postsurgical infections in aseptic hip revision surgery: a retrospective, matched case-control Study[J]. Microorganisms, 2020, 8: 571.

[109] Zoccali C, Scoccianti G, Biagini R, et al. Antibacterial hydrogel coating in joint mega-prosthesis: results of a comparative series[J]. Eur J Orthop Surg Traumatol, 2021, 31: 1647－1655.

[110] Corona PS, Altayó M, Amat C, et al. Reconstruction of infected post-traumatic bone defects of the distal femur with

the Compress® implant. Preliminary results of a staged non-biological strategy[J]. Injury, 2021, 52: 606－615.

[111] Corona PS, Vargas Meouchi EA, García Hernández JM, et al. Single-stage transcutaneous osseointegrated prosthesis for above-knee amputations including an antibiotic-loaded hydrogel. Preliminary results of a new surgical protocol[J]. Injury, 2024, 55: 111424.

[112] De Meo D, Martini P, Pennarola MF, et al. Hydrogel coating versus calcium sulphate beads as a local antibiotic carrier for debridement procedures in acute periprosthetic joint infection: a preliminary Study [J]. Gels, 2023, 9: 758.

[113] De Meo D, Cera G, Pica R, et al. Antibiotic-Loaded coatings to reduce fracture-related infections: retrospective case series of patients with increased infectious risk [J]. Antibiotics, 2023, 12: 287.

[114] Franceschini M, Sandiford NA, Cerbone V, et al. Defensive antibacterial coating in revision total hip arthroplasty: new concept and early experience [J]. Hip Int, 2020, 30: 7－11.

[115] Parbonetti G, Puglisi A, La Maida E, et al. Antibiotic-Loaded hydrogel coating for the prevention of local infection after vertebral surgery: a retrospective cohort analysis[J]. Surg Technol Int, 2021, 39: 441－446.

[116] Pellegrini A, Legnani C. High rate of infection eradication following cementless one-stage revision hip arthroplasty with an antibacterial hydrogel coating [J]. Int J Artif Organs, 2022, 45: 113－117.

手术策略与入路

41

Saad Tarabichi，MD；Pablo Sanz-Ruiz，MD；Adolph V. Lombardi Jr.，MD；Guilherme Falotico，MD；Abtin Alvand，MD；Ireneusz Babiak，MD；Joshua S. Bingham，MD；Pawel Chodór，MD；H. John Cooper，MD；Pedro Dantas，MD；Mohamed Elkabbani，MD；Ismet Gavrankapetanović，MD；Thorsten Gehrke，MD；Julian Guerra-Perez，MD；Erik N. Hansen，MD；Christian Hipfl，MD；Victor M. Ilizaliturri，MD；Baochao Ji，MD；José M. Lamo-Espinosa，MD；Stergios Lazarinis，MD；Óliver Marín-Peña，MD；Seyed Mohammad Javad Mortazavi，MD；Ernesto Muñoz-Mahamud，MD；Douglas E. Padgett，MD；Antony Palmer，MD；Ali Parsa，MD；Juan Carlos Martinez Pastor，MD；Vito Pavone，MD；Walter Ricioli Jr.，MD；Victor M. Ilizaliturri Sánchez，MD；Mohammadmahdi Sarzaeem，MD；Lais Sales Seriacopi，MD；Rami Sorial，MD；Mark J. Spangehl，MD；Jens T. Verhey，MD；Shang-Wen Tsai，MD

问题 1：手术入路是否影响初次全髋关节置换术后假体周围关节感染的发生率？

Saad Tarabichi，Jens T. Verhey，Rami Sorial，Óliver Marín-Peña，H. John Cooper，Douglas E. Padgett，Mohamed Elkabbani，Victor M. Ilizaliturri，Pedro Dantas，Pawel Chodór，Ismet Gavrankapetanović，Mark J. Spangehl，Joshua S. Bingham

【回答/建议】 否。手术入路对初次全髋关节置换术（THA）患者假体周围关节感染（PJI）的发生率无明显影响。然而，最近的证据表明，与其他入路相比，直接前方入路（direct anterior approach，DAA）会升高浅表感染和切口相关并发症的发生风险。

【证据等级】 中等。

【代表投票】 同意 84.5%，不同意 11.1%，弃权 4.4%（强共识：超多数支持）。

依　据

目前，初次 THA 存在多种手术入路，其中 DAA、后方入路（posterior approach，PA）和直接外侧入路（direct lateral approach，DLA）在全球范围内最为常用[1]。近年来，有研究报道 DAA 较 PA 和 DLA 可带来更优的短期功能结局，因此 DAA 的应用日益增多[2,3]。然而，现有证据表明，上述 3 种入路对 THA 患者均具有良好安全性及优异的临床效果[2,3]。尽管如此，手术入路对术后假体周围关节感染（PJI）风险的影响尚未明确。近期一项荟萃分析指出，采用 DAA 可能伴随更高的感染风险[4]。

为系统评估初次 THA 患者手术入路与 PJI 发生之间的关系，本研究对 Embase、PubMed 及 Cochrane 数据库中的文献进行了系统综述。综述主要目的是比较 DAA、PA 与 DLA 三种手术入路间 PJI 发生风险的差异，次要目的是分析不同入路在伤口并发症发生率方面是否存在差异。经筛选共获得 781 篇文献，其中 94 篇符合全文审查条件，最终纳入 34 项包含对照组的研究（表 41－1）。

过去 20 年间，因文献报道 DAA 术后恢复时间最短，该手术入路备受关注[5]。尽管早期对其寄予较高期望，后续多项研究提示，与 PA 或 DLA 相比，DAA 可能增加初次 THA 后 PJI 的发生风险[6,7]。例如，Aggarwal 等[8]发现，接受 DAA 的患者发生 PJI 的概率约为其他入路患者的 2 倍（$OR = 2.2$，$P = 0.006$）。然而，近年越来越多的证据表明，在 THA 患者中，不同手术入路间的 PJI 发生风险并无显著差异[9,10]。Miller 等[11]在一项涵盖 164 307 例患者的荟萃分析中发现，DAA 患者 PJI 的

发生风险显著低于采用 PA 的患者($RR = 0.55$,$P = 0.002$)。Namba 等[12]的研究亦显示,DAA 与 PA 在 PJI 风险上无统计学差异。Shohat 等[13]的结果同样表明,DAA 并未增加 PJI 的发生率(DAA 组 1.3% *vs*. DLA 组 0.9%,$P>0.05$)。此外,一项研究显示,与 PA($OR = 0.66$,$P<0.001$)或 DLA($OR = 0.56$,$P<0.001$)相比,DAA 患者的 PJI 风险显著更低[14]。澳大利亚国家关节置换登记系统的研究也指出,校正混杂因素后,DAA 组的感染翻修率低于 PA 组[15]。

无论手术入路为何,肥胖已被证实是初次 THA 患者不良结局的独立危险因素。近期研究表明,在病态肥胖尤其合并较大腹壁脂肪皱褶的患者中,DAA 可能较 PA 和 DLA 具有更高的伤口并发症风险[16-18]。Shah 等[19]发现,体重指数(BMI)≥35 kg/m^2 的患者中,DAA 组的 PJI 风险显著更高。Christensen 等[20]报告,DAA 组因伤口并发症需再次手术的比例高于 PA 组(1.4% *vs*. 0.2%,$P = 0.007$)。Chalmers 等[21]亦指出,DAA 患者因浅表感染再次手术的风险更高($RR = 2.67$,$P = 0.007$)。Salmons 等[22]的研究进一步显示,DAA 组的伤口并发症绝对风险高于 PA 和 DLA 组(3.7% *vs*. 2.6%,$P<0.001$)。

结　论

尽管目前公认 DAA、DLA 和 PA 均为 THA 的有效入路,但手术入路对 PJI 风险的影响仍存在争议。基于现有文献的系统回顾,本研究认为在绝大多数 THA 患者中,手术入路并非 PJI 发生的危险因素。然而,在病态肥胖特别是伴有明显腹壁皱褶的患者中,DAA 可能带来更高的伤口并发症风险。未来仍需开展随机对照试验(RCT),以明确导致 DAA 术后感染与伤口并发症风险增加的具体因素。

问题 2:慢性假体周围关节感染患者进行切除成形术时,是否应移除所有异物?

Pablo Sanz-Ruiz, Ernesto Muñoz-Mahamud, Mohammadmahdi Sarzaeem, Julian Guerra-Perez, Christian Hipfl, Stergios Lazarinis, Thorsten Gehrke, José M Lamo-Espinosa

【回答/建议】 是。建议在条件允许时移除所有异物。对于慢性 PJI 患者,彻底的手术清创并移除所有假体组件和植入物应是治疗的最终目标。

【证据等级】 有限。

【代表投票】 同意 64.7%,不同意 24.5%,弃权 10.8%(低度共识:多数支持)。

依　据

与其他类型的骨关节感染不同,PJI 的一个重要特征是在手术部位存在植入物这一异物。异物、宿主和细菌之间的相互作用,创造了细菌仅需较低接种量即可引发感染的条件。一旦植入物表面发生细菌定植,通常需要将其移除才能实现感染的根治。这种现象已得到广泛认知,其机制主要涉及细菌在假体表面的附着及后续生物膜的形成。尽管针对生物膜清除方法已开展了大量研究,但目前尚无安全有效的体内技术可彻底去除成熟生物膜。因此,控制慢性感染通常需要在一期或二期手术中移除所有植入物。

为回答上述问题,采用医学主题词(MeSH 术语)对相关文献进行了系统性检索与综述。初步共检索到 651 篇研究,经 2 名独立评审人员筛选后,最终纳入 15 项符合标准的研究进行全文审阅与数据提取。

Suzuki 等[47]报告指出,若既往内固定物未完全移除,术后感染风险将增加。类似地,Pfang 等[48]观察到 16.4%的取出植入物表面存在污染(尽管这些病例并非感染病例)。部分学者报道在合并感染的急性假体周围骨折病例中,保留植入物可获得成功。然而,Karczewski 等[49]发现,在感染翻修术中保留环扎钢丝与相同微生物再感染率显著升高相关(22.2% *vs*. 1.1%),早期复发率亦较高(11.1% *vs*. 1.1%)。

尽管病原体在植入物表面附着并形成生物膜的能力已有充分文献支持,部分学者认为骨整合可起到保护作用,抑制细菌定植与附着。因此,已实现骨整合的假体可能不易被细菌定植,仅与关节腔相接触的组件或需移除。然而,Doub 等[50]近期对慢性 PJI 患者植入物的生物膜分布的分析结果显示,无论骨整合状态如何,所

有病例均在骨-植入物界面检出生物膜，而关节腔内生物膜检出率仅为40%。

随着翻修手术频率与复杂度的增加，越来越多的病例涉及感染条件下的翻修，包括已完全骨整合的假体翻修、内固定物残留骨内，或全身状况较差的患者。在这些情况下，完全移除植入物可能导致的手术风险可能超过其潜在获益。有学者尝试对这些患者实施次根治性切除成形术，并取得了可接受的结果。相关内容为本次ICM的另一问题，本文不作深入讨论。

Shi等[51]在14例合并症较多的患者中，通过二期部分翻修(9例保留股骨组件，5例保留髋臼组件)实现了100%的感染控制率，但该研究排除了耐药菌、混合感染或存在窦道的病例。未能达到100%成功率的研究未明确说明原因，分析显示这些患者多具有高危特征，包括严重合并症[52]及耐药菌感染[53,54]。Chen等[54]报告了16例患者随访70个月的成功率为81.3%，与El-Husseiny等[55]($n=18$，其中3例失败)及Yishake等[56]($n=29$)的结果相近。值得注意的是，Yishake等[56]将治疗成功归因于术中及术后至少3个月持续使用抗菌药物以预防机会性感染。Crawford等[57]报道了同类研究中样本量最大的系列($n=41$)，共观察到8例失败，成功率为80%，但其中15%的患者需抑制性治疗。Chen等[54]与Crawford等[57]均指出，较高的再手术率与高毒力或未获控制的感染有关，此类情况常需移除残留植入物。

上述研究纳入了培养阴性、耐甲氧西林金黄色葡萄球菌(MRSA)感染以及曾经历二期治疗失败的患者，因此总体成功率较低[54,58]。而严格筛选患者、排除高风险个体的研究通常报道更低的失败率，这凸显了遵循既定选择标准(如植入物固定良好、细菌对抗生物膜治疗敏感)对部分二期治疗的重要性。

关于是否可保留骨水泥碎片的问题一直存在争议。McDonald等[59]报道，在保留骨水泥的7例患者中有3例感染复发，而完全清除骨水泥的75例患者中仅有8例复发。部分学者提出可在骨水泥中预载抗菌药物的条件下采用骨水泥套内再骨水泥固定技术，但Leijtens等[60]发现该方法疗效较差，治愈率仅为20%。

结 论

目前关于部分感染翻修的研究多为高度选择性病例，主要针对完全移除植入物可能带来重大手术风险的情形。这些病例通常排除难治性病原体，仅纳入敏感菌感染。因此，在缺乏确切证据支持的情况下，仍建议遵循感染翻修手术的基本原则，即彻底清创并移除所有异物。然而，在部分特殊病例中，移除已实现骨整合的组件(尤其是翻修假体)所导致的手术风险可能超过其潜在获益。针对这类特殊病例，在尚无充分证据支撑的情况下，可考虑保留部分植入物。

问题3：亚根治性翻修术(保留部分假体)在慢性假体周围关节感染患者中是否具有应用价值？

Adolph V. Lombardi，Jr.，Walter Ricioli，Jr.，Baochao Ji，Ireneusz Babiak，Erik N. Hansen，Victor M. Ilizaliturri Sánchez，Ali Parsa

【回答/建议】 本综述数据显示，采用亚根治性翻修术(保留部分固定良好的植入物)治疗慢性PJI，平均随访4年的无感染率为83%。值得注意的是，二期亚根治性翻修术的再感染率似乎低于一期翻修术。因此，若某一假体组件固定牢固，且移除将严重限制甚至使后续重建无法实施，可考虑采用该术式。

【证据等级】 中等。

【代表投票】 同意81.0%，不同意12.9%，弃权6.2%(强共识：超多数支持)。

依 据

目前，针对晚期慢性PJI患者的最佳治疗方案尚存争议。当前的“金标准”仍是彻底移除所有假体及外来材料，无论采用一期翻修术，或是二期翻修术(即在抗菌治疗后间隔期行延迟再植入)；即使部分假体构件骨整合良好、骨水泥固定牢固，也需要完整移除。然而，移除固定良好的假体可能导致额外的围手术期并发症及医源性骨量丢失，从而增加后续重建的难度。在此背景下，选择性保留固定良好的部件，同时仅移除松动或功能不佳的组件，或可作为保护宿主骨结构的一种可行策略。

本研究纳入髋/膝关节置换术后采用一期或二期亚根治性翻修术(部分保留一个或多个固定良好的主要金属部件)治疗感染的研究。排除标准包括:①完全更换假体的研究;②因非感染原因行翻修手术的研究;③初次髋/膝关节置换术前治疗化脓性关节炎的研究;④涉及非髋/膝关节感染的研究;⑤仅进行 DAIR 或仅更换模块化组件(如股骨头、髋臼内衬或膝关节垫片)的研究;⑥仅移除骨水泥型假体而保留骨水泥鞘的研究。尽管同时纳入髋/膝关节相关研究,但亚根治性翻修术在髋关节置换术后感染治疗中更为常见。本研究为系统性文献综述,不涉及患者个体资料或影像审查,故无需机构审查委员会批准。

通过 Embase 和 PubMed 数据库使用预设检索词共识别 550 项研究。经标题与摘要筛选后,对 40 篇文献进行全文审阅,最终纳入 31 项研究进行数据提取,其发表时间为 1989—2024 年。其中 11 项研究来自亚洲,10 项来自欧洲,9 项来自北美,一项来自南美。因 2 篇系统综述内容已涵盖于现有研究中,故予以排除[62,84]。纳入研究包括 27 项机构登记研究、1 项国家登记研究[70],以及 1 项多中心研究(涉及 20 家医院,针对术中培养意外阳性的一期关节翻修术患者)[79](表 41-2、41-3)。证据等级包括 3 项Ⅲ级证据研究及 26 项Ⅳ级证据研究,后者含 6 篇病例报告、19 篇病例系列和 4 篇对照病例系列。

纳入研究共包括 591 例因 PJI 接受次根治性翻修术的患者,其中 322 例患者(54%;10 项研究)接受一期翻修术,269 例患者(46%;19 项研究)接受二期翻修术。受累关节以髋关节为主,占 97%(580/591)。仅 Mancheño-Losa 等[79]开展的一项多中心研究纳入了少量接受部分翻修的感染性 TKA/TJA 患者(11/110)。保留组件包括髋关节股骨组件 281 例(48%)、髋臼组件 39 例(7%)、髋关节远端柄段 16 例(3%);另有 4 项研究未报告 255 例患者(43%)的保留组件类型,且均为一期翻修术。在保留组件的固定方式方面,225 例(38%)为非骨水泥固定,24 例(4%)为骨水泥固定;8 项研究共 342 例患者(58%)未完整报告固定方式。总体而言,患者加权平均年龄为 66 岁(19～95 岁;28 项研究报告),加权平均 BMI 为 28.8 kg/m^2(18～58 kg/m^2;11 项研究、205 例患者报告),受累关节中女性占 51%(302/588,42%～100%;28 项研究报告),加权平均随访时间为 4 年(0.3～18.5 年;28 项研究报告)。

最常见的病原菌包括:甲氧西林敏感金黄色葡萄球菌(n = 81,13.6%)、凝固酶阴性葡萄球菌(n = 118,19.8%)、甲氧西林敏感表皮葡萄球菌(n = 36,6.1%)、MRSA(n = 30,5.0%)、耐甲氧西林表皮葡萄球菌(MRSE)(n = 9,1.5%)、其他葡萄球菌(n = 12,2.0%)、链球菌(n = 27,4.5%)、革兰氏阴性杆菌(n = 19,3.2%)、革兰氏阳性杆菌(n = 17,2.9%)、粪肠球菌(n = 18,3.0%)、铜绿假单胞菌(n = 11,1.8%)、大肠埃希菌(n = 9,1.5%)、厌氧链球菌(n = 6,1.0%)、痤疮丙酸杆菌(n = 5,0.8%)、肠杆菌属(n = 4)、白色念珠菌(n = 3)、革兰氏阴性球菌(n = 2)、多重病原菌感染(n = 7,1.2%),以及普氏厌氧球菌、杰氏棒状杆菌、产酸克雷伯菌、摩氏摩根菌、奇异变形杆菌、D 群沙门菌、小肠结肠炎耶尔森氏菌和未鉴定真菌各 1 例。4 例多重感染未报告具体菌种组合。另有 41 例(6.9%)培养结果为阴性,2 项研究未提供 132 例患者的病原学信息(22.2%)[70,73]。

在二期翻修术中,各阶段间加权平均间隔期为 18.1 周(0.4～96 周;基于 17 项研究、253 例患者数据)。多数患者采用含抗生素骨水泥制成的活动型间隔器治疗(210/269,78.0%),28 例(10.0%)使用静态间隔器,早期病例报告中曾使用含抗生素骨水泥珠[86];另有 3 项研究未报告间隔器类型[73,74,85]。间隔器中最常添加的抗菌药物为万古霉素(每袋骨水泥添加 2～4 g)。其他使用的抗菌药物包括妥布霉素(每袋最多 4.8 g)、庆大霉素、头孢噻肟、红霉素、替考拉宁、多黏菌素、头孢呋辛及针对特定病原体的抗菌药物。在一期翻修术文献中,有 2 篇报道术中局部使用万古霉素粉剂[75,80]。

接受一期翻修术的患者中,10 项研究中有 6 项报告术后使用针对病原体的静脉抗菌药物,后续转为口服疗程。静脉治疗持续时间通常为 5 天至 6 周,口服治疗最长可达 9 个月。在二期翻修术研究中,多数建议第一阶段术后进行为期 6 周、针对特定病原体的静脉抗菌治疗,不同研究中的疗程差异较大,从“拔除引流管当天即停用”到最长 12 周不等,通常随后还会继续给予一段时间的口服抗菌治疗[66]。部分研究还建议在二期再植入术后继续静脉抗菌治疗,随后转为口服治疗。

有关二期翻修术,8 项研究报告了 2 次手术间的并发症:8 例因持续感染需再次清创,其中至少 5 例最终接受切除成形术而未再植入;1 例在术后 3 个月内未行再植入即死亡;间隔器脱位 4 例,其中 2 例闭合复位,2 例在二期手术中植入最终假体;另有 5 例患者拒绝再植入手术,对间隔器带来的疼痛缓解及功能改善表示满意。

采用亚根治性翻修术治疗 PJI 的患者,1 年总体再感染率为 7.8%(26/332),一期与二期翻修术间无统计学差异(P = 1.00):一期翻修术研究再感染率为 7.6%

(5/66),二期为 7.9%(21/266)。在平均 4 年(0.3～18.1 年)的最终总体随访中,588 例患者中 97 例出现再感染,总体再感染率为 16.5%。322 例接受一期亚根治性翻修术的患者,平均随访 3.6 年(1.3～18.1 年)期间合并再感染率为20.5%(61 例);而 266 例接受二期翻修术的患者,平均随访 4.6 年(0.3～18.5 年),期间再感染率为 11.7%(31 例,$P=0.005\ 1$),结果更优。

本综述的潜在局限性包括:所有纳入研究均为回顾性设计;总体样本量较小,其中 7 篇文献仅报告 1 例或 2 例病例;研究方法异质性较大(包括术后抗菌药物方案);此外,总体有 6.9%的患者致病菌培养结果为阴性。

结 论

接受二期部分置换治疗的患者在较长的最终随访期内成功率显著更高($P=0.005\ 1$):平均随访 4.6 年时,88.3%的患者未发生再感染;相比之下,接受一期部分置换治疗的患者平均随访 3.6 年时,无再感染率为 79.5%。然而,较高的感染根除率仍需与二期治疗相关负担进行综合权衡,包括二期手术间隔期间观察到的显著并发症、平均18.1 周且最长可达 96 周的手术间隔期,以及上述因素对患者生活质量可能造成的影响。

问题 4:对于既往患有化脓性关节炎且需行关节置换术的患者,最优治疗方案是什么?

Guilherme Falotico, Lais Sales Seriacopi, Abtin Alvand, Shang-Wen Tsai, Seyed Mohammad Javad Mortazavi, Juan Carlos Martinez Pastor, Vito Pavone, Antony Palmer

【回答/建议】 所有此类患者术前均应接受评估,以明确受累关节是否存在活动性感染。若未发现活动性感染,可选择一期或二期关节置换术;若存在活动性化脓性关节炎,则推荐二期关节置换术。对于已接受规律抗结核治疗的结核分枝杆菌感染患者,可考虑一期手术。

【证据等级】 有限。

【代表投票】 同意 85.5%,不同意 6.3%,弃权 8.2%(强共识:超多数支持)。

依 据

对于既往有化脓性关节炎病史且需行关节置换术的患者,传统治疗方式包括一期或二期手术。一期关节置换术具有手术次数少及费用较低的优点;而二期关节置换术通过两次手术清创及间隔期强化抗菌治疗,理论上可降低术后 PJI 的发生风险。

原生关节化脓性关节炎可导致关节软骨广泛破坏,进而引发继发性关节炎[92]。虽然关节置换术可有效缓解此类患者的疼痛并改善功能,但研究显示其术后发生 PJI 的风险显著升高[93,94]。一项针对 1 300 例有化脓性关节炎病史的关节置换术患者的荟萃分析显示,PJI 发生率为 5.96%(95% CI:4.24%～7.94%),显著高于因骨关节炎行初次 TJA 后约 1%的感染率[95,96]。

关于此类患者的最佳治疗策略,目前仍存争议。部分学者主张常规采用二期关节置换术,亦有观点认为一期手术是可接受的方案。为明确该问题,对相关文献进行了系统性综述。通过专业图书馆员制定的医学主题词表(MeSH 术语),检索 PubMed 和 Embase 数据库,初步获得 1 682 项研究。经摘要与全文筛选后,最终纳入 62 项研究进行数据提取与分析。

2021 年,Tan 等[97]探讨了既往有化脓性关节炎病史患者接受关节置换术的安全性。研究纳入 2000—2017 年间 5 家医疗机构的 207 例相关病例,收集了实验室指标、既往治疗情况、感染与手术间隔期及患者基本特征等数据。结果显示,总体 PJI 发生率为 12.1%。感染治疗至关节置换术的间隔期(无论是作为连续变量还是以分类变量分析)均与 PJI 风险降低无显著相关性($P>0.05$)。尽管计算出的最佳时间阈值为 5.9 个月,但按此阈值分组或按手术方式分层后,PJI 发生率均无统计学差异。后续发生 PJI 的患者与未发生者在术前红细胞沉降率(ESR)和 C 反应蛋白(CRP)水平方面亦无显著差异。仅 16.9%的患者术前接受了关节穿刺检查,因此无法评估其诊断价值。

2022 年,Bettencourt 等[98]报道了髋关节化脓性关节炎后行初次 THA 后的临床结局。该研究回顾分析了

1969—2016年间单中心244例患者(共256例THA)。每例患者均按年龄、性别、BMI及手术年份与因骨关节炎行THA的病例进行1∶1匹配。患者平均年龄58岁(35～84岁),平均BMI为31 kg/m^2(18～48 kg/m^2),女性占39%(100/256);平均随访11年(2～39年)。化脓性关节炎组与骨关节炎组10年无感染生存率分别为91%和99%(HR = 13,P < 0.001),10年无PJI生存率分别为93%和99%(HR = 10,P = 0.002)。化脓性关节炎诊断后5年内行THA的患者,其10年内任何感染发生率显著高于5年后手术者(14% *vs*. 5%,HR = 3.1,P = 0.009)。化脓性关节炎组术后2年及5年的平均Harris髋关节评分均显著低于骨关节炎组(均P = 0.001)。感染诊断与THA的间隔期越长,感染风险呈现下降趋势,尤其在诊断后5年内手术患者中风险增加3.1倍。

2023年,Luo等[99]对化脓性关节炎患者进行一期和二期关节置换术的疗效进行了系统综述与荟萃分析。共纳入7项回顾性研究[100-106],合计413例患者。汇总分析显示,一期与二期手术的再感染率无统计学差异。亚组分析提示髋/膝关节感染的发病率在两组间也无统计学差异。在功能结局方面,纳入的3项研究报道了术后关节功能评分(其中2项评估髋关节,1项评估膝关节)。汇总的Harris髋关节评分显示两组功能无差异,但因研究数量少、样本量小,且存在高度异质性(I^2 = 94.5%),作者未对该结果进行报告,并指出结论可信度较低。因此,两种手术方式对关节功能的影响仍需进一步研究。

对于结核分枝杆菌感染的患者,在规范、足疗程抗结核治疗的基础上,一期关节置换被视为安全的选择[107]。若患者未经治疗或正在接受全身性糖皮质激素治疗,则术后感染风险较高[108]。当合并窦道、广泛病变或多发性脓肿伴骨质破坏时,可考虑二期手术[109,110]。

2022年,Wei等[111]对105例有化脓性关节炎病史的TJA患者进行了回顾性研究。平均随访时间10.3年,PJI发生率为16.2%。调整后的Cox比例风险模型显示,男性(HR = 9.95,P < 0.01)、终末期肾病(HR = 37.34,P < 0.01)、既往清创次数超过3次(HR = 4.75,P = 0.04)以及初次感染为多种微生物混合感染(HR = 10.02,P = 0.02)是PJI的独立危险因素。而初次清创方式及一期和二期手术的选择均与PJI风险无关。若在化脓性关节炎治疗后6个月内行关节置换术,由相同病原体引起PJI再感染的风险更高。所有患者均接受至少4周的抗菌治疗,疗程根据临床征象、ESR及CRP水平调整。术中应用抗生素骨水泥并未显著降低感染风险[HR = 2.08(0.73～5.89),P = 0.17]。

表41-1　纳入综述的研究

作者(发表年份)	考察的手术入路	证据等级
Namba等(2012)[12]	DAA、PA和DLA	Ⅲ级
Lindgren等(2012)[23]	DAA和PA	Ⅲ级
Christensen等(2014)[20]	DAA和PA	Ⅲ级
Watts等(2015)[17]	DAA和PA	Ⅲ级
Malek等(2016)[24]	DAA和PA	Ⅲ级
Ilchmann等(2016)[25]	DAA和DLA	Ⅲ级
Mjaaland等(2017)[26]	DAA、PA和DLA	Ⅲ级
Triantafillopoulos等(2018)[27]	DAA和PA	Ⅲ级
Tissot等(2018)[28]	DAA和PA	Ⅲ级
Miller等(2018)[11]	DAA和PA	Ⅲ级
Purcell等(2018)[29]	DAA和PA	Ⅲ级
Smith等(2018)[30]	DAA、PA和ALA	Ⅲ级
Angerame等(2018)[31]	DAA和PA	Ⅲ级
Lenguerrand等(2018)[32]	PA和DLA	Ⅱ级
Aggarwal等(2019)[8]	DAA、PA和DLA	Ⅲ级
Klasan等(2019)[33]	DAA和ALA	Ⅲ级
Tay等(2019)[34]	DAA、PA和DLA	Ⅲ级
Docter等(2020)[35]	DAA、PA和DLA	Ⅲ级
Adili等(2020)[36]	DAA、PA和DLA	Ⅲ级
Pincus等(2020)[37]	DAA、PA和DLA	Ⅲ级
Hoskins等(2020)[15]	DAA、PA和DLA	Ⅲ级
Huang等(2021)[38]	DAA和DLA	Ⅲ级
O'Connor等(2021)[39]	DAA、PA和DLA	Ⅲ级
Shohat等(2021)[13]	DAA和DLA	Ⅲ级
Bendich等(2021)[40]	DAA和PA	Ⅲ级
Metzger等(2022)[41]	DAA和PA	Ⅲ级
Qvistgaard等(2022)[42]	DAA、PA和DLA	Ⅲ级
Acuna等(2022)[14]	DAA、PA和DLA	Ⅲ级
Dockery等(2022)[43]	DAA、PA和DLA	Ⅲ级
Makhdom等(2023)[44]	DAA和DLA	Ⅲ级
Salmons等(2023)[22]	DAA、PA和DLA	Ⅲ级
Luger等(2023)[45]	DLA和ALA	Ⅲ级
Chalmers等(2023)[21]	DAA和PA	Ⅲ级
Wernecke等(2024)[46]	DAA和PA	Ⅲ级

注:DAA—直接前入路;PA—后入路;DLA—直接外侧入路;ALA—前外侧入路。

表 41－2 采用一期亚根治性假体置换治疗假体周围关节感染的研究报告

作者(发表年份)	国家	数据来源	病例数	年龄(岁)	BMI (kg/m²)	女性比例(%)	随访时间(年)	最终随访时再感染人数(%)
Antti-Poka 等(1989)[63]	芬兰	单中心研究	2	51.5	未报告	0	2.7	2(100)
Bourget-Murray 等(2024)[64]	加拿大	单中心研究	14	64	32.9	54.4	8.2	5(38.5)
El-Husseiny 等(2016)[69]	英国	单中心研究	18	70.9	25.9	61	7.1	3(16.7)
Engesæter 等(2011)[70]	挪威	国家登记系统	129	70	未报告	51	2	37(29)
Ji 等(2017)[75]	中国	单中心研究	31	54	24.7	42	5	4(12.9)
Mancheño-Losa 等(2021)[79]	西班牙	多中心研究	110	73	未报告	47	3.2	14(12.7)
Mencia 等 (2021)[80]	特立尼达和多巴哥	单中心研究	1	83	未报告	100	1	0
Rahman 等(2017)[83]	加拿大	单中心研究	15	58.9	30	60	8.6	1(6.7)
Tleyjeh 等(2005)[87]	美国	单中心研究	1	78	未报告	0	0.5	0
Wellauer 等(2024)[89]	瑞士	单中心研究	1	68	未报告	0	2	0
总计/加权平均值			322	68.7	27.5	50%	3.6	66(20.5)

注：BMI：身体质量指数；NR：未报告。

表 41－3 采用二期亚根治性假体置换治疗假体周围关节感染的研究报告

作者(发表年份)	国家或地区	数据来源	患者数	年龄(岁)	BMI (kg/m²)	女性比例(%)	间隔期(周)	随访时间(年)	最终随访时再感染人数(%)
Anagnostakos 等(2010)[61]	德国	私人诊所	13	69	未报告	61.5	12.6	4.6	1(7.7)
Castagnini 等(2020)[65]	意大利	私人诊所	28	66.5	未报告	46.4	36	5.2	4(14.2)
Chen 等(2017)[66]	中国台湾	私人诊所	16	55.9	未报告	50	12.5	5.8	3(18.8)
Crawford 等(2019)[67]	美国	私人诊所	41	62.3	32.7	54	9.3	5.5	8(19.5)
Ekpo 等 (2014)[68]	美国	私人诊所	19	60.7	30	47	8.4	4	2(10.5)
Faroug 等(2009)[71]	英国	私人诊所	2	69	未报告	50	3.2	3.5	0
Fukui 等 (2016)[72]	日本	私人诊所	5	65.8	26.5	80	12.7	4.2	0
Hannon 等(2022)[73]	美国	私人诊所	3	未报告	未报告	未报告	未报告	未报告	未报告
Harmer 等(2023)[74]	美国	私人诊所	13	62	33	46	未报告	未报告	5(38.5)
Lee 等 (2013)[76]	韩国	私人诊所	19	60.3	未报告	63.2	29.2	4	2(10.5)
Lombardi 等(2014)[77]	美国	私人诊所	7	66.8	36	57	7.1	1.6	1(14.3)
Luk 等 (2023)[78]	中国香港	私人诊所	1	61	未报告	0	11	4	0
Moreno-Romero 等(2023)[81]	西班牙	私人诊所	8	60.8	未报告	75	23.5	6.1	0
Otani 等 (2019)[82]	日本	私人诊所	5	64	未报告	80	13.9	9.1	0
Shi 等 (2020)[85]	中国	私人诊所	14	65.1	27.1	42.9	45.2	6.6	0
Struhl 等(1989)[86]	美国	私人诊所	1	45	未报告	0	7	1.5	0
Um 等 (2020)[88]	韩国	私人诊所	20	68.5	未报告	65	10.4	3.2	1(5)
Yishake 等(2021)[90]	中国	私人诊所	28	61	23.7	46.4	17.7	4	4(14.3)
Zhou 等 (2019)[91]	中国	私人诊所	26	65.5	未报告	46.2	15	3.7	0
总计/加权平均值			269	62.6	29.7	53%	18.1	4.6	31(11.7)

结 论

对于既往有化脓性关节炎病史且需行 TJA 的患者，现阶段最佳治疗方案数据有限。现有证据(均为回顾性研究)表明，无论是一期还是二期关节置换，其疗效结果并无显著差异。现有数据提示，一期关节置换对大多数患者是合理的治疗策略，包括已开始抗结核药物治疗的由结核分枝杆菌引起的化脓性关节炎。

针对此类患者，建议在术前系统评估其感染状态。具体措施包括血清学炎症标志物检测、必要时进行术前关节穿刺抽液，以及术中采集骨与软组织样本送微生物培养。除结核分枝杆菌感染外，若存在活动性感染证据，通常建议行二期关节置换。相反，对于无活动性感染证据的患者，可考虑采用一期关节置换。若术中培养分离出病原体，尤其是与初始化脓性关节炎相同的病原体，则可能需要延长术后抗菌药物疗程。

参考文献

[1] Patel N, Golwala P. Approaches for total hip arthroplasty: a systematic review[J]. Cureus, 2023, 15: e34829.

[2] Awad ME, Farley BJ, Mostafa G, et al. Direct anterior approach has short-term functional benefit and higher resource requirements compared with the posterior approach in primary total hip arthroplasty: a meta-analysis of functional outcomes and cost[J]. Bone Joint J, 2021, 103-B: 1078－1087.

[3] Trousdale WH, Taunton MJ, Mabry TM, et al. Patient perceptions of the direct anterior hip arthroplasty[J]. J Arthroplasty, 2017, 32: 1164－1170.

[4] Dockery DM, Allu S, Glasser J, et al. Comparison of periprosthetic joint infection rates in the direct anterior approach and non-anterior approaches to primary total hip arthroplasty: a systematic review and meta-analysis[J]. Hip Int, 2023, 33: 633－639.

[5] Rodriguez JA, Deshmukh AJ, Rathod PA, et al. Does the direct anterior approach in THA offer faster rehabilitation and comparable safety to the posterior approach[J]. Clin Orthop Relat Res, 2014, 472: 455－463.

[6] Ilchmann T, Zimmerli W, Bolliger L, et al. Risk of infection in primary, elective total hip arthroplasty with direct anterior approach or lateral transgluteal approach: a prospective cohort study of 1104 hips[J]. BMC Musculoskelet Disord, 2016, 17: 471.

[7] Aggarwal VK, Elbuluk A, Dundon J, et al. Surgical approach significantly affects the complication rates associated with total hip arthroplasty[J]. Bone Joint J, 2019, 101-B: 646－651.

[8] Aggarwal VK, Weintraub S, Klock J, et al. 2019 frank stinchfield award: a comparison of prosthetic joint infection rates between direct anterior and non-anterior approach total hip arthroplasty[J]. Bone Joint J, 2019, 101-B(Supple_B): 2－8.

[9] Smith JO, Frampton CMA, Hooper GJ, et al. The impact of patient and surgical factors on the rate of postoperative infection after total hip arthroplasty-a new zealand joint registry study[J]. J Arthroplasty, 2018, 33: 1884－1890.

[10] Chalmers BP, Puri S, Watkins A, et al. No difference in the rate of periprosthetic joint infection in patients undergoing the posterolateral compared to the direct anterior approach[J]. J Arthroplasty, 2023, 38: 1089－1095.

[11] Miller LE, Gondusky JS, Kamath AF, et al. Influence of surgical approach on complication risk in primary total hip arthroplasty[J]. Acta Orthop, 2018, 89: 289－294.

[12] Namba RS, Inacio MCS, Paxton EW. Risk factors associated with surgical site infection in 30,491 primary total hip replacements[J]. J Bone Joint Surg Br, 2012, 94: 1330－1338.

[13] Shohat N, Goswami K, Clarkson S, et al. Direct anterior approach to the hip does not increase the risk for subsequent periprosthetic joint infection[J]. J Arthroplasty, 2021, 36: 2038－2043.

[14] Acuna AJ, Do MT, Samuel LT, et al. Periprosthetic joint infection rates across primary total hip arthroplasty surgical approaches: a systematic review and meta-analysis of 653, 633 procedures[J]. Arch Orthop Trauma Surg, 2022, 142: 2965－2977.

[15] Hoskins W, Bingham R, Lorimer M, et al. Early rate of revision of total hip arthroplasty related to surgical approach: an analysis of 122,345 primary total hip arthroplasties[J]. J Bone Joint Surg Am, 2020, 102: 1874－1882.

[16] Purcell RL, Parks NL, Cody JP, et al. Comparison of wound complications and deep infections with direct anterior and posterior approaches in obese hip arthroplasty patients[J]. J Arthroplasty, 2018, 33: 220－223.

[17] Watts CD, Houdek MT, Wagner ER, et al. High risk of wound complications following direct anterior total hip arthroplasty in obese patients[J]. J Arthroplasty, 2015, 30: 2296－2298.

[18] Klasan A, Neri T, Oberkircher L, et al. Complications after direct anterior versus watson-jones approach in total hip arthroplasty: results from a matched pair analysis on 1408 patients[J]. BMC Musculoskelet Disord, 2019, 20: 77.

[19] Shah NV, Huddleston HP, Wolff DT, et al. Does surgical approach for total hip arthroplasty impact infection risk in the obese patient? a systematic review[J]. Orthopedics, 2022, 45: e67－e72.

[20] Christensen CP, Karthikeyan T, Jacobs CA. Greater prevalence of wound complications requiring reoperation with

direct anterior approach total hip arthroplasty [J]. J Arthroplasty, 2014, 29: 1839 – 1841.

[21] Chalmers BP, Puri S, Watkins A, et al. No difference in the rate of periprosthetic joint infection in patients undergoing the posterolateral compared to the direct anterior approach[J]. J Arthroplasty, 2023, 38: 1089 – 1095.

[22] Salmons HI, Larson DR, Couch CG, et al. Surgical approach and body mass index impact risk of wound complications following total hip arthroplasty[J]. J Arthroplasty, 2024, 39: S459 – S463.

[23] Lindgren V, Garellick G, Karrholm J, et al. The type of surgical approach influences the risk of revision in total hip arthroplasty: a study from the swedish hip arthroplasty register of 90,662 total hip replacements with 3 different cemented prostheses[J]. Acta Orthop, 2012, 83: 559 – 565.

[24] Malek IA, Royce G, Bhatti SU, et al. A comparison between the direct anterior and posterior approaches for total hip arthroplasty: the role of an "enhanced recovery" pathway [J]. Bone Joint J, 2016, 98-B: 754 – 760.

[25] Ilchmann T, Zimmerli W, Bolliger L, et al. Risk of infection in primary, elective total hip arthroplasty with direct anterior approach or lateral transgluteal approach: a prospective cohort study of 1104 hips[J]. BMC Musculoskelet Disord, 2016, 17: 471.

[26] Mjaaland KE, Svenningsen S, Fenstad AM, et al. Implant survival after minimally invasive anterior or anterolateral vs. conventional posterior or direct lateral approach: an analysis of 21, 860 total hip arthroplasties from the norwegian arthroplasty register (2008 to 2013)[J]. J Bone Joint Surg Am, 2017, 99: 840 – 847.

[27] Triantafyllopoulos GK, Memtsoudis SG, Wang H, et al. Surgical approach does not affect deep infection rate after primary total hip arthroplasty[J]. Hip Int, 2019, 29: 597 – 602.

[28] Tissot C, Vautrin M, Luyet A, et al. Are there more wound complications or infections with direct anterior approach total hip arthroplasty[J]. Hip Int, 2018, 28: 591 – 598.

[29] Purcell RL, Parks NL, Cody JP, et al. Comparison of wound complications and deep infections with direct anterior and posterior approaches in obese hip arthroplasty patients [J]. J Arthroplasty, 2018, 33: 220 – 223.

[30] Smith JO, Frampton CMA, Hooper GJ, et al. The impact of patient and surgical factors on the rate of postoperative infection after total hip arthroplasty-a new zealand joint registry study[J]. J Arthroplasty, 2018, 33: 1884 – 1890.

[31] Angerame MR, Fehring TK, Masonis JL, et al. Early failure of primary total hip arthroplasty: is surgical approach a risk factor[J]. J Arthroplasty, 2018, 33: 1780 – 1785.

[32] Lenguerrand E, Whitehouse MR, Beswick AD, et al. Risk factors associated with revision for prosthetic joint infection after hip replacement: a prospective observational cohort study[J]. Lancet Infect Dis, 2018, 18: 1004 – 1014.

[33] Klasan A, Neri T, Oberkircher L, et al. Complications after direct anterior versus watson-jones approach in total hip arthroplasty: results from a matched pair analysis on 1408 patients[J]. BMC Musculoskelet Disord, 2019, 20: 77.

[34] Tay K, Tang A, Fary C, et al. The effect of surgical approach on early complications of total hip arthroplasty[J]. Arthroplasty, 2019, 1: 5.

[35] Docter S, Philpott HT, Godkin L, et al. Comparison of intra and post-operative complication rates among surgical approaches in total hip arthroplasty: a systematic review and meta-analysis[J]. J Orthop, 2020, 20: 310 – 325.

[36] Mcmaster Arthroplasty Collaborative. Risk factors for periprosthetic joint infection following primary total hip arthroplasty: a 15-year, population-based cohort study[J]. J Bone Joint Surg Am, 2020, 102: 503 – 509.

[37] Pincus D, Jenkinson R, Paterson M, et al. Association between surgical approach and major surgical complications in patients undergoing total hip arthroplasty [J]. JAMA, 2020, 323: 1070 – 1076.

[38] Huang XT, Liu DG, Jia B, et al. Comparisons between direct anterior approach and lateral approach for primary total hip arthroplasty in postoperative orthopaedic complications: a systematic review and meta-analysis[J]. Orthop Surg, 2021, 13: 1707 – 1720.

[39] O'Connor CM, Anoushiravani AA, Acosta E, et al. Direct anterior approach total hip arthroplasty is not associated with increased infection rates: a systematic review and meta-analysis[J]. JBJS Rev, 2021, 9: e20.00047.

[40] Bendich I, Landy DC, Do H, et al. Intraoperative complications and early return to the operating room in total hip arthroplasty performed through the direct anterior and posterior approaches. an institutional experience of surgeons after their learning curve[J]. J Arthroplasty, 2021, 36: 2829 – 2835.

[41] Metzger CM, Farooq H, Hur JO, et al. Transitioning from the posterior approach to the direct anterior approach for total hip arthroplasty[J]. Hip Pelvis, 2022, 34: 203 – 210.

[42] Qvistgaard M, Natman J, Lovebo J, et al. Risk factors for reoperation due to periprosthetic joint infection after elective total hip arthroplasty: a study of 35,056 patients using linked data of the swedish hip arthroplasty registry (SHAR) and swedish perioperative registry (SPOR) [J]. BMC Musculoskelet Disord, 2022, 23: 275.

[43] Dockery DM, Allu S, Glasser J, et al. Comparison of periprosthetic joint infection rates in the direct anterior approach and non-anterior approaches to primary total hip arthroplasty: a systematic review and meta-analysis[J]. Hip Int, 2023, 33: 633 – 639.

[44] Makhdom AM, Hozack WJ. Direct anterior versus direct lateral hip approach in total hip arthroplasty with the same perioperative protocols one year post fellowship training[J].

J Orthop Surg Res，2023，18：216.

[45] Luger M，de Vries M，Feldler S，et al. A propensity score-matched analysis on the impact of patient and surgical factors on early periprosthetic joint infection in minimally invasive anterolateral and transgluteal total hip arthroplasty[J]. Arch Orthop Trauma Surg，2023，143：5405－5415.

[46] Wernecke GC，Jin XZ，Lin JL，et al. The impact of surgical approach on 90-day prosthetic joint infection after total hip replacement—a population-based，propensity score-matched cohort study[J]. J Arthroplasty，2024，39：151－156.

[47] Suzuki G，Saito S，Ishii T，et al. Previous fracture surgery is a major risk factor of infection after total knee arthroplasty [J]. Knee Surg Sports Traumatol Arthrosc，2011，19：2040－2044.

[48] Pfang BG，García-Cañete J，García-Lasheras J，et al. Orthopedic implant-associated infection by multidrug resistant enterobacteriaceae[J]. J Clin Med，2019，8：2220.

[49] Karczewski D，Müllner M，Hipfl C，et al. Two-stage exchange for PJI with co-existing cerclages for fracture：higher rates of early re-infections and difficult to treat microbes[J]. Arch Orthop Trauma Surg，2023，143：1793－1798.

[50] Doub JB，Parmiter D，Brantner CA，et al. The location of biofilms on chronic prosthetic joint infections and the ramifications for clinical practice[J]. Arthroplast Today，2024，25：101314.

[51] Shi X，Yang J，Zhou Z，et al. Partial implant retention in two-stage exchange for chronic infected total hip arthroplasty [J]. Int Orthop，2020，44：461－469.

[52] Lee YK，Lee KH，Nho JH，et al. Retaining well-fixed cementless stem in the treatment of infected hip arthroplasty [J]. Acta Orthop，2013，84：260－264.

[53] Ji B，Xu B，Guo W，et al. Retention of the well-fixed implant in the single-stage exchange for chronic infected total hip arthroplasty：an average of five years of follow-up[J]. Int Orthop，2017，41：901－909.

[54] Chen KH，Tsai SW，Wu PK，et al. Partial component-retained two-stage reconstruction for chronic infection after uncemented total hip arthroplasty：results of sixteen cases after five years of follow-up[J]. Int Orthop，2017，41：2479－2486.

[55] El-Husseiny M，Haddad FS. The role of highly selective implant retention in the infected hip arthroplasty[J]. Clin Orthop Relat Res，2016，474：2157－2163.

[56] Yishake M，Tang L，Chen X，et al. Partial two-stage exchange：an alternative method for infected total hip arthroplasty[J]. BMC Musculoskelet Disord，2021，22：686.

[57] Crawford DA，Adams JB，Morris MJ，et al. Partial 2-stage exchange for infected total hip arthroplasty：an updated report[J]. J Arthroplasty，2019，34：3048－3053.

[58] Ekpo TE，Berend KR，Morris MJ，et al. Partial two-stage exchange for infected total hip arthroplasty：a preliminary report[J]. Clin Orthop Relat Res，2014，472：437－448.

[59] McDonald DJ，Fitzgerald RH，Ilstrup DM. Two-stage reconstruction of a total hip arthroplasty because of infection [J]. J Bone Joint Surg Am，1989，71：828－834.

[60] Leijtens B，Sadeghi N，Schreurs BW，et al. Cement-within-cement revision of infected total hip replacement；disappointing results in 10 retrospective cases[J]. Hip Int，2016，26：67－72.

[61] Anagnostakos K，Jung J，Kelm J，et al. Two-stage treatment protocol for isolated septic acetabular cup loosening[J]. Hip Int，2010，20：320－326.

[62] Anagnostakos K，Meyer C. Partial two-stage exchange at the site of periprosthetic hip joint infections[J]. Arch Orthop Trauma Surg，2019，139：869－876.

[63] Antti-Poika I，Santavirta S，Konttinen YT，et al. Outcome of the infected hip arthroplasty. a retrospective study of 36 patients[J]. Acta Orthop Scand，1989，60：670－675.

[64] Bourget-Murray J，Tubin N，Bureau A，et al. Lower rates of reoperation following partial or complete revision arthroplasty compared to debridement，antibiotics，and implant retention for early postoperative and acute hematogenous periprosthetic hip infection[J]. J Arthroplasty，2024，39：2346－2351.

[65] Castagnini F，Tella G，Montalti M，et al. Mid-term outcomes of a partial 2-stage approach in late chronic periprosthetic hip infections[J]. Hip Int，2020，30：327－332.

[66] Chen KH，Tsai SW，Wu PK，et al. Partial component-retained two-stage reconstruction for chronic infection after uncemented total hip arthroplasty：results of sixteen cases after five years of follow-up[J]. Int Orthop，2017，41：2479－2486.

[67] Crawford DA，Adams JB，Morris MJ，et al. Partial 2-stage exchange for infected total hip arthroplasty：an updated report[J]. J Arthroplasty，2019，34：3048－3053.

[68] Ekpo TE，Berend KR，Morris MJ，et al. Partial two-stage exchange for infected total hip arthroplasty：a preliminary report[J]. Clin Orthop Relat Res，2014，472：437－448.

[69] El-Husseiny M，Haddad FS. The role of highly selective implant retention in the infected hip arthroplasty[J]. Clin Orthop Relat Res，2016，474：2157－2163.

[70] Engesæter LB，Dale H，Schrama JC，et al. Surgical procedures in the treatment of 784 infected THAs reported to the norwegian arthroplasty register[J]. Acta Orthop，2011，82：530－537.

[71] Faroug R，Shah Y，McCarthy MJH，et al. Two stage one component revision in infected total hip replacements—two case reports and literature review[J]. Hip Int，2009，19：292－298.

[72] Fukui K，Kaneuji A，Ueda S，et al. Should well-fixed uncemented femoral components be revised in infected hip arthroplasty? report of five trial cases[J]. J Orthop，2015，

13：437－442.

[73] Hannon CP，Sheehan KP，Duong SQ，et al. Modular fluted tapered stems for periprosthetic femoral fractures：excellent results in 171 cases[J]. J Bone Joint Surg Am，2022，104：1188－1196.

[74] Harmer JR，Hadley ML，Trousdale RT. Modular proximal body exchange for re-revision total hip arthroplasty：rarely utilized and moderately successful[J]. J Arthroplasty，2023，38：S229－S234. e1.

[75] Ji B，Xu B，Guo W，et al. Retention of the well-fixed implant in the single-stage exchange for chronic infected total hip arthroplasty：an average of five years of follow-up[J]. Int Orthop，2017，41：901－909.

[76] Lee YK，Lee KH，Nho JH，et al. Retaining well-fixed cementless stem in the treatment of infected hip arthroplasty [J]. Acta Orthop，2013，84：260－264.

[77] Lombardi AV，Berend KR，Adams JB. Partial two-stage exchange of the infected total hip replacement using disposable spacer moulds[J]. Bone Joint J，2014，96-B(11 Supple A)：66－69.

[78] Luk MH，Fu H，Chan PK，et al. Two-stage partial component retention and interim cemented liner for infected total hip arthroplasty：a case report[J]. J Orthop Case Rep，2023，13：6－10.

[79] Mancheño-Losa M，Lora-Tamayo J，Fernández-Sampedro M，et al. Prognosis of unexpected positive intraoperative cultures in arthroplasty/revision：a large multicenter cohort [J]. J Infect，2021，83：542－549.

[80] Mencia MM，Cawich SO，Sandiford N. Partial single stage exchange arthroplasty with retention of a well fixed cemented femoral stem for the treatment of culture negative infection in a bipolar hemiarthroplasty：a case report[J]. Geriatr Orthop Surg Rehabil，2021，12：21514593211001844.

[81] Moreno-Romero M，Ordas-Bayon A，Gomez-Rice A，et al. Partial two-stage exchange for infected total hip arthroplasty：a treatment to take into account[J]. J Pers Med，2023，13：137.

[82] Otani T，Fujii H，Kawaguchi Y，et al. Treatment of periprosthetic hip infection with retention of a well-fixed stem：six to 13-year outcomes[J]. Arthroplasty，2019，1：3.

[83] Rahman WA，Kazi HA，Gollish JD. Results of single stage exchange arthroplasty with retention of well fixed cementless femoral component in management of infected total hip arthroplasty[J]. World J Orthop，2017，8：264－270.

[84] Rosinsky PJ，Greenberg A，Amster-Kahn H，et al. Selective component retainment in the treatment of chronic periprosthetic infection after total hip arthroplasty：a systematic review[J]. J Am Acad Orthop Surg，2020，28：756－763.

[85] Shi X，Yang J，Zhou Z，et al. Partial implant retention in two-stage exchange for chronic infected total hip arthroplasty [J]. Int Orthop，2020，44：461－469.

[86] Struhl S，Harwin SF，Stern RE，et al. Infected uncemented hip arthroplasty. preserving the femoral stem with a two-stage revision procedure[J]. Orthop Rev，1989，18：707－712.

[87] Tleyjeh IM，Qutub MO，Bakleh M，et al. Corynebacterium jeikeium prosthetic joint infection：case report and literature review[J]. Scand J Infect Dis，2005，37：151－153.

[88] Um KS，Lee JW，Yoon BH，et al. Staged revision of infected-hip arthroplasty using an antibiotics-loaded intra-articular cement spacer：impact on cemented and cementless stem retention[J]. Hip Pelvis，2020，32：26－34.

[89] Wellauer H，Bansal-Zweifel V，Benninger E，et al. Successful implant retention in a chronified hematogenous bilateral periprosthetic hip joint infection with enterococcus faecalis [J]. Arthroplast Today，2024，11：101313.

[90] Yishake M，Tang L，Chen X，et al. Partial two-stage exchange：an alternative method for infected total hip arthroplasty[J]. BMC Musculoskelet Disord，2021，22：686.

[91] Zhou J，Jie S，Du X，et al. Partial component-retained 2-stage reconstruction in the treatment of infected hip arthroplasty[J]. J Arthroplasty，2019，34：2770－2773.

[92] Kim YH，Oh SH，Kim JS. Total hip arthroplasty in adult patients who had childhood infection of the hip[J]. J Bone Joint Surg Am，2003，85：198－204.

[93] Papanna MC，Chebbout R，Buckley S，et al. Infection and failure rates following total hip arthroplasty for septic arthritis：a case-controlled study[J]. Hip Int，2018，28：63－67.

[94] Aalirezaie A，Arumugam SS，Austin M，et al. Hip and knee section，prevention，risk mitigation：proceedings of international consensus on orthopedic infections[J]. J Arthroplasty，2019，34：S271－S278.

[95] Tan TL，Maltenfort MG，Chen AF，et al. Development and evaluation of a preoperative risk calculator for periprosthetic joint infection following total joint arthroplasty[J]. J Bone Joint Surg Am，2018，100：777－785.

[96] Triantafyllopoulos GK，Soranoglou VG，Memtsoudis SG，et al. Rate and risk factors for periprosthetic joint infection among 36,494 primary total hip arthroplasties[J]. J Arthroplasty，2018，33：1166－1170.

[97] Tan TL，Xu C，Kuo FC，et al. When total joint arthroplasty after septic arthritis can be safely performed[J]. JBJS Open Access，2021，6：e20.00146.

[98] Luo H，He C，Zhao Y，et al. Outcomes of single- vs two-stage primary joint arthroplasty for septic arthritis：a systematic review and meta-analysis[J]. EFORT Open Rev，2023，8：672－679.

[99] Bettencourt JW，Wyles CC，Osmon DR，et al. Outcomes of primary total hip arthroplasty following septic arthritis of the hip：a case-control study[J]. Bone Joint J，2022，104-B：227－234.

[100] Bauer T，Lacoste S，Lhotellier L，et al. Arthroplasty

following a septic arthritis history: a 53 cases series[J]. Orthop Traumatol Surg Res, 2010, 96: 840-843.

[101] Bochatey E, Del Sel H, Tillet F, et al. Arthroplasty as a treatment for acute and quiescent septic arthritis in native hips[J]. Acta Ortop Mex, 2021, 35: 11-16.

[102] Hooper J, Arora P, Kappagoda S, et al. Articulating vs static spacers for native knee infection in the setting of degenerative joint disease[J]. Arthroplast Today, 2021, 8: 138-144.

[103] Papanna MC, Chebbout R, Buckley S, et al. Infection and failure rates following total hip arthroplasty for septic arthritis: a case-controlled study[J]. Hip Int, 2018, 28: 63-67.

[104] Portier E, Zeller V, Kerroumi Y, et al. Arthroplasty after septic arthritis of the native hip and knee: retrospective analysis of 49 joints[J]. J Bone Joint Infect, 2022, 7: 81-90.

[105] Tan T, Xu C, Kuo FC, et al. Risk factors for failure and optimal treatment of total joint arthroplasty for septic arthritis[J]. J Arthroplasty, 2021, 36: 892-896.

[106] Zhang CF, Fang XY, Huang ZD, et al. Surgical management for chronic destructive septic hip arthritis: debridement, antibiotics, and single-stage replacement is as effective as two-stage arthroplasty[J]. Orthop Surg, 2022, 14: 1175-1185.

[107] Gao X, He R, Yan S. Total hip arthroplasty for patients with osteoarthritis secondary to hip pyogenic infection[J]. Chin Med J, 2010, 123: 156-159.

[108] Su JY, Huang TL, Lin SY. Total knee arthroplasty in tuberculous arthritis[J]. Clin Orthop Relat Res, 1996: 181-187.

[109] Li L, Chou K, Deng J, et al. Two-stage total hip arthroplasty for patients with advanced active tuberculosis of the hip[J]. J Orthop Surg Res, 2016, 11: 38.

[110] Neogi DS, Yadav CS, Kumar A, et al. Total hip arthroplasty in patients with active tuberculosis of the hip with advanced arthritis[J]. Clin Orthop Relat Res, 2010, 468: 605-612.

[111] Wei JT, Kuo FC, Wang JW, et al. Outcome and predictors of septic failure following total joint arthroplasty for prior septic arthritis of hip and knee joint[J]. J Arthroplasty, 2022, 37: 1375-1382.

清创、抗菌治疗并保留植入物

42

James Cashman，Seyed Mohammad Javad Mortazavi，Pier Francesco Indelli，Siddharth Rele，Carl Haasper，Fatih Yildiz，Christopher T. Holland，Juan D. Lizcano，Álvaro Auñón-Rubio，Don Bambino Geno Tai，Bartolome Allende，Abtin Alvand，Claudia Arias，Armin Arshi，Vasily Artyukh，George C. Babis，Jose Baeza-Oliete，Nicolaas Budhiparama，Frank Buttacavoli，Pedro Ivo Carvalho，Felix C. Vilchez Cavazos，Cheng-Fong Chen，Pawel Chodór，Peter F. M. Choong，Osman Çiloglu，David Dewar，Fundación Jiménez Díaz，Goksel Dikmen，Ayman Ebied，Sina Esmaeili，Jonathan T. Evans，Guilherme Falotico，Pedro Foguet，Massimo Franceschini，Peter Gold，Enrique Gómez-Barrena，Joan Gómez-Junyent，Daniel Gould，Akram A. Hammad，Hyuk-Soo Han，Christian Hipfl，Catriona Hunter，Mustafa Alper Incesoy，Nathan B. Kaplan，Kayahan Karaytug，Huiwu Li，Francisco Arguelles Linares，Jorge Manrique-Succar，Oliver Marín-Peña，Paul McCarroll，Robert McCulloch，Rene Mihalič，Laura Morata，Seyed Amirsadegh Mortazavi，Sumon Nandi，Elise Naufal，Julio César Palacios，Juan Carlos Martinez Pastor，Tim Petheram，Alaina Ritter，Ola Rolfson，Javier Martinez Ros，Marisa Sanchez，Ignacio Sancho，Jay D. Shah，Puyi Sheng，Alex Soriano，Mark J. Spangehl，Jeffery B. Stambough，Saad Tarabichi，Daniel Taupin，Satit Thiengwittayaporn，I. Remzi Tözün，Rihard Trebše，Shang-Wen Tsai，Ibrahim Tuncay，Ewout S. Veltman，Felix Vilchez-Cavazos，Marianne Westberg，Haobo Wu，Piers J. Yates，Mehmet Kursat Yilmaz，Je-Hyun Yoo

问题 1：哪些患者适合接受清创、抗菌治疗并保留植入物？

James Cashman，Paul McCarroll，Peter Choong，Pedro Ivo Carvalho，Nicolaas Budhiparama，Ewout S Veltman，David Dewar，Mehmet Kursat Yilmaz

【回答/建议】 一般而言，急性感染且假体稳定的患者可考虑行清创、抗菌治疗并保留植入物(DAIR)，但感染清除率很大程度上取决于患者及感染特征。较适合 DAIR 的情形包括：①感染发生于初次关节置换术后 6 周内；②症状持续少于 7 天；③植入物固定良好且稳定；④个别情况可例外处理。

【证据等级】 强。

【代表投票】 同意 76.5%，不同意 11.7%，弃权 11.7%(中等共识：明显多数支持)。

依　据

在特定患者群体中，DAIR 已展现出良好疗效，但其成功率受干预时机、患者合并症、微生物负荷及手术复杂性等因素制约。尽管预测评分系统、机器学习算法等新兴工具为优化风险分层与临床决策提供了支持，但 DAIR 适应证的选择仍颇为复杂，需要对宿主、手术方式和病原体特异度变量之间的相互作用有细致入微的理解。

1. 症状持续时间

症状持续时间越短，DAIR 的预后越好。研究显示，症状出现后 2 天内接受 DAIR，感染控制率达 89%；而 3～7 天内接受 DAIR，成功率降至 59.5%[1]。当从症状出现至清创的平均时间少于 7 天时，总体成功率为 71.6%；若间隔延长至 3 周以上，成功率则降至 35%[2]。多项采用不同时间节点的研究均印证了这一趋势；症状持续时间＞10 天是 DAIR 失败的独立危险因素，与较早治疗者相比，失败风险增加 8.5 倍($P = 0.016$)[3-6]。此

外,逻辑回归分析显示,症状每延长1天,成功率下降7.5%[7]。症状持续超过4周的患者,其失败风险是症状持续不足1周的2.35倍[8-10]。

2. 与初次关节置换术的间隔期

初次手术与DAIR之间的间隔期对成功率也有重要影响。研究显示,术后14天内行DAIR其再感染率为24.3%,而术后46～90天行DAIR其再感染率升至45.8%[11]。术后28天内与42天内行DAIR的结果无统计学差异(成功率分别为85%与88%),但延迟至90天以上其成功率显著降至60%[12]。初次置换术后行DAIR的失败率在术后第7周达到峰值(23%),但术后1～6周内失败率仍处于较高水平。然而,将DAIR延迟至术后6周以上也会导致失败风险增加[13]。比较早期与晚期感染,早期行DAIR的成功率显著更高。初次手术后4周内行DAIR的翻修率为8%,而术后4～12周内行DAIR的翻修率升至13%[14]。术后超过3个月的慢性感染患者预后更差,无论症状持续多久,治疗成功率均降至45%[6,15,16]。汇总相关数据后可见,治疗成功组从初次置换手术至DAIR手术的中位间隔期短于治疗失败组;但两组从出现症状至实施手术的中位时长相近,这提示上述两项时间指标均是影响预后的关键因素[17,18]。

3. 人口学因素

年龄对DAIR结局具有显著影响,但研究结果尚存差异。年龄≥85岁患者再感染风险较65～69岁患者增加391%($P<0.001$)[11],但也有研究表明年龄对DAIR成功率的影响在统计学上无显著性差异[19,20]。多项分析证实,男性是DAIR治疗失败的预测因素之一[21-23]。不同研究采用的合并症评分标准不统一,导致研究间难以横向对比。查尔森合并症指数评分较高(≥4分)的患者与评分为1～3分的患者失败率相近(64% *vs*. 67%)[20]。类风湿性关节炎是DAIR治疗失败的显著独立风险因素(HR:2.20～45.1)[21,24-26]。冠状动脉粥样硬化性心脏病、慢性阻塞性肺疾病、慢性肾脏病等也与预后不良相关[21,23,27-30]。肥胖,尤其是病态肥胖,是DAIR失败的重要预测因素。病态肥胖患者失败率(57.9%)显著高于非肥胖患者(36.8%)($HR=2.77$,$P=0.035$)[31]。吸烟同样增加DAIR失败的风险,在急性期感染中尤为明显[32]。精神疾病(如重度抑郁症、广泛性焦虑症)亦被证实与DAIR失败相关[22,32]。使用免疫抑制药物是DAIR失败的强独立预测因素($OR=0.13$)[33,34]。因非骨性关节炎(如炎性关节炎、髋部骨折)接受关节置换术的患者,其DAIR失败率显著更高[21,35,36]。

4. 术前C反应蛋白(CRP)水平

CRP是公认的炎症与感染标志物,其水平与DAIR结局密切相关。DAIR失败患者就诊时CRP水平显著高于DAIR成功患者。一项研究中DAIR失败组与成功组的CRP水平分别为162.5 mg/L与105.5 mg/L($P<0.001$)[37]。另一项研究显示,以65 mg/L为阈值,CRP>65 mg/L患者的DAIR失败率为68.9%,而CRP≤65 mg/L的患者为43.6%($P<0.0002$)[37]。更高的CRP阈值进一步增加了失败风险:术前CRP>100 mg/L是DAIR失败的独立相关因素($P=0.001$);logistic回归分析显示,CRP每增加1 mg/L,失败率约增加1%($OR=1.01$,$P<0.01$)[9,30,38,39]。然而,CRP的预测价值在不同研究中存在差异。部分研究显示,术前CRP水平与DAIR成功率无显著相关性,提示单一CRP指标并非总能准确预测DAIR的结局[17,40]。

5. 红细胞沉降率(ESR)

ESR在预测DAIR结局中的作用不如CRP稳定。部分研究显示较高的术前ESR与DAIR失败相关:ESR>40 mm/h的患者DAIR失败风险是ESR<40 mm/h患者的4.7倍[41];DAIR失败组平均ESR水平(103.5 mm/h)显著高于成功组(69.1 mm/h)[42]。然而,也有研究表明ESR与DAIR结果无显著相关性[17]。上述差异可能源于研究人群及ESR阈值的不同。菌血症对DAIR结局有显著影响。DAIR时存在菌血症患者的成功率(31%)显著低于无菌血症患者(65%)[34,43]。晚期急性感染和血源性感染的DAIR结局劣于术后早期感染,晚期急性PJI患者的DAIR失败风险更高($OR=4.52$),合并菌血症时失败率进一步升高[24,34]。在急性血源性PJI患者中,血培养阳性患者的DAIR成功率(36.3%)显著低于阴性患者(66.7%,$P=0.047$)[44,45]。菌血症在晚期急性感染中的负面影响尤为突出,其成功率远低于早期急性感染(31% *vs*. 65%,$OR=4.1$)[5]。此外,合并脓毒症患者的DAIR成功率低于无脓毒症患者(51% *vs*. 67%)[46]。

6. 多指标联合评估

联合应用炎症标志物与血培养结果可提供更全面的风险评估。CRP、ESR升高及菌血症并存时,DAIR失败的可能性增加。在一项研究中,CRP>22 mg/dL且血培养阳性的患者失败率显著升高[47]。现有研究也尝试采用CRP和ESR比值区分感染类型。针对术后慢性再感染,ESR/CRP阈值取1.31时,诊断灵敏度75%、特异度84%[48]。依据曲线下面积(AUC)判断,该指标仅

具备轻至中等程度的区分效能；上述炎症指标仅可作为辅助参考，尚无单一指标能够精准预判 DAIR 的临床结局。

7. 评分系统

KLIC 评分系统整合了 CRP 水平、初次关节置换至清创的时间及合并症等因素，用于预测 DAIR 结局。该评分每增加 1 分，DAIR 失败风险增加 1.32～1.45 倍[9,10]。评分较低的患者 DAIR 成功率较高：评分<3.5 分的患者成功率较高，AUC = 0.762，敏感度为 77%，特异度为 57%[49,50]；调整阈值为<4 分时，失败率为 27.9%[30]。评分较高的患者 DAIR 失败风险显著增加：评分>6 分的患者失败率显著升高，其中评分>7 分的患者失败率超过 85%，有研究报道甚至高达 100%[10,30,49]。类似地，CRIME80 评分系统整合了 CRP、合并症及感染病程等变量，评分≥ 3 分的患者失败率为 67.9%，评分<3 分的患者失败率为 35.8%（P<0.000 1）[50]。与 KLIC 评分相同，CRIME80 评分在中等风险类别中的预测准确度有所降低，提示两种模型均有进一步优化的空间。评分较低（如 KLIC<3.5 分或 CRIME80<3 分）的患者，通过 DAIR 获得成功的可能性较大，可推荐保留假体；而评分高（如 KLIC>6 分或 CRIME80 ≥ 3 分）的患者，则需考虑翻修（如分期翻修术），尤其当存在多种合并症或炎症标志物显著升高时。

8. 用于预测 DAIR 结局的机器学习算法

在一项包含 556 例患者的队列研究中，使用机器学习算法对 DAIR 失败风险的预测能力呈现梯度差异：低风险组（失败率<30%）的实际失败率为 21.8%，中风险组（30%～50%）为 37.6%，高风险组（>50%）则达 62.5%，表明该模型能够对患者进行有效风险分层[21]。另一项包含 64 例患者的队列研究中，总体成功率为 60.9%，多数病例的成功率为 40%～80%，提示该模型的预测效能为中等水平[51]。将 Shohat 评分系统应用于同一队列，其 AUC = 0.69，表明预测能力中等。以 50%为成功率的阈值，该评分系统的敏感度为 82%，特异度为 44%，阴性预测值（NPV）为 0.611，支持其作为 DAIR 成功的辅助预测工具[51]。然而，上述预测系统的局限性也不容忽视。部分队列研究中，这些模型的 AUC = 0.6～0.8，表明其预测能力仅为中等[49,52]。此外，在中等风险的患者中，该模型的敏感度和特异度往往不理想，降低了其在此类人群中的预测精确度[10,49]。

9. 全膝关节翻修术

机器学习技术的发展为预测因 PJI 行全膝关节翻修术的结局提供了新的工具。其中，神经网络模型的预测准确性最高，AUC = 0.81～0.84，表明其预测能力极佳[53]。既往清创、灌洗（伴或不伴组件更换）以及超过 4 次的开放手术，是全膝关节翻修失败的最强预测因素[6,54]。合并症如肥胖、肾衰竭、糖尿病、转移性疾病及抑郁症等，显著增加了再感染风险。因 PJI 行膝关节翻修的成功率受手术方式影响。对于全膝关节翻修且伴有广泛内固定的患者，清创、灌洗联合长期抗菌药物抑制与二期翻修术的成功率相近（62.5% *vs*. 67.7%）[55]；但从长期无感染生存率来看，二期翻修术更具优势：其 5 年无感染生存率为 75%，而 DAIR 或扩大化 DAIR 仅为 16%，组间差异存在统计学意义（P = 0.006）[56]。大型假体为 PJI 管理带来了额外挑战。一项针对非肿瘤性股骨大型假体行 DAIR 的研究显示，5 年以上随访的成功率为 64.3%，但该结果需谨慎解读，因研究未充分校正患者及手术其他相关因素[57]。在大型假体中，扩大化 DAIR（即移除除柄以外的所有组件）作为翻修的替代方案，虽能保留部分结构完整性，但长期疗效有限，Kaplan-Meier 分析显示 5 年无感染生存率仅 16%[56]。上述发现凸显了优化大型假体患者感染管理策略的迫切性。

结 论

DAIR 对于经适当选择的患者而言，仍是处理 PJI 时兼具保留关节与保留假体的重要策略。影响 DAIR 成功的关键因素包括：干预时机（相对于症状发作及初次手术）、患者人口学特征、合并症、炎症标志物、菌血症及预测评分系统的应用。在评估患者是否适合 DAIR 时，应综合考量上述因素。

问题 2：急性血源性假体周围关节感染患者是否应接受清创、抗菌治疗并保留植入物？

Seyed Mohammad Javad Mortazavi，Sina Esmaeili，Alvaro Auñon-Rubio，Hyuk-Soo Han，Marianne Westberg，Piers Yates，Joan Gómez-Junyent，Enrique Gomez-Barrena，Juan Carlos Martinez Pastor，Francisco Argüelles

【回答/建议】 对于急性血源性 PJI 患者，DAIR 是一种可接受的选择。然而，在该患者群体中，该手术的平均失败率接近 40%。金黄色葡萄球菌感染和症状持续时间长是与治疗失败相关的主要风险因素。

【证据等级】 中等

【代表投票】 同意 84%，不同意 11%，弃权 5%(强共识：超多数支持)。

依　据

为评估 DAIR 治疗急性血源性 PJI 的疗效，本研究进行了一项系统综述。通过对 PubMed、Scopus、Web of Science 和 Embase 数据库的检索，共获得 906 条记录。经 2 位独立研究者分步筛选，最终 45 项研究符合纳入标准[58-102]。其中，回顾性研究 38 项，前瞻性研究 7 项；按研究地点划分，以美国最多(17 项)，其后依次为西班牙(6 项)和韩国(4 项)。采用 R 软件(https://www.r-project.org/)中的逆方差法进行比例分析，以评估患者的治疗成功率，并运用 Egger's 回归检验评估发表偏倚。

45 项研究共纳入 1 989 例患者，其中 30 项研究报告了患者的平均年龄，范围为 59～74 岁。在 20 项报告性别分布的研究中，男性占 49%(673/1 376)。随访时间为 0.3～8.5 年。在纳入的研究中，22 项研究集中在全膝关节置换术(TKA)和全髋关节置换术(THA)后的急性血源性 PJI，16 项专门研究 TKA，5 项专门研究 THA。

急性血源性 PJI 的定义在不同研究中存在差异，但大多定义为血源性播散至关节假体所致的感染，伴或不伴菌血症。在时间界定上，19 项研究将其定义为初次手术 4 周后发生的感染，16 项研究定义为 3 个月后，3 项研究定义为 6 个月后，另有 8 项研究未明确具体定义。在急性感染的判定上，多数研究以症状持续时间<4 周为标准。纳入研究的基本特征详见表 42-1。

表 42-1　纳入研究的基本特征

作者(发表年份)	国家	研究类型	血源性感染至初次手术间隔期	关节手术类型	病例数	年龄(岁)	男性(例)	随访时间(年)
Soundarrajan 等(2022)	印度	回顾性	>4 周	TKA	22	67±9.85	10 (45%)	4.9±2.4
Chen 等(2021)	美国	前瞻性	>3 个月	78 TKA 和 28 THA	106	67±11.6	58 (55%)	4.9 (3.5～7)
Huotari 等(2023)	芬兰	回顾性	>3 个月	15 TKA 和 11 THA	26	71 (38～86)	12 (46%)	4.5 (15 天～9.3 年)
Rahardja 等(2023)	澳大利亚和新西兰	前瞻性	>3 个月	TKA	129	70 (36～90)	75 (58%)	2
Karlsen 等(2025)	挪威	前瞻性	>4 周	4 TKA 和 2 THA	6	63±14	3 (50%)	4.2
Liukkonen 等(2024)	芬兰	回顾性	>3 个月	THA	25	NA	NA	1
Tarity 等(2021)	美国	回顾性	>6 个月	84 TKA 和 51 THA	135	66±12.0	71 (53%)	0.3
Geurts 等(2013)	荷兰	回顾性	>4 周	3 TKA 和 3 THA	6	NA	NA	2.8 (1 个月～23 年)
Westberg 等(2023)	挪威	回顾性	>4 周	TKA 和 THA	25	75 (43～92)	26 (60%)	1

（续表）

作者（发表年份）	国家	研究类型	血源性感染至初次手术间隔期	关节手术类型	病例数	年龄（岁）	男性（例）	随访时间（年）
Segawa 等(1999)	美国	回顾性	＞4 周	TKA	7	NA	NA	3.3（0.3～5.5）
Bryan 等(2017)	美国	回顾性	＞4 周	THA 和 HA	24	NA	NA	6（2～15）
Chiu 等(2007)	中国	前瞻性	＞4 周	TKA	10	73	4（40%）	6.6（3～12）
Cook 等(2007)	加拿大	回顾性	NA	TKA	10	67	NA	10
Crockarell 等(1998)	美国	回顾性	＞4 周	THA	4	59	2（50%）	6.3（0.14～22）
Tsukayama 等(1996)	美国	回顾性	＞4 周	THA	6	NA	NA	2.6（0.5～4.0）
Estes 等(2010)	美国	回顾性	NA	TKA 和 THA	18	67（28～91）	NA	3.5（1.2～7.5）
Fink 等(2016)	德国	回顾性	NA	20 TKA 和 8 THA 8	28	NA	NA	3.5（2～11）
Flierl 等(2016)	美国	回顾性	NA	TKA(THA	18	62（32～88）	NA	1.1（0.25～2.5）
Hernandez 等(2019)	美国	回顾性	NA	UKA	4	NA	NA	至少 2 年
Uriarte 等(2019)	西班牙	回顾性	NA	THA	10	NA	NA	4（1～12）
Engen 等(2024)	美国	回顾性	＞4 周	TKA	34	NA	NA	2
Kim 等(2011)	韩国	回顾性	＞4 周	TKA	7	65±9.4	NA	至少 2 年
Koh 等(2015)	韩国	回顾性	＞4 周	TKA	20	67（44～80）	NA	至少 2 年
Konigsberg 等(2014)	美国	回顾性	＞6 个月	20 TKA 和 20 THA	40	60（25～86）	22（55%）	至少 2 年
Koyonos 等(2011)	美国	回顾性	＞4 周	34 TKA 和 16 THA	50	63（60.6～66.3）	28（56%）	4.5（1～9.6）
Son 等(2017)	韩国	回顾性	＞4 周	TKA	15	70（35～86）	NA	2.5（2～2.9）
Kuo 等(2019)	美国	回顾性	＞3 个月	42 TKA 和 7 THA	49	NA	26（53%）	至少 1 年
Lora-Tamayo 等(2013)	西班牙	回顾性	NA	38 TKA 和 13 THA	52	74（65～79）	21（40%）	2
Salmons 等(2023)	美国	回顾性	＞4 周	11 TKA 和 14 THA	25	71（41～90）	NA	7（2～15）
Renz 等(2021)	德国	回顾性	＞4 周	TKA 和 THA	50	74（36～92）	NA	1.7（0.2 月～7.5 年）
Lora-Tamayo 等(2017)	西班牙	回顾性	＞3 个月	TKA 和 THA	242	72（65～78）	111（46%）	2.2（1.4～3.7）
Shao 等(2022)	中国	回顾性	＞3 个月	TKA 和 THA	24	62（54～75）	NA	3.2（2～7.6）
Chaiyakit 等(2021)	泰国	回顾性	＞4 周	TKA	12	65（48.0～82.0)	3（25%）	7.8（4.7～11.1）
Iza 等(2019)	西班牙	回顾性	＞3 个月	TKA	12	73（57～83）	NA	3.4（1～12）
Pérez-Prieto 等(2023)	西班牙	前瞻性	＞3 个且＜12 个月	TKA	10	72	2（20%）	8.5±2.4
Chang 等(2022)	韩国	回顾性	＞3 个月	TKA	67	74±9.2	12（18%）	2

（续表）

作者（发表年份）	国家	研究类型	血源性感染至初次手术间隔期	关节手术类型	病例数	年龄（岁）	男性（例）	随访时间（年）
Toh 等(2021)	新加坡	回顾性	＞3 个月	TKA	73	64±9.74	NA	1.9（0.5～7.8）
Sendi 等(2017)	瑞士	回顾性	＞3 个月	THA	14	73（44.6～87.	NA	4.0（1.4～10）
Shohat 等(2019)	美国	回顾性	＞3 个月	43 TKA 和 9 THA	52	68±11.6	27（52%）	1
Swenson 等(2017)	美国	回顾性	＞4 周	TKA 和 THA	19	NA	NA	2.89（0.5～6.3）
Vilchez 等(2011)	西班牙	回顾性	＞3 个月	10 TKA 和 2 THA	12	74（8.9）	6（50%）	1.4±1.2
Waldman 等(2000)	美国	前瞻性	＞6 个月	TKA	12	71	5（42%）	4.2
Wouthuyzen-Bakker 等(2019)	国际多中心	回顾性	＞3 个月	247 TKA 和 93THA	340	NA	175(51%)	2.8（1.3～4.6）
Zhu 等(2020)	新西兰	回顾性	＞4 周 ＞3 个月	TKA	102 123	NA	NA	6.9±3.69
Nurmohamed 等(2021)	荷兰	前瞻性	NA	10 TKA 和 6 THA	16	NA	NA	至少 1 年

注：TKA—全膝关节置换术，THA—全髋关节置换术，HA—半髋关节置换术，UKA—膝单髁置换术，NA—未获取。

金黄色葡萄球菌是最常报告的致病菌，总感染率为 37.4%(95% *CI*：31.5～43.6%，$I^2=54\%$)；其次为链球菌属，总感染率为 25.4%(95% *CI*：17.9～34.6%)，$I^2=68\%$)。在报告多种致病菌感染及培养阴性感染的研究中，多种致病菌感染占 8.0%(95% *CI*：5.1～12.3%，$I^2=63\%$)，培养阴性感染占 19.9%(95% *CI*：11.2～32.9%，$I^2=70\%$)(表 42－2)。

表 42－2　纳入研究的病原体、时间间隔、抗菌治疗及可更换的假体组件更换率

研究	报告的病原体（*n*，%）	从症状出现至 DAIR 间隔期(天)	从初次手术至 DAIR 间隔期(年)	更换可拆卸的模块化组件(%)	静脉抗菌药物治疗持续时间(周)	口服抗菌药物治疗持续时间(周)
Soundarrajan 等(2022)	NA	NA	1～6 个月(4 例) 7 个月～1 年(4 例) 1～3 年(7 例) 3～5 年(5 例) 5 年以上(2 例)	NA	2	6
Chen 等(2021)	金黄色葡萄球菌（26，24.5%)、β-溶血性链球菌(9，8.5%)、凝固酶阴性葡萄球菌(7，6.6%)、混合性感染(9，8.5%)、培养阴性(24，22.6%)	NA	NA	NA	6	NA
Huotari 等(2023)	金黄色葡萄球菌(26，100%)	6.8（3～18）	NA	100%	4.5±1	10.9（8～39.6）
Rahardja 等(2023)	金黄色葡萄球菌(63，49%)、革兰氏阴性菌(17，13%)、混合性感染(22，17%)、培养阴性(12，9%)	NA	NA	NA	NA	NA

（续表）

研究	报告的病原体（*n*，%）	从症状出现至 DAIR 间隔期（天）	从初次手术至 DAIR 间隔期（年）	更换可拆卸的模块化组件（%）	静脉抗菌药物治疗持续时间（周）	口服抗菌药物治疗持续时间（周）
Karlsen 等（2025）	金黄色葡萄球菌（3，50%）、链球菌属（2，33%）、粪肠球菌（1，17%）、	NA	NA	100%	2	4
Liukkonen 等（2024）	金黄色葡萄球菌（25，100%）	NA	NA	100%	NA	NA
Geurts 等（2013）	NA	7.5	NA	0%	NA	NA
Westberg 等（2023）	金黄色葡萄球菌（16，37%）、链球菌属（13，30%）、凝固酶阴性葡萄球菌（3，7%）、混合性感染（0）	7（2～120）	6.5（0.3～23）	72%	2	4
Segawa 等（1999）	NA	NA	NA	100%	6	NA
Bryan 等（2017）	NA	6（1～21）	2.4（36 周～14 年）	70%	6	NA
Chiu 等（2007）	凝固酶阴性葡萄球菌（4，40%）、金黄色葡萄球菌（4，40%）、B 族链球菌（1，10%）、念珠菌（1，10%）	NA	NA	NA	至少 6	NA
Cook 等（2007）	金黄色葡萄球菌（3，30%）、B 族链球菌（1，10%）、假单胞菌（2，20%）、肺炎链球菌（2，20%）、凝固酶阴性葡萄球菌（1，10%）、培养阴性（1，10%）	NA	2.8（0.8～6）	90%	4.1（2 天～10.3 周）	10（0.9～54）
Tsukayama 等（1996）	革兰氏阳性球菌	2～7	NA	100%	6	NA
Estes 等（2010）	NA	NA	NA	100%	6	36
Fink 等（2016）	金黄色葡萄球菌（7，25%）、甲氧西林敏感葡萄球菌（4，14.3%）、大肠埃希菌（2，7.1%）、粪肠球菌（2，7.1%）、无乳链球菌（2，7.1%）、路邓葡萄球菌 2（7.1%）	NA	NA	100%	2	4
Flierl 等（2016）	NA	NA	NA	100%	至少 6	疗程不一
Hernandez 等（2019）	金黄色葡萄球菌（2，50%）、路邓葡萄球菌（1，25%）、培养阴性（1，25%）	NA	0.7	NA	6	NA
Uriarte 等（2019）	NA	NA	2（1.2 月～17 年）	NA	2.5（0.5～8）	5.5（1～8）
Engen 等 2024）	NA	NA	NA	100	6	12～（24～（或 48 周
Kim 等（2011）	凝固酶阳性葡萄球菌（2，28%）、凝固酶阴性葡萄球菌（2，28%）、培养阴性（2，28%）、肠杆菌（1，14%）	NA	NA	100	6	NA
Koh 等（2015）	NA	8（4～26）	1.4（0.4～12）	94	6	NA

（续表）

研究	报告的病原体（*n*，%）	从症状出现至 DAIR 间隔期(天)	从初次手术至 DAIR 间隔期(年)	更换可拆卸的模块化组件(%)	静脉抗菌药物治疗持续时间(周)	口服抗菌药物治疗持续时间(周)
Konigsberg 等(2014)	金黄色葡萄球菌(15，38%)、链球菌属(15，38%)、大肠埃希菌(2，5%)、混合性感染(2，5%)、培养阴性(2，5%)	5.4（1～28）	4.7（0.5～15.5）	100	6	42（6～104）
Koyonos 等(2011)	葡萄球菌(20，40%)、金黄色葡萄球菌(17，34%)、耐甲氧西林菌株(6，12%)、革兰氏阴性菌(6，12%)、表皮葡萄球菌(3，6%)、培养阴性(8，16%)	NA	NA	NA	6	NA
Son 等(2017)	NA	3.3（1～5）	NA	100	至少 4	2
Kuo 等(2019)	葡萄球菌属(26，53%)、金黄色葡萄球菌(24，48%)、链球菌属（15，30%)、革兰氏阴性菌(3，6%)、表皮葡萄球菌(2，4%)、混合性感染(5，10%)	NA	NA	100	6	NA
Lora-Tamayo 等(2013)	金黄色葡萄球菌(52，100%)、混合性感染(1，2%)	NA	NA	63	NA	NA
Salmons 等(2023)	NA	NA	1.3（4.4 周～12 年）	NA	5（3～6）	NA
Lora-Tamayo 等(2017)	链球菌属(242，100%)、混合性感染(11，5%)	5（2～12）	NA	55	3±2.9	13（8.3～24.4）
Shao 等(2022)	NA	NA	NA	大部分病例	至少 2	至少 4
Chaiyakit 等(2021)	金黄色葡萄球菌(2，17%)、A 组链球菌(2，17%)、B 组链球菌(1，8%)、培养阴性(10，83%)	4.5（1～10）	2.5（0.2～5.8）	100	6	12
Iza 等(2019)	NA	15（3～21）	2.2（0.3～8）	100	12（4～53）	
Pérez-Prieto 等(2023)	金黄色葡萄球菌(3，30%)、大肠埃希菌(3，30%)、凝固酶阴性葡萄球菌(2，20%)、培养阴性(2，20%)	2.75±1.8	4.7±3.6	100	11.4±1.9	
Chang 等(2022)	金黄色葡萄球菌(15，22%)、链球菌属(15，22%)、革兰氏阴性菌(9，13%)、混合性感染(3，4%)、培养阴性(14，21%)	8.3±8.2	1.3（0.7～3.6）	100	4～6	NA
Sendi 等（2017）	金黄色葡萄球菌(5，36%)、链球菌属(8，57%)	NA	NA	59	1～2	10～11
Shohat 等(2019)	金黄色葡萄球菌(26，50%)链球菌属(17，33%)、VRE/MRSA/MRSE（7，13%)、革兰氏阴性菌(5，10%)、混合性感染(7，13%)	NA	NA	100	6	NA
Swenson 等(2017)	NA	NA	NA	100	至少 6	NA

（续表）

研究	报告的病原体（n，%）	从症状出现至 DAIR 间隔期（天）	从初次手术至 DAIR 间隔期（年）	更换可拆卸的模块化组件（%）	静脉抗菌药物治疗持续时间（周）	口服抗菌药物治疗持续时间（周）
Vilchez 等（2011）	金黄色葡萄球菌（12，100%）、混合性感染（0）	4.7±3.7	4±3.2	100	1±8.3	16.5±7.9
Waldman 等（2000）	金黄色葡萄球菌（7，58%）表皮葡萄球菌（4，33%）、β-溶血性链球菌（1，8%）	4.4（1～7）	3.3（0.5～7.8）	NA	6	NA
Wouthuyzen-Bakker 等（2019）	金黄色葡萄球菌（141，41%）、链球菌属（97，29%）、革兰氏阴性菌（50，15%）、肠球菌属（11，3%）	NA	NA	NA	12	
Zhu 等（2020）	NA	NA	NA	81	至少 6	NA
Nurmohamed 等（2021）	NA	12（0～83）	NA	NA	12	

注：DAIR—清创、抗菌治疗并保留植入物，NA—未获取数据。

从症状出现到 DAIR 的平均间隔期为 3.3～15 天，而从初次手术到 DAIR 的平均时间为 1.3～6.5 年。大多数研究采用 DAIR 后静脉应用抗菌治疗 6 周，口服抗菌药物的持续时间差异较大（表 42－2）。治疗成功通常定义为无临床症状且实验室感染指标正常（如 ESR、CRP、关节液分析），治疗失败则定义为感染复发、需再次手术或发生 PJI 相关死亡（表 42－3）。

在所有纳入的研究中（共计 1 986 例），DAIR 治疗成功率为 20%～100%，总成功率为 61.1%（95% CI：55.5%～66.5%，$I^2=74\%$）（图 42－1）。Egger's 回归检验未显示存在发表偏倚（$P=0.13$）。

亚组分析显示，①TKA（膝关节）：677 例中 385 例成功，合并成功率为 60.3%（95% CI：51.7%～68.3%，$I^2=74\%$）；②THA（髋关节）：116 例中 76 例成功，合并成功率为 63.8%（95% CI：46.9～77.8%，$I^2=56\%$）；③急性血源性 PJI（3 个月）：16 项研究（$n=1\ 296$）中 743 例成功，合并成功率为 61.0%（95% CI：52.2～69.2%，$I^2=82\%$）；④急性血源性 PJI（4 周）：19 项研究（$n=447$）中 255 例成功，合并成功率为 61.2%（95% CI：52.3%～69.4%，$I^2=61.5\%$）。

在 7 项采用多变量回归分析的研究中，金黄色葡萄球菌感染被确定为显著增加失败风险的因素。5 项研究报告称，症状持续时间延长与失败可能性增加相关。既往报告中相关症状持续时间为 2～8 天，而 Uriarte 等[77]则将 11 天确定为 DAIR 成功的关键阈值。该研究同时发现，由骨科医生而非关节专科医生进行治疗，失败率更高（85% *vs*. 33%）。此外，3 项研究报道，更换可拆卸的模块化组件与成功率提高相关（表 42－3）。一项多中心研究表明，CRIME80 评分可能有助于筛选适合 DAIR 的急性血源性 PJI 患者，但该评分尚未在外部队列中得到验证[101]。总体而言，急性血源性 PJI 中 DAIR 的最佳适应证仍需进一步明确，其筛选可能需综合考虑患者特征、是否存在菌血症或心内膜炎、症状持续时间、假体稳定性及软组织情况等因素。

表 42－3 纳入研究的治疗结局与失败风险因素

作者（发表年份）	成功率	成功定义	失败率	失败定义	失败患者手术选择	失败风险因素
Soundarrajan 等（2022）	64%（14/22）	无实验室指标异常（ESR、CRP、WBC、滑液分析）	36%（8/22）	• 需要再次手术 • 需要 SAT • 与 PJI 相关的死亡	• 二期翻修术 • 再次清创 • 关节融合术	单因素分析：症状持续时间
Chen 等（2021）	76%（81/106）	NA	24%（25/106）	• 需要再次手术 • 相同病原菌引起的感染复发 • 与 PJI 相关的死亡	• 一期翻修术（5 例） • 二期翻修术（7 例） • 关节融合术（12 例） • 截肢（1 例）	多因素分析：糖尿病、混合性感染

（续表）

作者（发表年份）	成功率	成功定义	失败率	失败定义	失败患者手术选择	失败风险因素
Huotari 等（2023）	92%（24/26）	• 保留原始假体 • 无感染相关死亡 • 无活动性感染征象	8%（2/26）	NA	NA	NA
Rahardja 等（2023）	36%（47/129）	• 保留原始假体 • 无感染相关死亡 • 无活动性感染征象 • 未持续使用抗菌药物	64%（82/129）	NA	NA	单因素分析：PJI 诊断时间
Karlsen 等（2025）	67%（4/6）	• 无实验室指标异常（ESR、CRP、WBC） • 无临床征象 • 无假体松动征象	33%（2/6）	• 需要再次手术 • 需要 SAT	NA	单因素分析：翻修术后 PJI（*vs*. 初次置换）
Liukkonen 等（2024）	48%（12/25）	NA	52%（13/25）	因任何原因需要再次手术	NA	单因素分析：DAIR（*vs*. 翻修）
Tarity 等（2021）	76%（102/135）	NA	34%（33/135）	需要翻修手术	NA	多因素分析：葡萄球菌感染
Geurts 等（2013）	83%（5/6）	• 无实验室指标异常（ESR、CRP、WBC） • 无临床及影像学征象	17%（1/6）	NA	翻修	NA
Westberg 等（2023）	40%（10/25）	• 无实验室及临床征象 • 无假体松动征象	60%（15/25）	• 需要再次手术 • 感染复发 • 与 PJI 相关的死亡	• 二期翻修术（6 例） • 抑制性抗菌药物（3 例） • 截肢（2 例） • DAIR 联合关节翻修术（2 例） • 再次 DAIR（1 例） • Girdlestone 手术（1 例）	NA
Segawa 等（1999）	71%（5/7）	• 膝关节功能良好 • 假体在位 • 无临床感染征象	29%（2/7）	NA	• 抑制性抗菌药物（1 例） • 关节融合术（1 例）	NA
Bryan 等（2017）	79%（19/24）	无实验室指标异常（ESR、CRP）	21%（5/24）	• 需要翻修手术 • 感染复发 • 与 PJI 相关的死亡	NA	NA
Chiu 等（2007）	50%（5/10）	• 无临床征象 • 保留假体功能 • 保留原始假体	50%（5/10）	• 需要翻修手术 • 感染复发	• 二期翻修术（3 例） • 关节融合术（2 例）	NA
Cook 等（2007）	30%（3/10）	NA	70%（7/10）	NA	• 关节旷置及再植入（4 例） • 关节旷置及再植入联合清创及衬垫更换（3 例） 截肢（1 例）	NA
Crockarell 等（1998）	50%（2/4）	NA	50%（2/4）	需要翻修手术	NA	NA
Tsukayama 等（1996）	50%（3/6）	无临床感染征象	50%（3/6）	NA	• 翻修（2 例） • 关节旷置（1 例）	NA
Estes 等（2010）	89%（16/18）	• 无实验室指标异常（ESR、CRP） • 无临床征象	11%（2/18）	• 需要翻修手术 • 感染复发 • 需要长期抗菌治疗	长期口服抗菌药物（2 例）	NA
Fink 等（2016）	57%（16/28）	• 无实验室指标异常（CRP） • 无临床征象	43%（12/28）	感染复发	NA	单因素分析：PJI 诊断时间、合并症评分

（续表）

作者（发表年份）	成功率	成功定义	失败率	失败定义	失败患者手术选择	失败风险因素
Flierl 等（2016）	50%（9/18）	NA	50%（9/18）	NA	• 二期翻修术 • 抑制性抗菌药物	NA
Hernandez 等（2019）	75%（3/4）	无需再次手术	25%（1/4）	感染复发	二期翻修术（1 例）	NA
Uriarte 等（2019）	20%（2/10）	• 无实验室指标异常（ESR、CRP） • 无临床及影像学征象 • 假体保留	80%（8/10）	• 需要翻修手术 • 需要长期抗菌治疗 • 与 PJI 相关的死亡	• 一期翻修术 • 二期翻修术 • 抑制性抗菌药物	单因素分析：男性、普通骨科医生（*vs*. 髋关节专科医生）、症状持续时间（11 天为成功阈值）
Engen 等（2024）	50%（17/34）	无实验室指标异常（WBC、ESR、CRP）	50%（17/34）	需要再次手术	NA	NA
Kim 等（2011）	29%（2/7）	NA	71%（5/7）	NA	• 翻修（4 例） • 二次翻修及关节融合术（1 例）	NA
Koh 等（2015）	55%（11/20）	• 假体保留 • 未持续抗菌药物使用	45%（9/20）	• 需要 SAT • 需要翻修手术、关节融合术、关节旷置术或截肢	• 二期翻修术（6 例） • 抑制性抗菌药物（1 例） • 关节融合术或截肢（2 例）	单因素分析：急性血源性（*vs*. 术后早期）、症状持续时间
Konigsberg 等（2014）	79%（33/42）	NA	21%（9/42）	• 需要再次手术 • 存在持续感染证据（如窦道）或假体松动	• 二期翻修术（8 例） • 关节旷置（1 例）	NA
Koyonos 等（2011）	44%（22/50）	无实验室指标异常（ESR、CRP）	56%（28/50）	• 需要再次手术 • 需要长期抗菌治疗	• 再次手术（22 例） • 长期口服抗菌药物（2 例）	多因素分析：葡萄球菌感染
Son 等（2017）	80%（12/15）	无实验室及影像学征象	20%（3/15）	• 需要再次手术 • 需要长期抗菌治疗 • 与 PJI 相关的死亡	二期翻修术（3 例）	NA
Kuo 等（2019）	53%（26/49）	无实验室指标异常（ESR、CRP）	47%（23/49）	• 需要再次手术 • 感染复发 • 与 PJI 相关的死亡	NA	多因素分析：血培养阳性
Lora-Tamayo 等（2013）	38%（20/52）	NA	62%（32/52）	• 需要翻修手术 • 与 PJI 相关的死亡 • 需要额外清创 • 需要长期抗菌治疗	NA	多因素分析：葡萄球菌感染、症状持续时间
Salmons 等（2023）	80%（20/25）	NA	20%（5/25）	需要翻修手术	NA	NA
Renz 等（2021）	68%（34/50）	NA	32%（16/50）	• 与 PJI 相关的死亡 • 感染复发	NA	单因素分析：DAIR（*vs*. 假体移除）
Lora-Tamayo 等（2017）	59%（139/234	NA	41%（95/234）	• 需要翻修手术 • 与 PJI 相关的死亡 • 需要额外清创 • 需要长期抗菌治疗	NA	多因素分析：类风湿关节炎、菌血症—更换可拆卸的模块化组件与良好结局相关

（续表）

作者（发表年份）	成功率	成功定义	失败率	失败定义	失败患者手术选择	失败风险因素
Shao 等（2022）	75%（18/24）	NA	25%（6/24）	・存在瘘管、引流或疼痛，且相同病原菌感染复发 ・需要再次手术 ・与 PJI 相关的死亡	NA	多因素分析：症状持续时间
Chaiyakit 等(2021)	87%（13/15）	・无实验室指标异常（ESR、CRP） ・无临床及影像学征象 ・滑液分析正常	13%（2/15）	・伤口不愈合伴或不伴窦道、伤口引流、持续疼痛 ・需要再次手术 ・与 PJI 相关的死亡 ・需要长期抗菌治疗	二期翻修术	NA
Iza 等（2019）	7/12（58%）	・无实验室指标异常（ESR、CRP） ・无临床征象 ・假体保留 ・未持续抗菌药物使用	42%（5/12）	・需要再次手术 ・感染复发 ・与 PJI 相关的死亡	・二期翻修术 ・抑制性抗菌药物	多因素分析：金黄色葡萄球菌感染
Pérez-Prieto 等(2023)	100%（10/10）	NA	0(0)	・需要再次手术 ・感染复发 ・与 PJI 相关的死亡 ・抑制性抗菌药物	NA	NA
Chang 等（2022）	72%（48/67）	NA	28%（19/67）	重复 DAIR 或二期翻修术	・重复 DAIR ・二期翻修术	NA
Toh 等（2021）	70%（51/73）	DAIR 后慢性抗菌药物抑制视为成功	30%（22/73）	需要翻修手术、关节融合术或截肢	・翻修关节融合术 ・截肢	多因素分析：葡萄球菌感染前、ESR 升高（＞107.5 mm/h）
Sendi 等（2017）	86%（12/14）	NA	14%（2/14）	NA	・抑制性抗菌药物(1 例) ・一期翻修术	NA
Shohat 等（2019）	44%（23/52）	NA	56%（29/52）	・需要再次手术 ・相同致病菌引起的感染复发 ・感染复发	NA	多因素分析：术前 ESR 升高、合并症评分
Swenson 等(2017)	84%（16/19）	NA	16%（3/19）	NA	NA	NA
Vilchez 等，2011	42%（5/12）	・无临床征象 ・假体保留	58%（7/12）	・感染复发 ・无菌性松动	NA	多因素分析：血源性感染(*vs*. 术后早期)
Waldman 等(2000)	33%（4/12）	NA	66%（8/12）	NA	・关节融合术 ・二期翻修术	NA
Wouthuyzen-Bakker 等(2019)	55%（187/340）	NA	45%（153/340）	・需要翻修手术 ・与 PJI 相关的死亡 ・需要抑制性抗菌药物	・翻修(55 例) ・抑制性抗菌药物(24 例)	多因素分析：金黄色葡萄球菌感染、DAIR(*vs*. 假体移除)—更换可拆卸的模块化组件与良好结局相关

（续表）

作者（发表年份）	成功率	成功定义	失败率	失败定义	失败患者手术选择	失败风险因素
Zhu 等（2020）	40%（41/102）、43%（53/123）	NA	60%（61/102）、57%（70/123）	• 需要翻修手术 • 与 PJI 相关的死亡 • 需要抑制性抗菌药物	NA	多因素分析：术前 CRP 升高（最佳阈值 65 mg/L），金黄色葡萄球菌、革兰氏阴性菌感染—更换可拆卸的模块化组件，术中无脓液与良好结局相关
Nurmohamed 等（2021）	69%（11/16）	• 无实验室及临床征象 • 未持续抗菌药物使用	31%（5/16）	• 需要再次手术 • 需要抑制性抗菌药物 • 感染复发	NA	NA

注：ESR—红细胞沉降率，CRP—C 反应蛋白，WBC—白细胞计数，PJI—假体周围关节感染，DAIR—清创、抗菌治疗并保留植入物，SAT—抑制性抗菌治疗，NA—未获取数据。

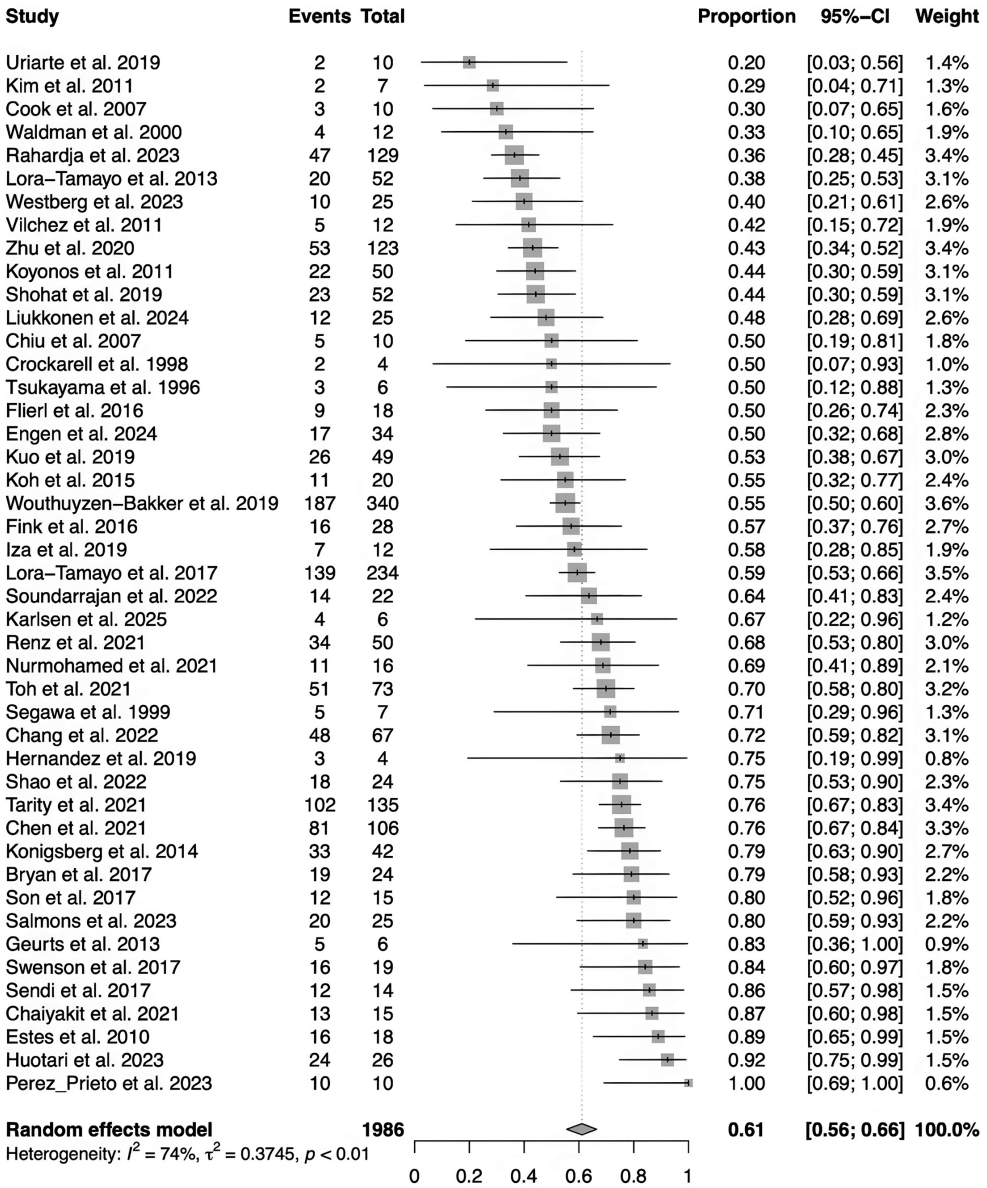

图 42－1　森林图显示纳入研究中清创＋抗菌治疗和假体保留（DAIR）治疗的成功率

结 论

综上所述,DAIR 治疗急性血源性 PJI 的成功率为 61.1%。尽管该成功率低于术后急性 PJI,但综合考虑治疗失败的相关因素,DAIR 仍不失为一种可行的治疗选择。金黄色葡萄球菌感染及症状持续时间长是独立的危险因素。不同研究在定义及治疗方案上的差异,凸显了制定标准化指南以改善预后的必要性。未来研究应致力于优化治疗策略,并识别影响治疗成功率的患者个体相关危险因素。

问题 3:急性假体周围关节感染患者实施清创、抗菌治疗并保留植入物的最佳手术方案是什么?

Pier Francesco Indelli, Ayman Ebied, Abtin Alvand, Felix Vilchez-Cavazos, Pedro Foguet, Nathan B. Kaplan, Satit Thiengwittayaporn, Rihard Trebše

【回答/建议】 DAIR 包括彻底的机械和化学清创,并使用多种消毒液冲洗术区。建议将全身抗菌药物疗程延长至 12 周。

【证据等级】 中等。

【代表投票】 同意 87.0%,不同意 10.9%,弃权 2.1%(强共识:超多数支持)。

依 据

DAIR 是治疗 PJI 的一种可行手术策略。在控制感染的同时保留假体,避免了翻修带来的并发症风险,且显著降低经济负担[103]。优化患者选择、手术时机、病原体识别及手术技术,有助于改善 DAIR 的治疗效果[104]。DAIR 包含多种手术方式,包括以治愈为目标的彻底清创和侧重于抑制或控制感染的非根治性治疗。真正的 DAIR 手术包括彻底清创、更换可拆卸的模块化组件和适当的抗菌治疗,目标是彻底清除病原菌。

现有文献报道的 DAIR 成功率差异较大,为 33%~100%[104,105]。诸多因素影响 DAIR 的结局,其中严格把握手术适应证或许是最为关键的一环。然而,DAIR 的适应证属于另一个探讨的主题,本文不再赘述。本研究采用医学主题词(MeSH 术语),在 PubMed 与 Cochrane 两个数据库中进行了全面文献检索。经对符合条件的潜在研究进行筛选,最终纳入 332 篇文献进行全文审查与数据提取,共选定 97 篇文献。

执行 DAIR 的最佳手术方案已在 2018 年骨骼肌肉系统感染国际共识会议(ICM)的既往纲要中进行了讨论与发表[106]。该纲要强调了彻底、积极地对感染组织进行清创,随后使用多种消毒液进行冲洗的重要性[106]。

多位作者建议设立不同的“清洁”与“污染”手术室区域。在清创和冲洗阶段结束后、重新植入可更换假体部件之前,更换所有铺巾、手术器械、手术衣及手套[107]。另有作者提倡使用显色剂辅助生物膜的清除,其中稀释的亚甲蓝已被纳入部分 DAIR 方案[108,109]。强烈推荐彻底切除滑膜,尤其是膝关节。该步骤应彻底清除所有感染组织,并切除髌上囊、侧隐窝及膝关节后方增生的关节内滑膜[104,105,107,108,110]。

完成清创后,建议使用无菌生理盐水和多种消毒液进行冲洗。到目前为止,关于在 DAIR 手术中使用低压还是高压灌洗系统输送冲洗液尚未达成共识[107]。

在 DAIR 手术中,推荐使用多种消毒液进行冲洗,包括聚维酮碘、洗必泰、乙酸、过氧化氢、次氯酸钠,以及多种预配制的市售复方溶液[111]。如需序贯使用多种消毒溶液,建议在交替使用时以 1 L 生理盐水间隔冲洗[104,109,111]。

相关研究已测试不同浓度聚维酮碘对多种致病菌的杀菌活性,并同步评估其对宿主细胞的影响。然而,各项研究间异质性较大,尚无法就最佳浓度或配方得出明确结论。一种 0.5%稀释浓度的无菌聚维酮碘制剂已实现商业化,并于 2020 年获得美国食品药品监督管理局(FDA)批准用于临床。该制剂经测试对多种微生物具有广谱杀菌活性,包括革兰氏阳性菌(如甲氧西林敏感金黄色葡萄球菌、MRSA 及凝固酶阴性葡萄球菌),以及革兰氏阴性菌、真菌和分枝杆菌[112]。

此外,浓度为 2%~4%的洗必泰也具有广谱抗菌活性[111,113,114]。由于洗必泰可能存在细胞毒性,需进一步研究以确定其最佳浓度。Andriollo 等[115]建议使用市售乙酸溶液治疗急性 PJI,该溶液已被证实对革兰氏阳性菌与革兰氏阴性菌均有效[116]。浓度为 3%的过氧化氢溶液对病毒、细菌、酵母菌及细菌孢子均有效,其中对革兰氏阳性菌的作用更强[117];然而,相关研究大多为体外

实验。

尽管有研究提出将次氯酸钠用作消毒剂，但目前关于其对生物膜破坏的有效性及其在 PJI 管理中的应用，体外及体内研究均较为有限，可能与其半衰期短、降解迅速有关[118]。

市售复方溶液（如丙基甜菜碱与聚己酰胺）已在慢性伤口及烧伤中显示出杀菌活性，但其在 DAIR 术中作为关节内消毒剂的应用尚未得到充分研究[119]。

为了彻底清创，研究已证实更换可拆卸的模块化组件是必要的[107,113]。更换可拆卸的模块化组件在 DAIR 中的作用已在另一问题中详述，此处不再展开。

与 DAIR 相关的另一关键问题是局部抗菌药物的应用。2018 年 ICM 工作组曾指出，当时尚无证据支持局部抗菌治疗的有效性[120]。近期，多位学者[121]提供的证据表明，局部应用抗菌药物作为手术辅助手段，可增强 DAIR 的疗效，尤其在病原体已明确的情况下[108,122]。尽管目前尚无随机对照试验（RCT）明确 DAIR 中局部抗菌药物的类型与应用方式，但新证据已显现其潜在价值。与全身应用抗菌药物相比，联合局部给药者 DAIR 成功率显著更高[123,124]。然而，局部应用抗菌药物相较于全身标准治疗的疗效，目前尚未达成共识。

DAIR 术后抗菌治疗是该类患者管理的另一核心要点。抗菌治疗的关键在于明确致病菌；但实施急诊 DAIR 手术时往往无法提前获知感染菌种。

全身应用抗菌药物对于接受 DAIR 的患者至关重要[125]。对于病原微生物培养阴性的患者，建议使用广谱抗菌药物[126]。通常在等待培养结果期间，采用以万古霉素为基础的联合广谱抗菌药物覆盖方案，有助于降低治疗失败的风险[127]。DAIR 后抗菌治疗的最佳疗程也是讨论热点。假体感染抗菌治疗持续时间试验研究显示，多位作者推荐 12 周的疗程[128]。该问题已在另一章节中详细讨论，2025 年 ICM 大多数代表支持 12 周的疗程建议。

至少在初始治疗阶段，应采用静脉途径给予抗菌药物（OVIVA 试验）[129]。关于较短术后抗菌药物疗程有效性的证据尚不充分；部分作者推荐术后至少维持 6 周抗菌治疗[130,131]。

结　论

在手术中实施彻底清创和冲洗时，DAIR 的成功率显著提高。对于接受 DAIR 治疗的患者，全身性使用为期 12 周的抗菌药物、在可能的情况下通过载体局部递送抗菌药物，以及采用多学科协作的方法，都是至关重要的管理要点。

问题 4：急性假体周围关节感染患者实施清创、抗菌治疗并保留植入物时是否应更换模块化组件？

Siddharth Rele，Daniel Gould，Elise Naufal，Armin Arshi，Akram Hammad，Peter Gold，Javier Martinez Ros，Ola Rolfson，Goksel Dikmen，Peter F. M. Choong

【回答/建议】 基于现有证据，在 THA/TKA 后行 DAIR，条件允许时建议更换可拆卸的模块化组件。

【证据等级】 中等。

【代表投票】 同意 91%，不同意 4%，弃权 4%（完全共识：意见一致）。

依　据

PJI 是关节置换术后的一种严重并发症，伴随较高的临床、心理及经济负担[132,133]。尽管保留假体是理想选择，但 PJI 的治疗策略通常需综合考虑感染类型、骨科医生与患者的偏好以及临床因素[119]。在特定情况下，相较于二期翻修术，DAIR 的并发症风险更低[134]。然而，DAIR 的感染控制率存在较大差异[135,136]。模块化假体部件置换（modular component exchange，MCE）可降低假体表面生物负荷、充分显露关节腔以实现更彻底的清创，因此可能影响 DAIR 术的感染控制率[135]。但目前，MCE 对 DAIR 治疗 PJI 失败率的影响尚不明确。

在多项大样本量研究中，MCE 对 DAIR 后失败风险未显示出显著影响，但这些研究存在未测量混杂变量所致的偏倚风险。Becker 等[137]评估了法国 4 家医院因葡萄球菌属感染导致早期 PJI 的患者，发现 MCE 组与非

MCE 组的失败率差异无统计学意义(HR = 1.19,95% CI:0.36～3.92,P = 0.78)。类似地,Rodriguez-Pardo 等[138]报告,在因革兰氏阴性菌所致 PJI 而行 DAIR 治疗的患者中,MCE 组与非 MCE 组的失败率也无统计学差异(HR = 0.73,95% CI:0.35～1.51,P = 0.40)。另一项拟在荷兰 386 例患者队列中外部验证由慢性肾衰竭、肝硬化、初次手术、骨水泥假体及 CRP(KLIC)组成的术前风险评分的研究中,Lowik 等[139]发现初始清创后 60 天内进行 MCE 对失败率无明显影响(MCE 组 58% *vs*. 非 MCE 组 63%,P = 0.46)。一项在澳大利亚与新西兰开展的多国研究纳入 352 例患者,未发现 MCE 与失败率存在关联(OR = 1.07,95% CI:0.63～1.80,P = 0.81)[140]。值得注意的是,该研究采用层级结构定义主要治疗方式,将诊断后 90 天内接受 DAIR 并后续接受一期或二期翻修术的患者归类为一期或二期翻修术,因此可能低估了 DAIR 后的实际失败率。

在调整患者、手术及感染相关因素后,多项多中心研究表明 MCE 能降低 DAIR 失败风险。一项涵盖美国、西班牙、葡萄牙与荷兰的多国研究显示,在调整 CRP、翻修手术、初次手术适应证、性别及骨水泥假体后,未行 MCE 与 DAIR 失败无明显差异(OR = 1.70,95% CI:0.96～3.00,P = 0.07)[141]。虽然差异无统计学意义,但该结果呈现具备临床参考价值的趋势,提示未进行 MCE 的结果更差。Lora-Tamayo 等[142]研究发现,在调整免疫抑制治疗、菌血症、多种致病菌感染、CRP 及需 2 次及以上清创等因素后,MCE 与金黄色葡萄球菌所致 PJI 的较低失败率相关(HR = 0.65,95% CI:0.44～0.95,P = 0.03)。一项涵盖美国及欧洲 27 个中心的大型研究显示,MCE 组成功率显著更高。随机森林分析发现,未进行 MCE 是与失败相关的第 4 个重要因素[143]。Wouthuysen-Bakker 等[144]开展的一项国际多中心研究(n = 340)显示,在调整性别、年龄、高血压、缺血性心脏病、心力衰竭、口服抗凝药使用、关节受累、初次手术适应证、翻修手术、症状持续时间、体温＞38.5 ℃、局部炎症表现、CRP、白细胞增多、金黄色葡萄球菌感染、甲氧西林耐药性、多次 DAIR 及局部抗菌药物使用后,MCE 可降低 DAIR 失败风险(OR = 0.35,95% CI:0.18～0.67,P = 0.002)。Zhu 等[145]在新西兰的 3 个中心开展的多中心研究中,经调整 CRP、术中脓液、金黄色葡萄球菌感染及革兰氏阴性菌感染后,发现 MCE 与 DAIR 较低失败风险相关(OR = 0.51,95% CI:0.32～0.81,P = 0.004)。Svensson 等[146]是本文中唯一使用关节置换登记处的研究,其结果显示,在调整主要诊断、性别、年龄、从初次 THA 至症状出现的时间、从症状出现至 DAIR 的时间、细菌培养结果及假体固定方式后,MCE 可降低治疗失败的风险(HR = 0.51,95% CI:0.38～0.68)。Deng 等[147]发现,在有窦道形成的患者中,MCE 的成功率更高,但该研究未对任何混杂变量进行校正。

一些单中心研究虽得出不同结果,但因样本量有限,所提供的参考价值较为有限。Bartsch 等[148]回顾了 31 例伴有术后早期或急性血源性感染的初次 TKA,发现 DAIR 中 MCE 组与非 MCE 组的失败率差异无统计学意义(40% *vs*. 44%,P = 0.69)。类似地,Deirmengian 等[149,150]基于同一队列(31 例 TKA)的 2 项研究,以及 Ottensen 等[151]针对 52 例初次 TKA 的研究,均未发现 MCE 组与非 MCE 组在失败率上存在统计学差异。2 项针对初次 TKA 的研究显示,MCE 与较低的失败率相关。其中一项未校正混杂因素(MCE 组 25% *vs*. 非 MCE 组 100%,P = 0.008)[152],另一项在校正了年龄、性别、免疫抑制、糖尿病、既往手术次数、既往感染治疗史、感染翻修手术类型、病原体培养及多重致病菌感染后,仍得出相似结果(MCE 组 47% *vs*. 非 MCE 组 100%,P＜0.001)[153]。值得注意的是,这 2 项研究中未行 MCE 的 DAIR 失败率均高达 100%。另一项纳入 28 例患者的研究比较了开放性 DAIR 联合 MCE 与关节镜 DAIR 不联合 MCE,发现经校正年龄、性别、从初次 TKA 至感染时间、症状出现至 DAIR 时间、初次 TKA 至 DAIR 时间、既往 ESR 及 CRP 水平、致病菌种类及查尔森共病指数后,MCE 与较低失败风险相关(OR = 0.07,95% CI:0.007～0.679,P = 0.02)[154]。Koh 等[155]纳入 52 例行初次或翻修 TKA 的患者,发现 MCE 组与非 MCE 组失败率无统计学差异(P = 0.14),但仅 3 例未接受 MCE。Sancho 等[156]基于前瞻性医院数据库评估了 64 例 THA 及 TKA 术后急性 PJI 患者,发现 MCE 组与非 MCE 组无统计学差异(MCE 组 74% *vs*. 非 MCE 组 67%,P = 0.15)。Chalmers 等[157]拟在髋/膝关节急性血源性 PJI 队列中验证 KLIC 及 CRIME80 评分,发现在 90 天随访时 MCE 组失败率显著更低(P = 0.01)。需注意,该研究还纳入了因骨折(6%)或翻修手术(22.4%)而接受关节置换术的患者。另一项纳入初次及翻修 THA/TKA 的研究发现,在校正 MRSA 感染、手术次数及抗菌治疗持续时间后,MCE 可降低治疗失败风险。Walkay 等[159]对 60 例关节置换术后超过 2 年诊断为 PJI 的患者分析显示,MCE 组与非 MCE 组失败率无明显差异(28% *vs*. 32%,P = 0.73)。

本研究进一步对 17 项报告了 3 568 例患者失败率的研究进行了荟萃分析。结果显示，与未行 MCE 的 DAIR 相比，MCE 与较低的失败风险相关（$RR = 0.68$，95% CI：0.54～0.86，$P = 0.001$）。此前仅有一篇系统综述探讨过该主题，该综述采用荟萃回归分析，在研究层面评估 MCE 对 DAIR 成功率的影响[160]。其纳入 65 项研究，发现在当前 PJI 临床实践中，MCE 对 DAIR 治疗 PJI 并无明确获益。相反，仅在 2004 年之前发表的研究中，MCE 率每增加 10%，成功率提高 3.1～3.5%。

结 论

在 12 项研究中，行 DAIR 时更换可拆卸的模块化组件与较低的治疗失败率相关，且这些研究多已校正相关混杂因素。值得注意的是，尚无研究发现 MCE 会增加 DAIR 的失败风险；而得出阴性结论的研究往往样本量较小且未充分校正混杂因素。基于现有证据，在 THA/TKA 行 DAIR 时，若条件允许建议更换可拆卸的模块化组件。

问题 5：关节镜下清创、抗菌治疗并保留植入物在急性假体周围关节感染患者中是否具有应用价值？

Carl Haasper，Felix C. Vilchez Cavazos，Haobo Wu，Francisco Arguelles Linares，Ignacio Sancho，Javier Martinez Ros，Jose Baeza-Oliete，Pawel Chodór，Robert McCulloch

【回答/建议】 除极少数姑息治疗情形外，不应采用关节镜进行 DAIR 手术。

【证据等级】 弱。

【代表投票】 同意 87%，不同意 10%，弃权 3%（强共识：超多数支持）。

依 据

DAIR 是治疗急性 PJI 的常用策略，旨在控制感染的同时保留假体。尽管 DAIR 传统上以开放手术方式实施，但部分研究已探索关节镜作为特定病例的微创替代选择。2013 年 ICM 曾投票认为关节镜在 DAIR 中无应用价值[161,162]，该观点也得到其他研究者的支持[163]。

关节镜具备微创的优势，可能减轻术后疼痛并缩短恢复时间。借助专用器械，可进行针对性清创与灌洗，理论上在早期、局限性感染病例中有助于降低细菌负荷。此外，关节镜技术可能在不完全暴露关节囊的情况下，将载抗菌药物材料置入深层结构。本研究共检索 PubMed 和 Scopus 数据库文献 31 篇，剔除重复文献 1 篇，经初筛、复筛逐层排除不符合标准文献，最终纳入 14 篇研究进行分析（图 42－2）。

文献报道的关节镜 DAIR 在急性 PJI 中的结果不一，其感染根除率低于开放 DAIR 手术。成功的 DAIR 手术不应被等同于简单的冲洗操作[164]。

一项包含 16 例患者的病例系列报告显示，接受关节镜 DAIR 治疗的 TKA 后 5 年生存率为 38%，平均随访时间 64 个月[165]。另一项早期研究指出，关节镜治疗膝关节感染的效果较差[166]。一篇综述认为，关节镜无法实现充分清创或更换聚乙烯衬垫，故不推荐使用[167]。多项研究一致表明，急性感染中关节镜冲洗的成功率远低于开放性清创[165,168－172]。上述证据均来自小样本病例报告的回顾性数据。然而，在姑息性治疗场景下，关节镜仍可作为一种备选方案。对于高风险患者，关节镜清创联合持续灌洗可作为改善生存期生活质量的替代治疗手段[173]。

一项关于 THA 中晚期急性感染行关节镜 DAIR 治疗的早期病例系列报告显示，连续 8 例患者均获极佳疗效，平均随访时间 70 个月[174]。

关节镜 DAIR 治疗的成功高度依赖于严格的患者筛选，在 THA 中似乎是一种可接受的治疗方式。理想候选者通常为感染早期、病程呈急性、感染范围局限且无全身脓毒症体征的患者。对于开放手术并发症风险较高者（如因合并症影响伤口愈合者），关节镜 DAIR 治疗可能尤为有利。然而，在 TKA 中，该术式的成功率较低。

结 论

尽管关节镜具备一定优势，但现有证据尚未充分证明其感染控制效果优于开放 DAIR。在经严格筛选的病例中，微创所带来的获益可能超过其相对较低的感染控制率。

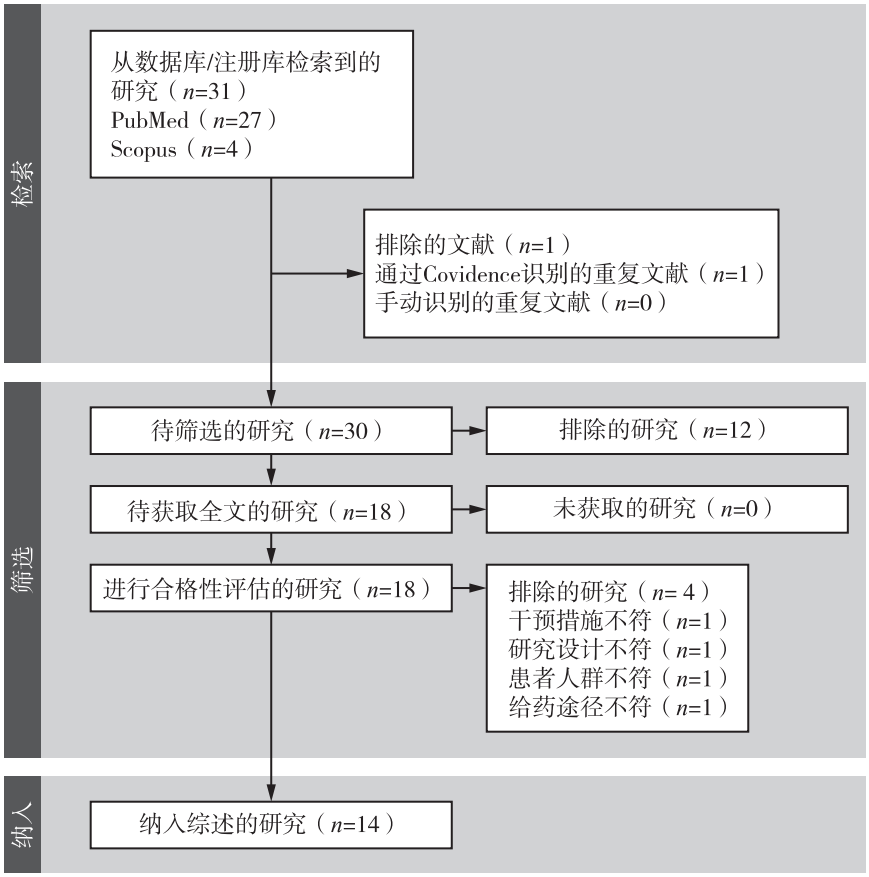

图 42－2　PRISMA 流程图

问题 6：重复清创、抗菌治疗并保留植入物在髋或膝急性假体周围关节感染患者中是否具有应用价值？

Fatih Yıldız，Mustafa Alper Incesoy，Alvaro Auñon-Rubio，Osman Çiloglu，Massimo Franceschini，Akram A. Hammad，Huiwu Li，Felix Vilchez-Cavazos，Mark J. Spangehl

【回答/建议】 对于髋/膝关节急性 PJI 患者，在初始 DAIR 治疗失败后，或作为计划性两阶段手术的一部分，再次实施 DAIR 可提高总体感染根除成功率。

【证据等级】 中等。

【代表投票】 同意 78.2%，不同意 18.0%，弃权 3.8%（中等共识：明显多数支持）。

依　据

在治疗髋/膝关节置换术后急性或晚期血源性 PJI 时，DAIR 通常被视为首选策略。然而，多项研究报道 DAIR 控制感染的失败率较高[175－178]。尽管 2018 年 ICM 曾以 86%的反对票强烈建议不在首次 DAIR 失败后重复该手术[179]，但重复 DAIR 的临床应用价值已逐渐受到重新审视。文献显示，当将重复 DAIR 作为独立干预措施分析时，其成功率最多与初次 DAIR 相当，甚至更低。基于此，Argenson 等[179]于 2018 年建议在初次 DAIR 失败后移除假体，以避免额外手术。然而，上述研究及后续分析大多未评估整个队列中单次和重复 DAIR 的总体成功率。

为回答上述问题，本研究开展了一项系统综述与荟萃分析，旨在评估重复 DAIR 对感染根除成功率的影响。对 PubMed/Medline、Scopus 和 Embase 数据库自建

库至2024年9月的文献进行了检索，以识别调查重复DAIR成功率的相关研究。初步检索共获得544篇文章，剔除291篇重复文献后，剩余252篇由至少2名独立研究者进行筛选，最终纳入12项发表于1997—2022年的研究。这些研究均评估了TKA/THA中单次与重复DAIR的成功率，其中重复DAIR定义为在首次DAIR失败后再次实施该手术[175-178,180-187]。通过将单次DAIR的成功率与整个队列中单次及重复DAIR的总体成功率进行比较，以评估其在感染根除与假体保留方面的成功率。因手术技术差异，本研究排除了计划性多次冲洗与清创的相关研究。总队列包含1 396个关节，其中1 046个(75%)仅接受单次DAIR，其余350个(25%)在首次DAIR失败后接受了第二次或多次DAIR(图42-3)。分析显示，单次DAIR的成功率为57%(95% *CI*：50%～64%)，略高于重复DAIR的53%(95% *CI*：39%～66%)，但差异无统计学意义。然而，单次与重复DAIR的综合成功率达72%(95% *CI*：61%～81%)，显著高于单次DAIR($P<0.01$)。据此可推测，在因持续急性感染而接受关节翻修术的患者中，至少半数可通过保留假体的方式获得成功治疗。

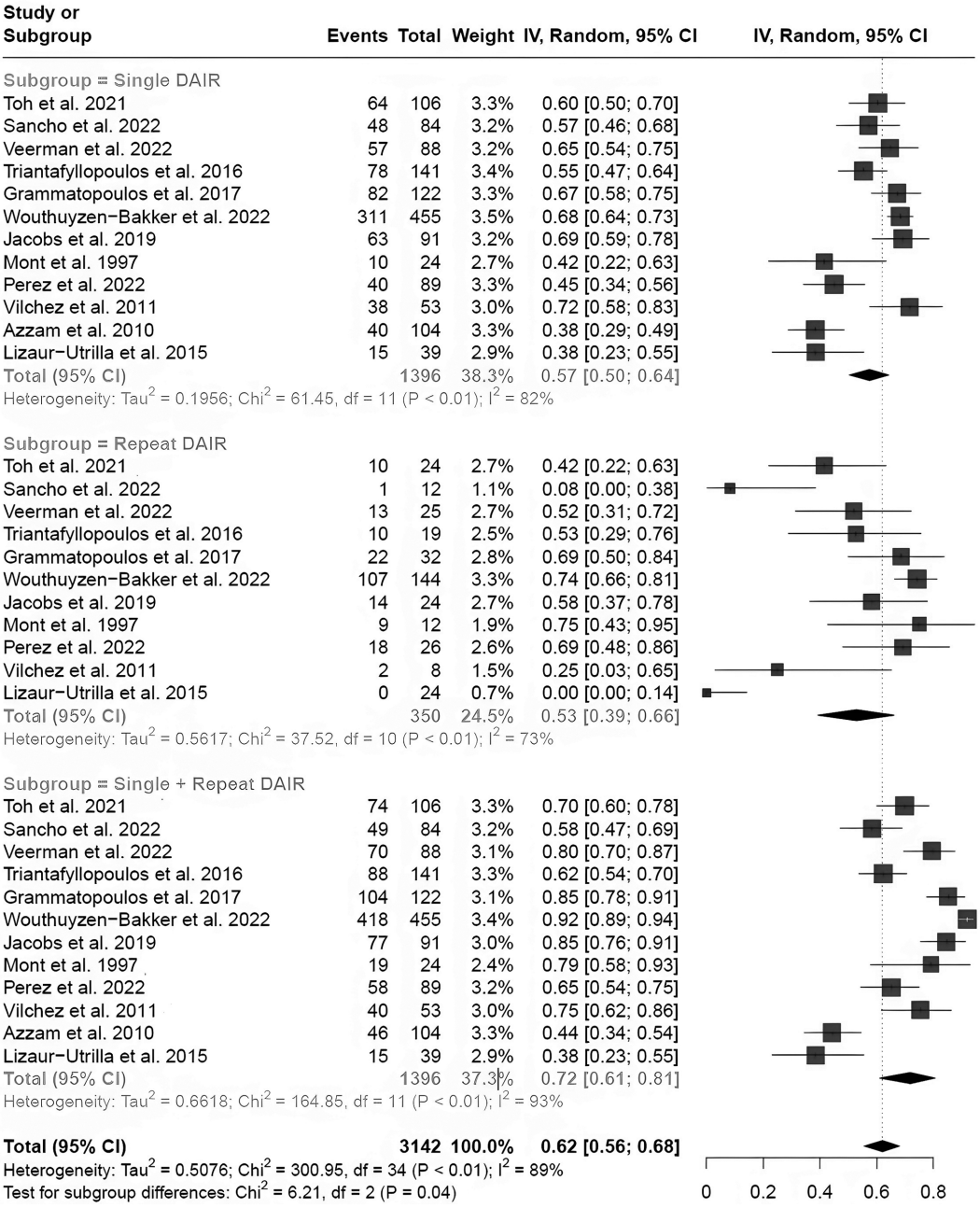

图42-3 森林图展示了TKA/THA中单次与重复DAIR手术的成功率

在最近一项涉及197例患者的多中心研究中，Aunón等[188]报道，重复DAIR的成功率为54.5%，低于一期翻修术(76.2%)与二期翻修术(79.3%)。研究同时明确了与失败相关的关键因素，包括首次DAIR由非专科手术团队实施、未行可更换的假体部件更换、多种致病菌感染及抗菌药物耐药。值得注意的是，排除存在上述风险因素的患者后，第二次DAIR的成功率可升至83.3%。

重复DAIR的最佳时机尚存争议，关于术后抗菌治疗的最佳持续时间也尚未形成共识[175,184]。Wouthuysen-Bakker等[183]认为，应在首次DAIR失败后尽早实施重复DAIR。Triantafyllopoulos等[184]指出，首次与第二次DAIR的间隔期越长，预后越差，并以20天为阈值，提示重复DAIR越早实施可能效果越佳。

计划性重复DAIR，又称两阶段清创方案或双DAIR，其操作流程为：先行清创并假体保留，置入抗生素骨水泥珠，5～6天后再次清创，取出骨水泥珠并植入新的可更换的假体部件。该方案旨在保留假体的同时实现局部高浓度抗菌药物给药，以降低对翻修手术的需求。Chung等[189]在一项纳入83例急性PJI患者的研究中报告成功率达86.7%，高于常规单次DAIR的成功率。这一结果可能归因于高剂量局部抗菌药物的应用与第二次清创的协同作用，有助于进一步降低细菌负荷并清除残留感染组织。

当前分析也存在一定局限性。首先，纳入研究多为回顾性设计，样本量较小，异质性较高，限制了结果的可靠性。其次，各项研究在重复DAIR的适应证、患者筛选标准、初次手术至症状出现的时间、两次手术间隔、患者及病原体特征等方面缺乏统一标准，且未对术后急性PJI与晚期血源性PJI进行明确区分。

结　论

本研究表明，在髋/膝关节急性PJI患者中，将初始DAIR与重复DAIR作为整体策略进行评估时，其总体成功率有所提升。首次与第二次DAIR的间隔期越短，并同期行可更换的假体部件更换，与更高的成功率相关。重复DAIR应被视为一期或二期关节翻修的有效替代选择。在临床决策中，医患共同决策至关重要，需充分权衡重复DAIR相较于其他治疗策略的潜在获益与风险。

问题7：在考虑行关节切除成形术前，最多可接受多少次清创、抗菌治疗并保留植入物？

【回答/建议】 有限证据表明，在两次DAIR手术失败后，应考虑行关节翻修术。

【证据等级】 有限。

【代表投票】 同意78.6%，不同意18.0%，弃权3.4%(中等共识：明显多数支持)。

依　据

PJI是THA/TKA后最严重的并发症之一，及时干预对假体保留、改善预后至关重要。DAIR常用于处理早期或急性感染，但其成功率随重复操作次数的增加而下降。目前，关于THA/TKA术后DAIR失败多少次后应考虑行关节翻修术的相关研究仍较为有限。

研究表明，DAIR在症状出现后尽早实施效果最佳[190]。一项2019年针对58例因急性PJI接受DAIR的初次TKA患者的研究报告显示，若DAIR于初次TKA术后90天内进行，其2年成功率达90%[191]。然而，该结果在文献中并非一致，多项研究报告的初次DAIR成功率为55%～90%[192]。一项系统综述纳入14项研究、共710例因髋/膝关节术后早期感染或晚期急性血源性PJI而接受DAIR的患者，结果显示，单次DAIR后感染根除的平均成功率为45.9%，重复DAIR后为52%，平均随访53.3个月。尽管各研究存在方法学局限与异质性，但该研究仍得出结论：DAIR总体成功率偏低，且多次失败后DAIR的失败率升高[193]。此外，在一项针对91例因疑似早期PJI接受DAIR的初次TKA或THA患者的研究中，多变量分析表明，多次DAIR(≥2次)是失败率增高的因素之一[194]。类似结果也见于关节翻修术后DAIR的报道。Veerman等[195]发现，初次翻修术后间隔>30天行DAIR($OR=0.24$，95% CI：0.08～0.72，$P=0.008$)或90天内重复DAIR($OR=0.37$，95% CI：0.14～0.97，$P=0.040$)，均与2年随访时的成功率(68%)显著降低相关。

患者的基础疾病(如糖尿病、免疫抑制或肥胖等合

并症)会影响 DAIR 的成功率[196]。免疫功能低下或合并多种疾病者,在多次 DAIR 失败后预后可能更差[197]。对此类患者,即使仅一次 DAIR 失败,也应尽早考虑行关节翻修术[198]。此外,若假体已因感染而出现松动或机械故障,即使仅一次 DAIR 失败,也应考虑关节翻修术,因为继续尝试 DAIR 可能既无法根除感染,也难以恢复关节功能[199]。

一项关于计划性二次 DAIR 的研究评估了髋/膝关节急性 PJI 患者第二次行 DAIR 手术的失败率,结果显示 144 例中失败率为 25.7%。失败的独立预测因素包括第二次 DAIR 术中培养阳性及慢性肾功能不全。尽管失败率较高,该研究仍表明,在软组织条件完好的前提下,第二次 DAIR 手术仍是控制感染并保留假体的可行选择[200]。此外,Lin 等[201]研究了计划外二次 DAIR 手术及其后续失败的问题。2024 年的一项研究共纳入 138 例患者,其中 112 例接受初始 DAIR 手术,26 例接受计划外二次 DAIR 手术。结果显示,二期关节翻修术的总体成功率为 87%。再感染相同病原体、术前 CRP 水平升高、2 年内 PJI 病史,均与初始或计划外二次 DAIR 治疗后较高的失败率相关。在所有接受关节翻修的患者中,无论前期 DAIR 为初始还是计划外,假体失败率相似。

Salman 等[202]于 2024 年发表了关于多次 DAIR 手术的规模最大的系统综述与荟萃分析。该综述纳入 9 项观察性研究,共 1 104 例患者,旨在评估单次、2 次及 3 次 DAIR 在治疗 TKA/THA 后急性 PJI 中的有效性。患者平均年龄 58 岁(25.8～91.0 岁),平均体重指数(BMI)31.43 kg/m^2(28.9～35.0 kg/m^2)。研究平均随访期为 58.4 个月(95% *CI*:25.8～91.0),非随机研究方法学指数平均得分为 17.6±3.46,表明总体偏倚风险较低。综述结果显示,单次 DAIR 的成功率为 67%(95% *CI*:64～71%),2 次 DAIR 成功率为 70%(95% *CI*:48%～86%),差异无统计学意义(P = 0.740)。3 次 DAIR 的成功率为 50%～60%,提示随着手术次数的增加,疗效呈递减趋势。

该研究得出结论,对于 TKA/THA 后的急性 PJI,2 次 DAIR 的成功率与单次相当,是一种有效的治疗选择。3 次 DAIR 的有效性则相对较低,成功率为 50%～60%。由于纳入研究在患者合并症、DAIR 方案及抗菌药物方案等方面存在异质性,对上述结果的解读需谨慎。DAIR 治疗的尝试次数是关键因素:一次失败后成功率即显著下降;2 次失败后,保留假体的可能性显著降低。

结 论

在急性 PJI 的处理中,通常以 2 次 DAIR 治疗失败作为考虑转为关节翻修术的阈值。然而,目前尚缺乏高质量的随机对照试验(RCT)证据支持,相关数据有限。感染发生的时间、病原体耐药性及患者基础状况等因素均影响决策。当 2 次 DAIR 治疗均失败,尤其是存在慢性感染或耐药菌时,建议优先选择关节翻修术。早期决策与干预是改善预后、防止并发症的关键。

问题 8:急性膝关节假体周围关节感染且髌骨未行表面置换的患者接受清创、抗菌治疗并保留植入物时,是否应同期行髌骨表面置换?

Juan D. Lizcano, Robert Mcullogh, Vasily Artyukh, Christian Hipfl, Saad Tarabichi, George C Babis, Je-Hyun Yoo, Julio C Palacios, Jorge Manrique-Succar

【回答/建议】 对于因急性 PJI 接受 DAIR 手术且既往未行髌骨表面置换的患者,若髌骨骨量充足,可酌情考虑同期行髌骨表面置换。

【证据等级】 弱。

【代表投票】 同意 81.7%,不同意 13.2%,弃权 5.2%(强共识:超多数支持)。

依 据

初次 TKA 中是否置换髌骨仍存争议,登记注册数据显示美国的置换率高于欧洲国家[203]。尽管髌骨表面置换在初次 TKA 中的影响已获深入研究,但其在 TKA 术后感染翻修中的应用尚未得到充分研究[204-206]。髌骨表面置换可增加载抗生素骨水泥的抗菌药物释放面积,影响髌股关节生物力学及患者报告的治疗结局[207,208]。然而,支持其在感染性翻修病例中应用的证据仍十分有限。

现有文献多聚焦于分期翻修术再植入阶段髌骨表面置换。Buller 等[209]描述了一个连续 103 例的二期感染性翻修队列,这些患者术前均未置换髌骨,术中根据髌骨骨量决定是否置换。结果显示,置换组与未置换组的 PJI 发生率(9.3% *vs*. 3.3%)及无菌性翻修率(9.3% *vs*. 6.7%)均相当($P \geqslant 0.232$)。类似地,Joo 等[210]在一个较小的二期翻修术队列中发现,置换组出现 PJI 的患者比例更高(13% *vs*. 0),但作者未对组间再感染率进行统计学比较。尽管在再感染方面未见显著差异,Glynn 等[211]的研究显示,再植入时行髌骨表面置换相比髌骨成形术可获得更佳的功能结局(以膝关节协会评分≥60 分为界):置换组成功率为 46.3%(25/54),成形术组为 18.2%(2/11)($P = 0.080$)。

然而,上述研究的结果不能直接外推至因急性感染而接受 DAIR 手术的患者,因为诸多变量(如感染病程、股骨及胫骨假体是否更换等)可能影响术后结局。既往文献[212,213]已指出,DAIR 的失败风险因素包括:慢性感染、金黄色葡萄球菌及革兰氏阴性菌感染、术前 ESR 升高,以及重复 DAIR。

为探讨髌骨表面置换在急性感染 DAIR 手术中的影响,本研究筛选了 474 篇文献,未发现任何研究报道过该患者群体的术后结局。相当数量的文献关注了胫骨聚乙烯衬垫更换对再感染率的影响[214],仅有 2 篇提及"保留原有髌骨部件"[215,216]。然而,尚无研究根据 DAIR 术中髌骨的类型对患者进行分层分析。造成这一领域文献匮乏的原因可能包括:北美初次关节置换术中髌骨表面置换率较高、PJI 发病率相对较低,以及需控制多重混杂变量导致研究设计复杂。

随着 PJI 发病率不断上升,以及 DAIR 在术后急性感染治疗中的应用日益广泛,建议研究者将髌骨组件的详细描述纳入方法学部分,并进一步探讨可能影响 PJI 风险及伸膝装置相关结局的潜在变量[217,218]。

结　论

对于因急性 PJI 接受 DAIR 且既往未行髌骨表面置换的患者,若髌骨骨量充足,可酌情考虑同期行髌骨表面置换[219]。

问题 9:既往接受清创、抗菌治疗并保留植入物是否会影响假体周围关节感染患者后续翻修术的结局?

Seyed Mohammad Javad Mortazavi, Seyed Amirsadegh Mortazavi, Guilherme Falotico, Frank Buttacavoli, Sumon Nandi, Bartolome Allende, Shang-Wen Tsai, Robert McCulloch, Tim Petheram, Puyi Sheng

【回答/建议】 既往 DAIR 可能与后续二期翻修术失败风险增加相关。这一关联可能源于选择偏倚,DAIR 失败的患者往往病情更重,或存在病原体相关及手术相关的预后不良因素。

【证据等级】 有限。

【代表投票】 同意 70.7%,不同意 17.1%,弃权 12.2%(中等共识:明显多数支持)。

依　据

在 PJI 治疗中,DAIR 与二期翻修术均为常用策略。DAIR 手术创伤更小、并发症发生率更低、医疗成本也更低,但其平均失败率为 29%(10%~44.5%)[220]。由此引发的问题是:DAIR 手术失败是否会影响后续二期翻修术的效果?由于既往证据有限,国际共识会议未能就此达成明确结论。随着新证据的出现,本研究尝试就此问题得出更明确的结论。

本研究检索了 PubMed、Scopus、Web of Science 和 Embase 数据库,共获得 772 篇文献。经分步筛选,最终纳入 7 项研究进行荟萃分析,均为回顾性队列研究[221-227]。收集的结局指标包括:①手术成功率;②膝关节功能评分及活动范围(表 42-4)。

直接行二期翻修术的总体成功率为 85%,而 DAIR 手术失败后行二期翻修术的成功率为 79%,各项研究间存在高度异质性($I^2 = 64\%$)。尽管总体数据倾向于直接二期翻修术优于 DAIR 手术失败后翻修,但结果显示差异无统计学意义($OR = 0.655$,95% CI:0.393~1.092,$P = 0.105$;图 42-3)。敏感度分析显示,排除部分研究后结果具有显著性差异,支持直接二期翻修术优于 DAIR 手术失败后翻修(图 42-4)。Brimmo 等[221]的回顾性观察性研究存在固有局限性,包括临床信息不完整、治疗方案不一致以及对小样本量结果的发表限制。

表 42－4 纳入研究的特征

研究（发表年份）	地点	关节	分组	病例数	平均年龄（岁）	男性（%）	ASA 分级（3 或 4 级）	ASA 评分	CCI	成功率（%）	成功的定义	随访时间（年）	DAIR 失败的 *HR*	结 局
Brimmo 等（2016）	美国	膝	DAIR 失败组 无 DAIR 组	57 693	68±10.4 66±11.1	58.0 47.0	NA NA	NA NA	NA NA	91.3 82.5	4 年内无因感染再次手术	2～4	0.49（0.2～1.2）	既往 DAIR 无影响（$P=0.1$）
Nodzo 等（2017）	美国	膝	DAIR 失败组 无 DAIR 组	45 132	66±11.4 65±9.8	53.3 62.9	NA NA	2.4（0.5） 2.4（0.5）	3.1±1.9 3.5±2	82.2 93.3 82.5 96.2	(1)末次再植入后随访时无临床症状和体征，且无需因感染再次手术 (2)末次再植入后随访时无感染临床症状和体征，且假体保留	4.53（2.45～6.61）	NA	既往 DAIR 无影响（$P=0.957$）[a]
Rajgopal 等（2018）	印度	膝	DAIR 失败组 无 DAIR 组	88 96	69 68	48.9 36.5	23 36	2.23 2.32	NA NA	79.54 85.41	(1)二期手术后成功根除感染 (2)无感染复发，培养阴性 (3)无需慢性抗菌药物抑制超过 6 个月 (4)因感染成功根除无需进一步手术	5.3（2.5～9.8）	1.94（1.01～3.714）	既往 DAIR 有负面影响（$P=0.047$）
Kim 等（2019）	新西兰	膝	DAIR 失败组 无 DAIR 组	75 63	64±9.6 67±10.3	61.3 58.7	NA NA	2.4（0.7） 2.7（0.8）	3±1.9 3.3±1.9	72.0 80.0 81.0 84.1	(1)随访时保留假体，未使用抗菌药物 (2)随访时保留假体，使用或不使用抗菌药物	6.18（2.48～9.88）	0.57（0.27～1.1）	既往 DAIR 无影响（$P=0.222$）
Lizaur-NAUtrilla 等（2019）	西班牙	膝	DAIR 失败组 无 DAIR 组	43 49	73±6.2 72±7.5	34.9 22.4	14 12	NA NA	2.7±1.6 2.2±1.2	62.7 81.6	初次手术后感染完全消退，无需额外手术、延长抗菌治疗或感染复发	4.1（3～7）	NA	既往 DAIR 有负面影响（$P=0.046$）
Kavolus 等（2020）	美国	髋	DAIR 失败组 无 DAIR 组	49 65	57±13.8 63±13.2	46.9 53.8	NA NA	NA NA	NA NA	51.1 87.7	再植入后无需因感染再次手术	至少 2	NA	既往 DAIR 有负面影响（$P<0.001$）
Huffaker 等（2022）	美国	膝	DAIR 失败组 无 DAIR 组	150 410	NA 68±8.9	NA 49.3	NA 224	NA NA	NA NA	88.6 90	DAIR 或二期翻修术后因感染原因未再次手术	10	1.11（0.58～2.12）	既往 DAIR 无影响（$P=0.647$）

注：CCI—查尔森合并症指数；a—基于风险比；NA—未获取数据。

研究随访时长仅4年,有可能遗漏部分远期治疗失败病例。同时,该研究还存在统计学缺陷:研究未开展检验效能分析,尤其是DAIR组样本量仅57例,可能导致研究难以检出组间具有统计学意义的差异。研究虽采用Kaplan-Meier生存曲线分析方法,但组间差异微弱且无统计学显著性,均提示该研究检验效能偏低。

排除Brimmo等[221]的研究后,总体合并OR值由0.655(95% *CI*:0.393～1.092)降至0.554(95% *CI*:0.354～0.874),结果转为具有统计学意义(P = 0.011),提示直接二期翻修术优于DAIR手术失败后再翻修。这一变化不仅使结果达到显著性统计学差异,还将异质性从 I^2 = 64%降至 I^2 = 49%,表明纳入研究间的一致性有所提高。尽管如此,研究间仍存在中度异质性。

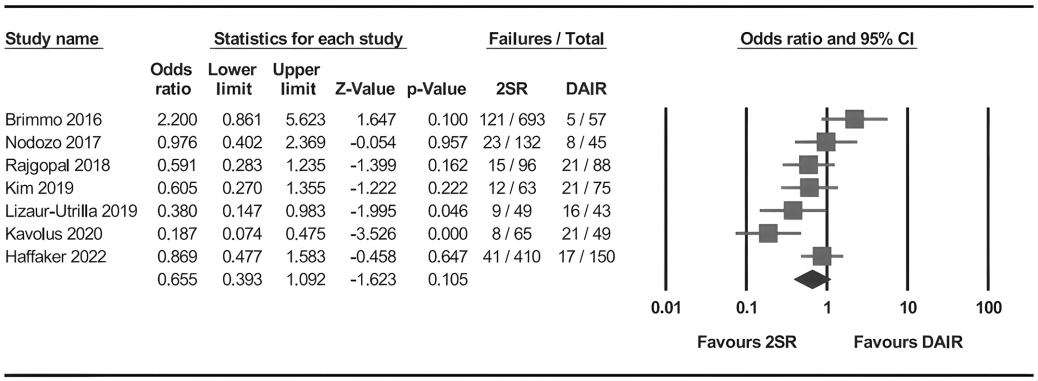

图42-4　二期翻修术失败率的森林图

注:2SR—二期翻修术。

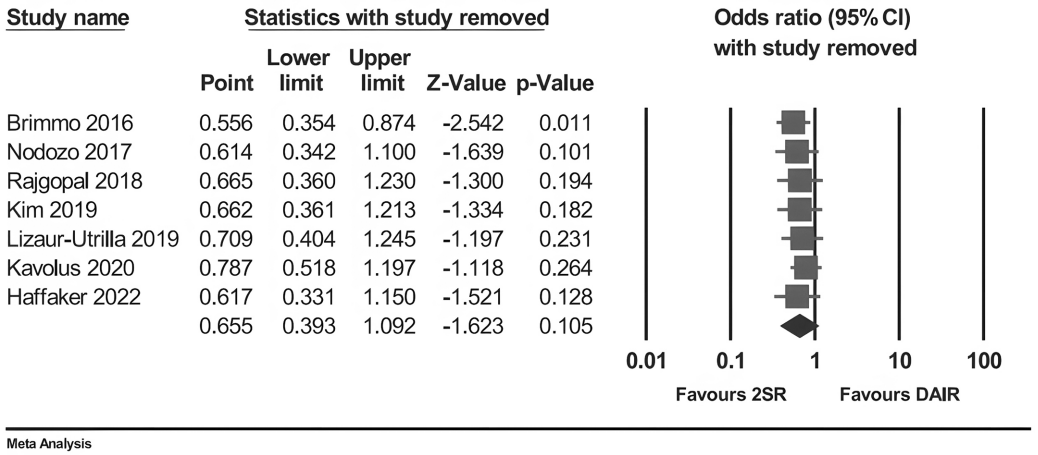

图42-5　结局的敏感度分析

既往DAIR对后续二期翻修术结局的负面影响可能主要归因于选择偏倚。即那些全身条件良好、病原体对抗菌药物敏感、接受及时且充分DAIR治疗的患者,因感染成功根除而被排除在研究之外;最终纳入分析的往往是DAIR治疗失败的患者,其全身状况更差、病原体毒力更强,或曾经历延迟、不彻底的清创。

有2项研究[223,224]比较了DAIR治疗失败后二期翻修术与直接二期翻修术的功能结局,均发现DAIR组的关节活动度显著降低。2项研究均提示DAIR组膝关节协会临床评分、功能评分更差,但仅其中1项研究的组间差异具备统计学意义。

本荟萃分析存在一些重要的潜在局限性。纳入研究多为回顾性观察性设计,存在选择偏倚风险,即病情更复杂的患者可能被优先选择行DAIR手术,以避免关节翻修术带来的并发症风险。然而,多数研究通过纳入校正分析以控制患者因素,试图缓解这一偏倚。此外,纳入研究间存在中度异质性。

本荟萃分析结果表明,对于PJI患者,既往DAIR手术可能对后续二期翻修术结局产生不利影响。直接行二期假体再置换术的整体治疗成功率,高于DAIR手术

失败后再接受二期翻修的患者；且 DAIR 组患者膝关节活动度、膝关节协会评分等功能结局指标通常更差。然而，研究结果也凸显了纳入研究固有的局限性及异质性，如选择偏倚与治疗方案差异。尽管存在上述局限，现有证据提示，选择 DAIR 时应审慎权衡，因其可能影响后续翻修手术的成功率。未来需开展设计更严谨的研究以验证上述发现，并为临床实践提供更明确的指导。

问题 10：病原体类型是否影响清创、抗菌治疗并保留植入物的成功率？

Álvaro Auñón，Rene Mihalič，Claudia Arias，Ignacio Sancho，Jay D. Shah，Ibrahim Tuncay，Enrique Gómez-Barrena，Sumon Nandi

【回答/建议】 是。回顾性研究表明，病原菌类型影响 DAIR 的成功率。

【证据等级】 中等。

【代表投票】 同意 80.1%，不同意 12.3%，弃权 7.6%（强共识：超多数支持）。

依 据

急性 PJI 患者 DAIR 的预后受多种因素影响。为探究上述问题，本研究开展了系统性文献综述。采用医学主题词（MeSH 术语），在 PubMed 与 Embase 数据库中检索了 PICO 相关术语。初步筛选出 453 项研究，经进一步筛选后，最终 112 项研究符合全文审查及数据提取标准。所有纳入研究均为回顾性设计，旨在分析病原体类型对 DAIR 成功率的影响。

多项研究表明，金黄色葡萄球菌感染与治疗失败风险显著增加相关[228-233]，其失败比值比（OR）为 3.27～7.1（$P=0.02$，$P=0.0012$）[234,235]。Lora-Tamayo 等[236]分析了 345 例患者的病例资料，比较了耐甲氧西林金黄色葡萄球菌（MRSA）与甲氧西林敏感金黄色葡萄球菌（MSSA）相关 PJI 的预后，结果显示两者总体预后无显著性差异，但 MRSA 相关 PJI 在治疗期间失败风险更高（$HR=2.34$）。

Scheper 等[237]开展了一项纳入 4 380 例患者的系统综述与荟萃分析，结果显示，金黄色葡萄球菌感染经 DAIR 治疗后的总体成功率为 62%（基于 54 项研究中的 2 922 例患者）。在 MRSA 与 MSSA 的比较中，未观察到显著性差异（58% *vs*. 60%，$P=0.459$），且按关节类型分层分析时，这一趋势保持一致。

对于晚期急性感染，金黄色葡萄球菌被确定为治疗失败的独立危险因素[238]（$OR=1.8$，$P=0.03$）[239]。晚期急性 PJI 的治疗成功率显著低于其他类型 PJI（34% *vs*. 75%，$P<0.001$）[240]。Nandi 等[241]对 115 例患者的研究显示，金黄色葡萄球菌感染显著增加了 TKA 后因感染复发而再次手术的风险（$OR=24.9$，$P=0.0004$）。相比之下，Huotari 等[242]研究了 85 例接受 DAIR 治疗的急性金黄色葡萄球菌 PJI 患者，发现 80%的患者成功保留了原始假体（晚期急性 PJI 为 89.3%，早期急性 PJI 为 75.4%）。在该研究中，26.5%的患者接受了抑制性抗菌治疗（SAT，该研究中不视为失败），且此类治疗在晚期急性 PJI 中比早期急性 PJI 中更为常用（46.2% *vs*. 17.5%，$P=0.006$）。

继金黄色葡萄球菌之后，肠球菌所致 PJI 同样与较差的预后相关[228,243]。Tornero 等[244]针对肠球菌 PJI 开展了一项规模最大的研究，共纳入 94 例接受 DAIR 治疗的患者。结果显示，肠球菌感染治疗难度较大，因其多发生于存在合并症的患者，且常表现为多重感染。

革兰氏阴性菌感染同样被确定为 DAIR 治疗失败的预测因素。Zhu 等[230]报告，革兰氏阴性菌 PJI 患者的失败风险增加（$OR=1.85$，$P=0.027$）。类似地，Rodriguez-Pardo 等[245]报道，在革兰氏阴性菌且对环丙沙星耐药的 PJI 中，DAIR 的成功率仅为 41%。Papadopoulos 等[246]进一步指出，相较于假体翻修，DAIR 在多重耐药（MDR）及广泛耐药（XDR）革兰氏阴性杆菌所致 PJI 中的失败率显著升高（$OR=3.57$，$P<0.001$）。

在一项系统综述中，González 等[247]报告了急性 PJI 患者行 DAIR 术后 1 年和 2 年的无治疗失败率：髋关节 PJI 分别为 65%与 67%，膝关节 PJI 分别为 67%与 72%。在该研究中，变形杆菌属感染被确定为急性 PJI 治疗失败的显著危险因素。

链球菌感染同样与较差的预后相关。Lora-Tamayo 等[248]在一项纳入 462 例患者的研究中报告，DAIR 治疗

失败率为42.1%。尽管未发现特定链球菌种与总体失败率显著相关,但观察到一个不显著的趋势提示肺炎链球菌感染预后更佳。该结果与Mahieu等[249]的发现一致,其研究显示接受DAIR治疗的患者预后较差,50%的患者出现感染复发,而接受假体翻修的患者均恢复良好(调整后$P<0.001$)。此外,无乳链球菌被确定为治疗失败的独立危险因素。Fiaux等[250]的研究结果进一步支持这一结论,指出DAIR与较高的失败风险相关,尤其在TKA后感染中更为显著。相比之下,Lam等[251]报道,采用DAIR作为最终治疗策略的成功率高达91%。

多重感染同样与较差的预后相关。Bernaus等[252]和Chen等[253]的研究均显示,相较于单一病原菌感染,多重感染患者的失败率显著更高($P=0.024$和$P<0.01$)。

此外,真菌感染也与不良预后相关。Dinh等[254]在近期的一项研究中发现,接受DAIR治疗($OR=1.946$,$P=0.012$)及近平滑念珠菌感染是治疗失败的显著危险因素。类似地,Gonzále等[255]在一项关于真菌性PJI的系统综述中得出结论,二期翻修术在预防感染复发方面优于DAIR。具体而言,二期翻修术在髋/膝关节PJI($OR=0.20$,$P=0.016$)及单纯膝关节PJI($OR=0.18$,$P=0.04$)中均与较低的感染复发风险相关。

2018年国际真菌感染共识会议建议,DAIR手术应选择性用于免疫功能低下患者,因为其失败率相对较高。该术式最适用于初次关节置换术后的真正急性PJI,尤其适合无其他基础疾病的患者。

结　论

本研究显示,急性PJI患者DAIR手术的预后受多种因素影响,其中病原菌类型是关键因素之一。耐药菌(如MRSA)感染、真菌感染及混合性感染均属于治疗难度较大的类型,其DAIR失败率相对较高。

问题11:急性假体周围关节感染患者接受清创、抗菌治疗并保留植入物后,最佳抗菌疗程是多久?

Don Bambino Geno Tai, Alaina Ritter, Alex Soriano, Daniel Taupin, Sumon Nandi, Bartolome Allende, Marisa Sanchez, Laura Morata

【回答/建议】 对于因急性PJI而接受DAIR手术的患者,建议至少进行12周的抗菌治疗。

【推荐强度】 强。

【代表投票】 同意70.5%,不同意23%,弃权6.5%(中等共识:明显多数支持)。

依　据

PJI抗菌治疗持续时间试验是一项高质量、随机、开放、非劣性研究,旨在探讨PJI(包括接受DAIR)在不同手术治疗后抗菌治疗的最佳疗程[256]。该试验在法国28个中心开展,比较了6周和12周抗菌治疗方案的疗效。

这项试验共纳入410例经微生物学证实的髋/膝关节PJI成年患者,随机分配至6周或12周抗菌治疗组。主要结局为感染复发率,定义为治疗完成后2年内原始病原体复发。结果显示,6周组的感染复发率为18.1%,高于12周组的9.4%(风险差异为8.7%,95% CI:1.8%~15.6%),因此6周方案的非劣性未得到证实。符合方案分析与敏感度分析结果。值得注意的是,在DAIR治疗亚组中,组间差异更为明显(风险差异16.2%,95% CI:2.9%~29.5%),提示该亚组患者需要更长疗程的抗菌治疗。

研究结果表明,与6周方案相比,12周抗菌药物方案的疗效更优,尤其在DAIR治疗病例中更为明显。延长疗程有助于更彻底地根除保留假体中的感染,这对于生物膜构成挑战的情况尤为重要。

另一项随机、多中心临床试验[257]聚焦于接受DAIR治疗的术后急性或血源性葡萄球菌PJI患者。该试验在西班牙的17家医院开展,比较了8周短程治疗与长程治疗(髋关节PJI为3个月,膝关节PJI为6个月)的效果。主要结局为治愈率,定义为基于检查确认假体保留且无感染征象。共纳入63例患者,中位随访期为540天。意向性治疗分析显示,长程治疗组与短

程治疗组的治愈率分别为58%与73%(风险差异-15.7%,95% *CI*:-39.2%～7.8%)。该试验结果表明,8周方案可能已足够。但需注意,该试验仅纳入使用左氧氟沙星联合利福平治疗的早期或急性血源性葡萄球菌PJI患者,其结果无法外推至其他病原体感染或接受其他抗菌治疗方案的患者。此外,该研究提前终止,未达到预设的195例患者目标样本量,显著降低了检验效能。

一些观察性研究[258]探讨了延长治疗时间,包括抑制性抗菌治疗(SAT)在此类感染中的有效性。一项系统综述纳入了7项研究,主要为回顾性研究,证据等级较低,共包含772例PJI病例。结果显示,DAIR联合SAT后平均无感染生存率为75%($n=424$)。值得注意的是,各研究中SAT持续时间差异较大,跨度从1.5年至5年以上。该综述同时指出,纳入研究在试验设计、手术成功判定标准、研究人群方面均存在显著异质性,难以据此得出明确结论。

一项多中心研究[259]显示,与仅接受初始治疗的患者相比,接受延长口服抗菌药物(超过6周)治疗的患者无感染生存率显著更高(68.5% *vs*. 39.4%)(校正后 $HR=0.4$,95% *CI*:0.21～0.86,$P=0.2$)。研究者观察到,抗菌治疗12个月后疗效递增趋势减缓,并据此认为抗菌药物持续使用1年可临床获益。

另一项研究[260]调查了2015—2020年接受DAIR治疗的115例急性髋/膝关节PJI患者的结果。该研究发现,在中位随访2.8年时,TKA/THA患者无再手术生存率分别为83.3%和65.1%。研究结论指出,较长的SAT持续时间与再手术风险降低相关,最佳持续时间约2年(TKA:$OR=0.89$,95% *CI*:0.8～1.0,$P=0.04$;THA:$OR=0.88$,95% *CI*:0.78～1.0,$P=0.04$)。

观察性研究在探讨该问题时存在明显的局限性。其中,不朽时间偏倚是评估SAT持续时间及其对结局影响时需重点关注的问题。在此类研究中,生存时间更长的患者更有可能接受延长SAT治疗,从而引入有利于长疗程的偏倚。例如,若患者死亡或需早期再手术,则无法被纳入长疗程组,进而使该组结果被高估。

一项多中心回顾性研究评估了SAT对欧洲与美国多个中心临床结局的影响[261]。该研究采用Cox回归模型,以12周为界标,并将SAT作为时变协变量进行分析,以控制不朽时间偏倚。共纳入510例患者,中位随访801天,其中66例治疗失败。结果显示,SAT与治疗失败之间无统计学关联($HR=1.37$,95% *CI*:0.79～2.39,$P=0.27$)。按关节类型、国家队列及感染类型(早期或晚期急性)进行的亚组分析也未显示常规SAT具有明确获益。研究还发现,即使未采用SAT,大多数患者在12周后仍维持无感染状态,这一发现与非常规使用SAT的国家所报道的研究结果一致。

一个值得注意的潜在局限性在于选择偏倚。该研究无法排除美国队列中因担心持续感染而给予SAT的患者,这可能使分析结果产生不利于SAT的偏倚。此外,美国与欧洲队列在基线特征上存在差异,如美国队列症状持续时间更长、BMI更高,且合并症(如类风湿性关节炎、慢性阻塞性肺病)更为常见,这些因素可能导致常规使用SAT的美国队列呈现更差的治疗结果。

结 论

根据现有证据,对于接受DAIR治疗的急性细菌性PJI患者,抗菌治疗的最佳持续时间至少为12周。未来需进一步研究评估高活性抗生物膜药物及不同病原体类型对治疗时长的影响,并开展设计严谨、检验效能充分的RCT,以明确超过12周治疗的有效性。此外,后续研究应探讨DAIR后抗菌治疗结束仍发生失败的相关风险因素,以明确最适合接受SAT的患者群体。

参考文献

[1] Bedair HS, Katakam A, Bedeir YH, et al. A decision analysis of treatment strategies for acute periprosthetic joint infection: early irrigation and debridement versus delayed treatment based on organism[J]. J Orthop, 2020, 22: 246-250.

[2] Qu GX, Zhang CH, Yan SG, et al. Debridement, antibiotics, and implant retention for periprosthetic knee infections: a pooling analysis of 1266 cases[J]. J Orthop Surg Res, 2019, 14: 358.

[3] Shao H, Li R, Deng W, et al. Symptom duration is associated with failure of periprosthetic joint infection treated with debridement, antibiotics and implant retention[J]. Front Surg, 2022, 9: 913431.

[4] In Jun K, Seung-Bum H, Myungshin K, et al. Open debridement and prosthesis retention is a viable treatment option for acute periprosthetic joint infection after total knee arthroplasty[J]. Arch Orthop Trauma Surg, 2015, 135: 847-855.

[5] Buller LT, Sabry FY, Easton RW, et al. The preoperative prediction of success following irrigation and debridement with polyethylene exchange for hip and knee prosthetic joint infections[J]. J Arthroplasty, 2012, 27: 857-864. e851.

[6] Katy K, Mark Z, Alana C, et al. Failed debridement and implant retention does not compromise the success of subsequent staged revision in infected total knee arthroplasty[J]. J Arthroplasty, 2019, 34: 1214-1220. e1.

[7] Triantafyllopoulos GK, Poultsides LA, Zhang W, et al. Periprosthetic knee infections treated with irrigation and debridement: outcomes and preoperative predictive factors [J]. J Arthroplasty, 2015, 30: 649-657.

[8] Ken U, Kenneth LU, Andrew GB, et al. A multicenter Study of irrigation and debridement in total knee arthroplasty periprosthetic joint infection: treatment failure is high[J]. J Arthroplasty, 2017, 33: 1154-1159.

[9] Morcillo D, Detrembleur C, Poilvache H, et al. Debridement, antibiotics, irrigation and retention in prosthetic joint infection: predictive tools of failure[J]. Acta Orthop Belg, 2020, 86: 636-643.

[10] Rasmus L, Honkanen M, Eskelinen A, et al. KLIC-Score does not predict failure after early prosthetic joint infection: an external validation with 153 knees and 130 hips[J]. J Arthroplasty, 2023, 39: 1563-1568. e2.

[11] Baker JF, Dilworth B, Bhimani SJ, et al. Risk of reinfection after irrigation and debridement of acute periprosthetic joint infection following TKA[J]. J Knee Surg, 2020, 33: 623-628.

[12] Ottesen CS, Troelsen A, Sandholdt H, et al. Acceptable success rate in patients with periprosthetic knee joint infection treated with debridement, antibiotics, and implant retention[J]. J Arthroplasty, 2019, 34: 365-368.

[13] Löwik CAM, Parvizi J, Jutte PC, et al. Debridement, antibiotics, and implant retention is a viable treatment option for early periprosthetic joint infection presenting more than 4 weeks after index arthroplasty[J]. Clin Infect Dis, 2020, 71: 630-636.

[14] van der Ende B, van Oldenrijk J, Reijman M, et al. Timing of Debridement, Antibiotics, and Implant Retention (DAIR) for early post-surgical hip and knee Prosthetic Joint Infection (PJI) does not affect 1-year re-revision rates: data from the dutch arthroplasty register[J]. J Bone Jt Infect, 2021, 6: 329-336.

[15] Davis JS, Metcalf S, Clark B, et al. Predictors of treatment success after periprosthetic joint infection: 24-month follow up from a multicenter prospective observational cohort study of 653 patients[J]. Open Forum Infect Dis, 2022, 9: ofac048.

[16] Dx Duffy S, Ahearn N, Darley ES, et al. Analysis of the KLIC-score; an outcome predictor tool for prosthetic joint infections treated with debridement, antibiotics and implant retention[J]. J Bone Jt Infect, 2018, 3: 150-155.

[17] Stryker LS, Abdel MP, Hanssen AD. Predictive value of inflammatory markers for irrigation and debridement of acute TKA infection[J]. Orthopedics, 2013, 36: 765-770.

[18] Zmistowski BM, Manrique J, Patel R, et al. Recurrent periprosthetic joint infection after irrigation and debridement with component retention is most often due to identical organisms[J]. J Arthroplasty, 2016, 31(Suppl 9): 148-151.

[19] Zhang C, Yan CH, Chan PK, et al. Polyethylene insert exchange is crucial in debridement for acute periprosthetic infections following total knee arthroplasty[J]. J Knee Surg, 2017, 30: 36-41.

[20] Fehring TK, Odum SM, Berend KR, et al. Failure of irrigation and debridement for early postoperative periprosthetic infection[J]. Clin Orthop Relat Res, 2013, 471: 250-257.

[21] Shohat N, Goswami K, Tan TL, et al. 2020 frank stinchfield award: identifying who will fail following irrigation and debridement for prosthetic joint infection[J]. Bone Joint J, 2020, 102B(Suppl B): 11-19.

[22] Katakam A, Melnic CM, Bedair HS. Dual surgical setup may improve infection control rate of debridement and implant retention procedures for periprosthetic infections of the hip and knee[J]. J Arthroplasty, 2020, 35: 2590-2594.

[23] Uriarte I, Moreta J, Mosquera J, et al. Debridement, antibiotics and implant retention for early periprosthetic infections of the hip: outcomes and influencing factors[J]. Hip Pelvis, 2019, 31: 158-165.

[24] Lora-Tamayo J, Senneville E, Ribera A, et al. The not-so-good prognosis of streptococcal periprosthetic joint infection managed by implant retention: the results of a large multicenter study[J]. Clin Infect Dis, 2017, 64: 1742-1752.

[25] Rudelli BA, Giglio PN, de Carvalho VC, et al. Bacteria drug resistance profile affects knee and hip periprosthetic joint infection outcome with debridement, antibiotics and implant retention[J]. BMC Musculoskelet Disord, 2020, 21: 574.

[26] Ghnaimat M, Alyamani A, Obeidat M, et al. Is dair still an effective way to eradicate acute prosthetic joint infections? our experience in the jordanian royal medical services[J]. Med Arch, 2021, 75: 451-455.

[27] Wouthuyzen-Bakker M, Sebillotte M, Lomas J, et al. Clinical outcome and risk factors for failure in late acute prosthetic joint infections treated with debridement and implant retention [J]. J Infect, 2019, 78: 40-47.

[28] Krizsan G, Sallai I, Veres DS, et al. Investigation of the effect of rifampicin resistance and risk factors on recovery rates after dair procedure in patients with prosthetic joint infection[J]. J Orthop Surg Res, 2023, 18: 611.

[29] Shohat N, Goswami K, Tan TL, et al. Increased failure after irrigation and debridement for acute hematogenous periprosthetic joint infection[J]. J Bone Joint Surg Am, 2019, 101: 696-703.

[30] Löwik CAM, Jutte PC, Tornero E, et al. Predicting failure

in early acute prosthetic joint infection treated with debridement, antibiotics, and implant retention: external validation of the klic score[J]. J Arthroplasty, 2018, 33: 2582－2587.

[31] Katakam A, Melnic CM, Bedair HS. Morbid obesity is a risk factor for infection recurrence following debridement, antibiotics, and implant retention for periprosthetic joint infection[J]. J Arthroplasty, 2020, 35: 3710－3715.

[32] Lesens O, Ferry T, Forestier E, et al. Should we expand the indications for the dair (debridement, antibiotic therapy, and implant retention) procedure for staphylococcus aureus prosthetic joint infections? a multicenter retrospective study [J]. Eur J Clin Microbiol Infect Dis, 2018, 37: 1949－1956.

[33] Veerman K, Raessens J, Telgt D, et al. Debridement, antibiotics, and implant retention after revision arthroplasty: antibiotic mismatch, timing, and repeated dair associated with poor outcome[J]. Bone Joint J, 2022, 104B: 464－471.

[34] Wouthuyzen-Bakker M, Sebillotte M, Huotari K, et al. Lower success rate of debridement and implant retention in late acute versus early acute periprosthetic joint infection caused by staphylococcus spp. results from a matched cohort study[J]. Clin Orthop Relat Res, 2020, 478: 1348－1355.

[35] de Vries L, van der Weegen W, Neve WC, et al. The effectiveness of debridement, antibiotics and irrigation for periprosthetic joint infections after primary hip and knee arthroplasty. a 15 years retrospective study in two community hospitals in the netherlands[J]. J Bone Jt Infect, 2016, 1: 20－24.

[36] Anna H, Valdís Gudrún T, Otto R, et al. 75% success rate after open debridement, exchange of tibial insert, and antibiotics in knee prosthetic joint infections[J]. Acta Orthop, 2015, 86: 457－462.

[37] Zhu MF, Kim K, Cavadino A, et al. Success rates of debridement, antibiotics, and implant retention in 230 infected total knee arthroplasties: implications for classification of periprosthetic joint infection[J]. J Arthroplasty, 2021, 36: 305－310. e301.

[38] Jacobs AME, Valkering LJJ, Bénard M, et al. Evaluation one year after DAIR treatment in 91 suspected early prosthetic joint infections in primary knee and hip arthroplasty[J]. J Bone Jt Infect, 2019, 4: 238－244.

[39] Bene N, Li X, Nandi S. Factors affecting failure of irrigation and debridement with liner exchange in total knee arthroplasty infection[J]. Knee, 2018, 25: 932－938.

[40] Öztürk Ö, Özdemir M, Turgut MC, et al. The fate of failed debridement, antibiotics, and implant retention in infected knee arthroplasties: nothing to lose[J]. Cureus, 2021, 13: e18946.

[41] Deijkers RLM, Deijkers RL, Erika PMVE, et al. Debridement, antibiotics, and implant retention with the direct anterior approach for acute periprosthetic joint infection following primary THA[J]. JBJS Open Access, 2020, 5: e0062.

[42] Kim JG, Bae JH, Lee SY, et al. The parameters affecting the success of irrigation and debridement with component retention in the treatment of acutely infected total knee arthroplasty[J]. Clin Orthop Surg, 2015, 7: 69－76.

[43] Rosas S, Hegde V, Plate FJ, et al. Bacteremia in patients undergoing debridement, antibiotics, and implant retention leads to increased reinfections and costs[J]. Arthroplast Today, 2022, 16: 259－263. e251.

[44] Brian AP, Joseph K, Viviana Serra L, et al. Does a 2-stage debridement result in higher rates of implant retention compared to single debridement alone[J]. J Arthroplasty, 2022, 37: S669－S673.

[45] Kuo FC, Goswami K, Klement MR, et al. Positive blood cultures decrease the treatment success in acute hematogenous periprosthetic joint infection treated with debridement, antibiotics, and implant retention[J]. J Arthroplasty, 2019, 34: 3030－3034. e3031.

[46] Ludwick L, Siqueira M, Shohat N, et al. For patients with acute PJI treated with debridement, antibiotics, and implant retention, what factors are associated with systemic sepsis and recurrent or persistent infection in septic patients[J]. Clin Orthop Relat Res, 2022, 480: 1491－1500.

[47] Félix VC, Félix V, Juan CM-P, et al. Outcome and predictors of treatment failure in early post-surgical prosthetic joint infections due to staphylococcus aureus treated with debridement[J]. Clin Microbiol Infect, 2011, 17: 439－444.

[48] Maier SP, Klement C, Tirumala V, et al. Elevated ESR/CRP ratio is associated with reinfection after debridement, antibiotics, and implant retention in chronic periprosthetic joint infections[J]. J Arthroplasty, 2020, 35: 3254－3260.

[49] Carlos JG, Gómez-Palomo JM, Juan Miguel G-P, et al. The kidney, liver, index surgery and C reactive protein score is a predictor of treatment response in acute prosthetic joint infection[J]. Int Orthop, 2017, 42: 33－38.

[50] Wouthuyzen-Bakker M, Sebillotte M, Lomas J, et al. Timing of implant-removal in late acute periprosthetic joint infection: a multicenter observational study[J]. J Infect, 2019, 79: 199－205.

[51] Tarity TD, Ioannis G, Allina AN, et al. Irrigation and debridement with implant retention: does chronicity of symptoms matter[J]. J Arthroplasty, 2021, 36: 3741－3749.

[52] Chalmers BP, Kapadia M, Chiu YF, et al. Accuracy of predictive algorithms in total hip and knee arthroplasty acute periprosthetic joint infections treated with debridement, antibiotics, and implant retention (DAIR)[J]. J Arthroplasty, 2021, 36: 2558－2566.

[53] Klement C, Laurencin S, Uzosike AC, et al. Machine learning models accurately predict recurrent infection following revision total knee arthroplasty for periprosthetic joint infection[J].

Knee Surg Sports Traumatol Arthrosc, 2022, 30: 2582 - 2590.

[54] Gerritsen M, Khawar A, Scheper H, et al. Modular component exchange and outcome of DAIR for hip and knee periprosthetic joint infection: a systematic review and meta-regression analysis[J]. Bone Jt Open, 2021, 2: 806 - 812.

[55] Barry JJ, Geary MB, Riesgo AM, et al. Irrigation and debridement with chronic antibiotic suppression is as effective as 2-stage exchange in revision total knee arthroplasty with extensive instrumentation[J]. J Bone Joint Surg Am, 2021, 103: 53 - 63.

[56] McChesney GR, Al Farii H, Singleterry S, et al. Can periprosthetic joint infection of tumor prostheses be controlled with debridement, antibiotics, and implant retention[J]. Clin Orthop Relat Res, 2024, 483: 49 - 58.

[57] Asokan A, Ibrahim MS, Thompson JW, Haddad FS. Debridement, antibiotics, and implant retention in non-oncological femoral megaprosthesis infections: minimum 5 year follow-up[J]. J Exp Orthop, 2022, 9: 32.

[58] Liukkonen R, Honkanen M, Skyttä E, et al. Clinical outcomes after revision hip arthroplasty due to prosthetic joint infection-a single-center study of 369 hips at a high-volume center with a minimum of one year follow-up[J]. J Arthroplasty, 2024, 39: 806 - 812. e3.

[59] Soundarrajan D, Rajkumar N, Dhanasekararaja P, et al. A comparison of outcomes of culture positive and culture negative acute knee prosthetic joint infection following debridement, antibiotics and implant retention (dair)[J]. Eur J Orthop Surg Traumatol, 2023, 33: 2375 - 2383.

[60] Chen W, Klement C, Smith EJ, et al. Outcomes and risk factors associated with failures of debridement, antibiotics, and implant retention in patients with acute hematogenous periprosthetic joint infection[J]. J Am Acad Orthop Surg, 2021, 29: 1024 - 1030.

[61] Huotari K, Vuorinen M, Vasara A. Debridement, antimicrobials, and implant retention in the treatment of late acute and early acute staphylococcus aureus prosthetic joint infections [J]. Infect Dis (Lond), 2023, 55: 525 - 532.

[62] Rahardja R, Zhu M, Davis JS, et al. Success of debridement, antibiotics, and implant retention in prosthetic joint infection following primary total knee arthroplasty: results from a prospective multicenter study of 189 cases[J]. J Arthroplasty, 2023, 38(Suppl 2): S399 - S404.

[63] Karlsen ØE, Snorrason F, Westberg M. A prospective multicentre study of 82 prosthetic joint infections treated with a standardised debridement and implant retention (dair) protocol followed by 6 weeks of antimicrobial therapy: favourable results[J]. Hip Int, 2025, 35: 62 - 69.

[64] Tarity TD, Gkiatas I, Nocon AA, et al. Irrigation and debridement with implant retention: does chronicity of symptoms matter[J]. J Arthroplasty, 2021, 36: 3741 - 3749.

[65] Geurts JA, Janssen DM, Kessels AG, et al. Good results in postoperative and hematogenous deep infections of 89 stable total hip and knee replacements with retention of prosthesis and local antibiotics[J]. Acta Orthop, 2013, 84: 509 - 516.

[66] Westberg M, Fagerberg ØT, Snorrason F. Poor outcome after debridement and implant retention for acute hematogenous periprosthetic joint infection: a cohort study of 43 patients[J]. Acta Orthop, 2023, 94: 115 - 120.

[67] Segawa H, Tsukayama DT, Kyle RF, et al. Infection after total knee arthroplasty. A retrospective study of the treatment of eighty-one infections[J]. J Bone Joint Surg Am, 1999, 81: 1434 - 1445.

[68] Bryan AJ, Abdel MP, Sanders TL, et al. Irrigation and debridement with component retention for acute infection after hip arthroplasty: improved results with contemporary management[J]. J Bone Joint Surg Am, 2017, 99: 2011 - 2018.

[69] Chiu FY, Chen CM. Surgical débridement and parenteral antibiotics in infected revision total knee arthroplasty[J]. Clin Orthop Relat Res, 2007, 461: 130 - 135.

[70] Cook JL, Scott RD, Long WJ. Late hematogenous infections after total knee arthroplasty: experience with 3013 consecutive total knees[J]. J Knee Surg, 2007, 20: 27 - 33.

[71] Crockarell JR, Hanssen AD, Osmon DR, et al. Treatment of infection with débridement and retention of the components following hip arthroplasty[J]. J Bone Joint Surg Am, 1998, 80: 1306 - 1313.

[72] Tsukayama DT, Estrada R, Gustilo RB. Infection after total hip arthroplasty. A study of the treatment of one hundred and six infections[J]. J Bone Joint Surg Am, 1996, 78: 512 - 523.

[73] Estes CS, Beauchamp CP, Clarke HD, et al. A two-stage retention débridement protocol for acute periprosthetic joint infections[J]. Clin Orthop Relat Res, 2010, 468: 2029 - 2038.

[74] Fink B, Schuster P, Schwenninger C, et al. A standardized regimen for the treatment of acute postoperative infections and acute hematogenous infections associated with hip and knee arthroplasties[J]. J Arthroplasty, 2017, 32: 1255 - 1261.

[75] Flierl MA, Culp BM, Okroj KT, et al. Poor outcomes of irrigation and debridement in acute periprosthetic joint infection with antibiotic-impregnated calcium sulfate beads[J]. J Arthroplasty, 2017, 32: 2505 - 2507.

[76] Hernandez NM, Petis SM, Hanssen AD, et al. Infection after unicompartmental knee arthroplasty: a high risk of subsequent complications[J]. Clin Orthop Relat Res, 2019, 477: 70 - 77.

[77] Uriarte I, Moreta J, Mosquera J, et al. Debridement, antibiotics and implant retention for early periprosthetic infections of the

hip: outcomes and influencing factors[J]. Hip Pelvis, 2019, 31: 158－165.

[78] Engen MV, Hartog TD, Feuchtenberger B, et al. Utility of debridement, antibiotics, and implant retention for acute periprosthetic joint infection in revision total knee arthroplasty [J]. Iowa Orthop J, 2024, 44: 79－84.

[79] Nurmohamed F, van Dijk B, Veltman ES, et al. One-year infection control rates of a dair (debridement, antibiotics and implant retention) procedure after primary and prosthetic-joint-infection-related revision arthroplasty—a retrospective cohort study[J]. J Bone Jt Infect, 2021, 6: 91－97.

[80] Kim YH, Choi Y, Kim JS. Treatment based on the type of infected tka improves infection control[J]. Clin Orthop Relat Res, 2011, 469: 977－984.

[81] Koh IJ, Han SB, In Y, et al. Open debridement and prosthesis retention is a viable treatment option for acute periprosthetic joint infection after total knee arthroplasty[J]. Arch Orthop Trauma Surg, 2015, 135: 847－855.

[82] Konigsberg BS, Della Valle CJ, Ting NT, et al. Acute hematogenous infection following total hip and knee arthroplasty[J]. J Arthroplasty, 2014, 29: 469－472.

[83] Koyonos L, Zmistowski B, Della Valle CJ, et al. Infection control rate of irrigation and débridement for periprosthetic joint infection [J]. Clin Orthop Relat Res, 2011, 469: 3043－3048.

[84] Son WS, Shon OJ, Lee DC, et al. Efficacy of open debridement and polyethylene exchange in strictly selected patients with infection after total knee arthroplasty[J]. Knee Surg Relat Res, 2017, 29: 172－179.

[85] Kuo FC, Goswami K, Klement MR, et al. Positive blood cultures decrease the treatment success in acute hematogenous periprosthetic joint infection treated with debridement, antibiotics, and implant retention[J]. J Arthroplasty, 2019, 34: 3030－3034. e1.

[86] Lora-Tamayo J, Murillo O, Iribarren JA, et al. A large multicenter study of methicillin-susceptible and methicillin-resistant staphylococcus aureus prosthetic joint infections managed with implant retention[J]. Clin Infect Dis, 2013, 56: 182－194.

[87] Salmons HI, Bettencourt JW, Wyles CC, et al. Irrigation and debridement with chronic antibiotic suppression for the management of acutely infected aseptic revision total joint arthroplasties [J]. J Arthroplasty, 2023, 38: 2710－2715. e2.

[88] Renz N, Trampuz A, Perka C, et al. Outcome and failure analysis of 132 episodes of hematogenous periprosthetic joint infections-a cohort study[J]. Open Forum Infect Dis, 2022, 9: ofac094.

[89] Lora-Tamayo J, Senneville E, Ribera A, et al. The not-so-good prognosis of streptococcal periprosthetic joint infection managed by implant retention: the results of a large multi-center study[J]. Clin Infect Dis, 2017, 64: 1742－1752.

[90] Shao H, Li R, Deng W, et al. Symptom duration is associated with failure of periprosthetic joint infection treated with debridement, antibiotics and implant retention [J]. Front Surg, 2022, 9: 913431.

[91] Chaiyakit P, Meknavin S, Hongku N, et al. Debridement, antibiotics, and implant retention combined with direct intra-articular antibiotic infusion in patients with acute hematogenous periprosthetic joint infection of the knee [J]. BMC Musculoskelet Disord, 2021, 22: 557.

[92] Iza K, Foruria X, Moreta J, et al. Dair (debridement, antibiotics and implant retention) less effective in hematogenous total knee arthroplasty infections [J]. J Orthop Surg Res, 2019, 14: 278.

[93] Pérez-Prieto D, Pardo A, Fontanellas A, et al. Incidence, functional outcomes and cure rate of hematogenous infection in a 2, 498 total knee arthroplasties cohort [J]. J Exp Orthop, 2023, 10: 96.

[94] Chang MJ, Ro DH, Kim TW, et al. Worse outcome of debridement, antibiotics, and implant retention in acute hematogenous infections than in postsurgical infections after total knee arthroplasty: a multicenter study[J]. Knee Surg Relat Res, 2022, 34: 38.

[95] Toh RX, Yeo ZN, Liow MHL, et al. Debridement, antibiotics, and implant retention in periprosthetic joint infection: what predicts success or failure[J]. J Arthroplasty, 2021, 36: 3562－3569.

[96] Sendi P, Lötscher PO, Kessler B, et al. Debridement and implant retention in the management of hip periprosthetic joint infection: outcomes following guided and rapid treatment at a single centre[J]. Bone Joint J, 2017, 99B: 330－336.

[97] Shohat N, Goswami K, Tan TL, et al. Increased failure after irrigation and debridement for acute hematogenous periprosthetic joint infection [J]. J Bone Joint Surg Am, 2019, 101: 696－703.

[98] Swenson RD, Butterfield JA, Irwin TJ, et al. Preoperative anemia is associated with failure of open debridement polyethylene exchange in acute and acute hematogenous prosthetic joint infection[J]. J Arthroplasty, 2018, 33: 1855－1860.

[99] Vilchez F, Martínez-Pastor JC, García-Ramiro S, et al. Efficacy of debridement in hematogenous and early post-surgical prosthetic joint infections[J]. Int J Artif Organs, 2011, 34: 863－869.

[100] Waldman BJ, Hostin E, Mont MA, et al. Infected total knee arthroplasty treated by arthroscopic irrigation and débridement[J]. J Arthroplasty, 2000, 15: 430－436.

[101] Wouthuyzen-Bakker M, Sebillotte M, Lomas J, et al. Timing of implant-removal in late acute periprosthetic joint infection: a multicenter observational study[J]. J Infect, 2019, 79: 199－205.

[102] Zhu MF, Kim K, Cavadino A, et al. Success rates of

debridement, antibiotics, and implant retention in 230 infected total knee arthroplasties: implications for classification of periprosthetic joint infection[J]. J Arthroplasty, 2021, 36: 305-310. e1.

[103] Premkumar A, Kolin DA, Farley KX, et al. An projected economic burden of periprosthetic joint infection of the hip and knee in the United States[J]. J Arthroplasty, 2021, 36: 1484-1489. e3.

[104] Longo UG, De Salvatore S, Bandini B, et al. Debridement, Antibiotics, and Implant Retention (DAIR) for the early prosthetic joint infection of total knee and hip arthroplasties: a systematic review[J]. J ISAKOS, 2024, 9: 62-70.

[105] Fontalis A, Yasen AT, Giebaly DE, et al. Optimizing debridement and implant retention in acute periprosthetic joint infections[J]. Bone Joint J, 2024, 106B: 1377-1384.

[106] Argenson JN, Arndt M, Babis G, et al. Hip and knee section, treatment, debridement and retention of implant: proceedings of international consensus on orthopedic infections[J]. J Arthroplasty, 2019, 34: S399-S419.

[107] Deckey DG, Christopher ZK, Bingham JS, et al. Principles of mechanical and chemical debridement with implant retention [J]. Arthroplasty, 2023, 5: 16.

[108] Indelli P, Ghirardelli S, Valpiana P, et al. Debridement, Antibiotic Pearls, and Retention of the Implant (DAPRI) in the treatment of early periprosthetic joint infections: a consecutive series[J]. Pathogens, 2023, 12: 605.

[109] Shaw JD, Miller S, Plourde A, et al. Methylene blue-guided debridement as an intraoperative adjunct for the surgical treatment of periprosthetic joint infection[J]. J Arthroplasty, 2017, 32: 3718-3723.

[110] Xu Y, Wang L, Xu W. Risk factors affect success rate of Debridement, Antibiotics and Implant Retention (DAIR) in periprosthetic joint infection [J]. Arthroplasty, 2020, 2: 37.

[111] Siddiqi A, Abdo ZE, Rossman SR, et al. What is the optimal irrigation solution in the management of periprosthetic hip and knee joint infections[J]. J Arthroplasty, 2021, 36: 3570-3583.

[112] Goswami K, Austin MS. Intraoperative povidone-iodine irrigation for infection prevention[J]. Arthroplast Today, 2019, 5: 306-308.

[113] Abouljoud MM, Alvand A, Boscainos P, et al. Hip and knee section, prevention, operating room environment: proceedings of international consensus on orthopedic infections[J]. J Arthroplasty, 2019, 34: S293-S300.

[114] George J, Klika AK, Higuera CA. Use of chlorhexidine preparations in total joint arthroplasty[J]. J Bone Jt Infect, 2017, 2: 15-22.

[115] Andriollo L, Sangaletti R, Velluto C, et al. Impact of a novel antiseptic lavage solution on acute periprosthetic joint infection in hip and knee arthroplasty[J]. J Clin Med, 2024, 13: 3092.

[116] Tsang STJ, Gwynne PJ, Gallagher MP, et al. The biofilm eradication activity of acetic acid in the management of periprosthetic joint infection[J]. Bone Joint Res, 2018, 7: 517-523.

[117] Glynn AA, O'Donnell ST, Molony DC, et al. Hydrogen peroxide induced repression of icaADBC transcription and biofilm development in staphylococcus epidermidis[J]. J Orthopaedic Res, 2009, 27: 627-630.

[118] Ernest EP, Machi AS, Karolcik BA, et al. Topical adjuvants incompletely remove adherent staphylococcus aureus from implant materials[J]. J Orthopaedic Res, 2018, 36: 1599-1604.

[119] Moore AJ, Blom AW, Whitehouse MR, et al. Managing uncertainty—a qualitative study of surgeons' decision-making for one-stage and two-stage revision surgery for prosthetic hip joint infection [J]. BMC Musculoskelet Disord, 2017, 18: 154.

[120] Aswathanarayan JB, Rao P, Hm S, et al. Biofilm-associated infections in chronic wounds and their management[J]. Adv Exp Med Biol, 2022, 1370: 55-75.

[121] Steadman W, Chapman PR, Schuetz M, et al. Local antibiotic delivery options in prosthetic joint infection[J]. Antibiotics, 2023, 12: 752.

[122] Vicenti G, Pesare E, Colasuonno G, et al. Debridement, antibiotic pearls, and retention of the implant (dapri) in the treatment of early periprosthetic knee joint infections: a literature review[J]. Healthcare, 2024, 12: 843.

[123] Reinisch K, Schläppi M, Meier C, et al. Local antibiotic treatment with calcium sulfate as carrier material improves the outcome of debridement, antibiotics, and implant retention procedures for periprosthetic joint infections after hip arthroplasty—a retrospective study[J]. J Bone Jt Infect, 2022, 7: 11-21.

[124] Jarusriwanna A, Mu W, Parvizi J. Local antibiotic infusion in periprosthetic joint infection following total hip arthroplasty[J]. J Clin Med, 2024, 13: 4848.

[125] Tai DBG, Berbari EF, Suh GA, et al. Truth in dair: duration of therapy and the use of quinolone/rifampin-based regimens after debridement and implant retention for periprosthetic joint infections[J]. Open Forum Infect Dis, 2022, 9: ofac363.

[126] Le Vavasseur B, Zeller V. Antibiotic therapy for prosthetic joint infections: an overview [J]. Antibiotics, 2022, 11: 486.

[127] Baghdadi JD, Goodman KE, Magder LS, et al. Association between delayed broad-spectrum gram-negative antibiotics and clinical outcomes: how much does getting it right with empiric antibiotics matter[J]. Clin Infect Dis, 2025, 80: 949-958.

[128] Bernard L, Arvieux C, Brunschweiler B, et al. Antibiotic therapy for 6 or 12 weeks for prosthetic joint infection[J]. N Engl J Med, 2021, 384: 1991－2001.

[129] Li HK, Rombach I, Zambellas R, et al. Oral versus intravenous antibiotics for bone and joint infection[J]. N Engl J Med, 2019, 380: 425－436.

[130] Lora-Tamayo J, Mancheño-Losa M, Meléndez-Carmona MÁ, et al. Appropriate duration of antimicrobial treatment for prosthetic joint infections: a narrative review[J]. Antibiotics, 2024, 13: 293.

[131] Osmon DR, Berbari EF, Berendt AR, et al. Diagnosis and management of prosthetic joint infection: clinical practice guidelines by the infectious diseases society of america[J]. Clin Infect Dis, 2013, 56: e1－e25.

[132] Wildeman P, Rolfson O, Söderquist B, et al. What are the long-term outcomes of mortality, quality of life, and hip function after prosthetic joint infection of the hip? a 10-year follow-up from sweden[J]. Clin Orthop Relat Res, 2021, 479: 2203.

[133] Hammat AS, Nelson R, Davis JS, et al. Estimation of two-year hospital costs of hip and knee periprosthetic joint infection treatments using activity-based costing[J]. Bone Joint J, 2024, 106B: 1084.

[134] Choi H-R, von Knoch F, Zurakowski D, et al. Can implant retention be recommended for treatment of infected tka[J]. Clin Orthop Relat Res, 2011, 469: 961－969.

[135] Tsang STJ, Ting J, Simpson AHRW, et al. Outcomes following debridement, antibiotics and implant retention in the management of periprosthetic infections of the hip[J]. Bone Joint J, 2017, 99B: 1458.

[136] Kunutsor SK, Beswick AD, Whitehouse MR, et al. Debridement, antibiotics and implant retention for periprosthetic joint infections: a systematic review and meta-analysis of treatment outcomes[J]. J Infect, 2018, 77: 479－470.

[137] Becker A, Kreitmann L, Triffaut-Fillit C, et al. Duration of rifampin therapy is a key determinant of improved outcomes in early-onset acute prosthetic joint infection due to staphylococcus treated with a debridement, antibiotics and implant retention (DAIR): a retrospective multicenter study in France[J]. J Bone Jt Infect, 2020, 5: 28.

[138] Rodríguez-Pardo D, Pigrau C, Lora-Tamayo J, et al. Gram-negative prosthetic joint infection: outcome of a debridement, antibiotics and implant retention approach. A large multicentre study[J]. Clin Microbiol Infect, 2014, 20: O911－O919.

[139] Löwik CAM, Jutte PC, Tornero E, et al. Predicting failure in early acute prosthetic joint infection treated with debridement, antibiotics, and implant retention: external validation of the KLIC score[J]. J Arthroplasty, 2018, 33: 2582－2582.

[140] Davis JS, Metcalf S, Clark B, et al. Predictors of treatment success after periprosthetic joint infection: 24-month follow up from a multicenter prospective observational cohort study of 653 patients[J]. Open Forum Infect Dis, 2022, 9: ofac048.

[141] Löwik CAM, Parvizi J, Jutte PC, et al. Debridement, antibiotics, and implant retention is a viable treatment option for early periprosthetic joint infection presenting more than 4 weeks after index arthroplasty[J]. Clin Infect Dis, 2020, 71: 630－636.

[142] Lora-Tamayo J, Murillo O, Iribarren JA, et al. A large multicenter study of methicillin-susceptible and methicillin-resistant staphylococcus aureus prosthetic joint infections managed with implant retention[J]. Clin Infect Dis, 2013, 56: 182－194.

[143] Shohat N, Goswami K, Tan TL, et al. 2020 Frank Stinchfield Award: identifying who will fail following irrigation and debridement for prosthetic joint infection[J]. Bone Joint J, 2020, 102B(Suppl B): 11－11.

[144] Wouthuyzen-Bakker M, Sebillotte M, Lomas J, et al. Clinical outcome and risk factors for failure in late acute prosthetic joint infections treated with debridement and implant retention[J]. J Infect, 2019, 78: 40－40.

[145] Zhu MF, Kim K, Cavadino A, et al. Success rates of debridement, antibiotics, and implant retention in 230 infected total knee arthroplasties: implications for classification of periprosthetic joint infection[J]. J Arthroplasty, 2021, 36: 305－305. e1.

[146] Svensson K, Rolfson O, Nauclér E, et al. Exchange of modular components improves success of debridement, antibiotics, and implant retention: an observational study of 575 patients with infection after primary total hip arthroplasty[J]. JBJS Open Access, 2020, 5: e20. 00110.

[147] Deng W, Li R, Shao H, et al. Comparison of the success rate after debridement, antibiotics and implant retention (DAIR) for periprosthetic joint infection among patients with or without a sinus tract[J]. BMC Musculoskelet Disord, 2021, 22: 895.

[148] Bartsch A, Krenn P, Lubberts B, et al. Management of acute periprosthetic knee infection: a comparison of arthroscopic and open debridement[J]. Arch Orthop Trauma Surg, 2023, 143: 4309.

[149] Deirmengian C, Greenbaum J, Lotke PA, et al. Limited success with open debridement and retention of components in the treatment of acute staphylococcus aureus infections after total knee arthroplasty[J]. J Arthroplasty, 2003, 18 (Suppl 1): 22.

[150] Deirmengian C, Greenbaum J, Stern J, et al. Open debridement of acute gram-positive infections after total knee arthroplasty[J]. Clin Orthop Relat Res, 2003, 416: 129.

[151] Ottesen CS, Troelsen A, Sandholdt H, et al. Acceptable success rate in patients with periprosthetic knee joint infection treated with debridement, antibiotics, and implant

retention[J]. J Arthroplasty, 2019, 34: 365－365.

[152] Zhang C, Yan CH, Chan PK, et al. Polyethylene insert exchange is crucial in debridement for acute periprosthetic infections following total knee arthroplasty[J]. J Knee Surg, 2017, 30: 36－41.

[153] Choi HR, von Knoch F, Zurakowski D, et al. Can implant retention be recommended for treatment of infected TKA [J]. Clin Orthop Relat Res, 2011, 469: 961－961.

[154] Kim JG, Bae JH, Lee SY, et al. The parameters affecting the success of irrigation and debridement with component retention in the treatment of acutely infected total knee arthroplasty[J]. Clin Orthop Surg, 2015, 7: 69－76.

[155] Koh IJ, Han SB, In Y, et al. Open debridement and prosthesis retention is a viable treatment option for acute periprosthetic joint infection after total knee arthroplasty [J]. Arch Orthop Trauma Surg, 2015, 135: 847.

[156] Sancho I, Otermin-Maya I, Gutiérrez-Dubois J, et al. Accuracy of a novel preoperative failure risk model for debridement antibiotics and implant retention (DAIR) in acute prosthetic joint infection[J]. Diagnostics (Basel), 2022, 12: 2097.

[157] Chalmers BP, Kapadia M, Chiu YF, et al. Accuracy of predictive algorithms in total hip and knee arthroplasty acute periprosthetic joint infections treated with debridement, antibiotics, and implant retention (DAIR)[J]. J Arthroplasty, 2021, 36: 2558－2558.

[158] Hirsiger S, Betz M, Stafylakis D, et al. The benefit of mobile parts' exchange in the management of infected total joint arthroplasties with prosthesis retention (dair procedure) [J]. J Clin Med, 2019, 8: 226.

[159] Walkay S, Wallace DT, Balasubramaniam VSC, et al. Outcomes of debridement, antibiotics and implant retention (dair) for periprosthetic joint infection in a high-volume arthroplasty centre[J]. Indian J Orthop, 2022, 56: 1449.

[160] Gerritsen M, Khawar A, Scheper H, et al. Modular component exchange and outcome of dair for hip and knee periprosthetic joint infection[J]. Bone Jt Open, 2021, 2: 806－812.

[161] Haasper C, Buttaro M, Hozack W, et al. Irrigation and debridement[J]. J Arthroplasty, 2014, 29(Suppl 2): 100－103.

[162] Haasper C, Buttaro M, Hozack W, et al. Irrigation and debridement[J]. J Orthop Res, 2014, 32(Suppl 1): S130－S135.

[163] Boyer B, Cazorla C. Methods and probability of success after early revision of prosthetic joint infections with debridement, antibiotics and implant retention[J]. Orthop Traumatol Surg Res, 2021, 107: 102774.

[164] Vaz K, Taylor A, Kendrick B, et al. A guide to debridement, antibiotics, and implant retention[J]. Ann Jt, 2022, 7: 5.

[165] Waldman BJ, Hostin E, Mont MA, et al. Infected total knee arthroplasty treated by arthroscopic irrigation and débridement[J]. J Arthroplasty, 2000, 15: 430－436.

[166] Hartman M, Fehring T, Jordan L, et al. Periprosthetic knee sepsis. the role of irrigation and debridement[J]. Clin Orthop Relat Res, 1991, 113: 8－18.

[167] Qasim SN, Swann A, Ashford R. The dair (debridement, antibiotics and implant retention) procedure for infected total knee replacement—a literature review[J]. SICOT J, 2017, 3: 2.

[168] Chung JY, Ha CW, Park YB, et al. Arthroscopic debridement for acutely infected prosthetic knee: any role for infection control and prosthesis salvage[J]. Arthroscopy, 2014, 30: 599－606.

[169] Byren I, Bejon P, Atkins BL, et al. One hundred and twelve infected arthroplasties treated with "dair" (debridement, antibiotics and implant retention): antibiotic duration and outcome[J]. J Antimicrob Chemother, 2009, 63: 1264－1271.

[170] Johns BP, Loewenthal MR, Davis JS, et al. Open debridement is superior to arthroscopic debridement for the infected total knee arthroplasty[J]. J Arthroplasty, 2020, 35: 3716－3723.

[171] Vasso M, Capasso L, Corona K, et al. Periprosthetic knee infection: treatment options[J]. Orthop Rev (Pavia), 2022, 14: 37537.

[172] Bartsch A, Krenn P, Lubberts B, et al. Management of acute periprosthetic knee infection: a comparison of arthroscopic and open debridement[J]. Arch Orthop Trauma Surg, 2023, 143: 4309－4316.

[173] Jeon YS, Kim MK, Kwon DG, et al. Palliative arthroscopic debridement with continuous irrigation for infected total knee arthroplasty in high mortality risk patients[J]. Int Orthop, 2023, 47: 175－186.

[174] Hyman J, Salvati E, Laurencin C, et al. The arthroscopic drainage, irrigation, and débridement of late, acute total hip arthroplasty infections: average 6-year follow-up[J]. J Arthroplasty, 1999, 14: 903－910.

[175] Mont MA, Waldman B, Banerjee C, et al. Multiple irrigation, debridement, and retention of components in infected total knee arthroplasty[J]. J Arthroplasty, 1997, 12: 426－433.

[176] Perez BA, Koressel JE, Lopez VS, et al. Does a 2-stage debridement result in higher rates of implant retention compared with single debridement alone[J]. J Arthroplasty, 2022, 37: S669－S673.

[177] Sancho I, Otermin-Maya I, Gutiérrez-Dubois J, et al. The game is seldom worth the candle[J]. Antibiotics (Basel), 2022, 12: 18.

[178] Toh RX, Yeo ZN, Liow MHL, et al. Debridement, antibiotics, and implant retention in periprosthetic joint infection: what predicts success or failure[J]. J Arthroplasty, 2021,

36：3562－3569.

[179] Argenson JN，Arndt M，Babis G，et al. Hip and knee section，treatment，debridement and retention of implant：proceedings of international consensus on orthopedic infections[J]. J Arthroplasty，2019，34：S399－S419.

[180] Jacobs AME，Valkering LJJ，Bénard M，et al. Evaluation one year after dair treatment in 91 suspected early prosthetic joint infections in primary knee and hip arthroplasty[J]. J Bone Jt Infect，2019，4：238－244.

[181] Grammatopoulos G，Kendrick B，McNally M，et al. Outcome following debridement，antibiotics，and implant retention in hip periprosthetic joint infection-an 18-year experience[J]. J Arthroplasty，2017，32：2248－2255.

[182] Veerman K，Raessens J，Telgt D，et al. Debridement，antibiotics，and implant retention after revision arthroplasty：antibiotic mismatch，timing，and repeated dair associated with poor outcome[J]. Bone Joint J，2022，104B：464－471.

[183] Wouthuyzen-Bakker M，Löwik CAM，Ploegmakers JJW，et al. Northern infection network joint arthroplasty (ninja)：a second surgical debridement for acute periprosthetic joint infections should not be discarded[J]. J Arthroplasty，2020，35：2204－2209.

[184] Triantafyllopoulos G，Poultsides LA，Zhang W，et al. Multiple irrigation and debridements for periprosthetic joint infections：facing a necessity or just prolonging the inevitable[J]. J Arthroplasty，2016，31：219－224.

[185] Vilchez F，Martínez-Pastor JC，García-Ramiro S，et al. Outcome and predictors of treatment failure in early post-surgical prosthetic joint infections due to staphylococcus aureus treated with debridement[J]. Clin Microbiol Infect，2011，17：439－444.

[186] Azzam KA，Seeley M，Ghanem E，et al. Irrigation and debridement in the management of prosthetic joint infection：traditional indications revisited[J]. J Arthroplasty，2010，25：1022－1027.

[187] Lizaur-Utrilla A，Gonzále-Parreño S，Gil-Guillen V，et al. Debridement with prosthesis retention and antibiotherapy vs. two-stage revision for periprosthetic knee infection within 3 months after arthroplasty：a case-control study[J]. Clin Microbiol Infect，2015，21：851. e11－851. e7.

[188] Auñón Á，Bernaus M，Veloso M，et al. Outcomes of the subsequent periprosthetic joint infection revisions after a failed debridement，antibiotics and implant retention：a multicentric study of 197 patients[J]. Surg Infect (Larchmt)，2024，26：57－62.

[189] Chung AS，Niesen MC，Graber TJ，et al. Two-stage debridement with prosthesis retention for acute periprosthetic joint infections[J]. J Arthroplasty，2019，34：1207－1213.

[190] Chung AS，Niesen MC，Graber TJ，et al. Two-stage debridement with prosthesis retention for acute periprosthetic joint infections[J]. J Arthroplasty，2019，34：1207－1213.

[191] Ottesen CS，Troelsen A，Sandholdt H，et al. Acceptable success rate in patients with periprosthetic knee joint infection treated with debridement，antibiotics，and implant retention[J]. J Arthroplasty，2019，34：365－368.

[192] Zhu MF，Kim K，Cavadino A，et al. Success rates of debridement，antibiotics，and implant retention in 230 infected total knee arthroplasties：implications for classification of periprosthetic joint infection[J]. J Arthroplasty，2021，36：305－310. e1.

[193] Romano CL，Manzi G，Logoluso N，et al. Value of debridement and irrigation for the treatment of peri-prosthetic infections. A systematic review[J]. Hip Int，2012，22 (Suppl 8)：S19－S24.

[194] Jacobs AME，Valkering LJJ，Benard M，et al. Evaluation one year after dair treatment in 91 suspected early prosthetic joint infections in primary knee and hip arthroplasty[J]. J Bone Jt Infect，2019，4：238－244.

[195] Veerman K，Raessens J，Telgt D，et al. Debridement，antibiotics，and implant retention after revision arthroplasty：antibiotic mismatch，timing，and repeated dair associated with poor outcome[J]. Bone Joint J，2022，104B：464－471.

[196] Ashkenazi I，Thomas J，Habibi A，et al. Perioperative demographic and laboratory characteristics of failed debridement，antibiotics，and implant retention：can we determine which patients will fail[J]. J Arthroplasty，2024，39：2849－2856.

[197] Klare CM，Fortney TA，Kahng PW，et al. Prognostic factors for success after irrigation and debridement with modular component exchange for infected total knee arthroplasty[J]. J Arthroplasty，2018，33：2240－2245.

[198] Haddad FS，Adejuwon A. The management of infected total knee arthroplasty[J]. Orthopedics，2007，30：779－780.

[199] Schwarz EM，Parvizi J，Gehrke T，et al. 2018 international consensus meeting on musculoskeletal infection：research priorities from the general assembly questions[J]. J Orthop Res，2019，37：997－1006.

[200] Wouthuyzen-Bakker M，Löwik CAM，Ploegmakers JJW，et al. A second surgical debridement for acute periprosthetic joint infections should not be discarded[J]. J Arthroplasty，2020，35：2204－2209.

[201] Lin YC，Chen WC，Peng SH，et al. Impact of unplanned second debridement，antibiotics and implant retention on long-term outcomes in knee exchange arthroplasty：elevated risk of failure and reinfection[J]. J Exp Orthop，2024，11：e12024.

[202] Salman LA，Altahtamouni SB，Khatkar H，et al. Success rate of single versus multiple debridement，antibiotics，and implant retention (dair) in hip and knee periprosthetic joint

infection: a systematic review and meta-analysis[J]. Eur J Orthop Surg Traumatol, 2024, 34: 3859－3872.

[203] Payne CS, Deckey DG, Verhey JT, et al. Global trends in patellar resurfacing from 2004 to 2022[J]. J Arthroplasty, 2025, 40: 367－372.

[204] Pavlou G, Meyer C, Leonidou A, et al. Patellar resurfacing in total knee arthroplasty: does design matter? a meta-analysis of 7075 cases[J]. J Bone Joint Surg Am, 2011, 93: 1301－1309.

[205] Waters TS, Bentley G. Patellar resurfacing in total knee arthroplasty: a prospective, randomized study[J]. JBJS, 2003, 85: 212.

[206] Deroche E, Batailler C, Swan J, et al. No difference between resurfaced and non-resurfaced patellae with a modern prosthesis design: a prospective randomized study of 250 total knee arthroplasties[J]. Knee Surg Sports Traumatol Arthrosc, 2022, 30: 1025－1038.

[207] Tanikawa H, Tada M, Harato K, et al. Influence of total knee arthroplasty on patellar kinematics and patellofemoral pressure[J]. J Arthroplasty, 2017, 32: 280－285.

[208] Anagnostakos K, Meyer C. Antibiotic elution from hip and knee acrylic bone cement spacers: a systematic review[J]. Biomed Res Int, 2017, 2017: 1－7.

[209] Buller LT, Eccles CJ, Deckard ER, et al. The fate and relevance of the patella in two-stage revision total knee arthroplasty for periprosthetic joint infection[J]. J Arthroplasty, 2022, 37: 2090－2096.

[210] Joo JH, Lee SC, Ahn NK, et al. Patellar resurfacing versus no resurfacing in two-stage revision of infected total knee arthroplasty[J]. Knee, 2013, 20: 451－456.

[211] Glynn A, Huang R, Mortazavi J, et al. The impact of patellar resurfacing in two-stage revision of the infected total knee arthroplasty[J]. J Arthroplasty, 2014, 29: 1439－1442.

[212] Toh RX, Yeo ZN, Liow MHL, et al. Debridement, antibiotics, and implant retention in periprosthetic joint infection: what predicts success or failure[J]. J Arthroplasty, 2021, 36: 3562－3569.

[213] Zhu MF, Kim K, Cavadino A, et al. Success rates of debridement, antibiotics, and implant retention in 230 infected total knee arthroplasties: implications for classification of periprosthetic joint infection[J]. J Arthroplasty, 2021, 36: 305－310. e1.

[214] Gerritsen M, Khawar A, Scheper H, et al. Modular component exchange and outcome of dair for hip and knee periprosthetic joint infection: a systematic review and meta-regression analysis[J]. Bone Jt Open, 2021, 2: 806－812.

[215] Weston JT, Watts CD, Mabry TM, et al. Irrigation and debridement with chronic antibiotic suppression for the management of infected total knee arthroplasty: a contemporary analysis[J]. Bone Joint J, 2018, 100B: 1471－1476.

[216] Ashkenazi I, Thomas J, Habibi A, et al. Perioperative demographic and laboratory characteristics of failed debridement, antibiotics, and implant retention: can we determine which patients will fail[J]. J Arthroplasty, 2024, 39: 2849－2856.

[217] Boyle KK, Kapadia M, Landy DC, et al. Utilization of debridement, antibiotics, and implant retention for infection after total joint arthroplasty over a decade in the United States[J]. J Arthroplasty, 2020, 35: 2210－2216.

[218] Premkumar A, Kolin DA, Farley KX, et al. Projected economic burden of periprosthetic joint infection of the hip and knee in the United States[J]. J Arthroplasty, 2021, 36: 1484－1489. e3.

[219] Della Valle CJ, Berger RA, Rosenberg AG. Surgical exposures in revision total knee arthroplasty[J]. Clin Orthopaedics Relat Res, 2006, 446: 59－68.

[220] Longo UG, De Salvatore S, Bandini B, et al. Debridement, antibiotics, and implant retention (dair) for the early prosthetic joint infection of total knee and hip arthroplasties: a systematic review[J]. J ISAKOS, 2024, 9: 62－70.

[221] Brimmo O, Ramanathan D, Schiltz NK, et al. Irrigation and debridement before a 2-stage revision total knee arthroplasty does not increase risk of failure[J]. J Arthroplasty, 2016, 31: 461－464.

[222] Nodzo SR, Boyle KK, Nocon AA, et al. The influence of a failed irrigation and debridement on the outcomes of a subsequent 2-stage revision knee arthroplasty[J]. J Arthroplasty, 2017, 32: 2508－2512.

[223] Rajgopal A, Panda I, Rao A, et al. Does prior failed debridement compromise the outcome of subsequent two-stage revision done for periprosthetic joint infection following total knee arthroplasty[J]. J Arthroplasty, 2018, 33: 2588－2594.

[224] Lizaur-Utrilla A, Asensio-Pascual A, Gonzále-Parreño S, et al. Negative impact of prior debridement on functional outcome of subsequent two-stage revision for early knee periprosthetic infection[J]. Knee Surg Sports Traumatol Arthrosc, 2019, 27: 2309－2315.

[225] Kim K, Zhu M, Cavadino A, et al. Failed debridement and implant retention does not compromise the success of subsequent staged revision in infected total knee arthroplasty[J]. J Arthroplasty, 2019, 34: 1214－12120. e1.

[226] Kavolus JJ, Cunningham DJ, Eftekhary N, et al. Fate of two-stage reimplantation after failed irrigation and debridement for periprosthetic hip infection[J]. Arthroplast Today, 2020, 6: 955－958. e1.

[227] Huffaker SJ, Prentice HA, Kelly MP, et al. Is there harm in debridement, antibiotics, and implant retention versus two-stage revision in the treatment of periprosthetic knee infection? experiences within a large us health care system[J]. J Arthroplasty, 2022, 37: 2082－2089. e1.

[228] Argenson JN, Arndt M, Babis G, et al. Hip and knee section, treatment, debridement and retention of implant: proceedings of international consensus on orthopedic infections[J]. J Arthroplasty, 2019, 34: S399－S419.

[229] Walkay S, Wallace DT, Balasubramaniam VSC, et al. Outcomes of debridement, antibiotics and implant retention (dair) for periprosthetic joint infection in a high-volume arthroplasty centre[J]. Indian J Orthop, 2022, 56: 1449.

[230] Zhu MF, Kim K, Cavadino A, et al. Success rates of debridement, antibiotics, and implant retention in 230 infected total knee arthroplasties: implications for classification of periprosthetic joint infection[J]. J Arthroplasty, 2021, 36: 305－310. e1.

[231] Rudelli BA, Giglio PN, De Carvalho VC, et al. Bacteria drug resistance profile affects knee and hip periprosthetic joint infection outcome with debridement, antibiotics and implant retention[J]. BMC Musculoskelet Disord, 2020, 21: 574.

[232] Toh RX, Yeo ZN, Liow MHL, et al. Debridement, antibiotics, and implant retention in periprosthetic joint infection: what predicts success or failure[J]. J Arthroplasty, 2021, 36: 3562－3569.

[233] Davis JS, Metcalf S, Clark B, et al. Predictors of treatment success after periprosthetic joint infection: 24-month follow up from a multicenter prospective observational cohort study of 653 patients[J]. Open Forum Infect Dis, 2022, 9: ofac048.

[234] Bernaus M, Auñón-Rubio Á, Monfort-Mira M, et al. Risk factors of dair failure and validation of the klic score: a multicenter study of four hundred fifty-five patients[J]. Surg Infections, 2022, 23: 280－287.

[235] Swenson RD, Butterfield JA, Irwin TJ, et al. Preoperative anemia is associated with failure of open debridement polyethylene exchange in acute and acute hematogenous prosthetic joint infection[J]. J Arthroplasty, 2018, 33: 1855－1860.

[236] Lora-Tamayo J, Murillo O, Iribarren JA, et al. A large multicenter study of methicillin-susceptible and methicillin-resistant staphylococcus aureus prosthetic joint infections managed with implant retention[J]. Clin Infect Dis, 2013, 56: 182－194.

[237] Scheper H, Gerritsen LM, Pijls BG, et al. Outcome of debridement, antibiotics, and implant retention for staphylococcal hip and knee prosthetic joint infections, focused on rifampicin use: a systematic review and meta-analysis[J]. Open Forum Infect Dis, 2021, 8: ofab298.

[238] Wouthuyzen-Bakker M, Sebillotte M, Lomas J, et al. Clinical outcome and risk factors for failure in late acute prosthetic joint infections treated with debridement and implant retention[J]. J Infect, 2019, 78: 40－47.

[239] Wouthuyzen-Bakker M, Sebillotte M, Lomas J, et al. Timing of implant-removal in late acute periprosthetic joint infection: a multicenter observational study[J]. J Infect, 2019, 79: 199－205.

[240] Wouthuyzen-Bakker M, Sebillotte M, Huotari K, et al. Lower success rate of debridement and implant retention in late acute versus early acute periprosthetic joint infection caused by staphylococcus spp. results from a matched cohort study[J]. Clin Orthop Relat Res, 2020, 478: 1348－1355.

[241] Nandi S, Doub JB, De Palma BJ, et al. Suppressive antibiotic therapy after debridement, antibiotics, and implant retention is well-tolerated without inducing resistance: a multicenter study[J]. J Arthroplasty, 2024, 39: 795－800.

[242] Huotari K, Vuorinen M, Vasara A. Debridement, antimicrobials, and implant retention in the treatment of late acute and early acute staphylococcus aureus prosthetic joint infections[J]. Infect Dis (Lond), 2023, 55: 525－532.

[243] Jacobs AME, Valkering LJJ, Bénard M, et al. Evaluation one year after dair treatment in 91 suspected early prosthetic joint infections in primary knee and hip arthroplasty[J]. J Bone Jt Infect, 2019, 4: 238－244.

[244] Tornero E, Senneville E, Euba G, et al. Characteristics of prosthetic joint infections due to enterococcus sp. and predictors of failure: a multi-national study[J]. Clin Microbiol Infect, 2014, 20: 1219－1224.

[245] Rodríguez-Pardo D, Pigrau C, Lora-Tamayo J, et al. Gram-negative prosthetic joint infection: outcome of a debridement, antibiotics and implant retention approach. A large multicentre study[J]. Clin Microbiol Infect, 2014, 20: O911－O919.

[246] Papadopoulos A, Ribera A, Mavrogenis AF, et al. Multidrug-resistant and extensively drug-resistant gram-negative prosthetic joint infections: role of surgery and impact of colistin administration[J]. Int J Antimicrob Agents, 2019, 53: 294－301.

[247] Gonzále MR, González J, Patel RV, et al. Microbiology, treatment, and postoperative outcomes of gram-negative prosthetic joint infections—a systematic review of the literature [J]. J Am Acad Orthop Surg, 2025, 33: e327－e339.

[248] Lora-Tamayo J, Senneville E, Ribera A, et al. The not-so-good prognosis of streptococcal periprosthetic joint infection managed by implant retention: the results of a large multicenter study[J]. Clin Infect Dis, 2017, 64: 1742－1752.

[249] Mahieu R, Dubée V, Seegers V, et al. The prognosis of streptococcal prosthetic bone and joint infections depends on surgical management—a multicenter retrospective study [J]. Int J Infect Dis, 2019, 85: 175－181.

[250] Fiaux E, Titecat M, Robineau O, et al. Outcome of patients with streptococcal prosthetic joint infections with special reference to rifampicin combinations[J]. BMC Infect Dis, 2016, 16: 568.

[251] Lam A, Rasmussen M, Thompson O. Successful outcome

for patients with streptococcal prosthetic joint infections－a retrospective population-based study[J]. Infect Dis，2018，50：593－600.

[252] Bernaus M，Auñón-Rubio Á，Monfort-Mira M，et al. Risk factors of dair failure and validation of the klic score：a multicenter study of four hundred fifty-five patients[J]. Surg Infect，2022，23：280－287.

[253] Chen W，Klemt C，Smith EJ，et al. Outcomes and risk factors associated with failures of debridement，antibiotics，and implant retention in patients with acute hematogenous periprosthetic joint infection[J]. J Am Acad Orthop Surg，2021，29：1024－1030.

[254] Dinh A，McNally M，D'Anglejan E，et al. Prosthetic joint infections due to candida species：a multicenter international study[J]. Clin Infect Dis，2024，27：ciae395.

[255] González MR，Bedi ADS，Karczewski D，et al. Treatment and outcomes of fungal prosthetic joint infections：a systematic review of 225 cases[J]. J Arthroplasty，2023，38：2464－2471. e1.

[256] Bernard L，Arvieux C，Brunschweiler B，et al. Antibiotic therapy for 6 or 12 weeks for prosthetic joint infection[J]. N Engl J Med，2021，384：1991－2001.

[257] Lora-Tamayo J，Euba G，Cobo J，et al. Short- versus long-duration levofloxacin plus rifampicin for acute staphylococcal periprosthetic joint infection managed with implant retention：a randomised clinical trial[J]. Int J Antimicrob Agents，2016，48：310－316.

[258] Malahias MA，Gu A，Harris EC，et al. The role of long-term antibiotic suppression in the management of periprosthetic joint infections treated with debridement，antibiotics，and implant retention：a systematic review [J]. J Arthroplasty，2020，35：11554－11560.

[259] Shah N，Hersh B，Kreger A，et al. Benefits and adverse events associated with extended antibiotic use in total knee arthroplasty periprosthetic joint infection[J]. Clin Infect Dis，2020，70：5559－5565.

[260] Nandi S，Doub JB，DePalma BJ，et al. Suppressive antibiotic therapy after debridement，antibiotics，and implant retention (dair) is well-tolerated without inducing resistance：a multicenter study[J]. J Arthroplasty，2024，39：795－800.

[261] Tai DBG，Tande AJ，Langworthy B，et al. Role of routine suppressive antibiotic therapy after dair for acute periprosthetic joint infections[J]. Open Forum Infect Dis，2024，11：ofae216.

一期翻修术

43

Erik Hansen MD[1,*]；Baochao Ji[2]；Matthew J. Dietz[3]；Amir Human Hoveidaei，MD，MSc[4]；Akos Zahar MD PhD FACS[5]；Wenbo Mu，MD，PhD[2]；Alisina Shahi[6]；Svetlana A. Bozhkova，MD[7]；Mansour Abolghasemian MD，FRCSC[8,9]；Chikodi Angad MD[5]；Jose Baeza-Oliete MD PhD[10]；Nicholas A. Bedard MD PhD[11]；Martí Bernaus MD[12]；Scot A Brown[13]；Timothy S. Brown MD[14]；László Bucsi MD PhD[5]；David Campbell PhD，BMBS，FAOthA[15]；Li Cao MD[2]；James Cashman[16]；Osman Çiloğlu MD[17]；Mustafa Citak，MD，MBA[18]；Julian Costantini[19]；Joshua S. Davis，MD[20]；Daniele De Meo MD[21]；Ayman Ebied MS MCh PhD FRCS[22]；Abhay Elhence[23]；Jonathan T Evans[24]；Andrew Fraval[25]；Mathias Glehr[26]；Peter Gold[27]；Luiz S Marcelino Gomes[28]；Johannes Goosen[29]；Carl Herndon[30]；Thomas L. Hilton[31]；Bálint L. Horváth MD[32]；Plamen S Kinov[33]；Shivaprasad Kolur MD[5]；Carolyn D. Kramer，MD[34]；Jesse W. P. Kuiper[35]；Fabiano Kupczik[36]；Jeppe Lange PhD[37]；Allison Lastinger，MD[38]；Yicheng Li[2]；Rajesh Malhorta，MD[40]；Seyedarad Mosalamiaghili[41]；James Nace DO，FAOAO，MPT[42,43]；Jesse E Otero[44]；Peter M. Preobrazhensky，MD[7]；Yanguo Qin[45]；Jakub Ratkowski[3]；Markus Rupp[46]；Jose Ignacio Sanchez MD，PhD[47]；Ricardo Sousa[48]；Róbert Szödy MD[32]；Seyed Pouya Taghavi MD[49]；Daniel Taupin，MD[50]；Staffan Tevell，MD[51]；Rosalba Tortia[52]；Hamed Vahedi[53]；Artyukh Vasily[54]；Ewout Veltman[55]；Willaim W. Wang，MD[56]；Xiaogang Zhang

[1] Department of Orthopaedic Surgery- University of California，San Francisco；San Francisco，USA
[2] The First Affiliated Hospital of Xinjiang Medical University，China
[3] Department of Orthopaedics，West Virginia University School of Medicine，Morgantown，West Virginia，USA
[4] International Center for Limb Lengthening，The Rubin Institute for Advanced Orthopedics，Sinai Hospital of Baltimore，Baltimore，Maryland，USA
[5] Centre for Musculoskeletal Surgery，St. George University Teaching Hospital，Székesfehérvár，Hungary
[6] Orthopaedic Department，Adult Reconstruction division，University of Texas Health Science Center at Houston，Houston，TX
[7] Vreden National Medical Research Center of Traumatology and Orthopedics，Ministry of Health of Russian Federation，St. Petersburg，Russian Federation
[8] University of Alberta，Edmonton，Alberta，Canada
[9] Northern Lights Hospital，Fort McMurray，Alberta，Canada
[10] Department of Traumatology and Orthopedic Surgery，Hospital Universitari i Politècnic La Fe，Valencia，Spain
[11] Department of Orthopedic Surgery，Division of Hip and Knee Reconstruction，Mayo Clinic，Rochester MN，USA
[12] Bone and Joint Infection Unit. Department of Orthopedics and Traumatology，Hospital Universitari MútuaTerrassa，Terrassa，Barcelona，Spain
[13] Thomas Jefferson University，Edmonton，Alberta，Canada
[14] Weill Cornell Medical College，Dept. of Orthopedics & Sports Medicine，Houston Methodist Hospital，Houston TX，USA
[15] Wakefield Orthopaedic Clinic；Adelaide，SA Australia
[16] Cappagh National Orthopaedic Hospital，Dublin，Ireland
[17] Department of Orthopedics，Adana City Training and Research Hospital，University of Health Sciences，Adana，Turkey
[18] Department of Orthopaedic Surgery，Helios ENDO-Klinik，Holstenstr.，Hamburg，Germany
[19] Italian Hospital from Buenos Aires，Argentina
[20] Hunter Medical Research Institute，University of Newcastle，Newcastle，Australia
[21] Department of Anatomical，Histological，Forensic Medicine and Orthopaedics Sciences，Sapienza University of Rome，Rome，Italy
[22] Menoufia University Hospitals，Shebin El Kom，Egypt

[23] All India Institute of Medical Sciences, Jodhpur, India
[24] University of Exeter, Exeter, UK
[25] St Vincent's Hospital Melbourne, Melbourne, Victoria, Australia
[26] Dr Martin Pinsger Facharzt fur Orthopadie und Orthopadische Chirurgie, Bad Vöslau, Austria
[27] Panorama Orthopedic & Spine Center, Golden, Colorado USA
[28] Santa Casa de Batatais, Sao Paulo, Brazil
[29] Orthopaedics, St. Martin's Clinic, Nijmegen, Netherlands
[30] Columbia University Irving Medical Center, New York, USA
[31] Department of Surgery, Division of Orthopaedics, Groote Schuur Hospital, University of Cape Town, South Africa
[32] Dr. Manninger Jenö Trauma Center, Budapest, Hungary
[33] Department of Orthopaedics, University Hospital Queen Giovanna, Sofia, Bulgaria
[34] Department of Immunology, Tufts University School of Medicine, Boston, MA, United States
[35] Department of Orthopaedics, Martini Hospital, Groningen, Netherlands
[36] Cajuru University Hospital-PUCPR and São Marcelino Champagnat Hospital, Brazil
[37] Department of Clinical Medicine, Aarhus University; Aarhus, Denmark
[38] Department of Medicine, Division of Infectious Diseases, West Virginia University, Morgantown WV, West Virginia, USA
[39] Hospital Internacional La Catolica; San Jose, Costa Rica
[40] Indraparastha Apollo Hospital, New Delhi, India
[41] Golestan Rheumatology Research Center, Biomedical Research Institute, Golestan University of Medical Sciences, Gorgan, Iran
[42] Department of Orthopedic Surgery, Lifebridge Health, Baltimore, Maryland, USA
[43] Baltimore-Sinai Hospital AND University of Maryland Orthopedic Surgery, Baltimore, Maryland, USA
[44] OrthoCarolina Hip and Knee Center, Charlotte, North Carolina, USA
[45] The Second Hospital of Jilin University, Changchun, Jilin, China
[46] Universitätsklinikum Gießen, Hesse, Germany
[47] Universidad Militar Nueva Granda; Bogota, Columbia
[48] University of Porto, Portugal
[49] School of Medicine, Kashan University of Medical Sciences, Kashan, Iran
[50] Division of Infectious Diseases, Department of Medicine, Beth Israel Deaconess Medical Center, Boston, Massachusetts, USA
[51] Department of Infectious Diseases, Karlstad Hospital and Centre for Clinical Research, Karlstad, Sweden
[52] Azienda Ospedaliera Maggiore della Carità, Novara, Italy
[53] Potomac Valley Hospital, WVU Medicine, Keyser, West Virginia, USA
[54] Russian Scientific Research Institute of Traumatology and Orthopedics named after R. R. Vreden, Saint Petersburg, Russian Federation
[55] Joint Research OLVG, Amsterdam, Netherlands
[56] Department of Sport Medicine and Adult Reconstructive Surgery, The Affiliated Drum Tower Hospital of Nanjing University Medical School, China
* 通讯作者

问题1：采用非骨水泥固定假体的患者发生急性术后假体周围关节感染时，最佳治疗方案是什么？

Erik Hansen, James Nace, Federico Llobet, David Campbell, Jeppe Lange, Jose Ignacio Sanchez, Mansour Abolghasemian

【回答/建议】 现有证据有限，尚无法得出明确结论。对于采用非骨水泥固定假体的患者，术后急性 PJI 尚无统一的最佳治疗方案。至少应行清创、抗菌治疗并保留植入物(DAIR)，同时更换可拆卸的模块化组件；若植入物尚未骨整合，可考虑一期翻修术。

【证据等级】 有限。

【代表投票】 同意 86.1%，不同意 5.6%，弃权 8.3%(强共识：超多数支持)。

依 据

对于术后急性 PJI,传统推荐的手术治疗方式为 DAIR,可伴或不伴模块化组件更换。文献报道,该治疗策略的成功率约为 70%。其失败可能与生物膜形成有关,因此也有学者开始尝试其他治疗方案,包括多次 DAIR 以及一期翻修术。当术后急性 PJI 发生于非骨水泥型假体时,治疗决策尤为棘手,因为在假体植入后的前 4～6 周内,往往尚没有足够时间形成牢固的骨整合。因此,部分外科医生主张取出全部假体组件并实施一期翻修术,以便更彻底地清创骨-假体界面,并去除所有可能被生物膜覆盖的假体,从而避免在 DAIR 失败后,因去除已牢固固定的假体而在后期产生更大的手术相关并发症和创伤。

历史上,初次全髋关节置换术(THA)多采用非骨水泥型假体,而初次全膝关节置换术(TKA)则以骨水泥固定为主。现有研究数据多集中于初次 THA 后的急性 PJI。不过,非骨水泥型 TKA 以及非骨水泥型髋关节翻修也将进行评述。

现有关于非骨水泥型假体术后急性 PJI 最佳治疗方案的文献存在诸多局限性:

(1)早期或急性 PJI 的历史定义通常采用术后 3 个月作为时间界限。然而,近期关于急性术后 PJI 的大多数文献已将时间界限定为术后 2～6 周。这一差异在解读跨越较长时间,且伴随对彻底手术清创以清除生物膜必要性认识不断演进的既有文献时,无疑具有关键影响。本综述采用了务实的研究策略,除非另有说明,各位作者均将术后不足 6 周的 PJI 定义为急性 PJI。

(2)此外,感染的急性程度在临床上至关重要,因为它直接影响两个因素:一是非骨水泥型假体形成骨整合的可能性,二是生物膜的形成与进展程度。

(3)许多研究在治疗所谓"急性 PJI"时,将术后急性与急性血源性 PJI 合并分析,因此其结果往往未进行分层而被合并报告。在资料允许的情况下,与会代表对相关队列进行了亚组分析。

各项研究在治疗流程和策略方面存在极大的异质性,包括但不限于是否更换模块化组件、抗菌溶液的使用、局部抗菌药物的应用以及术后抗菌药物疗程的差异。这种差异性干扰并影响了对各类治疗策略总体成功率的评估。

1. DAIR

从历史上看,全关节置换术(TJA)后急性 PJI 的推荐手术治疗方式一直是 DAIR。因此,关于该问题的绝大多数文献均集中于这一治疗策略。各研究报道的 DAIR 治疗急性术后 PJI 的成功率差异较大,为 55.5%～90%,平均约 71%[1]。已发现多种预后因素可能影响该手术的成功率,包括受累关节类型[2]、是否更换模块化组件[3]、感染的急性程度[4,5]、术前感染相关实验室指标[2,6]、患者合并症[2]、性别[7]、致病菌类型及其耐药谱[8,9]、两套手术器械配置[10]、局部抗菌药物的应用[11-13],以及术后抗菌药物疗程[14-16]。

更换模块化组件有助于获得更充分的术野显露,从而能对整个关节腔及可能附着生物膜的假体表面进行更彻底的冲洗和清创。在一项相关的荟萃分析中,Gerritsen 等[17]报道,在髋关节 DAIR 中,模块化组件更换比例每增加 10%,治疗成功率提高 2.6%;然而,当分析仅限于 2004 年以后发表的较新研究时,再感染率并未显示出显著差异。

大多数研究认为,在初次关节置换术后越早实施 DAIR 可获得更佳的治疗结局,但文献中对这一时间界限尚缺乏统一明确的定义,不同研究所采用的阈值包括:术后 1 周内[5,18]、术后<45 天[3]、术后<6 周[19],以及术后<3 个月[20]。

术前显著升高的炎症性实验室指标,可能反映致病菌具有较高毒力并伴随更具侵袭性的感染过程,与术后急性 PJI 患者在接受 DAIR 后较高的失败率相关,其相关指标包括:红细胞沉降率(ESR)>60 mm/h[6]、C 反应蛋白(CRP)>200 mg/L[9]、关节液白细胞计数>5 168 个/mL,以及中性粒细胞(PMN)比例>88.5%[2]。

宿主因素在患者清除感染的能力中亦起着重要作用,尤其是与全身炎症状态及免疫抑制相关的因素,这些因素可导致 DAIR 治疗失败。相关因素包括:体重指数(BMI)升高(>35 kg/m^2)[9]、类风湿关节炎[6]、Charlson 合并症指数(CCI)升高(OR = 1.57)[2],以及美国麻醉医师协会(ASA)分级>2 级[9]。

有一项荟萃分析评估了性别对 DAIR 治疗后 PJI 结局的影响。结果显示,在症状缓解持续超过 7 天及金黄色葡萄球菌感染后,女性发生治疗失败的比例降低 29%;但作者亦指出,纳入分析的 64 项研究中均未开展性别特异度的分析[7]。

局部抗菌药物辅助治疗在 PJI 的治疗中显示出较为积极的效果,包括载抗菌药物水凝胶[21,22]、抗生素骨水泥及松质同种异体骨[23,24]、关节腔内注射[12],以及骨内抗菌药物给药[25]。

大多数研究支持在 DAIR 手术后至少应用 6 周的肠外抗菌治疗。近年来,亦有趋势尝试缩短抗菌药物疗程

而不影响治疗效果的研究[14]。对于葡萄球菌感染,可考虑联合使用利福平,因其对生物膜具有独特的作用机制[26]。静脉抗菌药物疗程结束后,临床上常转为口服抑制性抗菌治疗(SAT),但其治疗持续时间尚不统一。一项多中心研究[15]提示,2 年的治疗时长可能为最优方案,且不会诱导耐药性。然而,这类 SAT 并非完全无害,至少有一项荟萃分析[16]显示,其平均不良反应发生率为 15%,且因不良事件而需停药的比例为 4%。

2. 多次 DAIR

计划性二次 DAIR(double DAIR)方案用于治疗术后急性 PJI,其流程为:首次 DAIR(不更换组件)后,后续再行第二次 DAIR(更换模块化组件)。相关研究[27,28]报道,该方案在初次 THA 中的感染控制率为 94%～100%,在翻修 THA 中为 72%。一项比较单次 DAIR 与多次 DAIR 治疗早期 PJI 结局的荟萃分析[29]共纳入 9 项观察性研究、1 104 例患者,涵盖髋关节和膝关节,结果显示两种治疗策略的成功率相近(67% *vs*. 70%,P = 0.7)。由于该研究未能对髋关节和膝关节结果进行分别分析,鉴于膝关节感染的治疗结局通常较差,可能削弱了多次 DAIR 在急性感染 THA 中的真实获益评估。

非计划性二次 DAIR 手术亦可能作为组件更换的替代方案,且具有一定价值。一项多中心队列研究[20]显示,在首次 DAIR 出现临床失败的患者中,实施第二次 DAIR 可获得较高的成功率,且 84%的病例能够保留假体。该研究所纳入的 144 例重复 DAIR 中有 129 例为术后急性 PJI,且以髋关节为主(129 例中有 105 例)。

3. 一期翻修术

一期翻修术最初由 Buchholz 等[30]用于慢性感染的治疗,其实施依赖于术前明确致病菌并使用针对致病菌的抗生素骨水泥固定翻修假体组件。此后,随着技术的不断迭代与完善,该术式在过去数十年中逐步得到改进并拓展了适应证。对于尚未形成骨整合的非骨水泥型假体所致的术后急性感染,一期翻修术能够在尽量减少额外手术相关并发症的情况下,移除所有被生物膜覆盖的假体组件。假体组件的取出有助于对所有骨-假体界面进行更为彻底的清创,并可能提高无感染生存率。

Riemer 等[31]报道了 18 例采用 CORIHA(感染髋关节置换术的非骨水泥型一期翻修术)技术治疗初次 THA 后术后急性(<6 周)PJI 的患者,在至少 3 年随访中所有患者均成功保留假体,仅有 2 例因浅表感染接受了进一步的冲洗与清创手术。另一项多中心研究[32]纳入 27 例类似患者,结果显示在平均 50 个月的随访中,19 例(70%)成功保留假体,其中 4 例需在保留模块化组件的情况下再次接受手术清创。

4. 非骨水泥型 TKA

近年来,非骨水泥型 TKA 的应用迅速增加[33,34]。与初次 THA 类似,在尚未形成骨性固定之前发生的非骨水泥型 TKA 急性感染,可选择 DAIR 或一期翻修术进行治疗。然而,迄今尚无针对该特定情境的相关研究发表。若参考急性髋关节 PJI 的相关数据进行外推,在手术时非骨水泥型 TKA 尚未实现骨性长入的情况下,DAIR 亦可能是合理的治疗选择。此外,若在取出假体过程中能够在尽量减少医源性骨丢失的前提下实施手术,则采用载抗生素骨水泥的一期翻修术亦可予以考虑,其额外优势在于可实现局部抗菌药物递送。

5. 关节翻修术

全髋关节翻修术较初次 THA 具有显著更高的感染风险;而非水泥型假体,相较于骨水泥型假体具有更优的生存率,因此大多数翻修假体选用非骨水泥固定方式。然而,现有文献中关于采用全髋关节翻修术治疗急性感染的报道十分有限[35,27]。一项研究[35]报道了 88 例术后早期(<90 天)感染的关节置换术后患者接受 DAIR 治疗的结局,其中 53 例为全髋关节翻修术。最短随访 2 年的结果显示,72%的翻修髋关节感染病例经 DAIR 治疗获得成功。Chung 等[27]采用二次 DAIR 技术,在 18 例髋关节翻修患者中有 13 例取得了类似的成功率。值得注意的是,在末次随访时,超过一半的患者仍在接受 SAT。

结　论

非骨水泥型假体患者发生术后急性 PJI,对治疗医师而言是一项颇具挑战性的临床难题。一期翻修术作为一种治疗选择,具有一定吸引力,其优势在于有助于去除被生物膜覆盖的假体组件,并允许实施更为彻底的手术清创。对这类患者而言,彻底清除所有坏死及感染组织是手术治疗中的关键环节。若在骨整合尚未形成时取出非骨水泥型假体,技术难度较低,手术创伤也较小,并能同时去除可能已被生物膜覆盖的假体表面。目前有关该问题的文献高度异质,在联合不同术中辅助措施(如消毒剂、局部抗菌药物等)及不同术后抗菌治疗方案的情况下,报道的感染控制率差异较大。在初次及翻修非骨水泥固定 THA 中,采用单次 DAIR 与二次 DAIR 均可取得成功率较高且结果相近的治疗效果。目前,关于急性感染的非骨水泥型 TKA 尚无相关研究数据;但随着非骨水泥型 TKA 近年来应用的迅速增加,未来有

必要开展针对该问题的研究。综上所述，对于使用非骨水泥型假体的患者，其术后急性感染的治疗成功率受多种因素影响。在选择 DAIR 还是一期翻修术时，应基于感染的急性程度、宿主及致病菌因素、假体的模块化设计、可获得的敏感抗菌药物，以及非骨水泥型假体的骨整合程度，进行个体化、以患者为中心的决策。未来仍需进一步研究，以明确这一高挑战性患者群体的最佳治疗策略。

问题 2：慢性假体周围关节感染患者行一期翻修术是否存在绝对禁忌证？

Baochao Ji，Scot A Brown，Li Cao，James Cashman，Ayman Ebied，Andrew Fraval，Carl Herndon，Yicheng Li，Luiz S Marcelino Gomes，Yanguo Qin，Ewout Veltman.

【回答/建议】 无绝对禁忌证。相对禁忌证包括脓毒症、严重免疫功能低下，以及妨碍切口一期闭合的广泛软组织缺损。

【证据等级】 中等。

【代表投票】 同意 90.1%，不同意 7.6%，弃权 2.4%（完全共识：意见一致）。

依　据

一期翻修术的合理适应证与禁忌证长期以来一直是学界讨论的焦点；尤其是近年来越来越多的证据证实，该术式感染清除率与二期翻修术相当，同时具备术后并发症更少、关节功能恢复更佳、治疗费用更低等优势[36-38]。自 1981 年 Buchholz 等[39]首次提出一期置换翻修术理念以来，严格筛选患者始终被认为是取得良好疗效的关键前提[40]。根据 2018 年骨骼肌肉系统感染国际共识会议（ICM）的观点："对于存在全身性败血症表现、合并严重基础疾病、耐药菌感染、培养阴性感染以及软组织覆盖条件不佳的患者，一期翻修术可能并非理想选择。"该建议获得了 93%的同意率，体现了高度共识[41]。在系统检索 2018 年以后明确提出一期翻修术禁忌证的相关文献后发现，尽管全身性败血症和软组织覆盖不良尚缺乏直接的临床研究证据支持，但基于一期翻修术所固有的"二合一"手术特性，上述因素在不同地区已被广泛认可为禁忌因素（表 43-1）。与之不同，其余 3 项禁忌证，即多种严重合并症、培养阴性感染及耐药菌感染，在近年多项研究中不断得到验证，也存在部分研究被质疑。

表 43-1　2018 年以后发表的一期翻修术禁忌证

机　构	发表年份	禁忌证
Endo-Klinik Hamburg，Germany[42]	2024	未知病原体；严重软组织缺损；合并败血症
First Affiliated Hospital of Xinjiang Medical University，China[43]	2022	活动性全身感染；累及神经血管束及外周血管疾病的感染；严重免疫功能低下宿主；严重软组织缺损
Universitätsmedizin Berlin，Germany[44]	2023	严重软组织缺损；严重骨缺损；PJI 多次翻修史；合并败血症
University College of London Hospital，United Kingdom[45]	2018	未知病原体；合并败血症；严重免疫功能低下宿主
Hospital of Buenos Aires，Argentina，Buenos Aires，Argentina[46]	2021	≥1 次既往 PJI；抗菌药物耐药菌；窦道形成；未知病原体
ICM[41]	2019	全身性败血症；广泛合并症；抗菌药物耐药菌感染；未知病原体；严重软组织缺损
RCT in United States[47]	2023	未知病原体；严重软组织缺损；免疫功能低下患者
Rothman Orthopaedic Institute，United State[48]	2024	严重软组织缺损；既往 PJI 病史；需要内假体重建的广泛骨缺损
RCT in Denmark[49]	2021	严重软组织缺损；重大骨缺损；合并败血症；恶性肿瘤且预期寿命<2 年；既往二期手术后的再感染；双侧膝关节感染

由于实际操作及伦理方面的限制,针对一期翻修术禁忌证开展随机对照试验(RCT)在本质上具有较大难度。因此,现有研究多为回顾性研究,随访时间通常为2～5年。尽管存在一定局限性,这些研究仍提供了重要的参考信息,而本文的结论正是基于上述研究结果,并结合整合现有证据的荟萃分析所得。宿主的整体健康状况是PJI治疗成功与否的关键因素。Ji等[50]报道了17例免疫功能受损患者接受一期翻修术的小样本研究,在平均68个月的随访中,仅8例(47%)实现感染清除;其中复发感染的患者均存在严重免疫抑制并合并多种基础疾病。同样,Wolf等[51]发现,在宿主条件受损的患者(McPherson B型及C型)中,一期翻修术的感染清除率较低(33%),而二期翻修术的感染清除率为95%。在局部软组织及骨量严重受损的患者(McPherson 3级)中,一期翻修术的感染清除率为0,而二期翻修术的感染清除率为95%。尽管ENDO-Klinik团队[52,53]近期报道,MSIS分期中的宿主状态及肢体状态与多次一期翻修术后发生再感染的风险之间未观察到显著相关性,但该研究结论仍需谨慎解读。MSIS分级体系可能更适用于首次因PJI而行翻修术的患者;而在感染未得到有效控制的情况下,相关研究人群往往存在向病情更为严重患者集中的内在选择偏倚。此类患者通常整体健康状况较差、预期寿命有限,且对患肢功能恢复的需求相对较低。因此,对于这类患者,治疗目标应更多地侧重于尊重患者意愿和控制感染进展,而非将彻底清除感染作为唯一目标。

术前明确致病菌是保障一期翻修术治疗成功的关键。但在部分具备成熟、有效的PJI标准化诊疗流程且抗菌药物储备齐全的大型专科医院,“培养阴性的PJI”这一传统手术禁忌证已不再是绝对禁忌。Van den Kieboom等[54]比较了105例慢性培养阴性PJI患者的治疗结局,结果显示,一期翻修术与二期翻修术在感染复发导致的治疗失败率方面无显著差异(16.7% *vs*. 20%)(表43-2)。Ji等[55]报道了51例培养阴性PJI患者接受一期翻修术后的结果,平均随访4.4年,感染控制率为90.2%,且与培养阳性患者相比未发现显著差异。同样,Greenfield等[56]在一期全髋翻修术后比较了已明确致病菌的患者(感染复发率3.6%)与未明确致病菌的患者(感染复发率9.1%),结果显示两组之间感染复发率差异无统计学意义。此外,来自Charité医院的一项研究亦证实了上述结果:培养阴性的PJI患者与培养阳性的PJI患者在人口学特征方面无显著差异,且在2年随访期内仅出现1例培养阳性的再感染病例[9]。作为一期翻修术的先驱,ENDO-Klinik团队[57]报道了22例培养阴性的PJI患者接受一期翻修术后的结果,平均随访3.6年,感染控制率达90.9%,并据此认为:“在经过严格筛选的患者中,术前未能检测到致病菌未必是构成一期翻修术的禁忌证。”

耐药菌感染是一期翻修术需要重点考量的另一关键因素。值得注意的是,仅2018年ICM共识将耐药菌列为一期翻修术的禁忌证之一,而全球主要实施一期翻修术的中心普遍并未将其视为禁忌证(表43-1)。一项纳入44个队列、共1 856例PJI患者的荟萃分析[58]显示,一期翻修术患者中耐甲氧西林金黄色葡萄球菌(MRSA)感染占20%,而二期翻修术为10%;按每1 000人年计算的感染复发率,一期翻修术低于二期翻修术(16.8% *vs*. 32.3%)。目前随访时间最长的一项一期翻修术研究[59]报道,49.5%的患者感染病原体为耐药菌,在至少10年随访期中,其无感染生存率达94%。同样,Ji等[60]评估了126例纳入标准为广泛定义下的一期翻修术患者,其中17%感染MRSA或耐甲氧西林表皮葡萄球菌(MRSE),在平均5年随访中获得了89.2%的感染控制率。

表43-2　近5年发表的关于培养阴性的PJI一期翻修术研究结果

发表年份	病例数	随访时间(年)	组间感染控制率比较
2020[55]	51	4.4	培养阴性组90.2% *vs*. 培养阳性组94.3%
2021[54]	105	4.2	一期翻修术组83.3% *vs*. 二期翻修术组80.0%
2021[56]	77	6	培养阴性组90.29% *vs*. 培养阳性组96.4%
2022[57]	30	2	培养阴性组100% *vs*. 培养阳性组96.7%
2023[58]	22	3.6	90.90%(未分组)

综合来看，需要认识到，并非所有一期翻修术后预后不佳的情形均应被视为禁忌证。在某些特定情况下的患者，如真菌感染、粪肠球菌感染或感染性巨型假体患者，无论采用一期还是二期翻修术，均难以获得理想的治疗效果。因此，是否实施一期翻修术的决策，应基于术者经验、医疗机构资源以及患者个体因素的综合评估。尽管一期翻修术确实存在一定的禁忌证，但在诸多复杂且个体差异显著的临床情境中，“绝对禁忌证”这一概念难以被严格证实，因此并不存在真正意义上的绝对禁忌证。

问题 3：一期翻修术中完成假体取出后，是否应启用另一套器械并重新铺巾？

Matthew J. Dietz, Thomas L. Hilton, Johannes Goosen, Jakub Ratkowski, Jesse W. P. Kuiper, Jesse E Otero, Plamen S Kinov, Hamed Vahedi, Peter Gold

【回答/建议】 是。在 DAIR、一期或二期翻修术中，完成假体取出或清创后，更换为另一套独立器械并重新铺设无菌手术单，可能有助于降低术中污染和感染复发风险。但针对一期翻修术的高质量研究仍然不足。

【证据等级】 有限。

【代表投票】 同意 81.3%，不同意 16.3%，弃权 2.5%（强共识：超多数支持）。

依 据

PJI 复发始终是关节翻修手术面临的一大难题。一期置换翻修术作为二期翻修术的替代方案，临床应用日益广泛；但如何通过术中操作流程最大限度减少术区污染、降低再感染风险，该术式的实用价值与最优术中操作方案仍存在争议。已有多项研究报道相关操作规范，包括术中配备两套独立手术器械，部分文献甚至提出分两间手术室完成手术[61-64]。部分外科医师主张全程仅使用单块无菌手术区域完成全部操作，但出于对术中细菌污染、术区污染风险的顾虑，学界开始探索另一套方案：假体取出操作完成后更换全新无菌单、启用第二套独立手术器械[61]。本综述旨在探讨一期翻修术中，假体取出后更换器械套装并重新铺单是否能够降低感染复发风险，同时分析该操作模式大范围推广应用存在的潜在阻碍。

采用 PubMed 和 Embase 数据库进行了系统的文献检索，初步筛选出 19 篇潜在相关研究。上述文献由 2 名独立研究者进行筛选，最终选取其中 7 篇文献纳入深入分析。

众所周知，随着手术器械暴露时间的延长以及手术持续时间的增加，细菌污染的风险亦随之升高[65, 66]。尽管 Russell 等[67]未能证实污染具有明显的时间依赖性，但其研究样本量有限，且未涉及 PJI 治疗场景。Beldame 等[68]发现，在 THA 术中的某些操作阶段，细菌污染及手套穿孔的发生率明显增加。虽然部分研究认为污染菌主要来源于术者的皮肤常在菌；但亦有研究表明，细菌污染可能来源于感染患者本身。在一项前瞻性研究[69]中，研究者在关节翻修术过程中，从多个手术相关表面（包括手套、手术衣、患者皮肤、手术刀及无影灯手柄）采集拭子样本。结果发现，与无菌性翻修术相比，感染性翻修术中上述表面的污染率显著升高（77% *vs.* 13%），且污染菌往往与感染性翻修术培养所得病原体一致。鉴于手术区域在术中不可避免地受到污染，有必要进一步探讨降低细菌负荷的干预措施是否足够有效。Morrison 等[70]开展了一项 RCT 研究，比较了单次手术消毒与重复手术消毒的效果。结果显示，在切口关闭前再次进行皮肤消毒可降低手术部位感染（SSI）的发生率。尽管该研究未更换手术铺单，但其结果表明，仅通过重新进行术区皮肤消毒这一简单措施，即可显著降低浅表 SSI 风险（6.5% *vs.* 1.8%，P = 0.02）。

Maale 等[71]报道，在两套手术器械的一期翻修术中，成功率为 88%。随着欧洲一期翻修术的相关研究陆续发表，该策略的临床应用逐渐增加。El-Husseiny 等[72]在复杂重建手术中纳入了重新铺巾这一操作步骤，并报道其感染控制率为 83%。然而，从手术时间及成本效益的角度来看，是否值得采用独立的器械设置并重新进行术区准备，仍然是一个亟需讨论的重要问题。一期翻修术的核心目标在于避免第二次住院及二期手术所带来的额外费用，但其代价是初次手术时间的延长。对于这样一项时间较长且费用较高的手术而言，重新消

毒、重新铺巾以及额外器械准备所增加的成本相对有限,几乎可以忽略不计。

Katakam 等[73]评估了在 DAIR 手术中采用“两套手术布置”的效果,并证实在重新建立新的无菌手术野后,感染复发率显著降低。该研究团队在一项包含 263 例患者的回顾性队列中,按照手术布置方式(单套布置与两套布置)进行分层分析。结果显示,单套手术布置组的感染控制率显著低于两套手术布置组(48% *vs*. 75%,$P=0.043$)。多因素回归分析进一步表明,采用单套手术布置是 DAIR 失败的预测因素之一($OR=0.3$,95% CI:0.08~0.93,$P=0.048$)。

Mittal 等[74]回顾性分析了在二期翻修术中采用两套手术布置。结果发现,在最终假体植入前重新建立无菌手术野可显著降低并发症发生率。在所纳入的 134 例患者中,总体 PJI 复发率为 29.9%。其中,单套手术布置组的 PJI 复发率为 36.1%,而双套手术布置组仅为 6.9%,差异具有统计学意义($P<0.01$)。Katakam 等和 Mittal 等提出的具体操作流程均包括双层铺巾技术,在两次手术间隙移除外层铺巾,并在进入“清洁阶段”前更换所有污染器械、器械台、手术衣及手套。然而,该策略在临床实践中尚未得到广泛应用,其主要障碍包括:手术时间及流程复杂度增加、相关成本上升,以及手术团队需要额外培训以实现操作流程的标准化。

结　论

文献表明,感染性翻修手术的术中污染率更高,其手术持续时间也更长。本综述亦提示,采用独立的手术器械并在假体去除后重新铺巾,在 DAIR、二期翻修术,以及可能行一期翻修术中,均有助于降低细菌污染风险,并可能降低感染复发率。然而,仍需进一步研究以明确重新铺巾及更换手术器械在一期翻修术中对降低感染复发率的实际获益。该操作模式有望促进不同手术团队之间手术流程的标准化,并减少治疗结局的变异性。此外,还应对其成本效益、实施可行性,以及手术团队与患者的满意度进行系统评估,以进一步判断该策略的整体临床应用价值与疗效。

问题 4:培养阴性假体周围关节感染患者能否行一期翻修术?

Amir Human Hoveidaei, Seyedarad Mosalamiaghili, Seyed Pouya Taghavi, Martí Bernaus, Daniele De Meo, Li Cao, Wenbo Mu, Baochao Ji, Osman Çiloğlu, Mustafa Citak

【回答/建议】 是的。对于培养阴性的 PJI 患者,一期翻修术可作为一种可行的治疗选择。

【证据等级】 有限。

【代表投票】 同意 76.5%,不同意 17.7%,弃权 5.9%(中等共识:明显多数支持)。

依　据

PJI 仍是骨科手术中的一项重大挑战。在北美,二期翻修术长期以来被认为是治疗 PJI 的“金标准”[75,76]。然而,一期翻修术近年来逐渐被认为是一种可行的替代方案[77],尤其是在培养阳性的感染病例中[78,79]。相比之下,一期翻修术在培养阴性 PJI 中的作用仍不明确,这主要归因于现有文献数量有限。本综述旨在对比分析一期翻修术用于培养阴性与培养阳性 PJI 患者的临床疗效,探讨其作为有效治疗方案的可行性。

作者对 Web of Science(WoS)和 PubMed 数据库进行了系统而全面的检索,共获得 240 篇文献用于初筛。去除 79 篇重复文献后,纳入 161 篇文献进行资格评估。其中,111 篇因与研究主题不相关而被排除,50 篇文献进入全文评估。最终,有 6 篇文献符合纳入标准,其中 5 篇被纳入最终分析(表 43-3)。提取相关数据,用于比较一期翻修术中培养阴性与培养阳性的 PJI 患者的感染复发率及无菌性翻修率(表 43-4)。

表 43－3 纳入研究的基本特征

作者（发表年份）	国家	PJI 定义标准	分组	年龄	性别	BMI（kg/m²）	累及关节	随访时间	失败定义	合并症	其他并发症
Ji 等（2023）[82]	中国	MSIS 标准	CP 组 105 例，CN 组 27 例	68.6 岁	男 34 例，女 98 例	26.3	TKA	51.6 个月	同侧膝关节感染复发，以及与 PJI 无关的机械性失败或败血症作为终点	高血压 57 例，糖尿病 30 例，其他 14 例	4 无菌性骨溶解例，屈曲不稳 3 例，关节纤维化 2 例，血肿 6 例，静脉血栓 6 例，股骨柄尖端疼痛 3 例（均为总体人群）
Razali 等（2021）[83]	英国	2013 年 ICM 共识	CP 组 68 例，CN 组 16 例	68 岁	男 53 例，女 31 例	NR	TKA	7 年	经临床表现，培养结果及再手术证实的感染复发	NR	NR
Karczewski 等（2023）[84]	德国	2021 年 EBJIS 指南	CP 组 20 例，CN 组 10 例	70 岁	男 13 例，女 17 例	NR	THA	2.1 年	基于 Delphi 共识标准的再感染；感染体征，需外科干预或 PJI 死亡	NR	股四头肌瘫痪，股神经麻痹，需再手术的脱位各 1 例
Zanna 等（2023）[85]	德国	2018 年 ICM 共识	仅 CN 组 22 例	（73.2±9.8）岁	男 16 例，女 6 例	29.5±4.9 kg/m²	TKA/THA	3.6±2.6 年	感染复发或需手术干预的机械性失败；无菌性松动单独定义	ASA 分级＞3 级	NR
Ji 等（2020）[86]	中国	2011 年 MSIS 标准	CP 组 192 例，CN 组 51 例	CN 组：59.3 岁；CP 组：63.6 岁	CN 组：男 20 例，女 31 例；CP 组：男 85 例，女 107 例	CN 组：24.5±5.8 kg/m²；CP 组：25.3±4.4 kg/m²	TKA/THA	CN：53.2 个月；CP：59.3 个月	感染复发或需手术干预的机械性失败；无菌性松动单独定义	高血压，糖尿病	CN 组：肾功能损害 2 例；CP 组：髋关节脱位 3 例
Xu 等（2022）[87]	中国	MSIS 标准	一期翻修置换术：CP 组 7 例，CN 组 6 例	63.6 岁	男 37 例，女 40 例	23.8 kg/m²	TKA/THA	29.2 个月	感染复发或需再次外科手术干预定义为失败	高血压 14 例，糖尿病 4 例	骨髓抑制 5 例，肾损伤 4 例，肝损伤 1 例

注：PJI—假体周围关节感染；CN—培养阴性；CP—培养阳性；MSIS—肌肉骨骼感染学会；ICM—骨骼肌肉系统感染国际共识会议；EBJIS—欧洲骨与关节感染学会；THA—全髋关节置换术；TKA—全膝关节置换术；ASA—美国麻醉医师协会分级；NR—未报告。

表 43－4　纳入研究及纳入患者数量

作者(发表年份)	一期翻修术培养阴性组	一期翻修术培养阳性组
Ji 等(2023)[82]	25 例治愈,2 例再感染,0 例机械性失效	95 例治愈,7 例再感染,3 例机械性失效
Razii 等 (2021)[83]	16 例治愈,0 例再感染,0 例机械性失效	53 例治愈,8 例再感染,7 例机械性失效
Karczewski 等(2023)[84]	9 例治愈,0 例再感染,1 例机械性失效	17 例治愈,1 例再感染,2 例机械性失效
Zanna 等(2023)[85]	共 22 例,2 例再感染,1 例机械性失效	无数据
Ji 等(2020)[86]	46 例治愈,5 例再感染	181 例治愈,11 例再感染
Xu 等(2022)[87]	4 例治愈,2 例再感染	7 例治愈,0 例再感染

共有 5 项研究比较了培养阴性与培养阳性的 PJI 患者行一期翻修术的治疗结局,随访时间为 2.1～7 年。合并分析显示,感染复发的合并比值比(*OR*)为 0.733(95% *CI*:0.324～1.659,$P=0.456$,$I^2=0$)(图 43－1)。在 3 项研究中对无菌性失败率进行随机效应模型分析显示,*OR* 为 1.96(95% *CI*:0.391～9.815,$P=0.414$,$I^2=0$)(图 43－2)。上述结果表明,培养阴性与培养阳性的 PJI 患者在感染复发率及无菌性失败率方面均未显示统计学差异,提示两组患者一期翻修术治疗效果具有可比性。

现有证据表明,培养阴性的 PJI 患者行一期翻修术可获得与培养阳性患者相当的治疗结局,这对"培养阴性应作为一期翻修术禁忌证"的传统观点提出了挑战[80]。现有研究亦强调了一期翻修术的潜在优势,包括较低的发病率、较短的整体治疗周期、较低的医疗成本以及较高的患者便利性,相较于传统的二期翻修术具有一定优势[81]。然而,由于相关研究数量有限且样本量较小,仍亟需开展更多高质量研究,以制定更为明确的临床指南,并进一步明确培养阴性 PJI 的最优治疗策略。

结　论

本综述对现有研究的分析显示,在接受一期翻修术的患者中,培养阴性 PJI 与培养阳性 PJI 病例在感染复发率及无菌性失败率方面均未观察到具有统计学意义的差异。

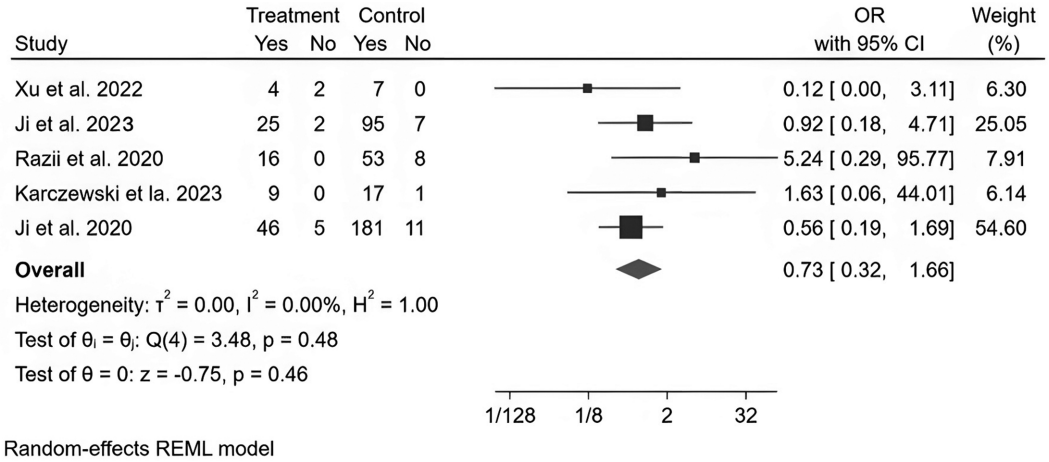

图 43－1　感染复发率的比较

注:CN—培养阴性;CP—培养阳性。

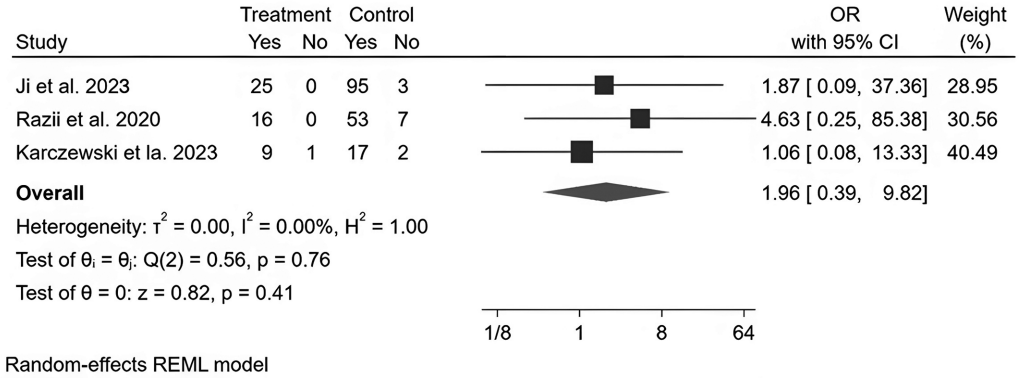

图 43－2 无菌性失败率的比较

问题 5：真菌性假体周围关节感染患者能否行一期翻修术？

Akos Zahar，Chikodi Angad，Jose Baeza-Oliete，Nicholas A. Bedard，Timothy S. Brown MD，László Bucsi，Ayman Ebied，Bálint L. Horváth，Shivaprasad Kolur，Róbert Szödy

【回答/建议】 是的。一期翻修术对于经过筛选的真菌性 PJI 患者是一种可行的治疗选择。

【证据等级】 低。

【代表投票】 同意 68.1%，不同意 23.9%，弃权 8.0%（中等共识：明显多数支持）。

依 据

真菌性 PJI 是一种具有挑战性的疾病，需要多学科协作以优化患者预后。管理的关键要素包括：患者状态优化、彻底的手术清创、系统性及局部抗真菌药物的应用，以及延长的术后护理。一期与二期翻修术均显示出较高的成功率，手术策略的选择取决于患者的个体因素、病原菌种类及合并症情况。对于 PJI 患者，尤其是真菌性感染患者，个体化治疗方案对于获得最佳预后至关重要。

在一项多中心研究中，Dinh 等[88]评估了念珠菌属所致 PJI 的预后。研究发现，DAIR 与一期翻修术（$P = 0.008$）及二期翻修术（$P = 0.003$）之间的预后差异具有统计学意义。然而，一期与二期翻修术之间的预后差异无统计学意义。影响治疗失败的因素包括高龄及未取出假体。值得注意的是，与其他菌种相比，近平滑念珠菌感染的预后较好。同样，Fusini 等[89,90]对 THA 和 TKA 术后真菌性 PJI 的治疗进行了荟萃分析。2 项综述均指出文献证据等级较低。尽管如此，研究结果显示一期与二期翻修术的感染复发率或根除率差异无统计学意义。虽然二期翻修术是最常用的手术方式，但一期翻修术可获得相似的预后。白念珠菌与其他念珠菌属的感染复发率和根除率相似。Grzelecki 等[91]分析了真菌性 PJI 的治疗预后，研究表明，二期翻修术在治疗近平滑念珠菌感染时，其疗效优于治疗白念珠菌感染。该文献综述结论认为，一期与二期翻修术阳奉策略在各念珠菌属感染中的总体成功率相似。

在一项关于 THA 后真菌性 PJI 手术治疗的系统综述中，Guan 等[92]报道的合并成功率分别为手术清创 50.0%、间隔器植入 42.9%、切除成形术 55.0%、一期翻修术 86.7%、二期翻修术 88.5%，各术式间差异具有统计学意义（$P = 0.009$）。虽然一期翻修术在特定病例中显示出与二期翻修术相当的成功率，但后者通常用于更为复杂的情况。目前已有支持采用一期翻修术方案的新证据。George 等[93]报道，一期翻修术联合氟康唑治疗对特定的 TKA 病例有效，尤其适用于软组织条件良好且非免疫功能低下的患者。术后依据 CRP 水平指导延长抗真菌治疗至关重要。Klatte 等[94]报道的一期翻修术方案经 7 年随访显示，10 例患者仅 1 例出现感染复发。成功的关键在于全面的术前、术中及术后管理。Ji 等[95]主张对 THA 后慢性 PJI（包括真菌性感染）采用非骨水泥型假体行一期翻修术。然而，其中真菌性感染病例较少，远期预后有待进一步研究。Rowan 等[96]强调，即使是非典型 PJI（包括真菌性感染），亦有证据支持一

期翻修术。必要条件包括术前明确致病微生物及彻底的机械性清创。Jenny 等[97]报道 2 例白念珠菌 PJI 一期翻修术成功的病例,该病原菌仅通过术中标本得以鉴定。尽管缺乏术前病原学结果通常预示预后不良,但 2 例患者术后 2 年内均无感染复发征象。

在大多数已发表的文献中,二期翻修术对大多数患者而言是一种可靠的手术方式,且被认为是首选治疗方案。González 等[98]分析了 225 例真菌性 PJI 病例,报道的感染复发率差异较大,范围为 0～50%。尽管缺乏标准化治疗指南,二期翻修术因其可靠性仍成为临床上主要采用的手术方式。Koutserimpas 等[99-101]进行的多项综述强调了各种手术的成功率。对于 TKA 后真菌性 PJI,二期翻修术的成功率为 92%,一期翻修术为 75%,切除成形术为 80%,关节融合术和 DAIR 手术均为 67%。在 2019 年一项关于非白念珠菌 PJI 的系统综述中,二期翻修术的成功率显著高于一期翻修术(96% *vs*. 73%,$P=0.023$)。这些结果表明,二期翻修术在疗效上更具优势,尤其在复杂性真菌感染中。Kuiper 等[102]回顾了 164 例病例,同样推荐二期翻修术作为所有真菌性 PJI 的标准术式。其分析未发现支持一期翻修术、DAIR 或单纯抗真菌治疗等替代方案的充分证据。Kuo 等[103]指出,DAIR 及一期翻修术的远期预后不佳,强调在二期翻修术前改善患者全身健康状况的重要性。Nace 等[104]明确建议,鉴于真菌具有坚固的生物膜,可降低上述干预措施的疗效,因此不推荐真菌性 PJI 采用一期翻修术和 DAIR 手术。Starnes 等[105]推荐积极的手术治疗,包括二期翻修术联合延长抗真菌治疗(≥3 个月),作为当前最佳治疗方案。研究显示,清创术和 Girdlestone 手术(切除成形术)的疗效不及分期翻修术。Theil 等[106]进一步提供了支持二期翻修术的证据,尤其在术前已明确真菌病原体的情况下。Brown 等[107]在一项回顾性分析中,于 18 年期间共纳入 31 例真菌性 PJI 患者(13 例 THA,18 例 TKA),占 Mayo 诊所同期治疗的 3 525 例 PJI 的 0.9%。其中念珠菌属感染占 81%。在平均 4 年的随访中,全髋关节翻修术及全膝关节翻修术的术后 2 年无需翻修或取出假体的生存率分别为 45%、70%;术后 2 年无再感染的生存率分别为 38%、76%。

结　论

综上所述,真菌性 PJI 的管理是一个复杂的过程,需要采取多学科协作的方式,根据患者个体因素、致病微生物及合并症情况进行个体化治疗。虽然一期翻修术对于经过严格筛选的患者是一种可行的选择,尤其适用于条件良好且术前已明确病原体的患者,但二期翻修术仍然是最常用的手术方式,尤其在复杂病例中。延长抗真菌治疗及严格的围手术期管理对于优化 PJI,尤其是真菌性感染的预后至关重要。

问题 6:存在活动性窦道的患者能否行一期翻修术?

Wenbo Mu, Ayman Ebied, Jonathan T Evans, Markus Rupp, Mathias Glehr, Ricardo, Sousa, Rosalba Tortia, Xiaogang Zhang

【回答/建议】 是。对于存在窦道,但在手术结束时能够获得软组织覆盖的患者,可行一期翻修术。

【证据等级】 中等。

【代表投票】 同意 70.7%,不同意 24.7%,弃权 4.7%(中等共识:明显多数支持)。

依　据

部分 PJI 患者可形成窦道,即关节与皮肤之间的异常通道。存在活动性窦道的患者因存在持续感染、软组织条件不良及并发症风险增加等问题,给手术治疗带来重大挑战。窦道形成的具体因素尚不明确,但可能与多种影响软组织愈合的因素相关,如吸烟、甲状腺功能减退、低白蛋白血症及多微生物感染,上述因素可能使此类患者易于发生窦道[108,109]。需注意的是,无论行一期或二期翻修术,伴窦道的 PJI 预后均较差[108,110-112]。

因此,传统观念认为窦道是一期翻修术的禁忌证[113]。Ilchmann 等[114]在髋关节一期翻修术研究中剔除了存在窦道的患者,实现了 100%的感染控制率,凸显了软组织条件完好的重要性。其他研究通过对髋关节[115]和膝关节[116]实施严格的筛选标准(包括无软组织

受累及无窦道),亦取得了相近的治疗效果。

事实上,研究表明窦道与一期翻修术后更高的治疗失败率及再次翻修率相关。Abdelaziz 等[117]将窦道确定为再次翻修的主要危险因素,其再次翻修可能性为无窦道病例的 9.16 倍。此类患者常需积极清创及股骨近端切除,尤其在合并慢性骨髓炎时。此外,Lausmann 等[118]证实,尽管感染控制率达 78.3%,但窦道显著增加了再次手术的风险。

Gehrke 等[119]指出,无并发症且未累及骨组织的窦道,有利于感染的自然引流,并避免严重的软组织破坏。若予以适当切除,此类病例行一期翻修术后可获得较高的治愈率。在另一项研究中,Citak 等[120]进行了一项病例对照研究,评估 TKA 术后一期翻修术失败的危险因素。该研究将 91 例感染复发病例与按年龄、性别及手术日期匹配的对照组进行比较,未能证实窦道为显著的危险因素。

其他多项研究表明,对于经过严格筛选的存在窦道的患者,一期翻修术亦可获得成功。Raut 等[121]进一步证实,窦道并非一期翻修术的禁忌证,通过细致的清创及彻底切除感染组织,可实现较高的感染控制率。Zeller 等[122]的髋关节 PJI 一期翻修术研究中,纳入的窦道患者占比约 20%(31/157)。经至少 2 年的随访发现,通过严格的术前规划,仅 2 例感染复发,但该研究未明确说明这 2 例患者是否存在窦道。数年后,同一研究组[123]报道了 66 例髋关节 PJI,均合并窦道,采用一期翻修术治疗,至少随访 2 年,感染控制率达 95%。该治疗方案包括彻底的手术清创(20%的病例采用单独入路切除明确的窦道)、术前微生物学确认及个体化抗菌治疗。此外,另一项采用抗菌药物浸润松质骨同种异体骨的研究[124]报道,纳入病例中 30% 存在窦道,属于高风险感染人群;2 年的随访结果显示,患者再感染生存率达 90%,各类原因导致的假体失效免翻修生存率为 80%,该研究证实即便在高危感染条件下,此治疗方案仍具备临床可行性。Mu 等[125]对一期翻修术治疗伴窦道 PJI 的预后进行了全面评估。在针对多次翻修失败患者的一期翻修术研究中[126],窦道组的感染控制率为 80.5%,显著低于无窦道组的 94.6%。对于多微生物、革兰氏阴性菌及培养阴性的 PJI,感染控制率分别为 89.4%、90.6%及 90.2%,其中约 1/3 的病例存在窦道。这些发现表明窦道是多微生物感染的显著危险因素,但同时也凸显了关节腔注射联合一期翻修术的可行性[127-129]。

PJI 中的活动性窦道带来重大挑战。尽管目前尚不清楚窦道本身是危险因素,抑或仅为多微生物感染、软组织条件不良或宿主营养状态不佳等其他危险因素的替代指标,但传统上认为窦道与一期及二期翻修术的预后不良相关。尚需进一步研究以标准化方案并优化患者选择,但现有证据支持挑战传统的禁忌证。在有经验的治疗中心,只要进行细致的规划与实施,存在窦道的患者行一期翻修术似乎是可行的。成功的关键因素包括彻底清创、局部抗菌药物应用及有效的软组织重建。

问题 7:膝关节假体周围关节感染行一期翻修术时是否应切除侧副韧带?

Alisina Shahi, Ricardo Sousa, Julian Costantini, Artyukh Vasily, Abhay Elhence, Fabiano Kupczik

【回答/建议】 膝关节 PJI 行一期翻修术时,侧副韧带通常应予保留。证据表明,铰链式假体与非铰链式假体重建的一期翻修术,在感染控制及功能预后方面的疗效相当。若侧副韧带出现不可修复的损伤或广泛受累于感染时,应考虑予以切除。

【证据等级】 有限。

【代表投票】 同意 73.2%,不同意 19.3%,弃权 7.5%(中等共识:明显多数支持)。

依 据

TKA 后 PJI 是一种具有较高致残率的严重并发症。一期与二期翻修术是 PJI 最常用的两种治疗方案,一期翻修术因其感染控制率与二期翻修术相当,且功能预后更优,故日益受到重视[130]。遗憾的是,无论采用何种治疗方案,因 PJI 行翻修术的失败率仍然较高[130-132],部分学者主张在一期翻修术中牺牲侧副韧带以完成彻底和根治性的软组织切除。但是,该方案存在潜在弊端,必须仔细权衡其风险。

Ohlmeier 等[133]探讨了因 PJI 接受一期翻修术患者中,不同假体设计类型对预后的影响。该研究纳入

161 例患者,根据翻修假体类型分为 4 组:双髁型全膝关节翻修为旋转铰链式假体、旋转铰链式假体翻修为旋转铰链式假体、旋转铰链式假体翻修为全铰链式假体、全铰链式假体翻修为全铰链式假体。平均 6 年的随访发现,总体翻修率为 23%,9%的患者发生 PJI 复发。尽管各组再次翻修率为 16%～29%,但组间生存率及功能预后差异无统计学意义($P = 0.902$)。尽管各组样本量相对较小,但该研究结论认为限制型与非限制型假体具有相当的生存率及感染控制预后情况,支持根据患者个体因素灵活选择假体类型。

侧副韧带对于维持膝关节的机械稳定性及自然生物力学至关重要。为完成彻底和根治性的软组织切除而牺牲侧副韧带,应仅保留用于韧带被感染或结构性损伤明显累及的病例。牺牲侧副韧带后常需采用铰链式限制型假体,该类型假体对骨组织的保留较少,可能增加后续翻修手术的难度,并给患者带来更大的手术创伤和负担。此类假体相关的骨量丢失增加及技术复杂性凸显了尽可能保留侧副韧带的重要性。此外,高限制型假体在无韧带情况下可提供稳定性,但也会增加骨-假体界面的应力。该应力显著增加了无菌性松动及假体失效的风险,从而影响翻修术的远期成功率。保留侧副韧带可使膝关节获得更自然的运动学特征,提高患者满意度,并降低远期并发症风险[134,135]。

对于侧副韧带直接受累于感染或严重损伤的病例,切除韧带可能是确保充分感染控制及关节稳定的必要措施。此类情况需要仔细规划假体选择及重建方案,以恢复功能及稳定性。研究表明,此类病例常需采用限制型假体,如旋转铰链式或全铰链式设计[134,136,137]。

在进行彻底清创的同时保留组织是一个棘手的问题,可谓双刃剑。虽然保留侧副韧带等原有结构至关重要,但清创不彻底可能导致感染控制不完全,从而危及翻修术的成功。把握恰当的平衡对于 PJI 一期翻修术获得最佳预后至关重要。规范、细致的标准化清创流程均强调:在不影响感染清除的前提下尽量保留韧带等自体组织,该策略有利于患者术后关节功能恢复与假体稳定性。保留韧带可减少限制性假体的使用;限制性假体会增加骨-假体界面应力,对骨组织的破坏更明显[138-140]。但保留韧带不能以牺牲感染彻底清除为代价,充分清创仍是保障远期疗效的首要原则[134,138,141]。现有证据共同支持以下结论:在不损害感染控制的前提下,一期翻修术中保留侧副韧带可优化功能预后及远期假体性能[134,135,142,143]。

在膝关节 PJI 一期翻修术中,应尽可能保留侧副韧带。保留这些韧带有助于维持膝关节的自然生物力学特性,减少对限制性假体的依赖,并保留骨量,这些因素对重建手术的长期成功至关重要。仅在侧副韧带发生不可修复性损伤或直接被感染累及的情况下,才考虑切除韧带以确保充分的感染控制。对于此类病例,细致的术前规划与术中决策至关重要,需通过替代性重建技术确保膝关节的稳定与功能。通过优先保留韧带,该方法在根除感染、恢复功能与减少手术并发症及降低潜在再次翻修手术复杂性之间实现了有效平衡。

问题 8:采用一期翻修术治疗假体周围关节感染时,最佳抗菌疗程是多久?

Bozhkova Svetlana, Preobrazhenky Peter, Lastinger Allison, Tevell Staffan, Davis Joshua S, Kramer Carolyn, Wang Weijun, Taupin Daniel H, Malhotra Rajesh

【回答/建议】 基于现有有限证据,建议一期翻修术后抗菌总疗程至少 6 周。

【证据等级】 中等。

【代表投票】 同意 82%,不同意 11%,弃权 7%(强共识:超多数支持)。

依　据

抗菌药物治疗是 PJI 患者行一期翻修术后治疗流程中的必需环节。通过对 PubMed、Embase 及 Medline 数据库进行系统检索,共纳入 30 项研究,包括 5 项前瞻性研究、16 项回顾性研究、9 篇综述[144-173]。此外,手动补充纳入 3 项研究[174-176]。

绝大多数研究评估了一期翻修术治疗髋关节[150,152,155,156,158,159,163,164,170-175]或膝关节[144,148,149,153,154,161][162,166-168]PJI 的疗效,4 项研究比较了一期与二期翻修术治疗方案[157,160,169,174]。在这些研究中,作者讨论了抗菌药物疗程,并引用了其他研究,部分研究设计相似。值

得注意的是，12 项研究的分析基于小样本队列（<40 例患者）[144,146,147,152,159,160,163,164,169,170,175]。

关于静脉抗菌药物的最佳疗程，大多数研究中静脉用药时间为 7～14 天[145-149,152,158,161-163,165-167,170-172][174,175]，尽管部分研究将该阶段延长至 42 天[147,150,169,173]。然而，一项随机临床试验显示，一期翻修术后（$n=76$）口服与静脉抗菌药物治疗 6 周的亚组间失败率差异无统计学意义（$OR=2.16$，95% CI：0.58～8.00）[176]。在大多数研究中，口服抗菌药物疗程为 5～10 周，这些研究的平均感染根除率为 90.2%[144,145,152,156,157,159-163][166,168-170,173-175]。根据多项研究，延长口服抗菌药物疗程并不能提高疗效，感染根除率为 70%～100%[150,164,165]。现有研究提示，停用抗菌药物的决策可基于实验室检查结果，主要包括红细胞沉降率（ESR）、C 反应蛋白（CRP）及白蛋白水平[146,152,157,163,169]。

在提供完整数据的研究中，抗菌药物平均总疗程为 6～14 周，感染根除率为 70%～93.8%[144-147,150-152][154-158,160-164,166-170,163-165]。静脉治疗联合额外延长关节腔注射（16 天）可获得相似的预后[157]。

在 33 篇纳入文献中，有 3 篇评估了标准化抗菌药物疗程下一期翻修术的疗效[145-147]。在 Dubée 等[147]的研究中，耐甲氧西林金黄色葡萄球菌（MRSA）所致 PJI 患者行一期翻修术后抗菌药物总疗程为 12 周：前 6 周采用持续静脉输注万古霉素，后 6 周改为口服抗菌药物。32 例行一期翻修术的 PJI 患者中，随访 18 个月仅 2 例感染复发；然而，32%的患者在治疗期间出现肾毒性。另一项研究仅纳入 4 例一期翻修术病例，患者接受 12～20 天静脉给药及后续 6～26 周口服抗菌药物治疗，随访 2 年有效率为 100%。由于样本量小且抗菌药物疗程范围广泛，无法从该数据中得出主要结论[146]。一项近期回顾性队列研究调查了 50 例髋/膝关节 PJI 患者一期翻修术后 6 周抗菌药物治疗的预后。抗菌药物平均静脉用药 11 天，之后 92%的患者转为口服治疗。该队列包括感染多种不同病原菌（包括多微生物感染）的患者，培养阴性的 PJI 被排除。平均随访 32 个月，90%的患者感染得到根除，支持 PJI 一期翻修术后短期（6 周）抗菌药物治疗的理念[145]。

一项 RCT 显示，6 周抗菌药物治疗并不劣于 12 周抗菌药物治疗（所有手术策略）；亚组分析显示，146 例行一期翻修术的患者中，6 周与 12 周疗程在主要结局（持续感染）方面的风险差异无统计学意义（风险差异值为 1.2，95% CI：-4.8～7.1）[174]。然而，作者认为该观察结果需在特定的 RCT 中进一步验证。

Sandiford 等[165]完成一项系统综述，纳入 21 篇文献，共 643 例髋关节 PJI 一期翻修患者，分析静脉抗菌药物使用时长对手术预后的影响。研究结果显示，短期静脉抗菌药物疗程（<4 周）与中长期疗程（4～6 周）的治疗效果相当，两组感染清除率分别为 92.6%和 89.3%（$P=0.743\ 4$）。

目前尚无高级别证据证实，针对接受一期翻修术的 PJI 患者，某一种抗菌疗程方案优于其他方案。大多数研究报道，无论术后疗程长短，成功率均>90%。近期 2 项研究[145,174]进一步支持了以下策略：一期翻修术后先给予 10～14 天短疗程静脉抗菌治疗，随后转为口服抗菌药物，总疗程为 6 周。但仍需开展随机前瞻性研究以确定抗菌治疗总疗程的最佳时长。此外，一期翻修术后局部应用抗菌药物的作用亦有待进一步研究。

参考文献

[1] Longo UG, De Salvatore S, Bandini B, et al. Debridement, antibiotics, and implant retention (DAIR) for the early prosthetic joint infection of total knee and hip arthroplasties: a systematic review[J]. J ISAKOS, 2024, 9: 62-70.

[2] Ashkenazi I, Thomas J, Habibi A, et al. Perioperative demographic and laboratory characteristics of failed debridement, antibiotics, and implant retention: can we determine which patients will fail[J]. J Arthroplasty, 2024, 39(11): 2849-2856.

[3] Gavaskar AS, Tummala NC, Srinivasan P, et al. Modular component exchange has no advantage in debridement, antibiotics and implant retention (DAIR) for early onset hip and knee prosthetic joint infection[J]. Arch Orthop Trauma Surg, 2024, 144(12): 5261-5266.

[4] Shao H, Li R, Deng W, et al. Symptom duration is associated with failure of periprosthetic joint infection treated with debridement, antibiotics and implant retention[J]. Front Surg, 2022, 9: 1-10.

[5] Ghnaimat M, Alyamani A, Obeidat M, et al. Is DAIR still an effective way to eradicate acute prosthetic joint infections? our experience in the jordanian royal medical services[J]. Med Arch, 2021, 75(6): 451-455.

[6] Kuiper JWP, Vos SJ, Saouti R, et al. Prosthetic joint-associated infections treated with DAIR (debridement, antibiotics, irrigation, and retention)[J]. Acta Orthop, 2013, 84(4): 380-386.

[7] Choong AL, Shadbolt C, Choong E, et al. The impact of sex on the outcomes of prosthetic joint infection treatment with debridement, antibiotics and implant retention: a systematic review and individual patient data meta-analysis[J]. J Am Acad Orthop Surg Glob Res Rev, 2022, 6(11).

[8] Zmistowski B, Fedorka CJ, Sheehan E, et al. Prosthetic joint infection caused by gram negative organisms[J]. J Arthroplasty, 2011, 26(Suppl 6): 104-108.
[9] Walkay S, Wallace DT, Balasubramaniam VSC, et al. Outcomes of debridement, antibiotics, and implant retention (DAIR) for periprosthetic joint infection in a high-volume arthroplasty centre[J]. Indian J Orthop, 2022, 56(8): 1449-1456.
[10] Katakam A, Melnic CM, Bedair HS. Dual surgical setup may improve infection control rate of debridement and implant retention procedures for periprosthetic infections of the hip and knee[J]. J Arthroplasty, 2020, 35(9): 2590-2594.
[11] Indelli PF, Marcucci M, Graceffa A, et al. Primary posterior stabilized total knee arthroplasty: analysis of different instrumentation[J]. J Orthop Surg Res, 2014, 9(1): 1-5.
[12] Takagi Y, Miyake T. Treatment experience with continuous local antibiotic perfusion for periprosthetic joint infection[J]. J Orthop Sci, 2024, 29: 1469-1476.
[13] Whiteside LA, Roy ME. One-stage revision with catheter infusion of intraarticular antibiotics successfully treats infected THA[J]. Clin Orthop Relat Res, 2017, 475(2): 419-429.
[14] Puhto AP, Puhto T, Syrjala H. Short-course antibiotics for prosthetic joint infections treated with prosthesis retention [J]. Clin Microbiol Infect, 2012, 18(11): 1143-1148.
[15] Nandi S, Doub JB, De Palma BJ, et al. Suppressive antibiotic therapy after debridement, antibiotics, and implant retention is well-tolerated without inducing resistance: a multicenter study[J]. J Arthroplasty, 2024, 39(3): 795-800.
[16] Malahias MA, Gu A, Harris EC, et al. The role of long-term antibiotic suppression in the management of periprosthetic joint infections treated with debridement, antibiotics, and implant retention: a systematic review[J]. J Arthroplasty, 2020, 35(4): 1154-1160.
[17] Gerritsen M, Khawar A, Scheper H, et al. Modular component exchange and outcome of DAIR for hip and knee periprosthetic joint infection: a systematic review and meta-regression analysis[J]. Bone Jt Open, 2021, 2(10): 806-812.
[18] Gupta V, Shahban S, Petrie M, et al. DAIR for periprosthetic joint infections—one week to save the joint[J]. Arthroplasty, 2024, 6(1).
[19] Tarity TD, Gkiatas I, Nocon AA, et al. Irrigation and debridement with implant retention: does chronicity of symptoms matter[J]. J Arthroplasty, 2021, 36(11): 3741-3749.
[20] Wouthuyzen-Bakker M, et al. A second surgical debridement for acute periprosthetic joint infections should not be discarded[J]. J Arthroplasty, 2020, 35(8): 2204-2209.
[21] Zagra L, Gallazzi E, Romanò D, et al. Two-stage cementless hip revision for peri-prosthetic infection with an antibacterial hydrogel coating: results of a comparative series[J]. Int Orthop, 2019, 43(1): 111-115.
[22] Pellegrini A, Legnani C. High rate of infection eradication following cementless one-stage revision hip arthroplasty with an antibacterial hydrogel coating[J]. Int J Artif Organs, 2022, 45(1): 113-117.
[23] Dersch G, Winkler H. Periprosthetic joint infection (PJI)—results of one-stage revision with antibiotic-impregnated cancellous allograft bone—a retrospective cohort study[J]. Antibiotics, 2022, 11(3): 1-18.
[24] Winkler H, Kaudela K, Stoiber A, et al. Bone grafts impregnated with antibiotics as a tool for treating infected implants in orthopedic surgery—one stage revision results[J]. Cell Tissue Bank, 2006, 7(4): 319-323.
[25] Kildow BJ, Patel SP, Otero JE, et al. Results of debridement, antibiotics, and implant retention for periprosthetic knee joint infection supplemented with the use of intraosseous antibiotics[J]. Bone Joint J, 2021, 103B(7): 185-190.
[26] Tai DBG, Berbari EF, Suh GA, et al. Truth in DAIR: duration of therapy and the use of quinolone/rifampin-based regimens after debridement and implant retention for periprosthetic joint infections[J]. Open Forum Infect Dis, 2022, 9(9): 1-7.
[27] Chung AS, Niesen MC, Graber TJ, et al. Two-stage debridement with prosthesis retention for acute periprosthetic joint infections[J]. J Arthroplasty, 2019, 34(6): 1207-1213.
[28] Estes CS, Beauchamp CP, Clarke HD, et al. A two-stage retention débridement protocol for acute periprosthetic joint infections[J]. Clin Orthop Relat Res, 2010, 468(8): 2029-2038.
[29] Salman LA, Altahtamouni SB, Khatkar H, et al. Success rate of single versus multiple debridement, antibiotics, and implant retention (DAIR) in hip and knee periprosthetic joint infection: a systematic review and meta-analysis[J]. Eur J Orthop Surg Traumatol, 2024, 34(8): 3859-3872.
[30] Buchholz HW. Of deep replacement infection of total results underestimated[J]. Surgery, 1981: 342-353.
[31] Riemer K, Lange J. Early periprosthetic hip joint infection managed by cementless one-stage revision—a case series[J]. J Bone Jt Infect, 2022, 7(1): 43-50.
[32] Hansen E, Tetreault M, Zmistowski B, et al. Outcome of one-stage cementless exchange for acute postoperative periprosthetic hip infection[J]. Clin Orthop Relat Res, 2013, 471(10): 3214-3222.
[33] Forlenza EM, Serino J, Terhune EB, et al. Cementless total knee arthroplasty is associated with early aseptic loosening in a large national database[J]. J Arthroplasty, 2023, 38 (Suppl 2): S215-S220.
[34] Chiou D, Li AK, Upfill-Brown A, et al. Cementless compared to cemented total knee arthroplasty is associated with more revisions within 1 year of index surgery[J]. Arthroplast

Today, 2023, 21.

[35] Veerman K, Raessens J, Telgt D, et al. Debridement, antibiotics, and implant retention after revision arthroplasty: antibiotic mismatch, timing and repeated DAIR associated with poor outcome[J]. Bone Joint J, 2022, 104B(4): 464-471.

[36] Blom AW, Lenguerrand E, Strange S, et al. Clinical and cost effectiveness of single stage compared with two stage revision for hip prosthetic joint infection (INFORM): pragmatic, parallel group, open label, randomised controlled trial[J]. BMJ, 2022, 379: e071281.

[37] Goud AL, Harlianto NI, Ezzafzafi S, et al. Reinfection rates after one- and two-stage revision surgery for hip and knee arthroplasty: a systematic review and meta-analysis[J]. Arch Orthop Trauma Surg, 2023, 143: 829-838.

[38] Okafor CE, Nghiem S, Byrnes J. Is 2-stage septic revision worth the money? a cost utility analysis of a 1-stage versus 2-stage septic revision of total knee arthroplasty[J]. J Arthroplasty, 2023, 38: 347-354.

[39] Buchholz HW, Elson RA, Engelbrecht E, et al. Management of deep infection of total hip replacement[J]. J Bone Joint Surg Br, 1981, 63B(3): 342-353.

[40] Haddad FS, Sukeik M, Alazzawi S. Is single-stage revision according to a strict protocol effective in treatment of chronic knee arthroplasty infections[J]. Clin Orthop Relat Res, 2015, 473: 8-14.

[41] Bialecki J, Bucsi L, Fernando N, et al. Hip and knee section, treatment, one stage exchange: proceedings of international consensus on orthopedic infections[J]. J Arthroplasty, 2019, 34: S421-S426.

[42] Russo A, Camacho Uribe A, Abuljadail S, et al. Excellent survival rate of cemented modular stems in one-stage revision for periprosthetic hip infections with massive femoral bone loss: a retrospective single-center analysis of 150 cases[J]. J Arthroplasty, 2024, 39: 1577-1582.

[43] Ji B, Li G, Zhang X, et al. Effective single-stage revision using intra-articular antibiotic infusion after multiple failed surgery for periprosthetic joint infection: a mean seven years' follow-up[J]. Bone Joint J, 2022, 104B: 867-874.

[44] Karczewski D, Seutz Y, Hipfl C, et al. Is a preoperative pathogen detection a prerequisite before undergoing one-stage exchange for prosthetic joint infection of the hip[J]. Arch Orthop Trauma Surg, 2023, 143: 2823-2830.

[45] Rowan FE, Donaldson MJ, Pietrzak JR, et al. The role of one-stage exchange for prosthetic joint infection[J]. Curr Rev Musculoskelet Med, 2018, 11: 370-379.

[46] Slullitel PA, Oñativia JI, Zanotti G, et al. One-stage exchange should be avoided in periprosthetic joint infection cases with massive femoral bone loss or with history of any failed revision to treat periprosthetic joint infection[J]. Bone Joint J, 2021, 103B: 1247-1253.

[47] Fehring TK, Otero JE, Fehring K, et al. One-stage versus two-stage treatment for prosthetic joint infection: a prospective, randomized clinical trial[C]. AAHKS Annual Meeting, 2023.

[48] Sutton R, Lizcano JD, Fraval A, et al. Comparable results of single and two-stage exchange for select periprosthetic hip and knee infection[J]. J Am Acad Orthop Surg, 2024, 32: e1308-e1314.

[49] Lindberg-Larsen M, Odgaard A, Fredborg C, et al. One-stage versus two-stage revision of the infected knee arthroplasty—a randomized multicenter clinical trial study protocol [J]. BMC Musculoskelet Disord, 2021, 22: 175.

[50] Ji B, Zhang X, Xu B, et al. The fate of immunocompromised patients in the treatment of chronic periprosthetic joint infection: a single-centre experience[J]. Int Orthop, 2018, 42: 487-498.

[51] Wolf M, Clar H, Friesenbichler J, et al. Prosthetic joint infection following total hip replacement: results of one-stage versus two-stage exchange[J]. Int Orthop, 2014, 38: 1363-1368.

[52] Neufeld ME, Liechti EF, Soto F, et al. High revision rates following repeat septic revision after failed one-stage exchange for periprosthetic joint infection in total knee arthroplasty[J]. Bone Joint J, 2022, 104B: 386-393.

[53] Liechti EF, Neufeld ME, Soto F, et al. Favourable outcomes of repeat one-stage exchange for periprosthetic joint infection of the hip[J]. Bone Joint J, 2022, 104B: 27-33.

[54] van den Kieboom J, Tirumala V, Box H, et al. One-stage revision is as effective as two-stage revision for chronic culture-negative periprosthetic joint infection after total hip and knee arthroplasty[J]. Bone Joint J, 2021, 103B: 515-521.

[55] Ji B, Li G, Zhang X, et al. Effective treatment of single-stage revision using intra-articular antibiotic infusion for culture-negative prosthetic joint infection[J]. Bone Joint J, 2020, 102B: 336-344.

[56] Greenfield BJ, Jones HW, Siney PD, et al. Is preoperative identification of the infecting organism essential before single-stage revision hip arthroplasty for periprosthetic infection[J]. J Arthroplasty, 2021, 36: 705-710.

[57] Zanna L, Sangaletti R, Lausmann C, et al. Successful eradication rate following one-stage septic knee and hip exchange in selected pre-operative culture negative periprosthetic joint infections[J]. Int Orthop, 2023, 47: 659-666.

[58] Kunutsor SK, Whitehouse MR, Blom AW, et al. One- and two-stage surgical revision of peri-prosthetic joint infection of the hip: a pooled individual participant data analysis of 44 cohort studies[J]. Eur J Epidemiol, 2018, 33: 933-946.

[59] Zahar A, Klaber I, Gerken AM, et al. Ten-year results following one-stage septic hip exchange in the management of periprosthetic joint infection[J]. J Arthroplasty, 2019, 34:

1221－1226.

[60] Ji B, Wahafu T, Li G, et al. Single-stage treatment of chronically infected total hip arthroplasty with cementless reconstruction: results in 126 patients with broad inclusion criteria[J]. Bone Joint J, 2019, 101B: 396－402.

[61] Haddad FS, Sukeik M, Alazzawi S. Is single-stage revision according to a strict protocol effective in treatment of chronic knee arthroplasty infections[J]. Clin Orthop Relat Res, 2015, 473(1): 8－14.

[62] Jiranek WA, Waligora AC, Hess SR, et al. Surgical treatment of prosthetic joint infections of the hip and knee: changing paradigms[J]. J Arthroplasty, 2015, 30(6): 912－918.

[63] Zahar A, Gehrke TA. One-stage revision for infected total hip arthroplasty[J]. Orthop Clin North Am, 2016, 47(1): 11－18.

[64] Liechti EF, Neufeld ME, Soto F, et al. Favourable outcomes of repeat one-stage exchange for periprosthetic joint infection of the hip[J]. Bone Joint J, 2022, 104B(1): 27－33.

[65] Dalstrom DJ, Venkatarayappa I, Manternach AL, et al. Time-dependent contamination of opened sterile operating-room trays[J]. J Bone Joint Surg Am, 2008, 90(5): 1022－1025.

[66] Menekse G, Kuscu F, Suntur BM, et al. Evaluation of the time-dependent contamination of spinal implants: prospective randomized trial[J]. Spine (Phila Pa 1976), 2015, 40(16): 1247－1251.

[67] Russell M, Orness M, Barton C, et al. Is there a time dependent contamination risk to open surgical trays during total hip and knee arthroplasty[J]. Iowa Orthop J, 2022, 42(2): 107－111.

[68] Beldame J, Lagrave B, Lievain L, et al. Surgical glove bacterial contamination and perforation during total hip arthroplasty implantation: when gloves should be changed[J]. Orthop Traumatol Surg Res, 2012, 98(4): 432－440.

[69] Dietz MJ, Bostian PA, Ernest EP, et al. Rate of surface contamination in the operating suite during revision total joint arthroplasty[J]. Arthroplast Today, 2019, 5(1): 96－99.

[70] Morrison TN, Chen AF, Taneja M, et al. Single vs repeat surgical skin preparations for reducing surgical site infection after total joint arthroplasty: a prospective, randomized, double-blinded study[J]. J Arthroplasty, 2016, 31(6): 1289－1294.

[71] Maale GE, Eager JJ, Srinivasaraghavan A, et al. The evolution from the two stage to the one stage procedure for biofilm based periprosthetic joint infections (PJI)[J]. Biofilm, 2020, 2: 100033.

[72] El-Husseiny M, Haddad FS. The role of highly selective implant retention in the infected hip arthroplasty[J]. Clin Orthop Relat Res, 2016, 474(10): 2157－2163.

[73] Katakam A, Melnic CM, Bedair HS. Dual surgical setup may improve infection control rate of debridement and implant retention procedures for periprosthetic infections of the hip and knee[J]. J Arthroplasty, 2020, 35(9): 2590－2594.

[74] Mittal A, Blackburn AZ, Katakam A, et al. Dual surgical setup associated with reduced infection recurrence for hip and knee arthroplasty after two-stage exchange[J]. J Am Acad Orthop Surg, 2024, 32(2): 68－74.

[75] Lazic I, Scheele C, Pohlig F, et al. Treatment options in PJI—is two-stage still gold standard[J]. J Orthop, 2021, 23: 180－184.

[76] Patel D, Shannon V, Sharma S, et al. A meta-analysis of success rates of one-stage versus two-stage revisions in knee prosthetic joint infections[J]. Cureus, 2024, 16(4): e57533.

[77] Vaishya R, Agarwal AK, Rawat SK, et al. Is single-stage revision safe following infected total knee arthroplasty? a critical review[J]. Cureus, 2017, 9(8): e1629.

[78] Goud AL, Harlianto NI, Ezzafzafi S, et al. Reinfection rates after one- and two-stage revision surgery for hip and knee arthroplasty: a systematic review and meta-analysis[J]. Arch Orthop Trauma Surg, 2023, 143(2): 829－838.

[79] Kunutsor SK, Whitehouse MR, Lenguerrand E, et al. Re-infection outcomes following one- and two-stage surgical revision of infected knee prosthesis: a systematic review and meta-analysis[J]. PLoS One, 2016, 11(3): e0151537.

[80] Hsu JE, Gorbaty JD, Whitney IJ, et al. Single-stage revision is effective for failed shoulder arthroplasty with positive cultures for propionibacterium[J]. J Bone Joint Surg Am, 2016, 98(24): 2047－2051.

[81] van den Kieboom J, Tirumala V, Box H, et al. One-stage revision is as effective as two-stage revision for chronic culture-negative periprosthetic joint infection after total hip and knee arthroplasty[J]. Bone Joint J, 2021, 103B(3): 515－521.

[82] Ji B, Li G, Zhang X, et al. Midterm survival of a varus-valgus constrained implant following one-stage revision for periprosthetic joint infection: a single-center study[J]. J Knee Surg, 2023, 36(3): 284－291.

[83] Razii N, Clutton JM, Kakar R, et al. Single-stage revision for the infected total knee arthroplasty: the cardiff experience[J]. Bone Jt Open, 2021, 2(5): 305－313.

[84] Karczewski D, Seutz Y, Hipfl C, et al. Is a preoperative pathogen detection a prerequisite before undergoing one-stage exchange for prosthetic joint infection of the hip[J]. Arch Orthop Trauma Surg, 2023, 143(6): 2823－2830.

[85] Zanna L, Sangaletti R, Lausmann C, et al. Successful eradication rate following one-stage septic knee and hip exchange in selected pre-operative culture-negative periprosthetic joint infections[J]. Int Orthop, 2023, 47(3): 659－666.

[86] Ji B, Li G, Zhang X, et al. Effective treatment of single-

stage revision using intra-articular antibiotic infusion for culture-negative prosthetic joint infection[J]. Bone Joint J, 2020, 102B(3): 336－344.

[87] Xu Z, Huang C, Lin Y, et al. Clinical outcomes of culture-negative and culture-positive periprosthetic joint infection: similar success rate, different incidence of complications[J]. Orthop Surg, 2022, 14(7): 1420－1427.

[88] Dinh A, McNally M, et al. Prosthetic joint infections due to candida species: a multicenter international study[J]. Clin Infect Dis, 2024.

[89] Fusini F, Aprato A, Massè A, et al. Candida periprosthetic infection of the hip: a systematic review of surgical treatments and clinical outcomes[J]. Int Orthop, 2020, 44(1): 15－22.

[90] Fusini F, Colò G, Rava A, et al. Candida periprosthetic infection of the knee: a systematic review of surgical treatments and clinical outcomes [J]. Eur J Orthop Surg Traumatol, 2023, 33(4): 899－907.

[91] Grzelecki D, Grajek A, et al. Periprosthetic joint infections caused by candida species—a single-center experience and systematic review of the literature[J]. J Fungi (Basel), 2022, 8(8).

[92] Guan Y, Zheng H, Zeng Z, et al. Surgical procedures for the treatment of fungal periprosthetic infection following hip arthroplasty: a systematic scoping review[J]. Ann Med Surg (Lond), 2024, 86(5): 2786－2793.

[93] George JC, Sainulabdeen J, Chittaranjan S, et al. Single-stage revision with fluconazole monotherapy in fungal prosthetic knee joint infections[J]. Arthroplast Today, 2021, 7: 238－241.

[94] Klatte TO, Kendoff D, Kamath AF, et al. Single-stage revision for fungal peri-prosthetic joint infection: a single-centre experience[J]. Bone Joint J, 2014, 96B(4): 492－496.

[95] Ji B, Wahafu T, Li G, et al. Single-stage treatment of chronically infected total hip arthroplasty with cementless reconstruction: results in 126 patients with broad inclusion criteria[J]. Bone Joint J, 2019, 101B(4): 396－402.

[96] Rowan FE, Donaldson MJ, Pietrzak JR, et al. The role of one-stage exchange for prosthetic joint infection[J]. Curr Rev Musculoskelet Med, 2018, 11(3): 370－379.

[97] Jenny JY, Goukodadja O, Boeri C, et al. May one-stage exchange for candida albicans peri-prosthetic infection be successful[J]. Orthop Traumatol Surg Res, 2016, 102(1): 127－129.

[98] González MR, Bedi ADS, Karczewski D, et al. Treatment and outcomes of fungal prosthetic joint infections: a systematic review of 225 cases[J]. J Arthroplasty, 2023, 38(11): 2464－2471. e1.

[99] Koutserimpas C, Naoum S, Alpantaki K, et al. Fungal prosthetic joint infection in revised knee arthroplasty: an orthopaedic surgeon's nightmare[J]. Diagnostics (Basel), 2022, 12(7).

[100] Koutserimpas C, Naoum S, Giovanoulis V, et al. Fungal periprosthetic hip joint infections[J]. Diagnostics (Basel), 2022, 12(10).

[101] Koutserimpas C, Zervakis SG, Maraki S, et al. Non-albicans candida prosthetic joint infections: a systematic review of treatment[J]. World J Clin Cases, 2019, 7(12): 1430－1443.

[102] Kuiper JW, van den Bekerom MP, van der Stappen J, et al. 2-stage revision recommended for treatment of fungal hip and knee prosthetic joint infections[J]. Acta Orthop, 2013, 84(6): 517－523.

[103] Kuo FC, Goswami K, Shohat N, et al. Two-stage exchange arthroplasty is a favorable treatment option upon diagnosis of a fungal periprosthetic joint infection[J]. J Arthroplasty, 2018, 33(11): 3555－3560.

[104] Nace J, Siddiqi A, Talmo CT, et al. Diagnosis and management of fungal periprosthetic joint infections[J]. J Am Acad Orthop Surg, 2019, 27(18): e804－e818.

[105] Starnes V, Duggan J, Hollingshead C. Fungal prosthetic joint infection: a case series and review of the literature[J]. Infect Dis Ther, 2024, 13(5): 1051－1065.

[106] Theil C, Schmidt-Braekling T, Gosheger G, et al. Fungal prosthetic joint infection in total hip or knee arthroplasty: a retrospective single-centre study of 26 cases[J]. Bone Joint J, 2019, 101B(5): 589－595.

[107] Brown TS, Petis SM, Osmon DR, et al. Periprosthetic joint infection with fungal pathogens[J]. J Arthroplasty, 2018, 33(8): 2605－2612.

[108] Xu C, Wang Q, Kuo FC, et al. The presence of sinus tract adversely affects the outcome of treatment of periprosthetic joint infections [J]. J Arthroplasty, 2019, 34(6): 1227－1232. e2.

[109] Tan TL, Kheir MM, Tan DD, et al. Polymicrobial periprosthetic joint infections: outcome of treatment and identification of risk factors[J]. J Bone Joint Surg Am, 2016, 98(24): 2082－2088.

[110] Kandel CE, Jenkinson R, Daneman N, et al. Predictors of treatment failure for hip and knee prosthetic joint infections in the setting of 1- and 2-stage exchange arthroplasty: a multicenter retrospective cohort[J]. Open Forum Infect Dis, 2019, 6(11): ofz452.

[111] Massin P, Delory T, Lhotellier L, et al. Infection recurrence factors in one- and two-stage total knee prosthesis exchanges [J]. Knee Surg Sports Traumatol Arthrosc, 2016, 24(10): 3131－3139.

[112] Kheir MM, Tan TL, George J, et al. Development and evaluation of a prognostic calculator for the surgical treatment of periprosthetic joint infection[J]. J Arthroplasty, 2018, 33(9): 2986－2992. e1.

[113] Zimmerli W, Trampuz A, Ochsner PE. Prosthetic-joint infections[J]. N Engl J Med, 2004, 351(15): 1533－1544.

[114] Ilchmann T, Zimmerli W, Ochsner PE, et al. One-stage revision of infected hip arthroplasty: outcome of 39 consecutive hips[J]. Int Orthop, 2016, 40(5): 913－918.

[115] Oussedik SI, Dodd MB, Haddad FS. Outcomes of revision total hip replacement for infection after grading according to a standard protocol[J]. J Bone Joint Surg Br, 2010, 92(9): 1222－1226.

[116] Haddad FS, Sukeik M, Alazzawi S. Is single-stage revision according to a strict protocol effective in treatment of chronic knee arthroplasty infections[J]. Clin Orthop Relat Res, 2015, 473(1): 8－14.

[117] Abdelaziz H, Schroder M, Shum Tien C, et al. Resection of the proximal femur during one-stage revision for infected hip arthroplasty: risk factors and effectiveness[J]. Bone Joint J, 2021, 103B(11): 1678－1685.

[118] Lausmann C, Wollny A, Citak M, et al. Mid-term results of 1 stage revision total knee arthroplasty for periprosthetic joint infection with a sinus tract[J]. HSS J, 2024, 18: 228267.

[119] Gehrke T, Zahar A, Kendoff D. One-stage exchange: it all began here[J]. Bone Joint J, 2013, 95B(Suppl A): 77－83.

[120] Citak M, Friedenstab J, Abdelaziz H, et al. Risk factors for failure after 1-stage exchange total knee arthroplasty in the management of periprosthetic joint infection[J]. J Bone Joint Surg Am, 2019, 101(12): 1061－1069.

[121] Raut VV, Siney PD, Wroblewski BM. One-stage revision of infected total hip replacements with discharging sinuses [J]. J Bone Joint Surg Br, 1994, 76(5): 721－724.

[122] Zeller V, Lhotellier L, Marmor S, et al. One-stage exchange arthroplasty for chronic periprosthetic hip infection: results of a large prospective cohort study[J]. J Bone Joint Surg Am, 2014, 96(1): e1.

[123] Marmor S, Kerroumi Y, Meyssonnier V, et al. One-stage exchange arthroplasty for fistulizing periprosthetic joint infection of the hip: an effective strategy[J]. Front Med (Lausanne), 2020, 7: 540929.

[124] Dersch G, Winkler H. Periprosthetic joint infection (PJI)-results of one-stage revision with antibiotic-impregnated cancellous allograft bone-a retrospective cohort study[J]. Antibiotics, 2022, 11(3): 1－18.

[125] Mu W, Ji B, Cao L. Single-stage revision for chronic periprosthetic joint infection after knee and hip arthroplasties: indications and treatments[J]. Arthroplasty, 2023, 5(1): 11.

[126] Ji B, Li G, Zhang X, et al. Effective single-stage revision using intra-articular antibiotic infusion after multiple failed surgery for periprosthetic joint infection: a mean seven years' follow-up[J]. Bone Joint J, 2022, 104B(7): 867－874.

[127] Li Y, Zhang X, Guo X, et al. Effective treatment of single stage revision using intra-articular antibiotic infusion for polymicrobial periprosthetic joint infection[J]. J Arthroplasty, 2022, 37(1): 156－161.

[128] Li Y, Zhang X, Wulamu W, et al. One-stage revision using intra-articular carbapenem infusion effectively treats chronic periprosthetic joint infection caused by gram-negative organisms[J]. Bone Joint J, 2023, 105B(3): 284－293.

[129] Ji B, Li G, Zhang X, et al. Effective treatment of single-stage revision using intra-articular antibiotic infusion for culture-negative prosthetic joint infection[J]. Bone Joint J, 2020, 102B(3): 336－344.

[130] Pangaud C, Ollivier M, Argenson JN. Outcome of single-stage versus two-stage exchange for revision knee arthroplasty for chronic periprosthetic infection[J]. EFORT Open Rev, 2019, 4: 495－502.

[131] Pioger C, Marmor S, Bouché PA, et al. One-stage exchange strategy with extensive debridement for chronic periprosthetic joint infection following total knee arthroplasty is associated with a low relapse rate in non-selected patients [J]. Orthop Traumatol Surg Res, 2024, 104019.

[132] Pradhan TN, Viswanathan VK, Badge R, et al. Single-stage revision in the management of prosthetic joint infections after total knee arthroplasty—a review of current concepts [J]. J Clin Orthop Trauma, 2024, 52: 102431.

[133] Ohlmeier M, Alrustom F, Citak M, et al. The clinical outcome of different total knee arthroplasty designs in one-stage revision[J]. J Arthroplasty, 2022, 37: 359－366.

[134] Siddiqi A, Mahmoud Y, Forte SA, et al. One and a half-stage revision with prosthetic articulating spacer for definitive management of knee periprosthetic joint infection[J]. Arthroplast Today, 2023, 19: 100993.

[135] Ji B, Zhang X, Xu B, et al. Single-stage revision for chronic fungal periprosthetic joint infection: an average of 5 years of follow-up[J]. J Arthroplasty, 2017, 32: 2523－2530.

[136] Citak M, Akkaya M, Gehrke T. One-stage septic revision arthroplasty[M]. Springer Nature, 2024.

[137] Hantouly AT, Muthu S, Shahab M, et al. What are the indications for hinged implants in revision total knee arthroplasty[J]. J Arthroplasty, 2024.

[138] Klemt C, Tirumala V, Oganesyan R, et al. Single stage revision of the infected total knee arthroplasty is associated with improved functional outcomes: a propensity score—matched cohort study[J]. J Arthroplasty, 2021, 36: 298－304.

[139] Matar HE, Bloch BV, Snape SE, et al. Outcomes of single- and two-stage revision total knee arthroplasty for chronic periprosthetic joint infection[J]. Bone Joint J, 2021, 103B: 1373－1379.

[140] Wignadasan W, Ibrahim M, Haddad FS. One- or two-stage

reimplantation for infected total knee prosthesis[J]. Orthop Traumatol Surg Res, 2023, 109: 103453.

[141] van den Kieboom J, Tirumala V, Box H, et al. One-stage revision is as effective as two-stage revision for chronic culture-negative periprosthetic joint infection after total hip and knee arthroplasty: a retrospective cohort study[J]. Bone Joint J, 2021, 103B: 515-521.

[142] Tuecking LR, Silligmann J, Savov P, et al. Detailed revision risk analysis after single- vs. two-stage revision total knee arthroplasty in periprosthetic joint infection: a retrospective tertiary center analysis[J]. Antibiotics, 2021, 10(10): 1177.

[143] Bosco F, Cacciola G, Giustra, et al. Characterizing recurrent infections after one-stage revision for periprosthetic joint infection of the knee: a systematic review of the literature[J]. Eur J Orthop Surg Traumatol, 2023, 33: 2703-2715.

[144] Buechel FF. The infected total knee arthroplasty: just when you thought it was over[J]. J Arthroplasty, 2004, 19(Suppl 1): 51-55.

[145] Chieffo G, Corsia S, Rougereau G, et al. Six week antibiotic therapy after one-stage replacement arthroplasty for hip and knee periprosthetic joint infection[J]. Med Mal Infect, 2020, 50(7): 567-574.

[146] Darley ES, Bannister GC, Blom AW, et al. Role of early intravenous to oral antibiotic switch therapy in the management of prosthetic hip infection treated with one- or two-stage replacement[J]. J Antimicrob Chemother, 2011, 66(10): 2405-2408.

[147] Dubée V, Zeller V, Lhotellier L, et al. Continuous high-dose vancomycin combination therapy for methicillin-resistant staphylococcal prosthetic hip infection: a prospective cohort study[J]. Clin Microbiol Infect, 2013, 19(2): E98-E105.

[148] Gehrke T, Alijanipour P, Parvizi J. The management of an infected total knee arthroplasty[J]. Bone Joint J, 2015, 97B(Suppl A): 20-29.

[149] George DA, Haddad FS. One-stage exchange arthroplasty: a surgical technique update[J]. J Arthroplasty, 2017, 32(Suppl 9): S59-S62.

[150] Hansen E, Tetreault M, Zmistowski B, et al. Outcome of one-stage cementless exchange for acute postoperative periprosthetic hip infection[J]. Clin Orthop Relat Res, 2013, 471(10): 3214-3222.

[151] Hong CS, Black CS, Ryan SP, et al. Extended oral antibiotics and infection prophylaxis after a primary or revision total knee arthroplasty[J]. J Knee Surg, 2020, 33(2): 111-118.

[152] Ilchmann T, Zimmerli W, Ochsner PE, et al. One-stage revision of infected hip arthroplasty: outcome of 39 consecutive hips[J]. Int Orthop, 2016, 40(5): 913-918.

[153] Jämsen E, Stogiannidis I, Malmivaara A, et al. Outcome of prosthesis exchange for infected knee arthroplasty: the effect of treatment approach[J]. Acta Orthop, 2009, 80(1): 67-77.

[154] Jenny JY, Barbe B, Gaudias J, et al. High infection control rate and function after routine one-stage exchange for chronically infected TKA[J]. Clin Orthop Relat Res, 2013, 471(1): 238-243.

[155] Jenny JY, Lengert R, Diesinger Y, et al. Routine one-stage exchange for chronic infection after total hip replacement[J]. Int Orthop, 2014, 38(12): 2477-2481.

[156] Ji B, Wahafu T, Li G, et al. Single-stage treatment of chronically infected total hip arthroplasty with cementless reconstruction: results in 126 patients with broad inclusion criteria[J]. Bone Joint J, 2019, 101B(4): 396-402.

[157] Ji B, Li G, Zhang X, et al. Effective treatment of single-stage revision using intra-articular antibiotic infusion for culture-negative prosthetic joint infection[J]. Bone Joint J, 2020, 102B(3): 336-344.

[158] Kendoff D, Gehrke T. Surgical management of periprosthetic joint infection: one stage exchange[J]. J Knee Surg, 2014, 27(4): 273-278.

[159] Klouche S, Leonard P, Zeller V, et al. Infected total hip arthroplasty revision: one- or two-stage procedure[J]. Orthop Traumatol Surg Res, 2012, 98(2): 144-150.

[160] Ohlmeier M, Filitarin S, Delgado G, et al. Improved treatment strategies can result in better outcomes following one-stage exchange surgery for MRSA periprosthetic joint infection[J]. J Med Microbiol, 2020, 69(8): 1100-1104.

[161] Pradhan TN, Viswanathan VK, Badge R, et al. Single-stage revision in the management of prosthetic joint infections after total knee arthroplasty—a review of current concepts[J]. J Clin Orthop Trauma, 2024, 52: 102431.

[162] Razii N, Clutton JM, Kakar R, et al. Single-stage revision for the infected total knee arthroplasty: the cardiff experience[J]. Bone Jt Open, 2021, 2(5): 305-313.

[163] Riemer K, Lange J. Early periprosthetic hip joint infection managed by cementless one-stage revision—a case series[J]. J Bone Jt Infect, 2022, 7(1): 43-50.

[164] Rudelli S, Uip D, Honda E, et al. One-stage revision of infected total hip arthroplasty with bone graft[J]. J Arthroplasty, 2008, 23(8): 1165-1177.

[165] Sandiford NA, McHale A, Citak M, et al. What is the optimal duration of intravenous antibiotics following single-stage revision total hip arthroplasty for prosthetic joint infection? a systematic review[J]. Hip Int, 2021, 31(3): 286-294.

[166] Singer J, Merz A, Frommelt L, et al. High rate of infection control with one-stage revision of septic knee prostheses excluding MRSA and MRSE[J]. Clin Orthop Relat Res, 2012, 470(5): 1461-1471.

[167] Suliman J, Warda H, Samaan M. Review of recent

advances in the diagnosis and management of periprosthetic joint infection after total knee arthroplasty part 2: single-stage or two-stage surgical technique[J]. J Orthop Surg Res, 2024, 19(1): 643.

[168] Pioger C, Marmor S, Bouché PA, et al. One-stage exchange strategy with extensive debridement for chronic periprosthetic joint infection following total knee arthroplasty is associated with a low relapse rate in non-selected patients: a prospective single-center analysis[J]. Orthop Traumatol Surg Res, 2024, 104019.

[169] Wang HY, Zhang R, Luo ZY, et al. One stage arthroplasty or revision for seronegative infections in hip and knee[J]. Orthop Surg, 2020, 12(1): 38-49.

[170] Yoo JJ, Kwon YS, Koo KH, et al. One-stage cementless revision arthroplasty for infected hip replacements[J]. Int Orthop, 2009, 33(5): 1195-1201.

[171] Zahar A, Gehrke TA. One-stage revision for infected total hip arthroplasty[J]. Orthop Clin North Am, 2016, 47(1): 11-18.

[172] Zahar A, Webb J, Gehrke T, et al. One-stage exchange for prosthetic joint infection of the hip[J]. Hip Int, 2015, 25(4): 301-307.

[173] Zeller V, Lhotellier L, Marmor S, et al. One-stage exchange arthroplasty for chronic periprosthetic hip infection: results of a large prospective cohort study[J]. J Bone Joint Surg Am, 2014, 96(1): e1.

[174] Bernard L, Arvieux C, Brunschweiler B, et al. Antibiotic therapy for 6 or 12 weeks for prosthetic joint infection[J]. N Engl J Med, 2020, 383: 1405-1414.

[175] Bori G, Navarro G, Morata L, et al. Preliminary results after changing from two-stage to one-stage revision arthroplasty protocol using cementless arthroplasty for chronic infected hip replacements[J]. J Arthroplasty, 2018, 33: 109-114.

[176] Scarborough M, Li HK, Rombach I, et al. Oral versus intravenous antibiotics for bone and joint infections: the OVIVA non-inferiority RCT[J]. Health Technol Assess, 2019, 23(38): 1-92.

二期翻修术

44

Abhay Elhence，Christoph Böhler，Frank Kolhoff，Andrew Fraval，Rajeev K. Sharma，Katherine Belden，Vinay K. Aggarwal，Derek Amanatullah，Tiziana Ascione，Bülent Atilla，Svetlana A. Bozhkova，Armen Daniliyants，Federico De Meo，Jose Luis Del Pozo，Lopreite Fernando，Bernd Fink，Elizabeth Gancher，Daniel Gould，Michael W. Henry，Bryan Hess，Ashraf Jamal，Jason M. Jennings，Jay Lieberman，Ramneek Mahajan，Dominic Meek，Oscar Murillo，Valeri Murylev，Michael Neufeld，Anders Odgaard，Martin Pietsch，James Powell，Jakrapun Pupaibool，Ashok Rajgopal，Rajesh Kumar Rajnish，Rostagno Roberto，Poorani Sekar，Jong-Keun Seon，Jay D. Shah，Jennifer Straub，Darko Talevski，Daniel H. Taupin，Darren Tay，Udit Vinayak，Koji Yamada，Bernadette Young

问题 1：假体周围关节感染患者接受二期翻修术时，可采用哪些指标判断最佳再植入时机？

Abhay Elhence，Rajesh Kumar Rajnish，Tiziana Ascione，Rostagno Roberto，Jay D Shah，Ashraf Jamal，Federico De Meo，Ramneek Mahajan，Lopreite Fernando

【回答/建议】 现有血清和滑液检测不能单独用于确定最佳再植入时机。提示感染消退的临床体征，结合血清和滑液指标的下降趋势，可辅助判断再植入时机。近期评分系统整合血清 D－二聚体、滑液白细胞计数及多形核中性粒细胞百分比，并结合创面愈合情况及红细胞沉降率（ESR）、C 反应蛋白（CRP）下降趋势，可用于评估再植入后持续感染或再感染风险。

【证据等级】 Ⅲ级。

【代表投票】 同意 90.0%；不同意 8.0%；弃权 2.0%（完全共识：意见一致）。

依　据

髋/膝关节置换术后的假体周围关节感染（PJI）发生率为 1%～2%[1,2]。二期翻修术是治疗慢性 PJI 的常用选择。尽管治疗手段有所进步，但报道的再感染率仍然相对较高[3]。二期翻修术中的一个关键问题在于，如何确定再植入的最佳时机。尽管血清学和关节液标志物在 PJI 诊断中具有重要作用，但在判断感染是否持续存在以及指导再植入时机方面，其表现并不理想[4]。

本系统综述总结了相关研究的主要发现，重点关注多种生物标志物的诊断准确度、敏感度、特异度及其临床应用价值，包括白细胞酯酶、α－防御素－1、D－二聚体、CRP、ESR、关节液分析，以及旋转血栓弹力测定（rotational thromboelastometry，ROTEM）、血栓弹力图（thromboelastography，TEG）、白细胞介素－6（IL-6）、二代测序（NGS）和冰冻切片分析等先进诊断技术。

1. 白细胞酯酶

Logoluso 等[5]评估了白细胞酯酶试纸条检测作为持续感染潜在诊断标志物的价值，并将其与 CRP 和 ESR 进行了比较。结果显示，白细胞酯酶检测的敏感度为 82%，特异度为 99%，曲线下面积（AUC）为 0.904 4，优于 CRP（AUC = 0.841 6）和 ESR（AUC = 0.749 3）。因此，作者认为，白细胞酯酶检测因其操作简 便且具有成本效益，是指导再植入决策有价值的工具。相反，Kheir 等[6]发现白细胞酯酶检测的敏感度较低（26.3%），但特异度很高（100%）。虽然白细胞酯酶阳性结果与持续感染高度相关，但其低敏感度限制了其作为单一检测手段的应用。白细胞酯酶检测阳性患者再植入后的失败率更高（25.3%）。因此，白细胞酯酶更适合作为一种辅助检测手段，其作为单独检测方法的临床

价值仍不确定。

2. 滑液α-防御素-1

Carender等[7]在一项回顾性研究中,评估了α-防御素在52例接受二期翻修术并植入抗菌药物负载骨水泥间隔体的PJI患者中的诊断效能。尽管α-防御素检测具有较高的特异度(96%),但其敏感度极低(0),未能识别持续感染,尽管其阴性预测值(NPV)为85%。作者认为,α-防御素检测在判断再植入时机方面并不优于常用的诊断方法,如关节液分析或血清学标志物。类似地,Bielefeld等[8]在一项包含20例患者的前瞻性研究中发现,α-防御素检测在1年随访时无法区分无感染与再感染,这削弱了其诊断价值。

3. 纤维蛋白原和D-二聚体

Ackmann等[9]研究发现,在行PJI二期翻修第一期与第二期手术之间,患者CRP和IL-6水平均显著下降,而D-二聚体变化无统一规律;有50%的患者在一期清创术后至二期假体植入术前,D-二聚体数值出现升高。该结果说明,仅依靠D-二聚体无法准确预判二期翻修间隔期内是否存在持续感染。

Ascione团队[4,10]分别于2021、2024年发表研究称,血清D-二聚体>1 110 ng/mL对预判二期假体再植入术后PJI复发具备中等诊断效能。该指标单独检测时敏感度为74%、特异度为61%,诊断效能一般;但将D-二聚体与关节滑液指标[(滑液白细胞计数、滑液中性粒细胞百分比(PMN%)]联合检测,可显著提升诊断准确度。该研究团队构建一套综合评分系统,适用人群为临床活动性感染症状已缓解、CRP和ESR回落至正常范围或呈持续下降趋势的患者,各项指标赋值标准如下:① D-二聚体>1 110 ng/mL,计1.5分;②关节滑液白细胞计数>934个/mL,计2分;③关节滑液PMN%>52%,计2分。研究结果显示,术前总分>2分的患者,术后感染复发率高达58%,显著高于总分≤2分的患者。

其他研究对D-二聚体在诊断PJI及评估感染消退方面的效用提出了质疑。Wu等[11]报道称D-二聚体具有良好的诊断性能(AUC=0.728),但其效果不如纤维蛋白原、CRP和ESR。同样,Xu等[12]报告其诊断性能与CRP、ESR和纤维蛋白原相比较差(AUC=0.669)。Tarabichi等[13]指出,D-二聚体在诊断持续感染方面优于CRP和ESR,其截断值为1 604 ng/mL,可预测再植入后的治疗失败。尽管其特异度较高(92.6%),但敏感度仍不理想(51.5%)。2021年,Pannu等[14]报告D-二聚体对二期翻修术再植入阶段的PJI的诊断准确度较差,质疑其独立诊断作用。然而,ESR与CRP结合则有助于确认诊断。Pannu等[15]在2022年报告了再植入前D-二聚体水平的矛盾性升高,这使其解释复杂化,因为其他标志物(ESR和CRP)水平下降。

Sahin等[16]研究发现,与一期或无菌翻修相比,二期感染性翻修患者的血清D-二聚体水平显著升高。虽然D-二聚体有助于诊断PJI,但无法用于 确定再植入时机。

Shahi等[17]报告了PJI中D-二聚体水平升高,并提出了850 ng/mL作为诊断PJI的最佳截断值。使用该阈值诊断PJI时,D-二聚体显示出更好的敏感度和特异度,并提示D-二聚体可用于预测持续性感染。Shao等[18]评估了CRP、ESR、D-二聚体和纤维蛋白原水平在二期翻修术再植入阶段的PJI中的诊断效能,确定了D-二聚体的最佳截断值为1 740 ng/mL,纤维蛋白原的最佳截断值为365.6 mg/dL。除ESR诊断敏感度为63.6%外,其余各项检测指标诊断敏感度均为72.7%;CRP与纤维蛋白原均可有效预判感染状态。Xu等[19]研究证实,纤维蛋白原的诊断效能(AUC=0.773)优于D-二聚体(AUC=0.565);以3.61 g/L作为阈值时,纤维蛋白原检测敏感度可达87.5%,NPV高达98.3%。上述结果提示纤维蛋白原是极具潜力的感染标志物,但仍需更多临床研究进一步验证其临床价值。

4. 滑液分析

滑液分析(包括白细胞计数和PMN%)在二期翻修术中诊断PJI至关重要。Zmistowski等[20]的研究显示,PMN%升高(>62%)和白细胞计数升高(超过640个/mL)与持续感染显著相关。然而,这些标志物的敏感度较低(PMN%为63%,白细胞计数为54.5%),限制了其诊断准确性。

Li等[21]在186例患者中比较滑液CRP与血清CRP时发现,滑液CRP(AUC=0.93)对感染复发的预测价值优于血清CRP(AUC=0.80)。以8.89 mg/L为截断值时,滑液CRP表现出高敏感度(77.8%)和高特异度(89.2%),表明其对PJI的诊断准确度更高。

Seetharam等[22]评估了249例患者,发现滑液PMN绝对计数和白细胞计数对全膝关节成形术具有最高的诊断准确度,而血清CRP和滑液PMN%对全髋关节成形术更为有效,这凸显了滑液标志物在再植入时机选择上的优越准确性。

5. 旋转血栓弹力测定与血栓弹力图

ROTEM和TEG作为辅助诊断工具,在PJI诊疗中的应用愈发受到关注。Tsantes等[23]研究发现,ROTEM的纤维蛋白原最大振幅对持续性感染具备诊

断价值，诊断敏感度为 100%、特异度为 73.4%。Yuan 等[24]的研究显示，TEG 最大振幅的 AUC 达 0.895，敏感度与特异度表现良好，与 ESR 等炎症指标联合检测时诊断效果更佳。Qiao 等[25]的研究也佐证了上述结论：TEG 联合 CRP、ESR 可精准判断残留持续感染，辅助指导二期假体再植入时机，但仍需更多临床研究进一步验证。

6. IL-6

Hoell 等[26]研究发现，存在持续性 PJI 的患者 IL-6 水平显著升高，均值为 17 pg/mL，无残留感染患者仅 3 pg/mL；以 IL-6≥13 pg/mL 作为阈值时，二期假体再植入术前该指标的阳性预测值（PPV）高达 90.9%。但 Krueger 等[27]提出，相较于其他炎症标志物，IL-6 仅具备中等特异度，且敏感度偏低。Qu 等[28]也表示，单一依靠 IL-6 无法有效区分患者是否存在持续性残留感染。综上，IL-6 联合其他血清学指标可提升整体诊断准确度，但单独使用该指标的临床价值有限。

7. NGS

Kildow 等[29]在 57 例患者中评估了 NGS 在持续性 PJI 诊断中的价值，并将其与细菌培养结果及肌肉骨骼感染学会（MSIS）诊断标准进行比较。结果显示，NGS 与培养结果的一致性较低（$\kappa = 0.27$），与 MSIS 标准的一致性为中等（$\kappa = 0.42$）。尽管如此，其整体诊断准确性仍有限，尚不足以替代传统方法。尚需进一步研究以验证 NGS 在 PJI 诊断和治疗中的作用。

8. 冰冻切片分析

现有研究分析了冰冻切片对二期再植入时持续感染的预测价值。George 等[30]发现，冰冻切片具有较高的特异度（94%），但敏感度较低（50%），因此更适用于确认感染而非排除感染。Fu 等[31]观察到，当冰冻切片显示 5 个以上多形核中性粒细胞/高倍视野（PMN/HPF）时，其敏感度（90%）和特异度（83.1%）均高于 CRP 和 ESR。Xu 等[32]将冰冻切片中＞5 个 PMNs/HPF 和＞10 个 PMNs/HPF 的结果与 ESR、CRP 联合分析，获得中等的诊断效能（AUC 分别为 0.709 和 0.697）。尽管冰冻切片具有较高的特异度，但其有限的敏感度提示需与其他诊断工具联合应用。Qiao 等[33]发现，冰冻切片阳性与再植入失败风险增加相关；而 Kilicarslan 等[34]则指出，在炎症指标不明确的情况下，冰冻切片的敏感度较低（术中与复查分别为 25%和 45.5%）。

9. 阳性培养

Akgun 等[35]研究发现，再植入时培养阳性会增加失败风险（29.6% *vs.* 14.7%）；而 Tan 等的研究[36]报道，尽管移植物与再植体之间存在细菌差异，阳性培养仍使再感染风险增加 1 倍。然而，Puhto 等[37]未发现显著的结局差异，成功率为 94.4%，提示除培养阳性外还需考虑其他因素。

10. CRP 和 ESR

ESR 和 CRP 在 PJI 二期翻修术中的诊断价值仍存在争议。多项研究指出，这 2 项指标在预测持续性感染方面的诊断性能有限。Xu 等[32]和 Johnson 等[38]均报告其诊断效能较差，其中 Johnson 等[38]报道 ESR 和 CRP 的 AUC 值分别仅为 0.47 和 0.57。Klemt 等[39]发现，再植入前 ESR 和 CRP 水平升高与更高的再感染率相关。Ghanem 等[40]和 Seetharam 等[22]提出，当 ESR 和 CRP 与滑液指标（如滑液白细胞计数或 PMN 绝对计数）联合使用时，可辅助临床决策。然而，Stambough 等[41]和 Benda 等[42]发现，这些指标随时间的变化并不能可靠预测持续性感染。Li 等[21]指出，滑液 CRP 在 PJI 诊断中可能比血清 CRP 更可靠。Oe 等[43]在两期及多期髋关节翻修中使用 CRP 指导手术时机，获得了 85%的 10 年生存率和 97%的感染控制率；其研究显示，2～3 周内 CRP 比值＞4.0 预示治疗失败，进一步表明 ESR 和 CRP 在 PJI 管理中的作用仅为有限的辅助指标。

11. 球蛋白相关标志物

Shang 等[44]研究了与球蛋白相关的炎症指标，发现将血小板相关指标与传统炎症指标（ESR 和 CRP）相结合，可提高 PJI 的诊断准确度。球蛋白相关指标的诊断价值与 ESR 和 CRP 相当，提示多指标联合检测是一种更为可靠的 PJI 诊断策略。

12. 再植入时机

再植入延迟会增加治疗失败和再感染风险。Vielgut 等[45]建议二期手术在 4～11 周内进行可获得最佳疗效，其中 90%的患者保持无感染状态。Fu 等[31]发现，在 12～16 周内完成再植入的失败率最低，而超过 16 周则失败风险增加。Borsinger 等[46]和 Rezaie 等[47]分别指出，再植入延迟超过 18 周和 26 周会显著提高失败率。Puetzler 等[48]亦报告，再植入超过 94 天后再感染风险明显增加。

结　论

持续性感染的诊断应基于多种生物标志物的综合评估。白细胞酯酶试验具有较高的特异度，但敏感度不稳定，因此更适合作为辅助指标，而非单独的主要诊断工具。α-防御素检测因敏感度较低，其临床应用价值有限。单独使用血浆 D-二聚体的诊断可靠性存在较大变

异。ROTEM 和 TEG 在与其他生物标志物联合应用时可提高诊断性能,但其作为辅助工具的诊断价值仍需进一步验证。IL-6 和 NGS 在部分研究中显示出一定效能,但其诊断一致性仍不充分。冰冻切片在预测持续性感染方面具有较高的特异度,但关于其指导再植入时机的数据仍然有限。血清学指标的联合应用在指导再植入决策方面更为可靠;在临床愈合良好、ESR 和 CRP 水平下降的背景下,将 D-二聚体与滑液白细胞计数及滑液 PMN%相结合并构建评分体系,可较为合理地预测持续性感染的风险。

问题 2:诊断假体周围关节感染所采用的血清和滑液检测阈值,是否同样适用于再植入阶段?

Christoph Böhler, Jennifer Straub, Derek Amanatullah, Tiziana Ascione, Bernd Fink, Jason M Jennings, Jay Lieberman, Valeri Murylev, James Powell, Jong-Keun Seon

【回答/建议】 否。基于有限数据,诊断 PJI 所采用的血清和滑液检测阈值,不应用于判断二期翻修术再植入时感染是否仍然存在。

【证据等级】 弱。

【代表投票】 同意 93%,不同意 5%,弃权 2%(完全共识:意见一致)。

依　据

二期翻修术被广泛认为是治疗慢性 PJI 患者的首选手术策略,据报道成功率可达 90%[49]。然而,不同研究对再植入时持续 PJI 的评估存在显著异质性。

共有 4 项回顾性研究[50-53]在再植入阶段评估了传统的血清 CRP 阈值(1 mg/dL),并将其与术中微生物学结果、PJI 复发情况或德尔菲标准进行对照。这些研究报告的敏感度为 17%～67%,特异度为 40%～82%。此外,多项研究尝试探索再植入阶段血清 CRP 的阈值,所报道的最佳截断值范围为 0.33～5.2 mg/dL。其中,采用 CRP>1 mg/dL 作为阈值的研究[54-69]呈现特异度升高的趋势,提示该指标在再植入阶段可能更适合作为"确诊"检测工具。

以假体再植入时血清 ESR 30 mm/h 这一常规阈值为评估标准时,Lindsay 等[51]以假体再植入术后感染复发为观察终点,对 21 例患者开展研究,得出该阈值诊断灵敏度为 75%、特异度为 100%。但 Pannu 等[52]纳入 44 例患者开展回顾性研究,以德尔菲标准作为对照,得出灵敏度仅为 30%、特异度为 67%;Ghanem 等[50]则对 109 例膝关节患者回顾性应用该既定阈值,结果显示灵敏度为 65%、特异度为 32.4%。另有 10 项研究[54,57-63,69,70]依据不同观察终点确定了血清 ESR 的最佳截断值,范围为 29 mm/h(灵敏度 64%,特异度 88%)[62]至 102 mm/h(灵敏度 29%,特异度 89%)[63],整体提示假体再植入阶段宜选用更高的 ESR 截断值。

现有纳入的所有研究均未单独验证 D-二聚体 860 ng/mL 这一常规阈值;各研究得出的最佳截断值区间为 600～3 070 ng/mL,灵敏度与特异度未见统一变化规律,因此该指标在假体再植入术中的诊断价值尚不明确[52,58,61,62,71-74]。

关于滑液白细胞,尚无研究直接验证现行公认截断值;其中 6 项研究得出的阈值均低于 3 000 个/μL 的标准阈值,这类研究大多以术中培养结果作为感染判定终点[56,57,59,60,63,75-79]。10 项相关研究中有 7 项报道的阈值低于初次诊断现行标准,数值区间为 640 个/μL[60]至 2 733 个/μL[77],各研究诊断效能差异较大。此外,Boelch 等[78]纳入 94 例膝关节翻修患者分别以中性粒细胞组织学检测、术中组织培养为对照标准,得出的滑液白细胞阈值存在明显差异:对应 PMN 组织学标准的截断值为 3 250 个/μL,对应术中组织培养标准则为 4 450 个/μL。

与滑液白细胞指标类似,现有文献中各项研究参照不同结局指标得出的滑液 PMN%最佳阈值,均低于公认的>80% 判定界值。该结果提示,假体再植入阶段或需下调此项指标诊断阈值[57,59,60,63,73,75,77,79]。各研究截断值区间跨度为 52%～79%:Ascione 等[79]研究得出阈值为 52%(灵敏度 82%,特异度 78%),Kusuma 等[57]报道阈值为 79%(灵敏度 78%,特异度 82%),整体均具备良好诊断效能。但受各研究结局指标异质性影响,目前尚无法形成统一、明确的推荐阈值。

在对关节液抽吸培养结果的评估中,大多数研究将

单份培养阳性视为阳性结果，并通常与术中微生物学、组织学或 MSIS 标准进行对照。所有研究[56,75,76,78,80-83]中，该方法的特异度始终明显高于敏感度，特异度范围为 85%～100%，提示只要存在至少 1 份阳性培养样本，其作为再植入阶段“确诊”检测工具具有潜在价值。

Li 等[67]近期开展了一项研究，首次以前瞻性方式评估了再植入阶段关节液 CRP 的诊断价值。该研究在以新发窦道感染或培养阳性作为结局指标时，采用 0.89 mg/dL 作为阈值，获得了 78%的敏感度和 89%的特异度。然而，目前仍需更多证据以支持该阈值优于既往报道的 0.68 mg/ dL[84]。

共有 3 项研究评估了白细胞酯酶试纸在再植入阶段的诊断价值，均按照现行 MSIS 标准将＞“＋”判定为阳性[84]。在以前瞻性方式、以德尔菲共识定义的 1 年内治疗失败为结局指标的研究中，Bielefeld 等[65]发现 18 例患者的白细胞酯酶检测结果均为阴性，对应的敏感度为 0，特异度为 100%。Kheir 等[70]在一项回顾性研究中采用相同阈值和结局指标，在 77 例患者、平均随访近 2 年的情况下，报告白细胞酯酶的敏感度为 26%，特异度为 100%。第 3 项由 Logoluso 等[66]开展的研究则显示，在以再植入时 MSIS 标准或随访 ≥16 个月内 PJI 复发作为对照时，白细胞酯酶试纸的敏感度高达 82%，特异度为 99%。尽管上述研究提示既往建立的白细胞酯酶阈值在再植入阶段可能具有一定合理性，但仍需进一步研究以验证其可靠性并优化诊断准确性。

关于滑液 α-防御素，与（修订后的）2018 年 MSIS 标准在再植入时的对比存在分歧证据：Stone 等[85]报告了 71%的敏感度，而 Owens 等[86]发现敏感度为 0，但两项研究均显示出近乎完美的特异度。当评估至少 1 年后的失败情况时，3 项将滑液 α-防御素与德尔菲共识进行比较的研究[65,87,88]显示，敏感度极低但特异度近乎 100%。因此，基于现有证据，其在再植入时的临床效用无法得到支持。

Sabater-Martos 等[89]近期发表的一项系统综述与荟萃分析纳入 24 项研究，分析假体再植入术中微生物培养阳性与后续手术失败的关联。各研究术中送检标本数量为 1～8 份；绝大多数研究参照 2018 年 MSIS 标准术后相关条款，将任意 1 份标本培养阳性判定为假体再植入时感染阳性。无论术前停用抗菌药物组（抗菌药物空白期组，$OR = 4.8$）还是未停用抗菌药物组（$OR = 2.2$），术中培养阳性患者的整体手术失败风险均显著升高。但目前仍缺乏专门探究术中最优送检标本份数的对照研究，相关证据尚不充分。

Feldman 标准（≥5 个 PMNs/HPF）目前被 MSIS 和欧洲 骨与关节感染学会（EBJIS）标准用作术中组织学检查的标准[84,90]。使用该标准时，Bori 等[91]与作为“金标准”的术中微生物学阳性结果相比，显示出 29%的敏感度和 100%的特异度。另一种方法是应用 Athanasou 标准（平均≥1 个 PMNs/HPF，共 10 个 HPFs），在同一队列中显示出敏感度增加（71%）而特异度降低（64%）。另有 2 项研究也发现，与感染复发相比，Feldman 标准的敏感度较低（0～38%）而特异性较高（83%～91%）[92,93]。George 等[94]认为，若术中冰冻切片在≥3 个 HPFs 中可见≥5 个 PMNs，则视为阳性，与 MSIS 标准相比，再植入时的敏感度为 59%，特异度为 94%。此外，Straub 等[95]设定截断值为每 10 个 HPFs≥23 PMNs，将治疗失败定义为 MSIS 分级标准 3B 或 3D 级，得出敏感度为 29%，特异度为 76%。总体而言，没有一个截断值能完全适用，之前的截断值主要用于确诊感染。

Nelson 等[96]的研究显示，超声处理结果的敏感度为 82%，特异度为 50%，患者在重新植入前平均无抗菌药物使用时间达 7 周。若仅将菌落形成单位超过 20 个的超声检测结果视为阳性，敏感度降至 63%，特异度则提升至 78%。Sorli 等[97]的另一项研究对 55 例患者采用至少 5 个菌落形成单位的检测阈值，但未报告敏感度与特异度数据。类似地，Bereza 等[80]的研究也采用了相同标准评估超声处理结果，但未报告菌落形成单位的阈值及敏感度与特异度。

因此，由于各研究在诊断性能方面存在显著差异，且缺乏统一的标准化流程，在假体取出阶段建立的阈值并不能在再植入阶段得到充分支持[98]。在二期翻修术中，用于诊断 PJI 的既定血清学和关节液检测阈值在再植入阶段的整体诊断表现明显下降。尽管某些阈值（如 CRP、ESR 或关节液白细胞计数）可能在一定程度上提供参考信息，但其在不同研究中的敏感度和特异度表现不一致。即便部分既往建立的阈值在“确诊感染”方面显示出潜在价值，其临床相关性仍因研究方案、抗菌药物管理策略及结局指标缺乏标准化而显著受限，使得难以推荐明确、统一的截断值。

问题 3：采用二期翻修术治疗植入物相关感染时，两期之间的最佳抗菌疗程是多久？

Frank Kolhoff，Koji Yamada，Armen Daniliyants，Daniel H. Taupin，Svetlana A. Bozhkova，Oscar Murillo，Martin Pietsch，Ashok Rajgopal，Vinay K. Aggarwal

【回答/建议】 尚不明确。目前尚无充分证据明确二期翻修术治疗 PJI 时，两期手术之间的最佳抗菌药物疗程。

【证据等级】 有限。

【代表投票】 同意 73%，不同意 19%，弃权 8%(中等共识：明显多数支持)。

依　据

现有指南推荐的疗程为 4～12 周，其中 6 周是抗菌治疗最常用的时长。为解决上述问题，采用医学主题词(MeSH 术语)对文献进行了全面系统综述。本研究遵循系统评价和荟萃分析的首选报告项目(PRISMA)方案，以评估 TKA/THA 中 PJI 二期翻修第一期与第二期手术之间抗菌治疗的最佳时长。经去重处理后，1 620 条记录可用于标题和摘要筛选，其中 104 条进入全文审查。所有单臂观察性研究均因高偏倚风险和低质量证据被排除。最终纳入一项随机对照研究和 4 项回顾性研究[101-105]，这些研究直接比较了不同抗菌药物疗程及其对最终随访成功率的影响。偏倚风险评估采用 Cochrane 偏倚风险工具 2.0 版及非随机干预研究的偏倚风险评估工具(表 44－1)。

表 44－1　Cochrane 偏倚风险 2 和非随机干预研究偏倚风险评估结果

作者(发表年份)	随机化过程产生的偏倚	偏离预期干预导致的偏倚	因结局数据缺失导致的偏倚	结局测量偏倚	报告结果选择中的偏倚	总体偏倚风险
Bernard 等(2021)	低 －集中式计算机生成随机化 －可比较的基线特征	低 －开放标签设计由盲法委员会评估的结果未报告方案偏离	低 －随访丢失率极低 －经敏感度分析处理	低 －所使用的结局指标定义 －由盲法临床专家采用客观标准评估的再感染	低 －预定义的方案与报告结局 －未检测到选择性报告	低

作者(发表年份)	混杂因素导致的偏倚	受试者选择偏倚	干预措施分类中的偏倚	偏离预期干预导致的偏倚	结局数据缺失导致的偏倚	结局测量偏倚	报告结果选择偏倚	总体偏倚风险
Ma 等 (2020)	严重	严重	低	严重	低	中度	中度	严重
Hsieh 等(2009)	严重	严重	低	低	中度	中度	中度	严重
El Helou (2011)	中度	中度	低	低	低	低	低	中度
Mittal 等(2007)	严重	严重	中度	严重	中度	中度	中度	严重

Bernard 等[101]在唯一的一项随机对照试验(RCT)中，将 325 例髋或膝 PJI 患者分配至 6 周或 12 周抗菌治疗组，均先接受 1～2 周静脉治疗，随后改为口服给药。对其中 40 例(6 周组)和 41 例(12 周组)接受二期翻修术的患者进行亚组分析显示，在治疗后 2 年内，两组再感染风险差异无统计学意义(风险差为 10.1，95% *CI*：3.1～23.3)，且研究总体偏倚风险较低。6 周组中有 6/40(15.0%)发生再感染，而 12 周组为 2/41(4.9%)。

与此同时，Ma 等[102]的研究回顾了 64 例 THA 后 PJI 病例，比较了≤1 周的全身抗菌治疗($n=21$)与 4～6 周治疗方案($n=43$)的差异，后者在第一阶段与第二阶段之间采用静脉注射后口服抗菌药物治疗模式。平均随访时间为 75 个月(24～133 个月)。经校正后，短程治疗组的再感染 $OR=0.051$(95% *CI*：0.002～1.122，$P=$

0.059)，但存在严重偏倚风险。此外，5 年假体存活率(定义为无翻修或长期抗菌药物使用)在短程组为 85.2%，而长程组为 74.0%，但差异未达到统计学意义($P=0.317$)。

同样地，Hsieh 等[103]评估了 99 例 THA 后 PJI 病例，回顾性比较了静脉抗菌药物疗程 1 周组与 4～6 周组的两期翻修术成功率，平均随访时间为 43 个月(24～60 个月)。同样，1 周组(89%，47/53)与 4～6 周组(91%，42/46)的总体成功率无统计学差异($P=0.67$)，存在严重偏倚风险。

El Helou 等[104]比较了静脉抗菌治疗 4 周组和 6 周组的疗效，共纳入 208 例 PJI 病例(其中 THA 99 例，TKA 109 例)。通过采用倾向评分校正的 Cox 比例风险模型分析，研究者发现两组治疗失败率无显著差异($HR=1.4$，95% CI：0.7～2.7，$P=0.31$，存在中度偏倚风险)。但需注意，由于未控制所有混杂因素(如致病菌种类)，且所有耐甲氧西林金黄色葡萄球菌(MRSA)感染均被归入 6 周组，因此该研究结果应谨慎解读。

Mittal 等[105]观察了 37 例由 MRSA 或 MRSE 引起的 TKA 后 PJI，根据抗菌药物静脉治疗持续时间将其回顾性分为两组：<42 天组和≥42 天组。在平均 51 个月(24～111 个月)的随访期间，<42 天组感染控制成功率为 86.7%(13/15)，而≥42 天组为 90.9%(20/22)。然而，当将成功定义为无感染(包括由新微生物引起的感染)且随访期间未使用长期抗菌药物时，<42 天组的成功率为 80.0%(12/15)，而≥42 天组为 63.6%(14/22)。

由于缺乏对治疗成功的标准化定义且研究方法存在差异，因此无法整合数据进行荟萃分析。通过文献综述发现，所有对比研究均未报告抗菌疗程存在统计学差异。但需特别指出的是，不同研究对“疗程短”与“成功”的定义标准存在差异。此外，这些结果基于样本量有限且研究设计、结局定义及患者群体存在显著异质性的局限，不仅增加了直接比较的难度，也限制了开展严谨荟萃分析的可行性。

结 论

目前几乎没有高质量证据能够明确界定髋/膝关节 PJI 患者在二期翻修术第一期与第二期之间抗菌治疗的最佳持续时间。

尽管已有若干比较性研究，但由于现有研究之间存在明显异质性，且缺乏标准化的成功结局定义，因此难以开展荟萃分析并形成明确推荐。未来研究应重点开展前瞻性 RCT，系统比较不同抗菌治疗持续时间，并采用标准化、全面且具有长期随访的成功结局指标，以进一步深化对这一问题的认识。

问题 4：假体周围关节感染患者接受二期翻修术时，是否需要设置 2 周的抗菌药物停用期？

Andrew Fraval，Daniel Gould，Bülent Atilla，Jose Luis Del Pozo，Elizabeth Gancher，Anders Odgaard，Jakrapun Pupaibool，Tiziana Ascione

【回答/建议】 目前尚无确凿证据表明，为期 2 周的抗菌药物停用期(antibiotic holiday)能够改善 PJI 患者二期翻修术的治疗结局。相反，持续抗菌治疗在某些患者群体中(如免疫功能低下患者)可能带来更好的结局。

【证据等级】 有限。

【代表投票】 同意 90.7%，不同意 7.0%，弃权 2.3%(完全共识：意见一致)。

依 据

在 PJI 的二期翻修术中，第二期再植入前可设置一段“抗菌药物停药期”，以期在再植入前识别潜伏感染患者。该策略最早由 Insall 等于 1984 年提出，用于应对再植入前感染可能被抑制但尚未彻底清除的风险[106]。在此基础上，结合 Insall 的工作及其他早期研究，2 周抗菌药物停药期逐渐成为一种实践做法，其理论基础在于为潜伏感染“显现”提供时间[107,108]。然而，由于缺乏可靠的血清学阈值来判断感染是否得到控制或是否持续存在，加之微生物学检查在预测感染复发方面的准确性有限，这一策略的有效性至今仍未得到解决[109]。此外，停用抗菌药物 2 周可能延长两期手术之间的间隔，从而潜在地导致治疗结局变差[110]。研究团队遵循 PRISMA 规范，完成了一项系统评价和荟萃分析，以评估抗菌药物停药期与持续抗菌治疗对

治疗失败的影响。文献去重后,共 1 974 篇文献进入标题和摘要筛选阶段,其中 185 篇进入全文评估,未发现 RCT 研究。最终纳入 6 项回顾性队列研究[111-116],直接比较了实施抗菌药物停药期与持续抗菌治疗患者之间的失败率。

其中 3 项研究存在严重偏倚风险,其余 3 项为中等偏倚风险(表 44-2)。Ascione 等[111]发现,未实施抗菌药物停药期可预测更有利的治疗结局($P=0.029$)。Lee 等[114]则认为,未设置抗菌药物停药期是治疗失败的一个危险因素。Mont 等[115]报道的结果倾向于支持抗菌药物停药期。而 Chang 等[113]、Castellani 等[112]以及 VanDijk 等[116]均未发现两种策略在治疗结局上的差异。随机效应荟萃分析显示,在采用抗菌药物停药期的情况下,治疗失败的风险比(RR)为 0.77(95% CI:0.40～1.46)(图 44-1),提示抗菌药物停药期与持续抗菌治疗之间的失败风险相当[117]。研究间异质性较高($I^2=63.1\%$,95% CI:10.6%～84.8%),预测区间为 0.13～4.44,提示存在显著异质性[118-121]。

表 44-2　关键性评估

作者(发表年份)	混杂因素导致的偏倚	参与者选择偏倚	干预导致的偏倚分类	偏离预期导致的偏倚	数据缺失导致的偏倚	结局测量偏倚	偏倚向挑选的报导结果	全面的偏倚风险
Ascione 等(2019)[111]	中度	低	低	低	中度	低	低	中度
Castellani 等(2021)[7]	严重	严重	低	中度	中度	低	低	严重
Chang 等(2019)[113]	中度	低	低	低	中度	中度	低	中度
Lee 等(2022)[114]	严重	严重	低	中度	中度	低	低	严重
Mont 等(2000)[108]	中度	中度	低	低	中度	低	低	中度
Van Dijk 等(2022)[116]	严重	严重	低	中度	中度	低	低	严重

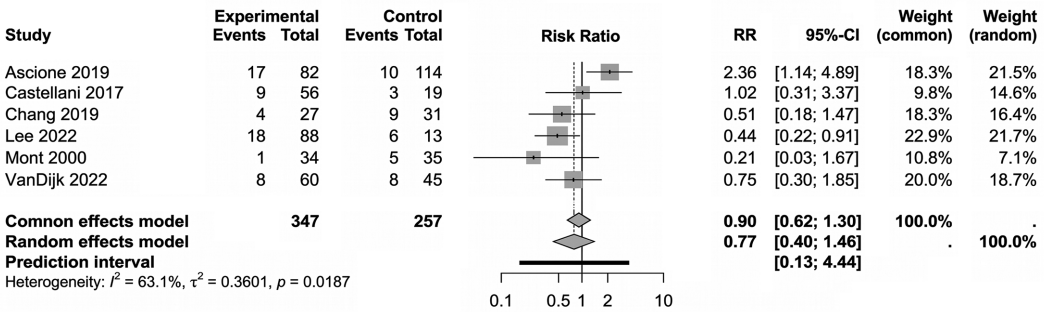

图 44-1　森林图:位于无效应线(风险比=1)右侧的数值表示抗菌药物间歇使用导致失败风险增加

Ascione 等[111]报告了规模最大的比较性队列研究,纳入 196 例患者,最短随访 96 周。结果显示,持续抗菌治疗组的成功率显著高于抗菌药物停药期组[91%(104/114)*vs*. 79%(65/82),$P=0.029$]。该研究是唯一发现两组间存在统计学差异的研究,并指出免疫功能低下患者从持续治疗中获益最大

Van Dijk 等[116]在 105 例二期翻修术患者中发现,实施抗菌药物停药期的患者感染控制率为 87%,而持续治疗组为 82%,差异无统计学意义($P=0.6$)。同样,Castellani 等[112]在 75 例患者中未发现持续治疗与抗菌药物停药期在成功率上的差异(失败率:9/47 *vs*. 3/16,$P=1$),但该研究中持续治疗患者数量较少,限制了结论的可靠性。

Chang 等[113]分析了 58 例患者,其中 31 例接受抗菌药物停药期,27 例接受持续治疗。尽管抗菌药物停药期组 2 年生存率更高(89.3% *vs*. 78.8%),但未达到统计学差异($P=0.263$)。此外,该研究发现,停药期组在抗菌治疗结束时的 CRP 水平更低,提示该组感染控制可能更佳。然而,该研究中两期手术间隔较长(4.5～6.5 个月),限制了其结果的普适性。

部分研究报告了持续抗菌治疗的不利结果。Mont 等[115]在 69 例患者中发现,持续治疗组的失败率高于抗

菌药物停药期组[(14%(5/35)*vs*. 3%(1/34),$P<0.05$]。但两组在方法学上存在差异:抗菌药物停药期组在第二期手术前常规进行关节穿刺,阴性培养后再植入,阳性培养则行进一步清创;持续治疗组未进行常规穿刺,这可能降低了停药期组的再感染率。Lee 等[114]在对 101 例二期翻修术患者分析后指出,未实施抗菌药物停药期是治疗失败的危险因素。然而,该研究中仅 13 例患者接受持续治疗,其失败率高达 46.4%。研究方法显示,抗菌药物方案采用个体化制订:若临床情况改善且 CRP 水平下降,则改为口服抗菌药物或继续治疗;若怀疑 PJI 复发,则进行再次清创及间隔物更换。这种治疗策略可能解释了持续治疗组失败率较高的原因。

本次荟萃分析中计算出的宽预测区间反映了在与本研究条件相似的未来研究中,95%真实效应可能落入的范围[121]。提示在某些情境下,抗菌药物停药期可能有助于降低治疗失败风险,而在另一些情境下则可能产生不利影响;但现有文献尚无法明确哪些因素及其影响程度。因此,在显著的多因素异质性背景下,应谨慎解读抗菌药物停药期对治疗失败率的独立影响。鉴于当前证据的不确定性,仍需进一步研究以明确最优策略。

问题 5:近期接受再植入术且所有培养结果均为阴性的患者,是否应延长抗菌药物治疗?

Rajeev K Sharma, Bryan Hess, Dominic Meek, Joshua Davis, Katherine Belden, Michael Henry, Michael Neufeld, Poorani Sekar, Udit Vinayak

【回答/建议】 现有文献提示,再植入术后延长口服抗菌药物治疗可能降低再感染风险,但这一信号较弱,证据尚不足以形成明确建议。

【证据等级】 弱。

【代表投票】 同意 91.0%,不同意 2.9%,弃权 6.2%(完全共识:意见一致)。

依 据

既往研究报道,二期翻修再植入术后的再次感染率为 6%~20%[122-127]。在再植术后给予延长的口服抗菌药物预防治疗,可能是一种简单且具有成本效益的策略,用以降低再次感染风险;而一旦发生再次感染,其治疗通常复杂且费用高昂[125,127]。然而,当再植术后培养结果为阴性时,现行指南并未就抗菌药物的使用给出明确建议,相关决策仍主要依赖手术医生或感染性疾病专科医师的临床判断[127]。

通常情况下,再植入是在完成至少 6 周的大剂量抗菌治疗且推定感染已被清除后进行[124]。尽管此时可能不存在明显的临床或组织学感染证据,但仍可能残留潜伏病原体,或在第二期手术过程中被再次引入[124,127]。此外,同一关节接受多次手术的患者可能更易发生早期再感染[127-129]。

评估再植术后延长口服抗菌药物预防治疗益处的文献数量有限;仅有 6 项研究符合本综述的纳入标准[130-135]。其中最严谨的研究是一项非盲法多中心 RCT,比较了再植术后接受 3 个月抗菌药物疗程的患者与术前接受抗菌药物但再植术后未延长抗菌药物疗程的对照组的再感染率。该试验在 185 例患者中报告了"治疗失败率"(根据 MSIS 标准定义为继发感染导致的感染)从对照组的 28.6%降至治疗组的 12.5%,平均随访时间为 3.3 年[131]。值得注意的是,该试验对照组患者 28.6%的复发率显著高于文献报道的 6%~20%的复发率。此外,该试验还存在若干方法学问题,包括高失访率、统计效力不足,且脆弱指数仅为 2(这意味着若治疗组中有 2 名患者发生再感染,将丧失统计学显著性)。

其余 5 项相关研究均为回顾性研究。其中 4 项报告了延长术后口服抗菌药物带来的益处。Johnson 等[130]发现,在 22 例接受术后平均 36 天(最短 14 天)口服抗菌药物疗程的患者中,1 年随访时再感染率为 0,而 44 例仅接受术后 1~3 天抗菌治疗患者的再感染率为 14%。Zywiel 等[132]观察到,28 例接受 28 天抗菌药物疗程患者的再感染率为 4%,而 38 例未接受延长抗菌治疗患者的再感染率为 16%($RR=0.23$)。相比之下,Kelly 等[134]发现,在平均 2.2 年的随访期内,158 例接受再植入术后延长口服抗菌药物治疗的患者与 53 例未接受该治疗的患者之间再感染率无显著差异。

以下 2 项回顾性研究旨在对比假体再植入术后不

同抗菌药物疗程的临床结局。目前针对该干预方案样本量最大的一项研究中,Ryan 等[135]纳入了 444 例患者开展分析,结果显示:假体再植入术后口服抗菌药物治疗(分为用药>2 周组和<2 周组)相比术后不使用抗菌药物,可降低感染复发率;但该研究并未发现术后抗菌药物使用时长与复发风险存在显著关联。Fang 等[133]的研究结果与之相符:41 例假体再植入术后抗菌药物使用时长>1 个月患者的再感染率为 4.7%;64 例术后用药不足 1 个月患者的再感染率为 7.3%,两者无统计学差异($P=0.676$)。

问题 6:再植入术中培养检出一种或多种微生物的患者是否应接受抗菌治疗?

Katherine A. Belden, Bernadette Young, Darren Tay, Darko Talevski

【回答/建议】 基于现有数据,对于在再植入手术中检测到培养阳性的患者,若 2 份或以上培养分离出相同病原体,或单份培养分离出的病原体与假体取出阶段检测到的病原体相同,或存在较高的临床感染疑虑,应给予抗菌治疗。抗菌治疗的最佳持续时间尚不明确;但在多数情况下,4~6 周的治疗方案可能是合适的。

【推荐强度】 中等。

【代表投票】 同意 93.8%,不同意 1.6%,弃权 4.7%(完全共识:意见一致)。

依　据

对于接受二期翻修术治疗的假体周围关节感染(PJI)患者,持续感染的诊断以及是否需要延长抗菌治疗极具挑战性,尤其是在再植入阶段检测到培养阳性结果时。如何区分代表污染的分离菌株与真正致病菌仍不明 确,尤其是在分离到的新病原体不同于假体取出阶段微生物学结果的情况下。本系统回顾旨在评估再植入阶段术中培养结果在植入物相关感染管理中的作用。

作者检索了 PubMed 和 Scopus 两个数据库的相关文献,共检索到 65 项研究,其中 32 项来自 PubMed,22 项来自 Scopus,另有 11 项通过文献引用追溯获得。去除 8 项重复研究后,共有 57 项研究进入筛选阶段,其中 24 项被认为不相关,33 项进入全文评估。在全文评估中,22 项被排除(11 项研究场景不符,9 项患者人群不符,1 项结局指标不符,1 项研究指征不符),最终纳入 11 项研究。

共检索到 11 项原始研究及 1 篇 2019 年发表的荟萃分析[145],均探讨了假体再植入术中培养阳性与治疗结局的相关性(表 44-3)。Xu 等荟萃分析纳入了上述 11 项研究中的 7 项[145-151]。纳入研究的病种分布:仅纳入髋关节病例 1 项[145]、仅纳入膝关节病例 1 项[152]、髋/膝关节均纳入 6 项[146-149,151,153]、髋/膝/肩关节均纳入 2 项[150,154]、髋/膝/肘关节均纳入 1 项[155]。有 8 项研究明确在一期假体取出、抗菌药物疗程结束至二期假体再植入之间设置了停用抗菌药物间隔期[145,147-149,151,152,154,155]。5 项研究判定真性感染的标准为:2 份及以上标本检出同一菌种,或单份标本检出菌种与一期取出假体时分离菌株一致[146,147,150,151,153];2 项研究将 2 份及以上标本检出同一菌种判定为有临床意义阳性结果[149,154];1 项研究以菌落形成单位>20 判定为阳性[148];另有 3 项研究将任意 1 份标本培养阳性均视作有意义阳性[145,152,155]。各研究报道的假体再植入术中培养阳性率区间跨度较大(5.2%~60%),其中判定为具有临床意义的阳性结果占比 24%~100%。3 项研究评估了载抗生素骨水泥间隔器超声处理液培养对隐匿性感染的检出价值,其中 2 项证实该方法相较单纯组织培养可提升诊断灵敏度[147,148,150]。多数再植入阶段阳性培养菌株与一期手术分离菌株不一致,提示继发二重感染较原发感染持续残留更为多见。关于治疗失败的定义:11 项研究以临床指标判定失败[145-155],2 项将需长期口服抑菌抗菌药物作为失败标准[146,148],1 项直接以假体再植入术中培养阳性定义治疗失败[147]。

共有 6 项研究证实,假体再植入术中培养阳性会显著升高远期治疗失败风险[145,146,148,150,151,153]。Xu 等[145]开展了一项纳入 117 例髋关节 PJI 患者的回顾性研究,证实再植入术中培养阳性与治疗失败存在相关性;同时完成了包含 11 项研究的荟萃分析,共纳入 141 例术中培养阳性患者、784 例术中培养阴性患者,结果显示培养阳性患者失败率显著高于培养阴性患者(26.1% *vs.* 6.4%,$P<0.001$)。多项研究提示,即便仅单份标本培养阳性,患者失败风险亦会上升[146,151,153]。与之相反,另有 3 项研究未发现假体再植入术中培养阳性与后续治

疗失败存在关联[5,8,11]。还有2项研究仅给出描述性结论：其中一项显示培养阳性组感染复发例数更多，另一项结果则与之相反[147,154]。

共有8项研究报道了术中培养阳性患者的抗菌药物使用时长，多数疗程为4～12周[145-147,149,151,153,154]，仅1项研究中用药时长超过1年[155]。绝大多数判定为有临床意义的假体再植入术中培养阳性患者均接受了抗菌药物治疗，但现有研究尚未充分论证该治疗方案的获益及最佳用药时长。Xu等的荟萃分析开展亚组分析，合并5项研究数据后发现：针对术中培养阳性患者，抗菌药物疗程≥6周可降低远期治疗失败风险[145]。

如何解读假体再植入术中培养阳性结果目前仍存在难点。纳入研究在试验设计、阳性培养结果的临床意义判定标准、治疗失败定义及随访时长上均存在差异，难以开展直接横向对比。尽管有3项研究未证实培养阳性与治疗失败存在显著关联，但另有6项研究得出二者显著相关的结论，凸显该阳性结果具备潜在临床参考价值，也印证了抗菌药物干预的必要性。多数研究通过多份标本检出同一菌种，区分真性致病菌与污染菌；该鉴别手段已广泛应用于临床，未来仍会作为筛选高风险患者的常规方法。临床制订诊疗方案时还需综合考量其他因素：是否持续检出一期手术分离的致病菌、单份标本是否检出金黄色葡萄球菌等高毒力菌株，以及有无感染相关临床可疑征象。

表44-3 翻修术中阳性培养结果的预后价值

作者（发表年份）	研究设计	证据等级	关节总数（例）	阳性培养例数（占比）	阳性培养检出致病菌例数（占比）	抗菌药物疗程（周）	阳性培养失败例数（占比）	阴性培养失败例数（占比）	阴性培养失败预测因素 *P* 值
Murillo等（2007）	前瞻性研究	Ⅲ级	25例（10髋、14膝、1肩）	15/25（60%）	7/15（47%）	6～8	0/7(0)	2/18（11%）	无数据
Bejon等（2009）	回顾性研究	Ⅲ级	152例（71髋、77膝、4肘）	21/152（14%）	19/21（91%）	6～>52	无数据	1/23（4%）	无数据
Cabo等（2011）	前瞻性研究	Ⅲ级	41例（18髋、23膝）	18/41（44%）	4/18（22%）	4～6	4/18（22%）	27/98（28%）	0.33
Mortazzavi等(2011)	回顾性研究	Ⅴ级	117膝	V19/117（16%）	无数据	无数据	6/19（32%）	11/44（25%）	0.021
Sorfi等（2012）	前瞻性研究	Ⅲ级	55例（17髋、37膝、1肩）	14/55（25%）	11/14（79%）	无数据	7/11（64%）	无数据	无数据
Pulto等（2013）	回顾性研究	Ⅳ级	107例（61髋、46膝）	5/97（5.2%）	5/5（100%）	8～12	1/5（20%）	4/92（4%）	0.24
Nelson等（2014）	前瞻性研究	Ⅲ级	36例（7髋、29膝）	18	9/18（50%）	无数据	9/18（50%）	2/18（11%）	0.0189
Tan等（2016）	回顾性研究	Ⅲ级	267例（81髋、186膝）	33/267（12%）	25/33（76%）	6～12	15/33（45）	20/234（21%）	0.02
Akgun等（2017）	回顾性研究	Ⅲ级	163例（84髋、79膝）	27/163（17%）	15/27（56%）	12	8/27（30%）	6/94（6%）	0.049
Xu等（2019）	回顾性研究	Ⅲ级	117髋	23/117（20%）	23/23（100）	6～10	6/23（26%）	116/784（15%）	0.022
Xu等（2019）	荟萃分析	Ⅲ级	925个关节	141/925（15%）	无数据	2～12	58/141（41%）	无数据	<0.001
Theil等（2020）	回顾性研究	Ⅲ级	204例（93髋、111膝）	51/204（25%）	12/51（24%）	2～6	17/51（33%）	25/152（16%）	0.014

结 论

PJI行二期翻修术后发生持续性感染属于严重并发症,后续研究需进一步明确假体再植入阶段感染的判定标准。对于判定为具有临床意义的术中培养阳性患者,其抗菌药物最佳使用疗程尚无定论;超过4～6周的延长抗感染治疗方案(伴随抗菌药物相关不良反应风险)的临床价值,仍缺乏充分证据佐证。

参考文献

[1] Patel R. Periprosthetic joint infection[J]. N Engl J Med, 2023, 388: 251-262.

[2] Weinstein EJ, Stephens-Shields AJ, Newcomb CW, et al. Incidence, microbiological studies, and factors associated with prosthetic joint infection after total knee arthroplasty [J]. JAMA Netw Open, 2023, 6: e2340457.

[3] Goud AL, Harlianto NI, Ezzafzafi S, et al. Reinfection rates after one- and two-stage revision surgery for hip and knee arthroplasty: a systematic review and meta-analysis[J]. Arch Orthop Trauma Surg, 2023, 143: 829-838.

[4] Ascione T, Balato G, Mariconda M, et al. Synovial cell count before reimplantation can predict the outcome of patients with periprosthetic knee infections undergoing two-stage exchange[J]. Clin Orthop Relat Res, 2021, 479: 2061-2068.

[5] Logoluso N, Pellegrini A, Suardi V, et al. Can the leukocyte esterase strip test predict persistence of periprosthetic joint infection at second-stage reimplantation[J]. J Arthroplasty, 2022, 37: 565-573.

[6] Kheir MM, Ackerman CT, Tan TL, et al. Leukocyte esterase strip test can predict subsequent failure following reimplantation in patients with periprosthetic joint infection[J]. J Arthroplasty, 2017, 32: 1976-1979.

[7] Carender CN, DeMik DE, Otero JE, et al. What is the clinical utility of synovial alpha defensin testing of antibiotic spacers before reimplantation[J]. J Arthroplasty, 2021, 36: 2150-2157.

[8] Bielefeld C, Engler H, Jager M, et al. Synovial alpha-defensin at reimplantation in two-stage revision arthroplasty to rule out persistent infection[J]. In Vivo, 2021, 35: 1073-1081.

[9] Ackmann T, Schwarze J, Gosheger G, et al. The change in plasma D-dimer does not help to guide the timing of reimplantation in two stage exchange for periprosthetic joint infection[J]. Sci Rep, 2021, 11: 7323.

[10] Ascione T, Balato G, Festa E, et al. Ideal timing of reimplantation in patients with periprosthetic knee infection undergoing 2-stage exchange: a diagnostic scoring system [J]. J Bone Joint Surg Am, 2024, 106: 984-991.

[11] Wu H, Meng Z, Pan L, et al. Plasma fibrinogen performs better than plasma d-dimer and fibrin degradation product in the diagnosis of periprosthetic joint infection and determination of reimplantation timing[J]. J Arthroplasty, 2020, 35: 2230-2236.

[12] Xu H, Shang G, Wang Y, et al. Plasma fibrinogen is a reliable marker for diagnosing periprosthetic joint infection and determining the timing of second-stage revision[J]. Int J Infect Dis, 2021, 108: 220-225.

[13] Tarabichi S, Goh GS, Fernández-Rodríguez D, et al. Plasma D-dimer is a promising marker to guide timing of reimplantation: a prospective cohort study[J]. J Arthroplasty, 2023, 38: 2164-2170. e1.

[14] Pannu TS, Villa JM, Engh C 3rd, et al. Plasma d dimer does not anticipate the fate of reimplantation in two-stage exchange arthroplasty for periprosthetic joint infection: a preliminary investigation[J]. Clin Orthop Relat Res, 2021, 479: 1458-1468.

[15] Pannu TS, Villa JM, Manrique J, et al. Paradoxical behavior of plasma d-dimer from explantation to reimplantation in a two-stage revision for periprosthetic joint infection [J]. J Arthroplasty, 2022, 37(Suppl): S977-S982.

[16] Sahin E, Karaismailoglu B, Ozsahin MK, et al. The role of serum d-dimer in the diagnosis of periprosthetic joint infection and timing of reimplantation[J]. Acta Orthop Belg, 2021, 87: 587-592.

[17] Shahi A, Kheir MM, Tarabichi M, et al. Serum D-dimer test is promising for the diagnosis of periprosthetic joint infection and timing of reimplantation[J]. J Bone Joint Surg Am, 2017, 99: 1419-1427.

[18] Shao H, Bian T, Zhou Y, et al. Which serum markers predict the success of reimplantation after periprosthetic joint infection[J]. J Orthop Traumatol, 2022, 23: 45.

[19] Xu C, Qu PF, Chai W, et al. Plasma fibrinogen may predict persistent infection before reimplantation in two-stage exchange arthroplasty for periprosthetic hip infection[J]. J Orthop Surg Res, 2019, 14: 133.

[20] Zmistowski BM, Clyde CT, Ghanem ES, et al. Utility of synovial white blood cell count and differential before reimplantation surgery[J]. J Arthroplasty, 2017, 32: 2820-2824.

[21] Li F, Zhou H, Yang Y, et al. Diagnostic and predictive efficacy of synovial fluid versus serum c-reactive protein levels for periprosthetic joint infection and reimplantation success[J]. J Arthroplasty, 2024, 39: 1932-1938.

[22] Seetharam A, Dilley JE, Meneghini RM, et al. Diagnostic utility and thresholds for commonly obtained serum and synovial markers prior to reimplantation in periprosthetic joint infection[J]. J Arthroplasty, 2023, 38: 1356-1362.

[23] Tsantes AG, Papadopoulos DV, Goumenos S, et al.

Rotational thromboelastometry as a diagnostic tool for persistent infection in two-stage exchange arthroplasty[J]. J Clin Med, 2024, 13: 1942.

[24] Yuan T, Wang Y, Sun S. Thromboelastography parameters in diagnosing periprosthetic joint infection and predicting reimplantation timing [J]. BMC Musculoskelet Disord, 2021, 22: 689.

[25] Qiao L, Sun S. A retrospective comparison of thromboelastography and conventional coagulation parameters for periprosthetic joint infection diagnosis and reimplantation timing[J]. Clin Chim Acta, 2021, 519: 118－125.

[26] Hoell S, Borgers L, Gosheger G, et al. Interleukin-6 in two-stage revision arthroplasty: what is the threshold value to exclude persistent infection before reimplantation[J]. Bone Joint J, 2015, 97B: 71－75.

[27] Krueger JS, Ackmann T, Gosheger G, et al. The change of serum interleukin-6 fails to identify subsequent periprosthetic joint infection in patients who have two-stage revision for periprosthetic joint infection[J]. J Arthroplasty, 2023, 38: 2698－2703.

[28] Qu PF, Xu C, Fu J, et al. Does serum interleukin-6 guide the diagnosis of persistent infection in two-stage hip revision for periprosthetic joint infection[J]. J Orthop Surg Res, 2019, 14: 354.

[29] Kildow BJ, Cochrane N, Kelly PJ, et al. Assessing the diagnostic accuracy of next-generation sequencing in patients with antibiotic spacers before reimplantation[J]. Orthopedics, 2024, 47: 46－51.

[30] George J, Kwiecien G, Klika AK, et al. Are frozen sections and MSIS criteria reliable at the time of reimplantation of two-stage revision arthroplasty[J]. Clin Orthop Relat Res, 2016, 474: 1619－1626.

[31] Fu J, Ni M, Li H, et al. The proper timing of second-stage revision in treating periprosthetic knee infection: reliable indicators and risk factors[J]. J Orthop Surg Res, 2018, 13: 214.

[32] Xu C, Chai W, Chen JY. Can we rely on the combination of serological tests and frozen sections at the time of reimplantation for two-stage exchange hip arthroplasty in patients with a "dry tap"[J]. J Orthop Surg Res, 2019, 14: 184.

[33] Qiao J, Xu C, Chai W, et al. Positive frozen section during reimplantation increases the risk of treatment failure in two-stage exchange arthroplasty even in patients with normal ESR and CRP[J]. Bone Joint J, 2021, 103B: 916－922.

[34] Kilicarslan A, Yuksel K, Sungu N. Should we rely on frozen section during the reimplantation stage of revision knee arthroplasty[J]. North Clin Istanb, 2024, 11: 99－104.

[35] Akgün D, Müller M, Perka C, et al. A positive bacterial culture during reimplantation is associated with a poor outcome in two-stage exchange arthroplasty for deep infection [J]. Bone Joint J, 2017, 99B: 1490－1495.

[36] Tan TL, Gomez MM, Manrique J, et al. Positive culture during reimplantation increases the risk of subsequent failure in two-stage exchange arthroplasty[J]. J Bone Joint Surg Am, 2016, 98: 1313－1319.

[37] Puhto AP, Puhto TM, Niinimaki TT, et al. Two-stage revision for prosthetic joint infection: outcome and role of reimplantation microbiology in 107 cases[J]. J Arthroplasty, 2014, 29: 1101－1104.

[38] Johnson NR, Rowe TM, Valenzeula MM, et al. Do prereimplantation erythrocyte sedimentation rate/c-reactive protein cutoffs guide decision-making in prosthetic joint infection? are we flying blind[J]. J Arthroplasty, 2022, 37: 347－352.

[39] Klemt C, Padmanabha A, Esposito JG, et al. Elevated ESR and CRP prior to second-stage reimplantation knee revision surgery for periprosthetic joint infection are associated with increased reinfection rates[J]. J Knee Surg, 2023, 36: 354－361.

[40] Ghanem E, Azzam K, Seeley M, et al. Staged revision for knee arthroplasty infection: what is the role of serologic tests before reimplantation[J]. Clin Orthop Relat Res, 2009, 467: 1699－1705.

[41] Stambough JB, Curtin BM, Odum SM, et al. Does change in ESR and CRP guide the timing of two-stage arthroplasty reimplantation[J]. Clin Orthop Relat Res, 2019, 477: 364－371.

[42] Benda S, Mederake M, Schuster P, et al. Diagnostic value of c-reactive protein and serum white blood cell count during septic two-stage revision of total knee arthroplasties[J]. Antibiotics (Basel), 2022, 12: 14.

[43] Oe K, Iida H, Inokuchi R, et al. Can serum c reactive protein determine the timing of reimplantation in two-stage revised arthroplasty for periprosthetic hip infection[J]. J Orthop Sci, 2024, 29: 1031－1036.

[44] Shang G, Fei Z, Xu H, et al. Globulin and albumin to globulin ratio precisely diagnose periprosthetic joint infection and determine the timing of second-stage reimplantation[J]. J Orthop Surg Res, 2022, 17: 12.

[45] Vielgut I, Sadoghi P, Wolf M, et al. Two stage revision of prosthetic hip joint infections using antibiotic-loaded cement spacers: when is the best time to perform the second stage [J]. Int Orthop, 2015, 39: 1731－1736.

[46] Borsinger TM, Resnick CT, Werth PM, et al. Does time to reimplantation after explant for prosthetic joint infection influence the likelihood of successful outcomes at 2 years[J]. J Arthroplasty, 2022, 37: 1173－1179.

[47] Rezaie AA, Goswami K, Shohat N, et al. Time to reimplantation: waiting longer confers no added benefit[J]. J Arthroplasty, 2018, 33: 1850－1854.

[48] Puetzler J, Hofschneider M, Gosheger G, et al. Evaluation of time to reimplantation as a risk factor in two-stage revision with static spacers for periprosthetic knee joint infection[J].

J Orthop Traumatol，2024，25：15.

[49] Kildow BJ，Della-Valle CJ，Springer BD. Single vs 2-stage revision for the treatment of periprosthetic joint infection[J]. J Arthroplasty，2020，35(Suppl)：S24－S30.

[50] Ghanem E，Azzam K，Seeley M，et al. Staged revision for knee arthroplasty infection：what is the role of serologic tests before reimplantation[J]. Clin Orthop Relat Res，2009，467：1699－1705.

[51] Lindsay CP，Olcott CW，Del Gaizo DJ. ESR and CRP are useful between stages of 2-stage revision for periprosthetic joint infection[J]. Arthroplast Today，2017，3：183－186.

[52] Pannu TS，Villa JM，Engh C 3rd，et al. Plasma d dimer does not anticipate the fate of reimplantation in two-stage exchange arthroplasty for periprosthetic joint infection：a preliminary investigation[J]. Clin Orthop Relat Res，2021，479：1458－1468.

[53] Schindler M，Christofilopoulos P，Wyssa B，et al. Poor performance of microbiological sampling in the prediction of recurrent arthroplasty infection[J]. Int Orthop，2011，35：647－654.

[54] George J，Jawad M，Curtis GL，et al. Utility of serological markers for detecting persistent infection in two-stage revision arthroplasty in patients with inflammatory arthritis [J]. J Arthroplasty，2018，33(Suppl)：S205－S208.

[55] Hoell S，Borgers L，Gosheger G，et al. Interleukin-6 in two-stage revision arthroplasty：what is the threshold value to exclude persistent infection before reimplantation[J]. Bone Joint J，2015，97B：71－75.

[56] Hoell S，Moeller A，Gosheger G，et al. Two stage revision arthroplasty for periprosthetic joint infections：what is the value of cultures and white cell count in synovial fluid and CRP in serum before second stage reimplantation[J]. Arch Orthop Trauma Surg，2016，136：447－452.

[57] Kusuma SK，Ward J，Jacofsky M，et al. What is the role of serological testing between stages of two-stage reconstruction of the infected prosthetic knee[J]. Clin Orthop Relat Res，2011，469：1002－1008.

[58] Li H，Li R，Li LL，et al. The change of coagulation profile in two-staged arthroplasty for periprosthetic joint infection patients：a retrospective cohort study[J]. J Orthop Surg Res，2021，16：319.

[59] Shukla SK，Ward JP，Jacofsky MC，et al. Perioperative testing for persistent sepsis following resection arthroplasty of the hip for periprosthetic infection[J]. J Arthroplasty，2010，25：87－91.

[60] Zmistowski BM，Clyde CT，Ghanem ES，et al. Utility of synovial white blood cell count and differential before reimplantation surgery [J]. J Arthroplasty，2017，32：2820－2824.

[61] Tarabichi S，Goh GS，Fernández-Rodríguez D，et al. Plasma D-dimer is a promising marker to guide timing of reimplantation：a prospective cohort study[J]. J Arthroplasty，2023，38：2164－2170. e1.

[62] Shao H，Bian T，Zhou Y，et al. Which serum markers predict the success of reimplantation after periprosthetic joint infection[J]. J Orthop Traumatol，2022，23：45.

[63] Seetharam A，Dilley JE，Meneghini RM，et al. Diagnostic utility and thresholds for commonly obtained serum and synovial markers prior to reimplantation in periprosthetic joint infection[J]. J Arthroplasty，2023，38：1356－1362.

[64] Benda S，Mederake M，Schuster P，et al. Diagnostic value of c-reactive protein and serum white blood cell count during septic two-stage revision of total knee arthroplasties [J]. Antibiotics (Basel)，2022，12：14.

[65] Bielefeld C，Engler H，Jager M，et al. Synovial alpha-defensin at reimplantation in two-stage revision arthroplasty to rule out persistent infection [J]. In Vivo，2021，35：1073－1081.

[66] Logoluso N，Pellegrini A，Suardi V，et al. Can the leukocyte esterase strip test predict persistence of periprosthetic joint infection at second-stage reimplantation[J]. J Arthroplasty，2022，37：565－573.

[67] Li F，Zhou H，Yang Y，et al. Diagnostic and predictive efficacy of synovial fluid versus serum c-reactive protein levels for periprosthetic joint infection and reimplantation success[J]. J Arthroplasty，2024，39：1932－1938.

[68] Mederake M，Hofmann UK，Benda S，et al. Diagnostic value of CRP and serum WBC count during septic two-stage revision of total hip arthroplasties[J]. Antibiotics (Basel)，2022，11：1098.

[69] Johnson NR，Rowe TM，Valenzeula MM，et al. Do prereimplantation erythrocyte sedimentation rate/c-reactive protein cutoffs guide decision-making in prosthetic joint infection? are we flying blind[J]. J Arthroplasty，2022，37：347－352.

[70] Kheir MM，Ackerman CT，Tan TL，et al. Leukocyte esterase strip test can predict subsequent failure following reimplantation in patients with periprosthetic joint infection [J]. J Arthroplasty，2017，32：1976－1979.

[71] Xu C，Qu PF，Chai W，et al. Plasma fibrinogen may predict persistent infection before reimplantation in two-stage exchange arthroplasty for periprosthetic hip infection[J]. J Orthop Surg Res，2019，14：133.

[72] Tsantes AG，Papadopoulos DV，Goumenos S，et al. Rotational thromboelastometry as a diagnostic tool for persistent infection in two-stage exchange arthroplasty[J]. J Clin Med，2024，13：1942.

[73] Ascione T，Balato G，Festa E，et al. Ideal timing of reimplantation in patients with periprosthetic knee infection undergoing 2-stage exchange：a diagnostic scoring system [J]. J Bone Joint Surg Am，2024，106：984－991.

[74] Shahi A，Kheir M，Tarabichi M，et al. Serum d dimer test is promising for the diagnosis of periprosthetic joint infection

and timing of reimplantation[J]. J Bone Joint Surg Am, 2017, 99: 1419－1427.

[75] Newman JM, George J, Klika AK, et al. What is the diagnostic accuracy of aspirations performed on hips with antibiotic cement spacers[J]. Clin Orthop Relat Res, 2017, 475: 204－211.

[76] Boelch SP, Weissenberger M, Spohn F, et al. Insufficient sensitivity of joint aspiration during the two-stage exchange of the hip with spacers[J]. J Orthop Surg Res, 2018, 13: 7.

[77] Pannu TS, Villa JM, Corces A, et al. Synovial white blood cell count and differential to predict successful infection management in a two-stage revision[J]. J Arthroplasty, 2022, 37: 1159－1164.

[78] Boelch SP, Roth M, Arnholdt J, et al. Synovial fluid aspiration should not be routinely performed during the two-stage exchange of the knee[J]. Biomed Res Int, 2018, 2018: 6720712.

[79] Ascione T, Balato G, Mariconda M, et al. Synovial cell count before reimplantation can predict the outcome of patients with periprosthetic knee infections undergoing two-stage exchange[J]. Clin Orthop Relat Res, 2021, 479: 2061－2068.

[80] Bereza P, Ekiel A, Auguściak-Duma A, et al. Comparison of cultures and 16S rRNA sequencing for identification of bacteria in two-stage revision arthroplasties: preliminary report[J]. BMC Musculoskelet Disord, 2016, 17: 138.

[81] Macke C, Lenhof S, Graulich T, et al. Low diagnostic value of synovial aspiration culture prior to reimplantation in periprosthetic joint infection[J]. In Vivo, 2021, 35: 2409－2416.

[82] Preininger B, Janz V, von Roth P, et al. Inadequacy of joint aspiration for detection of persistent periprosthetic infection during two-stage septic revision knee surgery[J]. Orthopedics, 2017, 40: 231－234.

[83] Huguet S, Bernaus M, Gómez L, et al. Role of joint aspiration before reimplantation in patients with a cement spacer in place[J]. World J Orthop, 2022, 13: 615－621.

[84] Parvizi J, Tan TL, Goswami K, et al. The 2018 definition of periprosthetic hip and knee infection: an evidence-based and validated criteria[J]. J Arthroplasty, 2018, 33: 1309－1314. e2.

[85] Stone WZ, Gray CF, Parvataneni HK, et al. Clinical evaluation of alpha defensin test following staged treatment of prosthetic joint infections[J]. J Arthroplasty, 2019, 34: 1446－1451.

[86] Owens JM, Dennis DA, Abila PM, et al. Alpha-defensin offers limited utility in work-up prior to reimplantation in chronic periprosthetic joint infection in total joint arthroplasty patients[J]. J Arthroplasty, 2022, 37: 2431－2436.

[87] Samuel LT, Sultan AA, Kheir M, et al. Positive alpha defensin at reimplantation of a two-stage revision arthroplasty is not associated with infection at 1 year[J]. Clin Orthop Relat Res, 2019, 477: 1615－1621.

[88] Carender CN, DeMik DE, Otero JE, et al. What is the clinical utility of synovial alpha defensin testing of antibiotic spacers before reimplantation[J]. J Arthroplasty, 2021, 36: 2150－2157.

[89] Sabater-Martos M, Boadas L, Trebšče R, et al. Impact of positive cultures during the second stage of a two-stage exchange: systematic review and meta-analysis[J]. J Arthroplasty, 2024, 39: 839－845. e15.

[90] McNally M, Sousa R, Wouthuyzen-Bakker M, et al. The EBJIS definition of periprosthetic joint infection[J]. Bone Joint J, 2021, 103B: 18－25.

[91] Bori G, Soriano A, García S, et al. Usefulness of histological analysis for predicting the presence of microorganisms at the time of reimplantation after hip resection arthroplasty for the treatment of infection[J]. J Bone Joint Surg Am, 2007, 89: 1232－1237.

[92] Qiao J, Xu C, Chai W, et al. Positive frozen section during reimplantation increases the risk of treatment failure in two-stage exchange arthroplasty even in patients with normal ESR and CRP[J]. Bone Joint J, 2021, 103B: 916－922.

[93] Saitoh Y, Setoguchi T, Yoshioka T, et al. Intraoperative evaluation of polymorphonuclear leukocyte during second-stage revision surgery promote overdiagnosis of persistent periprosthetic joint infection[J]. Acta Orthop Traumatol Turc, 2018, 52: 191－195.

[94] George J, Kwiecien G, Klika AK, et al. Are frozen sections and MSIS criteria reliable at the time of reimplantation of two-stage revision arthroplasty[J]. Clin Orthop Relat Res, 2016, 474: 1619－1626.

[95] Straub J, Staats K, Vertesich K, et al. Two-stage revision for periprosthetic joint infection after hip and knee arthroplasty[J]. Bone Joint J, 2024, 106B: 372－379.

[96] Nelson CL, Jones RB, Wingert NC, et al. Sonication of antibiotic spacers predicts failure during two-stage revision for prosthetic knee and hip infections[J]. Clin Orthop Relat Res, 2014, 472: 2208－2214.

[97] Sorlí L, Puig L, Torres-Claramunt R, et al. The relationship between microbiology results in the second of a two-stage exchange procedure using cement spacers and the outcome after revision total joint replacement for infection: the use of sonication to aid bacteriological analysis[J]. J Bone Joint Surg Br, 2012, 94: 249－253.

[98] Khan IA, Boyd BO, Chen AF, et al. Utility of diagnostic tests before reimplantation in patients undergoing 2-stage revision total joint arthroplasty: a systematic review and meta-analysis[J]. JBJS Rev, 2023, 11: e22. 00201.

[99] Kurtz SM, Lau EC, Son MS, et al. Are we winning or losing the battle with periprosthetic joint infection: trends in periprosthetic joint infection and mortality risk for the medicare population[J]. J Arthroplasty, 2018, 33: 3238－3245.

[100] Koh CK, Zeng I, Ravi S, et al. Periprosthetic joint infection is the main cause of failure for modern knee arthroplasty: an analysis of 11,134 knees[J]. Clin Orthop Relat Res, 2017, 475: 2194-2201.

[101] Bernard L, Arvieux C, Brunschweiler B, et al. Antibiotic therapy for 6 or 12 weeks for prosthetic joint infection[J]. N Engl J Med, 2021, 384: 1991-2001.

[102] Ma HH, Chou TFA, Tsai SW, et al. Is short-course systemic antibiotic therapy using an antibiotic-loaded cement spacer safe after resection for infected total knee arthroplasty? a comparative study[J]. J Formos Med Assoc, 2020, 119: 1070-1079.

[103] Hsieh PH, Huang KC, Lee PC, et al. Two-stage revision of infected hip arthroplasty using an antibiotic-loaded spacer: retrospective comparison between short-term and prolonged antibiotic therapy[J]. J Antimicrob Chemother, 2009, 64: 392-397.

[104] El Helou OC, Berbari EF, Lahr BD, et al. Management of prosthetic joint infection treated with two-stage exchange [J]. Curr Orthop Pract, 2011, 22: 333-338.

[105] Mittal Y, Fehring TK, Hanssen A, et al. Two stage reimplantation for periprosthetic knee infection involving resistant organisms[J]. J Bone Joint Surg Am, 2007, 89: 1227-1231.

[106] Insall JN, Thompson F, Brause B. Two-stage reimplantation for the salvage of infected total knee arthroplasty[J]. J Bone Joint Surg Am, 1983, 65: 1087-1098.

[107] Restrepo C, Schmitt S, Backstein D, et al. Antibiotic treatment and timing of reimplantation[J]. J Arthroplasty, 2014, 29: 104-107.

[108] Mont MA, Waldman BJ, Hungerford DS. Evaluation of preoperative cultures before second-stage reimplantation of a total knee prosthesis complicated by infection: a comparison-group study[J]. J Bone Joint Surg Am, 2000, 82: 1552-1557.

[109] Fraval A, Wang J, Tarabichi S, et al. Optimal timing for reimplantation in the setting of two stage revision for prosthetic joint infection[J]. Rev Esp Cir Ortop Traumatol, 2023, 67: T246-T252.

[110] Puetzler J, Schulze M, Gosheger G, et al. Is long time to reimplantation a risk factor for reinfection in two-stage revision for periprosthetic infection? a systematic review of the literature[J]. Front Surg, 2023, 10: 1113006.

[111] Ascione T, Balato G, Mariconda M, et al. Continuous antibiotic therapy can reduce recurrence of prosthetic joint infection in patients undergoing 2-stage exchange[J]. J Arthroplasty, 2019, 34: 704-709.

[112] Castellani L, Daneman N, Mubareka S, et al. Factors associated with choice and success of one- versus two-stage revision arthroplasty for infected hip and knee prostheses [J]. HSS J, 2017, 13: 224-231.

[113] Chang CH, Tsai SW, Hsu KH, et al. The efficacy of a drug holiday test on two-stage revision for infected total knee arthroplasty[J]. J Chin Med Assoc, 2019, 82: 500-504.

[114] Lee SH, Chu CT, Chang CH, et al. Do serum c reactive protein trends predict treatment outcome in patients with knee periprosthetic joint infection undergoing two-stage exchange arthroplasty[J]. Diagnostics, 2022, 12: 20.

[115] Mont MA, Waldman BJ, Hungerford DS. Evaluation of preoperative cultures before second-stage reimplantation of a total knee prosthesis complicated by infection—a comparison-group study[J]. J Bone Joint Surg Am, 2000, 82A: 1552-1557.

[116] Van Dijk B, Nurmohamed F, Hooning van Duijvenbode JFF, et al. A mean 4-year evaluation of infection control rates of hip and knee prosthetic joint infection-related revision arthroplasty: an observational study[J]. Acta Orthop, 2022, 93: 652-657.

[117] Andrade C. Understanding relative risk, odds ratio, and related terms: as simple as it can get[J]. J Clin Psychiatry, 2015, 76: 21865.

[118] Hak T, van Rhee H, Suurmond R. How to interpret results of meta-analysis[R]. SSRN, 2018, 3241367.

[119] Borenstein M. Avoiding common mistakes in meta-analysis: understanding the distinct roles of Q, i-squared, tau-squared, and the prediction interval in reporting heterogeneity[J]. Res Synth Methods, 2024, 15: 354-368.

[120] Borenstein M. How to understand and report heterogeneity in a meta analysis: the difference between I-squared and prediction intervals[J]. Integr Med Res, 2023, 12: 101014.

[121] IntHout J, Ioannidis JP, Rovers MM, et al. Plea for routinely presenting prediction intervals in meta-analysis [J]. BMJ Open, 2016, 6: e010247.

[122] Mortazavi SM, Vegari D, Ho A, et al. Two-stage exchange arthroplasty for infected total knee arthroplasty: predictors of failure[J]. Clin Orthop Relat Res, 2011, 469: 3049-3054.

[123] Lunz A, Geisbusch A, Omlor GW, et al. Differences in success rate of two-stage revision for periprosthetic joint infection of the knee depending on the applied definition[J]. J Arthroplasty, 2024, 40: 758-764.

[124] Cierny G 3rd, DiPasquale D. Periprosthetic total joint infections: staging, treatment, and outcomes[J]. Clin Orthop Relat Res, 2002, 403: 23-28.

[125] Cordero-Ampuero J, Esteban J, Garcia-Cimbrelo E. Oral antibiotics are effective for highly resistant hip arthroplasty infections[J]. Clin Orthop Relat Res, 2009, 467: 2335-2342.

[126] Stockley I, Mockford BJ, Hoad-Reddick A, et al. The use of two-stage exchange arthroplasty with depot antibiotics in

the absence of long-term antibiotic therapy in infected total hip replacement[J]. J Bone Joint Surg Br, 2008, 90: 145－148.

[127] Chen AF, Nana AD, Nelson SB, et al. What's new in musculoskeletal infection: update across orthopaedic subspecialties[J]. J Bone Joint Surg Am, 2017, 99: 1232－1243.

[128] Kurtz SM, Ong KL, Lau E, et al. Prosthetic joint infection risk after TKA in the medicare population[J]. Clin Orthop Relat Res, 2010, 468: 52－56.

[129] Sierra RJ, Cox WP, Pagnano MW, et al. Reoperations after 3200 revision TKAs: rates, etiology, and lessons learned[J]. Clin Orthop Relat Res, 2004, 425: 200－206.

[130] Johnson AJ, Zywiel MG, Jones LC, et al. Reduced re-infection rates with postoperative oral antibiotics after two-stage revision hip arthroplasty[J]. BMC Musculoskelet Disord, 2013, 14: 123.

[131] Yang J, Parvizi J, Hansen EN, et al. 2020 mark coventry award: microorganism-directed oral antibiotics reduce the rate of failure due to further infection after two-stage revision hip or knee arthroplasty for chronic infection: a multicentre randomized controlled trial at a minimum of two years[J]. Bone Joint J, 2020, 102B(Suppl A): 3－9.

[132] Zywiel MG, Johnson AJ, Stroh DA, et al. Prophylactic oral antibiotics reduce reinfection rates following two-stage revision total knee arthroplasty[J]. Int Orthop, 2011, 35: 37－42.

[133] Fang X, Wang Q, Yang X, et al. What is the appropriate extended duration of antibiotic prophylaxis after two-stage revision for chronic PJI[J]. Bone Joint Res, 2021, 10: 790－796.

[134] Kelly MP, Gililland JM, Blackburn BE, et al. Extended oral antibiotics increase bacterial resistance in patients who fail 2-stage exchange for periprosthetic joint infection[J]. J Arthroplasty, 2022, 37(Suppl): S989－S996.

[135] Ryan SP, Warne CN, Osmon DR, et al. Short course of oral antibiotic treatment after two-stage exchange arthroplasty appears to decrease early reinfection[J]. J Arthroplasty, 2023, 38: 909－913.

[136] Zmistowski B, Tetreault MW, Alijanipour P, et al. Recurrent periprosthetic joint infection: persistent or new infection[J]. J Arthroplasty, 2013, 28: 1486－1489.

[137] Haleem AA, Berry DJ, Hanssen AD. Mid-term to long-term followup of two stage reimplantation for infected total knee arthroplasty[J]. Clin Orthop Relat Res, 2004, 428: 35－39.

[138] Hofmann AA, Goldberg T, Tanner AM, et al. Treatment of infected total knee arthroplasty using an articulating spacer: 2- to 12-year experience[J]. Clin Orthop Relat Res, 2005, 430: 125－131.

[139] Zmistowski BM, Manrique J, Patel R, et al. Recurrent periprosthetic joint infection after irrigation and debridement with component retention is most often due to identical organisms[J]. J Arthroplasty, 2016, 31(Suppl 9): 148－151.

[140] Bukowski BR, Owen AR, Turner TW, et al. Extended oral antibiotic prophylaxis after aseptic revision total hip arthroplasty: does it decrease infection risk[J]. J Arthroplasty, 2022, 37: 2460－2465.

[141] Garcia-Pinillos F, Soto-Hermoso VM, Latorre-Roman PA. Acute effects of extended interval training on countermovement jump and handgrip strength performance in endurance athletes: postactivation potentiation[J]. J Strength Cond Res, 2015, 29: 11－21.

[142] Kheir MM, Dilley JE, Ziemba-Davis M, et al. The AAHKS clinical research award: extended oral antibiotics prevent periprosthetic joint infection in high-risk cases: 3855 patients with 1-year follow-up[J]. J Arthroplasty, 2021, 36(Suppl): S18－S25.

[143] Tan TL, Shohat N, Rondon AJ, et al. Perioperative antibiotic prophylaxis in total joint arthroplasty: a single dose is as effective as multiple doses[J]. J Bone Joint Surg Am, 2019, 101: 429－437.

[144] Frank JM, Kayupov E, Moric M, et al. The mark coventry, MD, award: oral antibiotics reduce reinfection after two-stage exchange: a multicenter, randomized controlled trial[J]. Clin Orthop Relat Res, 2017, 475: 56－61.

[145] Xu C, Tan TL, Chen JY. Positive culture during reimplantation increases the risk of reinfection in two-stage exchange arthroplasty despite administrating prolonged antibiotics: a retrospective cohort study and meta-analysis[J]. J Arthroplasty, 2019, 34: 1025－1031.

[146] Akgün D, Müller M, Perka C, et al. A positive bacterial culture during reimplantation is associated with a poor outcome in two-stage exchange arthroplasty for deep infection[J]. Bone Joint J, 2017, 99B: 1490－1495.

[147] Cabo J, Euba G, Saborido A, et al. Clinical outcome and microbiological findings using antibiotic-loaded spacers in two-stage revision of prosthetic joint infections[J]. J Infect, 2011, 63: 23－31.

[148] Nelson CL, Jones RB, Wingert NC, et al. Sonication of antibiotic spacers predicts failure during two-stage revision for prosthetic knee and hip infections[J]. Clin Orthop Relat Res, 2014, 472: 2208－2218.

[149] Puhto AP, Puhto TM, Niinimaki TT, et al. Two-stage revision for prosthetic joint infection: outcome and role of reimplantation microbiology in 107 cases[J]. J Arthroplasty, 2014, 29: 1101－1104.

[150] Sorlí L, Puig L, Torres-Claramunt R, et al. The relationship between microbiology results in the second of a two-stage exchange procedure using cement spacers and the outcome after revision total joint replacement for infection:

the use of sonication to aid bacteriological analysis[J]. J Bone Joint Surg Br, 2012, 94B: 249－253.

[151] Tan TL, Gomez MM, Manrique J, et al. Positive culture during reimplantation increases the risk of subsequent failure in two-stage exchange arthroplasty[J]. J Bone Joint Surg Am, 2016, 98: 1313－1319.

[152] Mortazavi SMJ, Vegari D, Ho A, et al. Two-stage exchange arthroplasty for infected total knee arthroplasty: predictors of failure[J]. Clin Orthop Relat Res, 2011, 469: 3049－3054.

[153] Theil C, Freudenberg SC, Gosheger G, et al. Do positive cultures at second stage reimplantation increase the risk for reinfection in two-stage exchange for periprosthetic joint infection[J]. J Arthroplasty, 2020, 35: 2996－3001.

[154] Murillo O, Euba G, Calatayud L, et al. The role of intraoperative cultures at the time of reimplantation in the management of infected total joint arthroplasty[J]. Eur J Clin Microbiol Infect Dis, 2008, 27: 805－811.

[155] Bejon P, Berendt A, Atkins BL, et al. Two-stage revision for prosthetic joint infection: predictors of outcome and the role of reimplantation microbiology [J]. J Antimicrob Chemother, 2010, 65: 569－575.

简化二期翻修术与1.5期翻修术

45

James Cashman，Guilherme Falotico，Vasily Artyukh，Vaibhav Bagaria，Giovanni Balato，Gabriel Baron，David Deckey，Thomas Hilton，Christian Hipfl，Christopher Jones，Scott Matthews，James Nace，Bryan Springer，Tobias Winkler，Piers Yates

问题1：简化二期翻修术是否具有临床应用价值？

James Cashman，Scott Matthews，Bryan Springer，Thomas Hilton，Christian Hipfl，Tobias Winkler，Vasily Artyukh

【回答/建议】 多项研究显示，早期再植入（间隔4～12周）可获得与传统二期翻修术相近的临床结局。但高剂量局部抗菌药物的具体作用，以及简化二期翻修术的患者选择标准，尚未明确。

【证据等级】 有限。

【代表投票】 同意86%，不同意9.4%，弃权4.7%（强共识：超多数支持）。

依　据

随着一期翻修术的应用日益广泛，关于二期翻修术及其相关手术流程的问题也逐渐受到关注。其中，一个核心争议在于二期翻修术中再植入手术的最佳时机[1]。迄今为止，文献中尚未明确界定再植入的确定性时间窗。多数研究认为，再植入的最佳时间窗为4～12周[2]。Trampuz和Zimmerli[3]提出的一种常用分类方法将再植入前的间隔期划分为2～4周（短间隔）和6～8周（长间隔）。此外，也有研究建议二期手术之间的间隔为4～6周[4]，或9周[5]。临床研究中报道的间隔期差异较大，范围从数天至数百天，甚至可长达数年；然而，大多数研究报道的再植入间隔集中在60～100天[6-13]。这种临床实践中的显著异质性表明，二期翻修术之间的最佳间隔时长目前仍未得到明确界定[2]。

目前，支持在第二阶段手术中早于传统“长间隔”进行再植入的证据仍然有限。即便在探讨早期再植入的相关文献中，第二阶段手术的具体时机亦存在显著差异，整体上缺乏一致性。在一项包含32例髋关节PJI的队列研究中，Lieberman等[14]报道，再植入分别于6周和1年时进行，在结局上并无显著差异。Haddad等[15]研究显示，在32例全髋关节置换术（THA）中，于3周时进行早期再植入术并未影响成功率。同样，Burnett等[16]报道，与4～6周的再植入间隔相比，3～4周的缩短间隔亦可获得相似的成功率。

Winkler等[8]开展了一项前瞻性研究，对38例接受二期PJI翻修的患者进行比较，分别在<4周（平均19.3天，7～27天）和>4周（平均63天，28～204天）实施再植入。该研究在二期手术间使用非生物膜活性抗菌药物，并在再植入后采用高效抗生物膜抗菌药物方案。约半数患者被纳入短间隔组，在平均40个月的随访中未观察到再感染，再感染事件仅发生于长间隔组。

然而，也有研究结果与上述发现相矛盾，提示过早再植入可能损害治疗结局。Vielgut等[17]对2005—2010年间接受手术的72例髋关节PJI患者及4例原发髋关节感染患者进行回顾性分析。研究对象均存在感染，其中4例为原生关节感染。结果显示，在4～11周内进行再植入的40例患者中，90%维持无感染状态。相比之下，<4周或>11周再植入的患者再感染率更高。其中，<4周组的5例患者全部发生再感染；而>11周组的23例患者中，再感染率高达47.8%。由于该研究为回顾性设计，无法明确设定统一的纳入与排除标准，因此其结果的解释受到一定限制。

近年来，简化二期翻修术的作用已在多项前瞻性研究中得到探讨。其中一项研究[18]评估了在切除关节成形术后，以抗菌药物药物洗脱装置替代传统间隔器

的策略。在该方案中,患者同时接受关节腔内抗菌药物及全身抗菌治疗。1 周后移除该装置,并实施再植入手术。该治疗流程取得了令人鼓舞的临床结局。多项会议报告及正在发表的研究进一步表明,局部抗菌药物递送可在不影响二期翻修术疗效的前提下,实现早期再植入。

基于目前可获得的文献证据,再植入的最佳时机仍未明确。目前常用的一种标准方案,即连续 6 周抗菌治疗,随后停药 2 周,再行再植入术,由于更短的间隔期可能具有优势,该方案需要重新审视。值得注意的是,2 周停药期的依据缺乏充分证据支持,且部分研究提示该做法可能已经过时[19,20]。目前仍需要准确且具有成本效益的检测方法来确定最佳再植入时机。此外,更为关键的是进一步明确患者筛选标准,以确定在何种患者人群中,简化二期翻修术方案能够获得与传统长间隔二期翻修术相当,甚至更优的临床结局。

问题 2:1.5 期翻修术在假体周围关节感染治疗中是否具有应用价值?

Guilherme Falotico, Gabriel Baron, Vaibhav Bagaria, Piers Yates, Giovanni Balato, David Deckey, Christopher Jones, James Nace

【回答/建议】 1.5 期翻修术与传统二期翻修术相比并未显示劣势,同时具有减少额外手术次数的优势。

【推荐强度】 有限。

【代表投票】 同意 72.6%,不同意 12.8%,弃权 14.7%(中等共识:明显多数支持)。

依　据

PJI 是关节置换术后最为严重且处理最为棘手的并发症之一[21]。目前针对 PJI 的治疗策略主要包括清创、抗菌治疗并保留植入物(DAIR)、一期翻修术以及二期翻修术[22]。

在慢性感染中,二期翻修术在多数研究中被认为是最有效的治疗方式;但该方案需分次手术,存在围手术期并发症风险更高、医疗负担和经济成本显著增加等问题[23,24]。

一期翻修术在特定患者中是一种可行且效果良好的替代方案,尤其适用于免疫功能正常、致病菌明确、可匹配有效抗菌药物方案,且软组织条件良好、能够顺利闭合创口的患者。然而,一旦一期翻修术后发生感染复发,其后续治疗的预后通常较差[25]。

1. 手术方式描述

1.5 期翻修术作为一种相对新兴的手术策略,近年来逐渐被用于髋/膝慢性 PJI 的治疗。该技术在理念上融合了一期翻修术与二期翻修术的部分特征。通常,1.5 期翻修术包括彻底取出感染假体并对感染及坏死组织进行充分清创,随后采用高剂量抗菌药物负载骨水泥对新植入假体进行固定。在膝关节中,常采用新的股骨假体联合全聚乙烯胫骨平台;在髋关节中,则可能使用骨水泥固定的股骨柄及髋臼假体。该技术的核心设计理念在于:所植入的假体并非过渡性间隔物,而是预期长期留置,除非出现再感染、功能明显恶化或构建失败,才考虑实施进一步的二期再翻修。因此,在相当一部分患者中,1.5 期翻修术所植入的假体最终成为“终点”假体。该策略的目的是在保留一期翻修术功能恢复优势的同时,兼顾二期翻修术在感染控制方面的潜在获益[26,27]。

2. 适应证与禁忌证

目前,1.5 期翻修术的适应证在不同医疗中心之间尚存在一定差异。部分机构将该技术作为大多数 PJI 翻修的首选方案;而另一些中心则主要将其应用于以下人群:无法在短期内耐受两次大型手术的患者、预期生存期较短且认为 1.5 期治疗已足够的患者、医疗资源有限而难以实施标准二期翻修术的机构,或需要较长恢复时间后再评估是否行二期再植入的患者。1.5 期翻修术的禁忌证界定较为明确:在膝关节中,存在伸膝装置功能不全、侧副韧带严重缺损导致明显不稳定、大范围骨缺损或需皮瓣修复的软组织缺损者不宜采用该技术;在髋关节领域中,股骨大范围骨缺损和(或)关节反复不稳为 1.5 期翻修术的禁忌。

3. 现有证据

Festa 等[28]于 2024 年开展了一项系统评价,评估 1.5 期翻修术在慢性髋/膝关节 PJI 中的疗效,并与传统二期翻修术进行比较。该研究纳入 10 项文献,共计

494例患者(其中髋关节111例,膝关节385例),平均年龄69岁(61～82岁)。荟萃分析结果显示,1.5期翻修术组的感染控制率为84.6%,而二期翻修术组为76.1%;二期翻修术组的感染复发率高于1.5期翻修术组(21.8% *vs*. 14.3%)。再次手术的最常见原因是转化为终末假体,其次为无菌性松动。作者据此认为,对于无法耐受多次手术的慢性PJI患者,1.5期翻修术是一种合理且有效的治疗选择,能够在一定程度上整合一期与二期翻修术的优势。

4. 1.5期翻修术在TKA中的结局

2020年,Siddappa和Meftah等[29]报道了采用活动型间隔物治疗慢性PJI的临床结局。该研究共纳入32例耐甲氧西林金黄色葡萄球菌(MRSA)感染患者,其中1例因顽固性伤口裂开最终行股骨近端截肢。其余31例保留间隔物的患者中,30例实现感染控制(97%),随访时间为9个月至3年。同年,Hernandez等[30]评估了31例接受活动型间隔物治疗PJI的患者,平均随访2.7年,结果显示81%(25/31)的患者成功保留了功能性假体关节。2021年,Hooper等[31]比较了1.5期翻修术与传统二期翻修术在感染后退变性膝骨关节炎治疗中的结局。在采用一期功能性假体间隔物的患者中,1年和3年无任何翻修的假体生存率均为83%(95% *CI*:82%～89%);而在随后进入二期手术的9例患者中,1年和3年的无翻修生存率均为100%(*CI*:100%～100%)。

2022年,Siddiqi等[32]系统阐述了采用初次TKA股骨组件、全聚乙烯胫骨组件及手工调配抗生素骨水泥实施1.5期翻修术TKA的适应证、禁忌证及临床结局。结果显示,与传统二期翻修术相比,1.5期翻修术在感染控制率及患者报告结局方面并无明显劣势,同时具有降低医疗成本及围手术期发病率的潜在优势。同年,Nabet等[33]在单中心研究中比较了1.5期翻修术TKA($n=114$)和历史二期翻修术对照组($n=48$),平均随访2.6年。结果显示,两组致病菌谱相似,主要包括凝固酶阴性葡萄球菌、甲氧西林敏感金黄色葡萄球菌(MSSA)、MRSA及培养阴性病例。结果显示,1.5期翻修术组的感染无复发生存率较二期翻修术组高10.1%(85.1% *vs*. 75.0%,$P=0.158$)。此外,1.5期翻修术组术后并发症发生率显著降低(8.8% *vs*. 31.3%,$P<0.001$);且相较于二期翻修组,1.5期组KOOS-JR评分较基线提升幅度更大(24.7分 *vs*. 16.6分,$P<0.001$)。

2023年,Belay等[34]对116例患者进行了回顾性分析,比较了1.5期活动型间隔物与匹配的二期翻修术组的临床结局及治疗费用。两组在2年内的再手术率(24.1% *vs*. 25.9%,$P=0.83$)及感染清除率(79.3% *vs*. 79.3%,$P=1.0$)方面无显著差异。尽管初次间隔物手术及90天内治疗费用相当,但二期翻修术在前两年内的总体医疗成本显著更高。Song等[35]进一步分析了1.5期漆关节翻修术在无再感染前提下的无菌性生存率。该研究纳入88例患者,采用高温灭菌的股骨组件联合新的聚乙烯垫片,并使用抗生素骨水泥固定。结果显示,术后1年、2年及5年的假体生存率分别为90.9%、86.4%和80.6%。

总体而言,1.5期膝关节翻修术的感染控制率为79.3%～100%(最短平均随访期≥1年),疗效不差于传统二期翻修术;其机械并发症发生率处于可接受范围,5年假体生存率可达80.6%[35]。

5. 1.5期翻修术在THA中的结局

2022年,Charalambous等[36]分析了二期治疗髋关节PJI的成本驱动因素,结果显示,在1年及2年随访时,接受"终点型"或1.5期翻修术的患者与传统二期翻修术在总体医疗成本方面无显著差异。2023年,Nace等[37]回顾性分析了123例髋关节PJI患者(1.5期翻修术54例,计划性二期翻修术69例),平均随访2.5年(最长8年)。结果显示,1.5期翻修术在末次随访时的无感染生存率较二期翻修术高11%(94% *vs*. 83%,$P=0.048$)。病态性肥胖是两组中唯一与再感染风险增加独立相关的因素。两组在手术及内科并发症方面无显著差异($P=0.730$)。影像学随访显示,82%的1.5期翻修术患者未出现进行性股骨或髋臼透亮区,而二期翻修术组中无股骨透亮区和无髋臼透亮区的比例分别为94%和90%。

2024年,Wang等[38]比较了二期翻修术中使用的手工制作间隔物(A组)和1.5期功能性活动型髋关节间隔物(B组)的疗效与并发症。研究共纳入41例PJI患者,随访时间均不少于24个月。两组在感染清除率方面无显著差异(100% *vs*. 96.3%,$P=1.0$);但B组的机械并发症发生率,尤其是间隔物骨折,显著低于A组($P=0.044$)。此外,B组在间隔期内的髋关节功能和生活质量显著优于A组。值得注意的是,B组间隔期更长(中位数7.4个月 *vs*. 4.3个月,$P=0.004$),且再次植入率更低(42.3% *vs*. 82.6%,$P=0.004$)。

综上所述,1.5期髋关节翻修的感染控制率为90%～96.3%(最短平均随访期≥2年),总体疗效不劣于二期翻修术;其机械并发症发生率可接受,82%的患者未出现进行性股骨或髋臼透亮区[15-17]。

6. 成本效益

目前,关于1.5期翻修术的成本效益性数据仍然有限。2023的一项研究中,Okafor等[39]评估了膝关节慢性PJI中一期翻修术与二期翻修术的成本效益。研究结果显示,与一期翻修术相比,二期翻修术的增量成本效果比(ICER)为每获得一个质量调整生命年(quality-adjusted life year,QALY)约231 000美元,显著高于临床经济学中普遍愿意支付的阈值(每QALY为50 000美元)。此外,概率敏感度分析结果显示,约98.5%的模拟情景提示,与一期翻修术相比,二期翻修术在成本效益学意义上并不具有优势[18]。

7. 挑战与未来研究方向

关节置换登记系统在确立假体长期生存率的"金标准"以及(在部分情况下)评估患者报告结局指标(PROM)方面的重要性已得到广泛认可。国家级关节置换登记系统通过系统性收集髋/膝关节置换相关数据,以优化临床结局并监测假体性能。典型代表包括英国国家关节置换登记系统(National Joint Registry,NJR)、美国关节置换登记系统(American Joint Replacement Registry,AJRR)、澳大利亚骨科协会国家关节置换登记系统(Australian Orthopedic Association National Joint Replacement Registry,AOANJRR)以及瑞典髋关节置换登记系统等。这些数据库通常涵盖患者人口学特征、手术技术、假体类型以及感染或翻修等并发症信息。然而,截至目前,尚无任何国家级关节置换登记系统能够对1.5期翻修术假体的使用情况进行准确量化和系统分析。这一缺口仍是国际范围内面临的一个重要挑战。

同样,目前对比1.5期翻修术与一期翻修术、"二合一"翻修术及标准二期翻修术的相关研究数据较为匮乏。开展一项设计严谨、样本量大、覆盖多国的多中心随机对照试验,对比采用1.5期与二期翻修全膝关节置换(TKA)、全髋关节置换(THA)治疗假体周围关节感染(PJI)的疗效,是未来明确的研究方向。

同样值得注意的是,目前关于1.5期翻修术与一期翻修术、"二合一"翻修术或标准二期翻修术之间的直接比较数据十分有限。因此,未来研究的一个明确方向是设计并开展高质量、大样本、覆盖多国的多中心RCT,系统比较1.5期翻修术与二期翻修术在膝/髋关节PJI治疗中的疗效与安全性。

结 论

与传统二期翻修术相比,1.5期翻修术在疗效上具有可比性,同时整体发病率更低且可能具有成本优势。该技术的适用人群应重点考虑那些在短期内不适合或无法承受两次大型手术的患者、预期寿命较短且认为1.5期手术已足以满足治疗需求的患者,以及医疗资源有限或需要时间恢复以再接受下一次重大再植入手术的患者。未来应鼓励开展多中心、前瞻性研究,以进一步明确1.5期翻修术在PJI治疗中的作用并验证现有研究结果。

参考文献

[1] Zhao Y, Fan S, Wang Z, et al. Systematic review and meta-analysis of single-stage vs two-stage revision for periprosthetic joint infection: a call for a prospective randomized trial[J]. BMC Musculoskelet Disord, 2024, 25: 153.

[2] Puetzler J, Hofschneider M, Georg G, et al. Evaluation of time to reimplantation as a risk factor in two-stage revision with static spacers for periprosthetic knee joint infection[J]. J Orthop Traumatol, 2024, 25: 15.

[3] Trampuz A, Zimmerli W. Diagnosis and treatment of implant-associated septic arthritis and osteomyelitis[J]. Curr Infect Dis Rep, 2008, 10: 394-403.

[4] Warth LC, Hadley CJ, Grossman EL. Two-stage treatment for total knee arthroplasty infection utilizing an articulating prefabricated antibiotic spacer[J]. J Arthroplasty, 2020, 35 (Suppl): S57-S62.

[5] Cooper HJ, Della Valle CJ. The two-stage standard in revision total hip replacement[J]. Bone Joint J, 2013, 95B (Suppl A): 84-87.

[6] Dieckmann R, Schmidt-Braekling T, Gosheger G, et al. Two stage revision with a proximal femur replacement[J]. BMC Musculoskelet Disord, 2019, 20: 58.

[7] Vasarhelyi E, Sidhu SP, Somerville L, et al. Static vs articulating spacers for two-stage revision total knee arthroplasty: minimum five-year review[J]. Arthroplast Today, 2022, 13: 171-175.

[8] Winkler T, Stuhlert MGW, Lieb E, et al. Outcome of short versus long interval in two-stage exchange for periprosthetic joint infection: a prospective cohort study[J]. Arch Orthop Trauma Surg, 2019, 139: 295-303.

[9] Rezaie AA, Goswami K, Shohat N, et al. Time to reimplantation: waiting longer confers no added benefit[J]. J Arthroplasty, 2018, 33: 1850-1854.

[10] Sabry FY, Buller L, Ahmed S, et al. Preoperative prediction of failure following two-stage revision for knee prosthetic joint infections[J]. J Arthroplasty, 2014, 29: 115-121.

[11] Hart WJ, Jones RS. Two-stage revision of infected total knee replacements using articulating cement spacers and short-term antibiotic therapy[J]. J Bone Joint Surg Br, 2006, 88: 1011－1015.

[12] Babis GC, Sakellariou VI, Pantos PG, et al. Two-stage revision protocol in multidrug resistant periprosthetic infection following total hip arthroplasty using a long interval between stages[J]. J Arthroplasty, 2015, 30: 1602－1606.

[13] Choi HR, von Knoch F, Zurakowski D, et al. Can implant retention be recommended for treatment of infected TKA [J]. Clin Orthop Relat Res, 2011, 469: 961－969.

[14] Lieberman JR, Callaway GH, Salvati EA, et al. Treatment of the infected total hip arthroplasty with a two-stage reimplantation protocol[J]. Clin Orthop Relat Res, 1994, 301: 205－212.

[15] Haddad FS, Muirhead-Allwood S, Manktelow A, et al. Two-stage uncemented revision hip arthroplasty for infection [J]. J Bone Joint Surg Br, 2000, 82: 689－694.

[16] Burnett R, Kelly MA, Hanssen AD, et al. Technique and timing of two-stage exchange for infection in TKA[J]. Clin Orthop Relat Res, 2007, 464: 164－178.

[17] Vielgut I, Sadoghi P, Wolf M, et al. Two-stage revision of prosthetic hip joint infections using antibiotic-loaded cement spacers: when is the best time to perform the second stage [J]. Int Orthop, 2015, 39: 1731－1736.

[18] Springer BD, Higuera-Rueda CA, de Beaubien BC, et al. Safety profile of seven-day intra-articular antibiotic irrigation for the treatment of chronic periprosthetic joint infection: a prospective randomized phase II comparative study[J]. J Arthroplasty, 2024, 39(Suppl): S229－S235. e1.

[19] Janz V, Bartek B, Wassilew GI, et al. Validation of synovial aspiration in girdlestone hips for detection of infection persistence in patients undergoing 2-stage revision total hip arthroplasty[J]. J Arthroplasty, 2016, 31: 684－687.

[20] Preininger B, Janz V, von Roth P, et al. Inadequacy of joint aspiration for detection of persistent periprosthetic infection during two-stage septic revision knee surgery [J]. Orthopedics, 2017, 40: 231－234.

[21] Biring GS, Kostamo T, Garbuz DS, et al. Two-stage revision arthroplasty of the hip for infection using an interim articulated prostalac hip spacer: a 10- to 15-year follow-up study[J]. J Bone Joint Surg Br, 2009, 91: 1431－1437.

[22] Osmon DR, Berbari EF, Berendt AR, et al. Diagnosis and management of prosthetic joint infection: clinical practice guidelines by the infectious diseases society of America[J]. Clin Infect Dis, 2013, 56: e1－e25.

[23] Cooper HJ, Della Valle CJ. The two-stage standard in revision total hip replacement[J]. Bone Joint J, 2013, 95B (Suppl A): 84－87.

[24] Petrie J, Sassoon A, Haidukewych G. Two-stage revision for the infected total knee arthroplasty: the gold standard [J]. Semin Arthroplasty, 2013, 24: 149－151.

[25] Jiranek WA, Waligora AC, Hess SR, et al. Surgical treatment of prosthetic joint infections of the hip and knee: changing paradigms[J]. J Arthroplasty, 2015, 30: 912－918.

[26] Lichstein P, Su S, Hedlund H, et al. Treatment of periprosthetic knee infection with a two-stage protocol using static spacers[J]. Clin Orthop Relat Res, 2016, 474: 120－120e5.

[27] Joseph TN, Chen AL, Di Cesare PE. Use of antibiotic-impregnated cement in total joint arthroplasty[J]. J Am Acad Orthop Surg, 2003, 11: 38－47.

[28] Festa E, Ascione T, De Mauro D, et al. Can a 1.5-stage revision be an effective alternative for chronic periprosthetic hip and knee infections? a systematic review and meta-analysis[J]. J Arthroplasty, 2024, 39: 809－818.

[29] Siddappa VH, Meftah M. Customized knee articulating cement spacer with stem extension for treatment of chronic periprosthetic joint infection[J]. Surg Technol Int, 2020, 36: 432－437.

[30] Hernandez NM, Buchanan MW, Seyler TM, et al. 1.5-stage exchange arthroplasty for total knee arthroplasty periprosthetic joint infections[J]. J Arthroplasty, 2021, 36: 1114－1119.

[31] Hooper J, Arora P, Kappagoda S, et al. Articulating vs static spacers for native knee infection in the setting of degenerative joint disease [J]. Arthroplast Today, 2021, 8: 138－144.

[32] Siddiqi A, Mahmoud Y, Forte SA, et al. One and a half-stage revision with prosthetic articulating spacer for definitive management of knee periprosthetic joint infection [J]. Arthroplast Today, 2022, 19: 100993.

[33] Nabet A, Sax OC, Shanoada R, et al. Survival and outcomes of 1.5-stage vs 2-stage exchange total knee arthroplasty following prosthetic joint infection[J]. J Arthroplasty, 2022, 37: 936－941.

[34] Belay ES, Wixted CM, Kim BI, et al. A permanent articulating spacer versus two-stage exchange for chronic periprosthetic joint infection: a propensity score-matched study[J]. J Arthroplasty, 2023, 38: 1584－1590.

[35] Song SJ, Hwang SH, Baek HJ, et al. Aseptic survival of the 1.5-stage exchange arthroplasty for periprosthetic joint infection was acceptable when using an autoclaved femoral component and a new polyethylene insert[J]. Knee Surg Sports Traumatol Arthrosc, 2023, 31: 4996－5004.

[36] Charalambous LT, Wixted CM, Kim BI, et al. Cost drivers in two-stage treatment of hip periprosthetic joint infection with an antibiotic coated cement hip spacer[J]. J Arthroplasty, 2023, 38: 6-12.

[37] Nace J, Chen Z, Bains SS, et al. 1.5-stage versus 2-stage exchange total hip arthroplasty for chronic periprosthetic joint infections: a comparison of survivorships, reinfections, and patient-reported outcomes[J]. J Arthroplasty, 2023, 38 (Suppl): S235-S241.

[38] Wang B, Li M, Wang J, et al. Use of 1.5-stage functional articulating hip spacers for two-stage treatment of hip infection[J]. J Arthroplasty, 2024, 39: 2591-2599. e1.

[39] Okafor CE, Nghiem S, Byrnes J. Is 2-stage septic revision worth the money? a cost-utility analysis of a 1-stage versus 2-stage septic revision of total knee arthroplasty [J]. J Arthroplasty, 2023, 38: 347-354.

伤口渗液

46

Seyed Mohammad Javad Mortazavi[1,2], MD; Alfredas Smailys, MD, PhD[3,4]; Pawel Bartosz[5]; Jay Shah[6]; Jakrapun Pupaibool, MD[7]; AbdulRahman Babaqi, MD[8]; Colin Baker[9]; Hatem Bakr, MD, PhD[10]; Andrea Baldini, MD, PhD[11]; Marti Bernaus, MD[12]; Jerzy K. Bialecki[5]; H. John Cooper, MD[13]; Padhy Debabrata[14]; Volodymyr Filipenko[15]; Victor M Ilizaliturri Jr., MD[16]; Al-Amin Kassam, BSc, FRCS[17]; Fatih Kucuckdurmaz[18]; Julio César Palacio, MD[19]; Nilo Paner, MD[20]; Mohammad Poursalehian[1,2]; James Purtill, MD[21]; Alex J. Ramsden[22]; Julie Reznicek[23]; Augustinas Rimkunas, MD[3,4]; David Rodriguez-Quintana, MD[24]; Mahdi Sahebi[1,2,25]; German Salazar, MD[26]; Rubén Arriaga Sánchez, MD[27]; Toshiyuki Tateiwa[28]; Carlos Bracho Velasco, MD PhD[29,30]; Saheed Yakub[31]; Mehmet Kursat Yilmaz, MD[32]; Valérie Zeller, MD[33]; Zongke Zhou[34]

[1] Joint Reconstruction Research Center, Tehran University of Medical Sciences, Tehran, Iran
[2] Department of Orthopedic Surgery, Imam Khomeini Hospital Complex, Tehran University of Medical Sciences, Tehran, Iran
[3] Lithuanian University of Health Sciences, Medical Academy, Faculty of Medicine, Department of Orthopaedics and Traumatology, Kaunas, Lithuania
[4] Department of Orthopedics and Traumatology, Lithuanian University of Health Sciences, Kaunas Clinics, Kaunas, Lithuania
[5] Orthopaedic Department, Gruca Orthopaedic and Trauma Teaching Hospital, Centre of Postgraduate Medical Education, Otwock, Poland
[6] Joint Solutions, Mumbai, India; Jaslok Hospital & Research Center, Mumbai, India
[7] Division of Infectious Diseases, Department of Internal Medicine, University of Utah, Salt Lake City, Utah, USA
[8] Faculty of Medical Sciences, Sana'a University, Sana'a, Yemen
[9] Cleveland Clinic South Pointe Hospital, Cleveland, Ohio, USA
[10] Orthopaedics and Traumatology, Assiut University Hospitals, Assiut, Egypt
[11] Orthopaedics department, Instituto Fiorentino di Clinica et Analisi, Firenze, Italy
[12] Bone and Joint Infection Unit, Department of Traumatology and Orthopedics, Hospital Universitari MútuaTerrassa, Terrassa, Barcelona, Spain
[13] Columbia University Irving Medical Center, New York, New York, United States
[14] Senior Consultant, Apollo Hospitals, Bhubaneswar, Odisha, India
[15] Joint Pathology Department, Sytenko Institute of Spine and Joint Pathology, National Academy of Medical Sciences of Ukraine, Kharkiv, Ukraine
[16] National Rehabilitation Institute of Mexico, Mexico City, Mexico
[17] Exeter Hip Unit, South West Ambulatory Orthopaedic Centre, Royal Devon and Exeter Hospital, University of Exeter, Exeter, United Kingdom
[18] Department of Orthopaedics & Traumatology, Istinye University Faculty of Medicine, Istanbul, Türkiye
[19] Hip and Knee Reconstruction Group, Imbanaco Medical Center, Cali, Colombia
[20] Department of Orthopedics, University of the Philippines Manila—Philippine General Hospital, Manila, Philippines
[21] Thomas Jefferson University, Sidney Kimmel Medical College, Philadelphia, Pennsylvania, United States.
[22] Nuffield Orthopaedic Centre, Bone Infection Unit, Plastics and Reconstructive Surgery, Oxford, UK
[23] Division of Infectious Diseases, Virginia Commonwealth University, Richmond, Virginia, USA
[24] Department of Orthopedic Surgery, McGovern Medical School, UTHealth-Houston, Houston, Texas 77401, USA
[25] Students' Scientific Research Center (SSRC), Tehran University of Medical Sciences, Tehran, Iran
[26] Nova Clinica Santa Cecilia, Quito, Ecuador

[27] Division of Adult Hip and Knee Replacement, National Institute of Rehabilitation, Mexico City, Mexico
[28] Department of Orthopedic Surgery, Tokyo Medical University, Tokyo, Japan
[29] Department of Orthopedic Surgery, Health Sciences San Francisco de Quito University, Hospital Metropolitano, Quito, Ecuador
[30] Department of Orthopedic Surgery, Hospital de los Valles, Quito, Ecuador
[31] Department of Surgery, Uniosun Teaching Hospital, Osogbo, Osun State, Nigeria
[32] Istanbul Medipol University, Istanbul, Türkiye
[33] Referral Center for Complex Bone and Joint Infection, Hospital Group Diaconesses Croix Saint-Simon, Paris, France
[34] Department of Orthopaedic Surgery, West China Hospital of Sichuan University, Chengdu, China
* 通讯作者

问题 1：近期接受大型骨科手术且出现持续性伤口渗液的患者，最佳处理策略是什么？

Seyed Mohammad Javad Mortazavi, Carlos Bracho Velasco, Mohammad Poursalehian, H. John Cooper, Marti Bernaus, AbdulRahman Babaqi, James Purtill, Mehmet Kursat Yilmaz, Julio César Palacio, Mahdi Sahebi, Victor M Ilizaliturri Jr.

【回答/建议】 大型骨科手术后出现持续性伤口渗液(persistent wound drainage,PWD)需要采取系统化处理路径。首先应通过检查局部与全身感染征象(如红斑、脓性渗液、发热等)来排除感染。如果不怀疑感染,则采取非手术措施,包括局部伤口处理、优化危险因素、尽量减少手术部位活动,以及调整静脉血栓栓塞(VTE)预防方案。如果在非手术处理后渗液仍持续超过 7 天,应进行全面感染评估,并考虑手术干预,包括冲洗与清创。

【证据等级】 中等。

【代表投票】 同意 84.9%,不同意 10.1%,弃权 4.9%(强共识:超多数支持)。

依 据

1. 持续性伤口渗液的定义

持续性伤口渗液(PWD)指在术后预期的早期恢复期之后,手术切口仍持续有液体外渗(可为浆液性、血清血性或脓性)[1-8]。多数导致短时间渗液的伤口愈合障碍属于非感染性[4-9]。手术对浅表毛细血管的损伤可引起轻微、短暂的术后浆液性或血清血性渗液;若渗液持续存在,则应进行感染评估[9]。伤口愈合延迟可能使病原体穿透更深层皮肤,造成逆行性感染[5,10]。研究提示,当渗液持续超过 5 天时感染风险会显著增加[4,11]。

目前对于持续性伤口渗液的持续时间与渗出量尚无统一、全面的定义。已有研究将持续性渗液描述为术后 2～9 天仍有渗出[4,12-14]。2013 年和 2018 年骨骼肌肉系统感染国际共识会议(ICM)将持续性渗液定义为:初次手术后超过 72h,敷料上渗液面积超过 2 cm × 2 cm[15,16]。然而需要注意的是,不同类型敷料会影响渗出量和持续时间,从而增加判定的复杂性[17]。

2. 区分感染性与非感染性伤口渗液

持续性伤口渗液可分为非感染性与感染性两类。非感染性渗液多发生在术后早期,但在使用某些密封型抗菌敷料时,临床医生可能仅在拆除敷料后才发现。此类渗液通常为浆液性或血清血性,通常无明显异味,也不伴随局部组织破坏的体征。在调整抗凝治疗及其他可改变危险因素后,多可通过保守治疗自行缓解[18]。此外,炎症指标轻度升高在术后较常见,可能反映正常术后生理变化而非感染[19]。

感染性伤口渗液需要尽快干预[6]。患者可能出现全身与局部感染体征。全身感染表现包括发热、寒战和心动过速;局部表现包括手术部位红斑、硬结、皮温升高,以及脓性渗液或出现窦道[6,20]。初次手术后 3～5 天内的发热可视为生理性反应[21-23];但体温>39 ℃,尤其是持续多日或发生在术后 3～5 天,则需要进一步检查[4,24,25]。

若在全关节置换术(TJA)72 h 后 C 反应蛋白(CRP)再次升高,或在 TJA 后超过 7 天仍持续升高,应怀疑 PWD 存在感染并发症[5,26]。相比之下,红细胞沉降率(ESR)和白细胞水平在 PWD 情境下并不适用于感染诊断[5,26,27]。目前尚无普遍公认的标准来区分感染性 PWD 与非感染性 PWD。

3. 持续性伤口渗液的非手术处理

当没有临床或实验室指标提示感染时,应优先考虑

保守治疗策略。

（1）活动调整与制动：过度活动可能加重渗液，尤其是在术后早期[28,29]。可通过支具限制关节活动、停止持续被动活动训练，或暂停康复训练来获益。这些措施通常为短期干预，目的在于促进伤口稳定愈合[30,31]。

（2）伤口护理与敷料：伤口护理是处理持续性伤口渗液的核心。吸收性敷料和加压包扎通常作为一线处理方式[32,33]。若渗液仍持续，可考虑采用负压伤口治疗。负压伤口治疗已被证明可减少浆液肿、血肿、切口裂开以及感染。负压治疗常可在 24 h 内使伤口变干[34]，并在多数患者中促使渗液停止[35]。尽管预防性负压治疗在防止浆液肿和血肿形成方面有益，但常规使用通常并不具有成本效益[36]。不过，对于发生持续性渗液风险较高的患者，可考虑预防性应用[37]。

（3）抗凝治疗：可能通过增加手术部位持续渗血而加重或延长渗液。根据患者总体风险以及所使用抗凝药物的具体情况，短期暂停 VTE 预防用药可能是一种合理的选择[38]。另一种策略是改用导致 PWD 风险较低的药物，例如阿司匹林（在临床适用的情况下）[4,38-41]。这些调整应个体化并严密监测，在预防血栓事件的获益与持续渗液相关并发症风险之间取得平衡。

（4）不建议使用预防性抗菌药物：常规使用预防性抗菌药物并未被证明能降低持续性渗液的发生率或严重程度，也不能在该特定情境下降低伤口感染率[42,43]。因此，在缺乏明确感染证据时，当前建议不使用预防性抗菌药物。

（5）危险因素干预：聚焦可改变的危险因素可显著影响伤口结局。对糖尿病患者进行良好的血糖控制、戒烟以及充足的营养支持（尤其是营养不良患者）对促进伤口愈合至关重要[5,6,8,44-48]。术者还应检查切口，特别是两端，确保缝合闭合充分；若闭合不佳，重新缝合可避免渗液持续[49]。

（6）监测：持续评估伤口渗液十分关键。每日监测有助于判断渗液是否在减少；同时随访 CRP 水平可能有助于识别正在发展的感染或持续的炎症过程[19]。若在合理时间内上述措施未能使渗液减少，则必须考虑感染可能。

4. 感染性伤口渗液的手术处理

如果 PWD 在数天保守治疗后仍无改善，或渗液量增加，或出现局部/全身感染征象，或 CRP 升高，或渗液在无明确原因情况下持续超过 7 天，则应强烈考虑手术处理（图 46－1）[12]。手术处理通常首先对血肿进行穿刺抽吸；若涉及 TJA，也应进行关节穿刺抽液[33]。随后探查伤口，并在术中取多份标本送培养。必须彻底清除任何坏死或可能感染的组织，并建议进行充分冲洗，以清除手术部位可能的感染物质。

对于 TJA，如感染累及关节本身，建议实施清创、抗菌治疗并保留植入物（DAIR），并更换可更换的可动组件[8,33,50,51]。术后应启动经验性抗菌治疗，并在培养结果出来后进行针对性调整[33,50,51]。许多情况下建议延长抗菌治疗的疗程，以确保感染完全控制[52]。

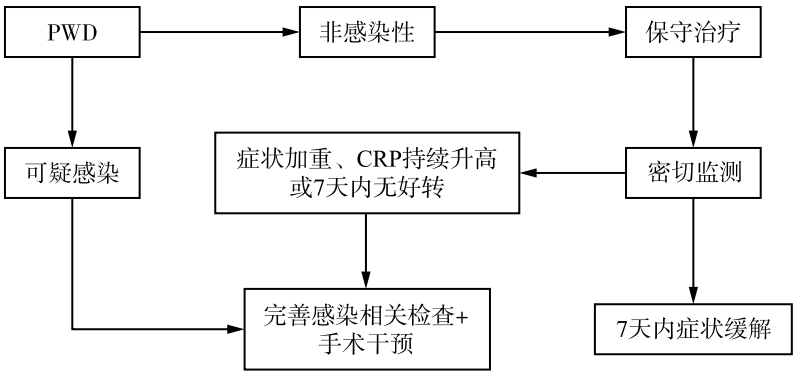

图 46－1 感染性伤口渗液的处理流程

结 论

关于持续性伤口渗液的文献证据有限，且主要集中在 TJI 领域，研究结论存在差异。持续性伤口渗液具有多因素、个体差异显著的特点，因此很难制订统一的通用管理方案。对于非感染性渗液应在何时视为感染或处于感染高风险，不同研究给出的时限并不一致；同时也缺乏对“感染性持续性伤口渗液”的统一定义。未来需要高质量研究来建立明确标准，以识别哪些患者最可能从手术干预中获益。

问题2：大型骨科手术后发生伤口相关问题的预测因素有哪些？

Alfredas Smailys，Carlos Bracho Velasco，David Rodriguez-Quintana，Andrea Baldini，German Salazar，Hatem Bakr，Augustinas Rimkunas

【回答/建议】 伤口相关并发症的重要预测因素包括：未控制的糖尿病[糖化血红蛋白(glycated hemoglobin，HbA1c)>7.7%]、肥胖、存在多种共病(ASA分级>3级)、营养不良、手术延迟(创伤病例)、手术时间延长、年龄超过70岁、吸烟、酒精滥用，以及耐甲氧西林金黄色葡萄球菌(MRSA)定植。

【证据等级】 强。

【代表投票】 同意87.9%，不同意7.4%，弃权4.7%(强共识：超多数支持)。

依　据

在大型骨科手术中，识别伤口相关并发症的风险因素，如持续性伤口渗液、切口裂开、愈合延迟以及手术部位感染(SSI)至关重要。这些并发症会增加病死率和发病率、延长住院时间，并在全髋关节置换术(THA)、全膝关节置换术(TKA)以及股骨和胫骨骨折固定等手术后显著增加医疗成本。

为识别这些因素，对Scopus和PubMed数据库进行了全面文献回顾与筛选。初筛共获得1 948项研究，详细审查后纳入83项研究。本系统综述聚焦于成人群体的大型骨科手术，包括髋/膝关节置换术，以及股骨、胫骨骨折的骨接合固定。定性分析共识别出111个风险因素。本文仅讨论最常见且证据等级最高的风险因素。文中若给出比值比(*OR*)，则代表各研究报告*OR*的加权平均值(w*OR*)。

在所纳入研究中，大型骨科手术的总体伤口相关并发症发生率为3.61%。在总计649 911例患者中，共报告23 466例伤口相关并发症。

1. 糖尿病

糖尿病，尤其是控制不佳的糖尿病，是研究最为充分的风险因素之一，w*OR* = 1.47。研究通常同时纳入1型和2型糖尿病[53-55]。经多变量校正后，仍有中等证据支持糖尿病是一项独立的显著风险因素[53,55,56]。但也有研究发现，在控制混杂因素后关联性不再显著[54,57]。有强证据表明，HbA1c>7.7%是伤口并发症的显著风险因素，w*OR* = 2.39[58,60]。同时，有研究指出果糖胺可能比HbA1c更能反映血糖控制并预测不良事件[61]。果糖胺293 μmol/L被认为是与并发症相关的最佳截点[61,62]，果糖胺升高的患者发生PJI的可能性增加6.7～11.2倍[61,62]。术前血糖水平也与PJI风险增加相关：糖尿病患者在血糖达到277 mg/dL时PJI发生率约增加1.5倍；非糖尿病患者对应水平为193 mg/dL[63]。

2. 肥胖

肥胖与伤口并发症具有明确且强的关联。体重指数(BMI)≥30 kg/m^{2}的患者，w*OR* = 70；当BMI≥40 kg/m^{2}时，w*OR*进一步升至2.26[54,64,65]。

3. 存在多种共病与ASA分级

有强证据表明，ASA分级>3级与伤口并发症相关，多数研究报告具有显著关联(w*OR* = 1.99)[55,66]。部分采用多变量分析的研究指出，单一共病如心血管疾病或慢性肾、肝功能障碍可能并非伤口并发症的独立预测因素[67,68]。但也有研究显示，终末期肾病患者在THA后感染风险升高，早期感染的风险比(*HR*)可达2.91[69,70]。类似地，个别研究报告肝病或慢性静脉功能不全患者的SSI风险升高[71,72]。这些相互矛盾的结果提示，像ASA分级这类综合性工具在评估累积风险方面具有重要价值；但对于某些特定共病，仍可能需要针对具体并发症进行更深入的独立分析，才能形成更强的推荐意见。

4. 营养不良

营养不良被充分证实为伤口并发症的风险因素。强证据表明其与伤口并发症显著相关(w*OR* = 1.85)[73,74]。文献中对营养不良的定义包括血清学指标、人体测量以及营养评分工具，其中最常用标准为血清白蛋白<3.5 g/dL，以及血清总淋巴细胞计数<1 500个/mm^3[74]。较低的总淋巴细胞计数与伤口愈合延迟显著相关(w*OR* = 1.51)[75]。血清白蛋白<3.5 g/dL也得到强证据支持，是显著风险因素(w*OR* = 1.96)[76,77]。此外，有中等证据提示白蛋白/纤维蛋白原比值可能是潜在风险因素(w*OR* = 4.06)[78]。多种营养指数可用于评估营养状态并预测术后并发症，例如Onodera预后营养指数，

该指数由血清白蛋白和总淋巴细胞计数共同计算[79]。上述结果强调营养状态在伤口愈合中的关键作用，提示术前风险评估中应纳入营养评价。

5. 可由医疗团队直接影响的手术相关因素

与手术过程相关的一些因素可由医疗团队直接干预，从而提供降低风险的机会。强证据表明，手术延迟是显著风险因素（$wOR=2.87$）[57,80]。在老年人群中，伤口感染发生率约为2.3%，手术延迟超过24 h被认为是显著危险因素，其OR为3.48[80]。

此外，有中等证据提示手术持续时间延长与伤口并发症相关（$wOR=1.62$）[66,81]。但不同研究对“手术时间过长”的定义不一致，需要结合方法学差异解读。已有研究[82]报告：发生SSI的TKA平均手术时间为90.5±28.2min，显著长于未发生SSI的72.2±20.3min。也有研究指出手术时间超过135min与伤口并发症及系统性并发症风险增加相关[66]。尽管不同手术及不同地区的具体时间阈值尚未统一确定，但总体而言，缩短手术时间更有利于降低并发症风险。

有中等证据支持外固定架使用与伤口相关并发症相关（$wOR=3.09$）[56,83]。然而，外固定架的使用往往反映损伤的严重程度，其设计初衷是为了在最终固定前为软组织恢复提供时间，从而解决早期尝试钢板固定时出现的不可接受的高感染率问题[83]。因此，将外固定简单标记为风险因素具有误导性；外固定的应用应主要保留给复杂病例，在获益与潜在风险之间取得平衡。

术后观察可为潜在感染提供重要线索。中等证据表明，术后PWD是SSI的独立风险因素[84,85]。渗液若持续到术后第2周，被报道为关节感染最强的危险因素（$OR=50.83$，95% CI：11.41～226.51）[85]。关于术后血肿作为风险因素的证据仍然有限[86]。尽管如此，中等证据提示翻修手术是伤口并发症的风险因素，其$wOR=5.02$[87]。

强证据支持年龄增加是伤口并发症的人口学风险因素（$wOR=1.83$）[54,88]。年龄＞70岁被确定为SSI的独立风险因素（校正后$OR=2.85$，95% CI：1.26～6.43，$P=0.0118$）[88]。性别也与术后伤口并发症相关，中等证据支持男性为独立风险因素（$wOR=1.52$）[55,89]。吸烟与酒精滥用也被中等证据支持为独立风险因素，其wOR分别为3.31和1.59[55,87]。

强证据表明，SSI与MRSA感染或定植相关（$wOR=9.03$）[56,89,90]。既往MRSA感染或定植史被认为是最重要的感染预测因素（$OR=7.20$，95% CI：2.61～19.85，$P<0.001$）[56]。此外，鼻拭子MRSA阳性也被报道可预测感染风险[89,90]。

结 论

本综合性综述识别出若干与大型骨科手术后伤口相关并发症有关的重要风险因素。识别并处理这些相关风险，对于优化术前患者管理和改善结局至关重要。通过识别潜在风险，医护人员可实施针对性的干预措施，以最大限度减少术后伤口并发症，并能更好地向患者及其家属说明预期结局。

问题3：大型骨科手术患者术中放置引流管是否会增加后续手术部位感染的发生风险？

Pawel Bartosz，Jerzy K. Bialecki，Padhy Debabrata，Volodymyr Filipenko，Alex J. Ramsden，Toshiyuki Tateiwa，Saheed Yakub，Zongke Zhou

【回答/建议】 不会。手术引流管不会增加SSI和PJI的风险。

【证据等级】 高。

【代表投票】 同意74.4%，不同意12.8%，弃权12.8%（中等共识：明显多数支持）。

依 据

大型骨科手术后是否使用引流管仍存在争议。当前建议认为，在初次THA/TKA后，不建议常规使用引流管[91]。然而，对于创伤、脊柱或肩关节手术后是否使用引流管，尚无统一共识。目前，越来越多的外科医生倾向于避免使用引流管，即使是在髋/膝翻修置换等复杂手术中也是如此[92-94]。

采用医学主题词（MeSH术语）在PubMed和Scopus数据库中进行文献检索，共获得3 660篇文献，其中572篇为重复文献。题名与摘要筛选后排除2 960篇，全文评估后再排除83篇，最终纳入43篇文献进行分析，

包括25项RCT、17项系统综述以及1项国家登记研究。从中提取了感染率、失血量、输血情况以及伤口并发症等数据。

1. 感染

大多数研究显示,引流组与未引流组的感染率差异无统计学意义(RCT的荟萃分析见图46-2;$RR=0.78$,95% CI:0.54～1.14,$P=0.202$)。仅有2篇文献显示两组间存在统计学差异:Keemu等[95]基于芬兰国家登记数据报告发现,初次TKA后使用引流患者的感染率更高。相反,Zeng等[96]在一项基于中国人群的RCT中发现,初次THA后未使用引流患者的感染率显著更高。系统综述同样提示两组感染率无显著差异(图46-2)。

2. 失血和输血

失血和输血被认为是PJI的独立危险因素。尽管目前骨科手术中常使用氨甲环酸减少失血,但仍然可能需要输血[97]。在12项报告失血数据的研究中,有6项RCT观察到引流组失血更多[92,93,96,98-100]。对其中8项研究的荟萃分析也支持这一结果。系统综述及登记研究数据同样表明,引流患者的失血量更高[95,107-109]。

共有15项RCT考察了输血率;在所有报告两组存在差异的5项研究中,均显示未使用引流的患者输血率更低[92-94,96,98-100,102,105,106,110-114]。荟萃分析进一步证实:未引流组输血率显著更低($OR=1.45$,95% CI:1.16～1.8,$P=0.001$)。该趋势也得到了10项系统综述的支持,但其中4项综述未观察到统计学差异(图46-3和图46-4)[107-109,115-125]。

3. 伤口问题

伤口并发症(包括渗血延长、皮下瘀斑等)在未引流患者中更常见。在16项报告伤口并发症的RCT中,有3项研究结果支持使用引流[92-94,96,98,101-105,110-113,126-128]。类似地,在10项系统综述中,仅1项研究报告未引流患者伤口问题更少,而有6项研究倾向支持引流能减少伤口问题[109,115,116,119-123,125,129]。

本研究还比较了"引流与不引流"的不同手术类型分布:16篇文献涉及THA,19篇文献涉及TKA,3篇文献同时包含上述两种手术;另外还有5项研究为脊柱手术,4项为创伤手术,2项为肩关节手术[92-96,98-135]。

结　论

综合所有纳入研究结果,在大型骨科手术后,使用或不使用引流管的患者在感染风险方面没有显著差异(表46-1)。RCT研究的每组平均样本量为210例,系统综述平均样本量为1 992例。考虑到近期文献报道原发THA后感染风险约为0.4%[136],上述样本量可能不足以检测出感染率的差异。因此,需要更大规模、设计更严谨的多中心,甚至是多国的前瞻性RCT,才能最终回答这些关键问题。

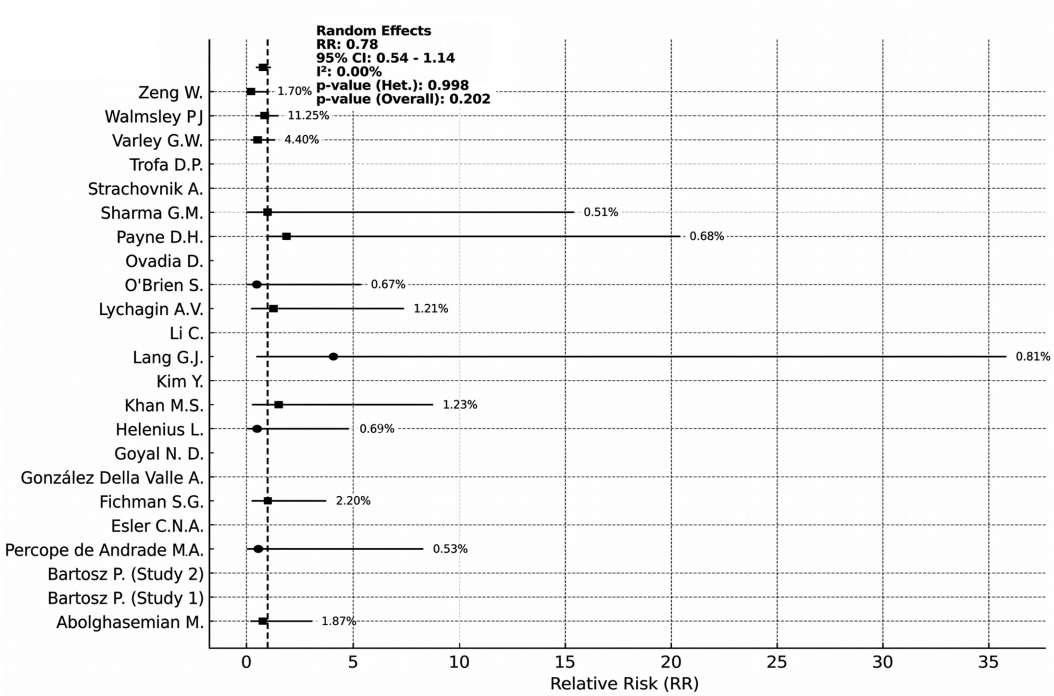

图46-2　感染风险森林图

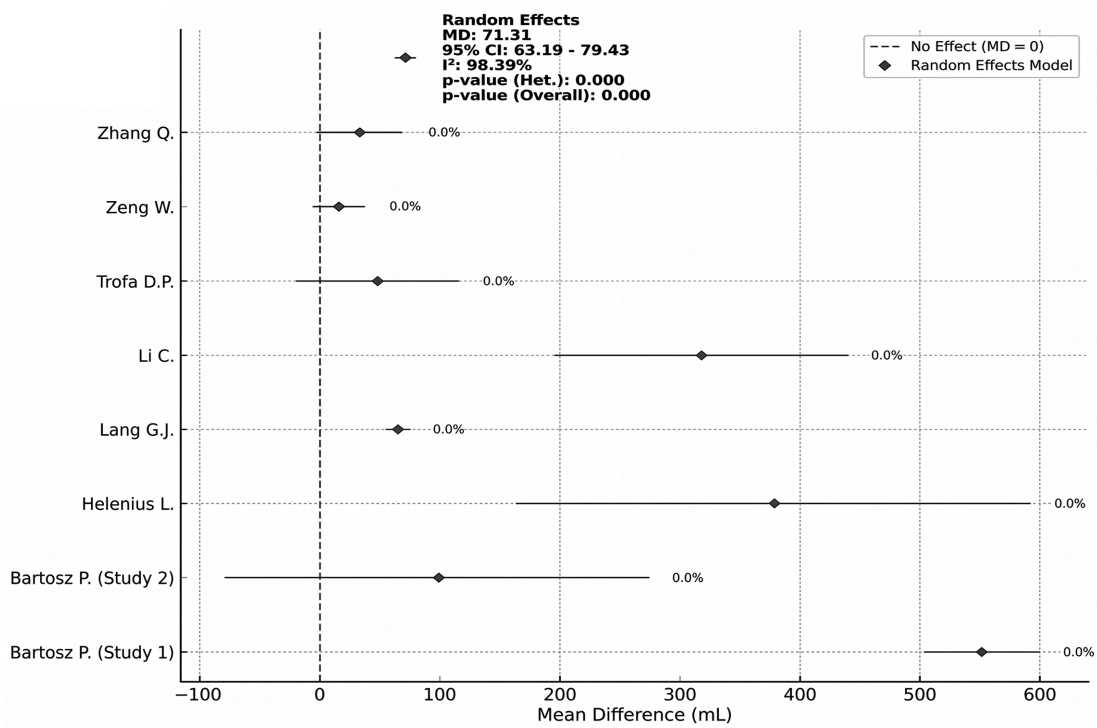

图 46－3　失血量森林图

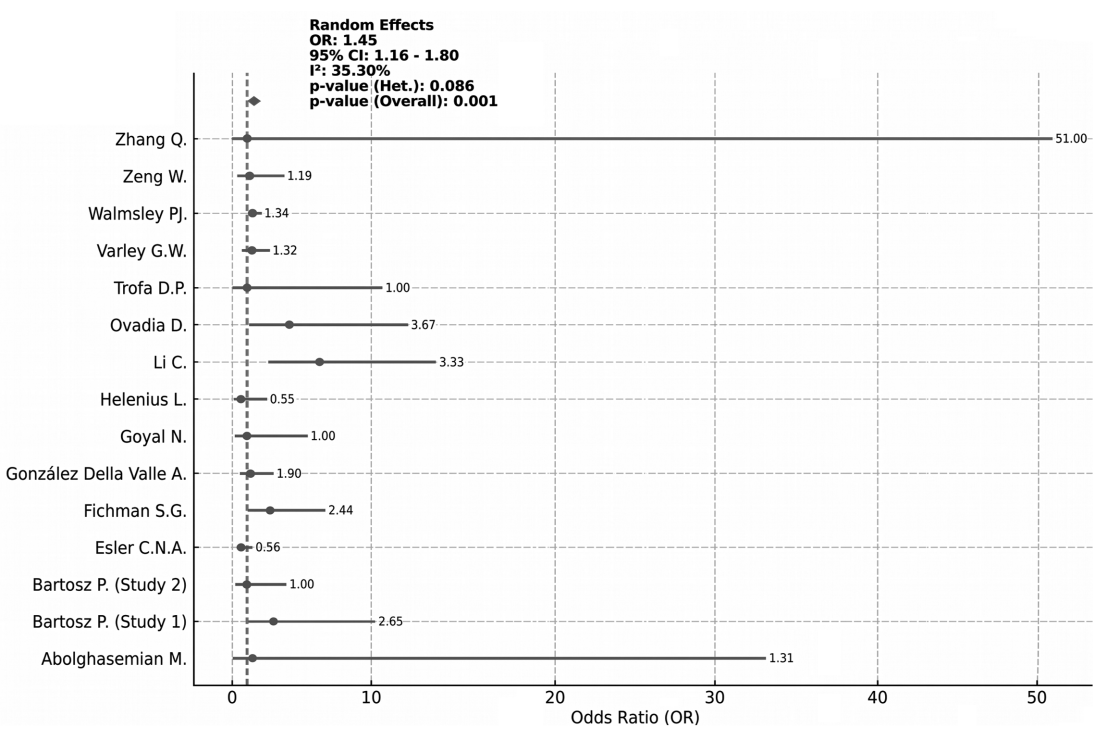

图 46－4　输血情况森林图

表 46－1　纳入系统评价研究及感染、失血量、输血、伤口并发症相关数据

研究	发表年份	手术类型	研究数量	感染(统计学差异) 0－无,1－有	失血量(统计学差异) 0－无,1－有	输血(统计学差异) 0－无,1－有	伤口问题(统计学差异)
Chen Z. 髋关节置换术中是否必须使用伤口引流？一项 RCT 的荟萃分析	2014	THA	15	0	NA	0	1(支持引流)
Clifton R. 髋部骨折术后闭合负压手术伤口引流:一项 RCT 的系统评价与荟萃分析	2008	创伤	6	0	NA	0	0
Hong K. 全膝关节置换术中自体血回输引流与不引流的对比:一项荟萃分析与系统评价	2017	TKA	7	0	NA	0	NA
Kelly EG 初次髋关节置换术中闭合负压引流与不引流的系统评价与荟萃分析	2014	THA	16	0	1(支持不引流)	1(支持引流)	NA
Li N. 初次全髋关节置换术中自体血回输引流与不引流/闭合负压引流的对比:一项荟萃分析	2014	THA	12	0	0	0	0
Li N. 一期双侧全膝关节置换术引流与不引流的并发症对比	2015	TKA	3	0	NA	NA	NA
Migliorini F. 下肢关节置换术中的闭合负压引流:一项基于 I 级证据的荟萃分析	2022	THA，TKA	25	0	NA	1(支持不引流)	NA
Nanni M. 全髋关节置换术中的伤口引流:用还是不用？当前临床实践的文献综述	2013	THA	10	0	1(支持不引流)	1(支持不引流)	NA
Parker M J. 骨科手术后闭合负压手术伤口引流	2007	THA，TKA，创伤肩关节	36	0	NA	1(支持不引流)	1(支持引流)
Parker M J. 髋/膝关节置换术的闭合负压引流:一项荟萃分析	2004	THA，TKA	18	0	1(支持不引流)	1(支持不引流)	1(支持引流)
Si H B. 初次全膝关节置换术后使用闭合引流无明确获益或弊端:一项系统评价与荟萃分析	2016	TKA	12	0	0	1(支持不引流)	1(支持引流)
Yang H. 伤口引流对脊柱手术患者伤口感染与愈合的影响:一项荟萃分析	2024	脊柱	11	0	NA	NA	1(支持引流)
Zan P. 全髋关节置换术中闭合负压引流与不引流的对比:一项 RCT 的荟萃分析	2016	THA	12	0	0	1(支持不引流)	1(支持引流)
Zhang Q. 全膝关节置换术中闭合负压引流与不引流的对比:一项荟萃分析	2011	TKA	15	0	NA	1(支持不引流)	1(支持引流)
Zhang Q. 初次全膝关节置换术中是否必须使用闭合负压引流？一项系统评价与荟萃分析	2018	TKA	NA	0	0	1(支持不引流)	0
Zhao C. 脊柱后路手术引流对手术部位血肿与感染的影响:一项系统评价与荟萃分析	2024	脊柱	7	0	NA	NA	NA
Zhou X. 全髋关节置换术中我们真的需要闭合负压引流吗？一项荟萃分析	2013	THA	20	0	0	1(支持不引流)	NA

注：THA—全髋关节置换术;TKA—全膝关节置换术,NA—无相关数据。

问题4：大型骨科手术后发生手术部位感染时，皮肤拭子培养能否可靠检出致病微生物？

Jay Shah，Julie Reznicek，Nilo Paner，Colin Baker，Fatih Kucuckdurmaz，Hatem Bakr

【回答/建议】 否。大型骨科手术后，皮肤拭子不能可靠检出导致SSI的病原体，既可能检出非致病菌，也可能漏检真正的致病菌。基于皮肤拭子结果制订抗菌治疗方案可能误导治疗，不应作为依据。

【证据等级】 中等。

【代表投票】 同意90%，不同意6%，弃权4%（完全共识：意见一致）。

依　据

任何骨科手术后感染都是灾难性并发症。伤口或其周围出现红肿、压痛、发热或渗出，有时可能仅局限于缝线处，但多数情况下提示更深部位的感染。尽管血清学、微生物学与影像学诊断取得了显著进展，深部感染的诊断仍然具有挑战性[137]。

通过培养鉴定病原体仍是首选方法。“良好的开始等于成功了一半——采集正确的标本就是良好的开始。”植入物/骨周围的深部组织，或关节腔内标本，被认为是准确识别致病菌所必需的样本来源。

虽然PJI相关定义并不包含皮肤拭子[138,139]，但由于取样方便且可避免获取深部标本的侵入性操作，皮肤拭子在全球许多其他大型骨科手术后仍被广泛使用[140]。2018年ICM曾讨论过窦道拭子取样，并以强共识（96%）反对用皮肤拭子分离致病菌[138]。

为回答上述问题，研究者开展了系统综述。使用由图书馆员制定的医学主题词（MeSH术语）检索PubMed、Scopus和Embase 3个数据库，共识别453项潜在相关研究。经2名独立评审者筛选后，14项研究被认为符合纳入标准并进行全文评估与数据提取。

Tetreault等[141]开展的一项前瞻性研究纳入了55例感染的THA/TKA病例，比较浅表拭子与深部组织或关节液穿刺培养的一致性。研究采用严格一致性标准，要求培养结果及药敏模式相符。结果显示，仅47.3%的皮肤或伤口拭子与深部培养一致；拭子假阳性率为43.4%，假阴性率为19%。

Cuñé等[140]的另一项研究在56例急性PJI的回顾性队列中采用较宽松的一致性定义，即只要有一种微生物匹配即算一致，这使多菌种样本难以判断真正的致病菌。在排除多菌种样本后，浅表与深部样本一致性仅为60%。研究者认为，尽管浅表拭子易获取，但深部组织培养提供的信息更有意义，应当用于正确分离致病菌。在该研究中，当浅表拭子分离出金黄色葡萄球菌或革兰氏阴性杆菌时，PPV较高，分别为100%和85%。但Tetreault等[141]的分析显示，金黄色葡萄球菌的一致性仅52%，革兰氏阴性菌仅40%。对于其他革兰氏阳性菌，2项研究结果都较差。更重要的是，Tetreault等[141]指出，如果仅依据浅表拭子结果，近42%的病例可能会选择不同的抗菌药物，这可能对预后产生不利影响，这一点在骨髓炎相关研究中也有所提示[142]。2项研究均未发现髋/膝关节在该差异上存在明显不同。

在跟骨骨折手术后并发感染的回顾性研究中，Backes等[143]在33例同时采集深部与浅表培养的病例中发现，40%的病例深部培养分离出的微生物与皮肤拭子不同。在总体55例深部感染中，有31%被误认为仅为浅表感染并据此治疗。作者建议采取更积极的管理策略获取深部培养，不应仅依赖浅表拭子进行感染诊断或病原体鉴定。Desai等[144]研究了远端桡骨骨折使用克氏针后出现渗液的针道感染，14处渗液针道中仅2处培养阳性；2例接受抗菌治疗后完全愈合，其余12处培养阴性并在适当伤口护理下愈合。

脊柱手术领域的文献也提示类似结论。Dobran等[145]发现，仅75%的伤口拭子培养阳性，而其中仅62%在针对性抗菌治疗后愈合；仍有38%需要进一步手术并获取深部培养结果。Gaines等[146]在后路内固定病例的回顾性研究中报道4例窦道患者，其中2例皮肤拭子仅有少量金黄色葡萄球菌生长，一致性为50%，其中1例深部培养阴性，另1例深部培养为链球菌属，与拭子结果不一致。

值得注意的是，Cacopardo等[147]和Kristopaitis等[148]在病例报道中提到皮肤或窦道拭子可培养出梭状芽孢杆菌属。Cacopardo等[147]报道1例儿童脊柱内固定后复发性窦道患者，皮肤或窦道拭子培养出某种梭状芽孢杆菌；抗菌药物有效但需2个疗程才能彻底清除。Kristopaitis等[148]报道1例腰椎椎板切除术后出现由产

气荚膜梭菌引起的脑膜炎,患者不幸死亡;尸检显示颅内及脊髓脑膜炎并伴脉络丛炎,病原体为产气荚膜梭菌。

多变量回归分析中,穿通口周围拭子结果与感染诊断并无相关性[149]。在57例深部培养阳性的患者中,仅42例穿通口周围拭子培养阳性。深部培养检出的细菌菌株中,有45%会被穿通口周围皮肤拭子漏检。与Tetreault等[141]的结果相似,在58%的病例中,若仅依据浅表拭子结果选择抗菌药物是不正确的,可能导致治疗失败。

Ochs等[150]对多种骨科手术类型混合人群开展的研究强烈建议,优先获取深部标本,而非浅表拭子,因为其研究中浅表拭子与深部标本的一致性仅为40%。当细菌菌落数较低时,拭子在识别致病微生物方面的敏感度仅为44%。

结　论

尽管皮肤拭子易于获取且能够检出微生物,但它不应被视为代表深部感染的真实情况,因为拭子分离出的微生物往往只是皮肤表面微生物群,而非导致感染的真正病原体。以皮肤拭子培养结果为依据制订治疗策略是错误的,尤其是在决定抗菌药物方案时,可能造成治疗失败。现有研究显示,浅表拭子与深部标本培养的一致性不能令人满意,因此认为在大型骨科手术后,皮肤拭子并不适用于识别导致感染的致病微生物。

问题5:在骨科感染患者中,对窦道引流液进行拭子培养是否有价值?

Jakrapun Pupaibool, Rubén Arriaga Sánchez, Valérie Zeller, Al-Amin Kassam, Nilo Paner

【回答/建议】 否。窦道拭子培养并不可靠,因为其容易受到外源性污染,从而削弱诊断价值,并可能导致错误诊断。对于骨科感染,获取深部组织与骨组织培养仍是分离致病菌的主要方法。

【证据等级】 中等。

【代表投票】 同意88.7%,不同意6.7%,弃权4.6%(强共识:超多数支持)。

依　据

窦道是连接感染骨或关节与皮肤表面的直接通道,常见于慢性感染(如慢性骨髓炎),同时也是PJI诊断的重要标准之一[151-154]。由于窦道与皮肤表面相通,外界微生物可能进入并造成污染,这些微生物未必是真正的致病菌。虽然从伤口或窦道表面取得的浅表拭子培养可以检出微生物,但并不一定能准确反映深部组织感染情况,因此需要结合其他诊断方法以确保准确识别病原体并制订合适的治疗策略。需要强调的是,尽管这里的证据也包括慢性骨髓炎研究,但本条推荐专门面向PJI。

1. 慢性骨髓炎相关证据

浅表拭子或窦道拭子培养曾被认为足以识别慢性骨髓炎的致病菌,但多项研究对其可靠性提出了质疑。

Perry等[155]发现,浅表拭子培养与术中培养约有70%的一致性;对于金黄色葡萄球菌和单一微生物感染,一致性可达约90%。在该研究中,窦道拭子培养甚至比针吸活检更准确。

Bernard等[156]对141例伴窦道的慢性骨髓炎患者进行前瞻性研究发现:若能获取与骨接触的"深部窦道培养",且两次培养结果一致,则在96%的病例中可预测真实致病菌;单一微生物感染的准确度高于多菌种感染(94% *vs*. 79%)。但Patzakis等[157]发现,窦道拭子培养在近一半病例中无法与骨培养检出的微生物匹配。Ulug等[158]观察到窦道拭子培养与骨培养的一致性仅为38%,提示依赖窦道拭子可能导致错误诊断和错误治疗。Mackowiak等[159]发现,窦道拭子培养检出的微生物中,仅44%能在术中骨组织标本中被再次检出;其中金黄色葡萄球菌的一致性较好,但其他病原体并不理想。Akinyoola等[160]进一步指出:窦道拭子在检测金黄色葡萄球菌方面敏感度为60%,特异度为45%,阳性预测值(PPV)为72%;但总体诊断准确度较低,总体敏感度为51%,特异度为20%,PPV为47%。

2. PJI相关证据

在PJI中,窦道或渗液的浅表培养也被用于与术中深部培养进行对照。Cuñé等[161]聚焦急性髋/膝PJI,将急性定义为术后15天内出现症状且在初次置换术后1个月内确诊。该研究报告,伤口渗液浅表拭子培养与

深部培养一致性为80%。浅表拭子对检出金黄色葡萄球菌和革兰氏阴性杆菌敏感度较高,分别为94%和90%,提示在急性PJI中识别这些病原体可能有一定帮助。但对其他革兰氏阳性菌的敏感度较低,为50%,说明其对更广泛病原体的检出能力有限。相比之下,Tetreault等[162]对慢性髋/膝PJI患者的研究结果发现:来自引流伤口或窦道的浅表培养与深部组织培养一致性仅47%,且浅表培养更容易出现多菌种结果。该研究建议,关节置换术后若存在引流伤口或窦道,不应依赖浅表培养,以免误导诊断并导致不恰当治疗。Aggarwal等[163]比较了髋/膝关节在感染性与无菌性翻修置换中,组织培养与浅表拭子培养的诊断效能。结果显示,组织培养显著更可靠,其敏感度、特异度、PPV和阴性预测值(NPV)分别为93%、98%、93%和98%,而拭子培养分别为70%、89%、68%和90%;此外,拭子培养假阳性或假阴性更多,进一步说明其在诊断PJI方面准确度较低。

结 论

总体证据提示,窦道拭子培养不足以可靠识别慢性骨髓炎的致病菌。虽然其对检出金黄色葡萄球菌可能相对更有价值,但对其他微生物整体准确性较差。若能获取与骨接触的深部窦道培养,并在两次培养中分离到相同微生物,其诊断价值会提高。对于PJI,浅表拭子在急性感染中对金黄色葡萄球菌和革兰氏阴性杆菌可能有一定帮助,但在慢性感染中可靠性明显受限。基于现有证据,临床应优先获取术中深部组织与骨培养,以制订更准确的诊断和治疗方案。

参考文献

[1] Wagenaar FC, Löwik CAM, Stevens M, et al. Managing persistent wound leakage after total knee and hip arthroplasty. results of a nationwide survey among Dutch orthopaedic surgeons[J]. J Bone Jt Infect, 2017, 2(4): 202-207.

[2] Waly F, Alzahrani MM, Abduljabbar FH, et al. The outcome of using closed suction wound drains in patients undergoing lumbar spine surgery: a systematic review[J]. Global Spine J, 2015, 5(6): 479-485.

[3] Zhang Z, Wang Z, Zhang Y, et al. Risk factors for increased postoperative drainage of calcaneal fractures after open reduction and internal fixation: an observational study[J]. Medicine (Baltimore), 2018, 97(32): e11818.

[4] Patel VP, Walsh M, Sehgal B, et al. Factors associated with prolonged wound drainage after primary total hip and knee arthroplasty[J]. J Bone Joint Surg Am, 2007, 89(1): 33-38.

[5] Almeida RP, Mokete L, Sikhauli N, et al. The draining surgical wound post total hip and knee arthroplasty: what are my options? a narrative review[J]. EFORT Open Rev, 2021, 6(10): 872-880.

[6] Wagenaar F, Löwik CAM, Zahar A, et al. Persistent wound drainage after total joint arthroplasty: a narrative review[J]. J Arthroplasty, 2019, 34(1): 175-182.

[7] Parchi PD, Evangelisti G, Andreani L, et al. Postoperative spine infections[J]. Orthop Rev (Pavia), 2015, 7(3): 5900.

[8] Illingworth KD, Mihalko WM, Parvizi J, et al. How to minimize infection and thereby maximize patient outcomes in total joint arthroplasty: a multicenter approach: AAOS exhibit selection[J]. J Bone Joint Surg Am, 2013, 95(8): e50.

[9] Al-Houraibi RK, Aalirezaie A, Adib F, et al. General assembly, prevention, wound management: proceedings of international consensus on orthopedic infections [J]. J Arthroplasty, 2019, 34(Suppl 2): S157-S168.

[10] Janis JE, Harrison B. Wound healing: part I. basic science [J]. Plast Reconstr Surg, 2016, 138(Suppl 3): 9S-17S.

[11] Saleh K, Olson M, Resig S, et al. Predictors of wound infection in hip and knee joint replacement: results from a 20 year surveillance program[J]. J Orthop Res, 2002, 20(3): 506-515.

[12] Jaberi FM, Parvizi J, Haytmanek CT, et al. Procrastination of wound drainage and malnutrition affect the outcome of joint arthroplasty[J]. Clin Orthop Relat Res, 2008, 466(6): 1368-1371.

[13] Hansen E, Durinka JB, Costanzo JA, et al. Negative pressure wound therapy is associated with resolution of incisional drainage in most wounds after hip arthroplasty[J]. Clin Orthop Relat Res, 2013, 471(10): 3230-3236.

[14] Butt U, Ahmad R, Aspros D, et al. Factors affecting wound ooze in total knee replacement[J]. Ann R Coll Surg Engl, 2011, 93(1): 54-56.

[15] Ghanem E, Heppert V, Spangehl M, et al. Wound management[J]. J Orthop Res, 2014, 32(Suppl 1): S108-S119.

[16] Parvizi J, Gehrke T, Chen AF. Proceedings of the international consensus on periprosthetic joint infection[J]. Bone Joint J, 2013, 95B(11): 1450-1452.

[17] Sood A, Granick MS, Tomaselli NL. Wound dressings and comparative effectiveness data[J]. Adv Wound Care (New Rochelle), 2014, 3(8): 511-529.

[18] Rudy HL, Cho W, Oster BA, et al. Treatment of isolated serosanguinous incision drainage after thoracolumbar surgery: is surgical management always necessary [J]. Surg Infect (Larchmt), 2020, 21(3): 227-230.

[19] Shetty S, Ethiraj P, Shanthappa AH. C-reactive protein is a diagnostic tool for postoperative infection in orthopaedics[J].

Cureus，2022，14(2)：e22270.

[20] Zmistowski B，Della Valle C，Bauer TW，et al. Diagnosis of periprosthetic joint infection[J]. J Arthroplasty，2014，29 (Suppl 2)：77－83.

[21] Anderson JT，Osland JD. Blood cultures for evaluation of fever after total joint arthroplasty[J]. Am J Orthop (Belle Mead NJ)，2009，38(8)：E134－E136.

[22] Ward DT，Hansen EN，Takemoto SK，et al. Cost and effectiveness of postoperative fever diagnostic evaluation in total joint arthroplasty patients[J]. J Arthroplasty，2010，25 (Suppl 6)：43－48.

[23] Athanassious C，Samad A，Avery A，et al. Evaluation of fever in the immediate postoperative period in patients who underwent total joint arthroplasty[J]. J Arthroplasty，2011，26(8)：1404－1408.

[24] Ghosh S，Charity RM，Haidar SG，et al. Pyrexia following total knee replacement[J]. Knee，2006，13(4)：324－327.

[25] Shahi A，Parvizi J. Prevention of periprosthetic joint infection[J]. Arch Bone Jt Surg，2015，3(2)：72－81.

[26] Yi PH，Cross MB，Moric M，et al. The 2013 Frank Stinchfield award：diagnosis of infection in the early postoperative period after total hip arthroplasty[J]. Clin Orthop Relat Res，2014，472(2)：424－429.

[27] Park KK，Kim TK，Chang CB，et al. Normative temporal values of CRP and ESR in unilateral and staged bilateral TKA[J]. Clin Orthop Relat Res，2008，466(1)：179－188.

[28] Pope RO，Corcoran S，McCaul K，et al. Continuous passive motion after primary total knee arthroplasty. does it offer any benefits[J]. J Bone Joint Surg Br，1997，79(6)：914－917.

[29] Kumar PJ，McPherson EJ，Dorr LD，et al. Rehabilitation after total knee arthroplasty：a comparison of 2 rehabilitation techniques[J]. Clin Orthop Relat Res，1996，331：93－101.

[30] Shahi A，Boe R，Bullock M，et al. The risk factors and an evidence-based protocol for the management of persistent wound drainage after total hip and knee arthroplasty[J]. Arthroplast Today，2019，5(3)：329－333.

[31] Reich MS，Ezzet KA. A nonsurgical protocol for management of postarthroplasty wound drainage[J]. Arthroplast Today，2018，4(1)：71－73.

[32] Löwik CAM，Wagenaar FC，van der Weegen W，et al. LEAK study：design of a nationwide randomised controlled trial to find the best way to treat wound leakage after primary hip and knee arthroplasty[J]. BMJ Open，2017，7(12)：e018673.

[33] Scuderi GR. Avoiding postoperative wound complications in total joint arthroplasty[J]. J Arthroplasty，2018，33(10)：3109－3112.

[34] Hyldig N，Birke-Sorensen H，Kruse M，et al. Meta-analysis of negative-pressure wound therapy for closed surgical incisions [J]. Br J Surg，2016，103(5)：477－486.

[35] Hansen E，Durinka JB，Costanzo JA，et al. Negative pressure wound therapy is associated with resolution of incisional drainage in most wounds after hip arthroplasty[J]. Clin Orthop Relat Res，2013，471(10)：3230－3236.

[36] Whitty JA，Wagner AP，Kang E，et al. Cost-effectiveness of closed incision negative pressure wound therapy in preventing surgical site infection among obese women giving birth by caesarean section：an economic evaluation (DRESSING trial) [J]. Aust N Z J Obstet Gynaecol，2023，63(5)：673－680.

[37] Cooper HJ，Silverman RP，Collinsworth A，et al. Closed incision negative pressure therapy vs standard of care over closed knee and hip arthroplasty surgical incisions in the reduction of surgical site complications：a systematic review and meta-analysis of comparative studies[J]. Arthroplast Today，2023，21：101120.

[38] Jones CW，Spasojevic S，Goh G，et al. Wound discharge after pharmacological thromboprophylaxis in lower limb arthroplasty[J]. J Arthroplasty，2018，33(1)：224－229.

[39] Bloch BV，Patel V，Best AJ. Thromboprophylaxis with dabigatran leads to an increased incidence of wound leakage and an increased length of stay after total joint replacement [J]. Bone Joint J，2014，96B(1)：122－126.

[40] Sidhu VS，Naylor JM，Adie S，et al. Is enoxaparin associated with a higher risk of persistent wound drainage than aspirin? a secondary analysis of data from the CRISTAL randomized trial[J]. Clin Orthop Relat Res，2023，481(7)：1351－1359.

[41] Singh V，Shahi A，Saleh U，et al. Persistent wound drainage among total joint arthroplasty patients receiving aspirin vs coumadin[J]. J Arthroplasty，2020，35(12)：3743－3746.

[42] World Health Organization. Global guidelines for the prevention of surgical site infection[R]. Geneva：World Health Organization，2016.

[43] Holle J，Finger T，Lugonja J，et al. The influence of perioperative antibiotic prophylaxis on wound infection and on the colonization of wound drains in patients after correction of craniosynostosis[J]. Front Pediatr，2021，9：720074.

[44] Everhart JS，Andridge RR，Scharschmidt TJ，et al. Development and validation of a preoperative surgical site infection risk score for primary or revision knee and hip arthroplasty [J]. J Bone Joint Surg Am，2016，98(18)：1522－1532.

[45] Lopez LF，Reaven PD，Harman SM. Review：the relationship of hemoglobin A1c to postoperative surgical risk with an emphasis on joint replacement surgery[J]. J Diabetes Complications，2017，31(12)：1710－1718.

[46] Debbi EM，Rajaee SS，Spitzer AI，et al. Smoking and total hip arthroplasty：increased inpatient complications，costs，and length of stay[J]. J Arthroplasty，2019，34(8)：1736－1739.

[47] Bedard NA，DeMik DE，Owens JM，et al. Tobacco use and risk of wound complications and periprosthetic joint infection：a

systematic review and meta-analysis of primary total joint arthroplasty procedures[J]. J Arthroplasty, 2019, 34(2): 385－396. e4.

[48] Gu A, Malahias MA, Strigelli V, et al. Preoperative malnutrition negatively correlates with postoperative wound complications and infection after total joint arthroplasty: a systematic review and meta-analysis[J]. J Arthroplasty, 2019, 34(5): 1013－1024.

[49] Queen D, Harding K. World union of wound healing societies meeting, 2020[J]. Int Wound J, 2020, 17(2): 241.

[50] Wagenaar FBM, Löwik CAM, Zahar A, et al. Persistent wound drainage after total joint arthroplasty: a narrative review[J]. J Arthroplasty, 2019, 34(1): 175－182.

[51] Barros LH, Barbosa TA, Esteves J, et al. Early debridement, antibiotics and implant retention (DAIR) in patients with suspected acute infection after hip or knee arthroplasty—safe, effective and without negative functional impact[J]. J Bone Jt Infect, 2019, 4(6): 300－305.

[52] Qasim SN, Swann A, Ashford R. The DAIR (debridement, antibiotics and implant retention) procedure for infected total knee replacement—a literature review[J]. SICOT J, 2017, 3: 2.

[53] Golub IJ, Lam AW, Ciminero ML, et al. Comparison study of patient demographics and risk factors for infections following primary total hip arthroplasty for femoral neck fractures[J]. Arch Orthop Trauma Surg, 2022, 142: 3779－3786.

[54] Eriksson HK, Lazarinis S. Patient-related factors associated with superficial surgical site infection and progression to a periprosthetic joint infection: a single-centre, retrospective study in Sweden[J]. BMJ Open, 2022, 12: e060754.

[55] Namba RS, Inacio MCS, Paxton EW. Risk factors associated with deep surgical site infections after primary total knee arthroplasty: an analysis of 56,216 knees[J]. J Bone Joint Surg Am, 2013, 95: 775－782.

[56] Reese SM, Knepper B, Young HL, et al. Development of a surgical site infection prediction model in orthopaedic trauma: the Denver health model[J]. Injury, 2017, 48: 2699－2704.

[57] Lau ACK, Neo GH, Lee HC. Risk factors of surgical site infections in hip hemiarthroplasty: a single-institution experience over nine years[J]. Singapore Med J, 2014, 55: 535－538.

[58] Kieruzel N, Sethi S, Nair V, et al. Do preoperative glucose levels predict risk of complications in orthopaedic surgery[J]. Eur J Orthop Surg Traumatol, 2024, 34: 2941－2947.

[59] Cancienne JM, Werner BC, Browne JA. Is there a threshold value of hemoglobin A1c that predicts risk of infection following primary total hip arthroplasty[J]. J Arthroplasty, 2017, 32(Suppl): S236－S240.

[60] Tarabichi M, Shohat N, Kheir MM, et al. Determining the threshold for HbA1c as a predictor for adverse outcomes after total joint arthroplasty: a multicenter, retrospective study[J]. J Arthroplasty, 2017, 32(Suppl): S263－S267. e1.

[61] Shohat N, Tarabichi M, Tan TL, et al. 2019 John Insall award: fructosamine is a better glycaemic marker compared with HbA1c in predicting adverse outcomes following total knee arthroplasty[J]. Bone Joint J, 2019, 101B: 3－9.

[62] Shohat N, Goswami K, Breckenridge L, et al. Fructosamine is a valuable marker for glycemic control and predicting adverse outcomes following total hip arthroplasty: a prospective multi-institutional investigation[J]. Sci Rep, 2021, 11: 81803.

[63] Wier J, Liu KC, Richardson MK, et al. Higher blood glucose levels on the day of surgery are associated with an increased risk of periprosthetic joint infection after total hip arthroplasty[J]. J Bone Joint Surg Am, 2024, 106: 276－287.

[64] Kumar D, Mahendra M, Verma S, et al. Incidence and risk factors associated with surgical site infection in acetabular fracture patients: an experience from north India[J]. J Clin Orthop Trauma, 2024, 52: 102433.

[65] Sigurdardottir M, Sigurdsson MI, Vias RD, et al. Preoperative optimization of modifiable risk factors is associated with decreased superficial surgical site infections after total joint arthroplasty: a prospective case-control study[J]. Acta Orthop, 2024, 95: 392－400.

[66] Belmont PJ, Goodman GP, Waterman BR, et al. Thirty-day postoperative complications and mortality following total knee arthroplasty: incidence and risk factors among a national sample of 15,321 patients[J]. J Bone Joint Surg Am, 2014, 96: 20－26.

[67] Wu C, Qu X, Liu F, et al. Risk factors for periprosthetic joint infection after total hip arthroplasty and total knee arthroplasty in Chinese patients[J]. PLoS One, 2014, 9: e0095300.

[68] Golub IJ, Lam AW, Ciminero ML, et al. Comparison study of patient demographics and risk factors for infections following primary total hip arthroplasty for femoral neck fractures[J]. Arch Orthop Trauma Surg, 2022, 142: 3779－3786.

[69] Fox JA, Domingue GA, DeMaio CV, et al. Total hip arthroplasty complications in patients with chronic kidney disease: a comparison study[J]. J Orthop, 2023, 39: 1－6.

[70] Malkani JA, Heimroth JC, Ong KL, et al. Complications and readmission incidence following total hip arthroplasty in patients who have end-stage renal failure[J]. J Arthroplasty, 2020, 35: 794－800.

[71] Summers S, Yakkanti R, Ocksrider J, et al. Effects of venous insufficiency in patients undergoing primary total knee arthroplasty: an analysis of 1.2 million patients[J]. J Knee Surg, 2023, 3: 322－328.

[72] Kinnard MJ, Cohen JS, Quan T, et al. Liver disease increases the risk of postoperative complications in patients undergoing aseptic revision total hip and knee arthroplasty[J]. Arthro-

plast Today, 2024, 29: 101516.

[73] Fang CJ, Saadat GH, Butler BA, et al. The geriatric nutritional risk index is an independent predictor of adverse outcomes for total joint arthroplasty patients [J]. J Arthroplasty, 2022, 37(Suppl): S836-S841.

[74] Morey VM, Song YD, Whang JS, et al. Can serum albumin level and total lymphocyte count be surrogates for malnutrition to predict wound complications after total knee arthroplasty[J]. J Arthroplasty, 2016, 31: 1317-1321.

[75] Guo JJ, Yang H, Qian H, et al. The effects of different nutritional measurements on delayed wound healing after hip fracture in the elderly[J]. J Surg Res, 2010, 159: 503-508.

[76] Haro-Gomez HL, Merida-Herrera E, Torres-Fernandez BJ, et al. Preoperative serum albumin as a predictor of complications following total hip replacement in patients with rheumatoid arthritis[J]. Arch Orthop Trauma Surg, 2018, 32: 1102-1108.

[77] Yang G, Zhu Y, Zhang Y, et al. Prognostic risk factors of surgical site infection after primary joint arthroplasty: a retrospective cohort study[J]. Medicine (Baltimore), 2020, 99: e19283.

[78] Aslam S, Reitman C, Darouiche RO. Risk factors for subsequent diagnosis of prosthetic joint infection [J]. Infect Control Hosp Epidemiol, 2010, 31: 298-301.

[79] Cross MB, Yi PH, Thomas CF, et al. Evaluation of malnutrition in orthopaedic surgery[J]. J Am Acad Orthop Surg, 2014, 22: 184-190.

[80] Cordero J, Maldonado A, Ibor S. Surgical delay as a risk factor for wound infection after a hip fracture[J]. Injury, 2016, 47(Suppl): S56-S60.

[81] Zajonz D, Brand A, Lycke C, et al. Risk factors for early infection following hemiarthroplasty in elderly patients with a femoral neck fracture[J]. Eur J Trauma Emerg Surg, 2019, 45: 207-212.

[82] Teo BJX, Yeo W, Chong HC, et al. Surgical site infection after primary total knee arthroplasty is associated with a longer duration of surgery [J]. J Orthop Surg, 2018, 26: e18785647.

[83] Parkkin M, Madanat R, Lindahl J, et al. Risk factors for deep infection following plate fixation of proximal tibial fractures[J]. J Bone Joint Surg Am, 2016, 98: 1292-1297.

[84] Marculescu CE, Cantey JR. Polymicrobial prosthetic joint infections: risk factors and outcome[J]. Clin Orthop Relat Res, 2008, 466: 1397-1404.

[85] Scheper H, Mahdad R, Elzer B, et al. Wound drainage after arthroplasty and prediction of acute prosthetic joint infection: prospective data from a multicentre cohort study[J]. J Bone Jt Infect, 2023, 8: 59-70.

[86] da Silva RB, Salles MJ. Outcomes and risk factors in prosthetic joint infections by multidrug-resistant gram-negative bacteria: a retrospective cohort study[J]. Antibiotics, 2021, 10: 340.

[87] Simon S, Hollenbeck B. Risk factors for surgical site infections in knee and hip arthroplasty patients[J]. Am J Infect Control, 2022, 50: 214-216.

[88] Brophy RH, Bansal A, Rogalski BL, et al. Risk factors for surgical site infections after orthopaedic surgery in the ambulatory surgical center setting[J]. J Am Acad Orthop Surg, 2019, 27: E928-E934.

[89] Wise BT, Connelly D, Rocca M, et al. A predictive score for determining risk of surgical site infection after orthopaedic trauma surgery[J]. J Orthop Trauma, 2019, 33: 506-513.

[90] Everhart JS, Altneu E, Calhoun JH. Medical comorbidities are independent preoperative risk factors for surgical infection after total joint arthroplasty[J]. Clin Orthop Relat Res, 2013, 471: 3112-3119.

[91] Bartosz P, Akan B, Bartak V, et al. Should surgical drains be used after routine primary total knee or total hip arthroplasty[J]. J Arthroplasty, 2025, 40(Suppl 2): S12-S15.

[92] Abolghasemian M, Huether TW, Soever LJ, et al. The use of a closed-suction drain in revision knee arthroplasty may not be necessary: a prospective randomized study [J]. J Arthroplasty, 2016, 31(7): 1544-1548.

[93] Bartosz P, Grzelecki D, Chaberek S, et al. A prospective randomized study, use of closed suction drainage after revision hip arthroplasty may lead to excessive blood loss[J]. Sci Rep, 2022, 12: 881.

[94] Fichman SG, Mäkinen TJ, Lozano B, et al. Closed suction drainage has no benefits in revision total hip arthroplasty: a randomized controlled trial[J]. Int Orthop, 2016, 40(3): 453-457.

[95] Keemu H, Alakylä KJ, Klén R, et al. Risk factors for revision due to prosthetic joint infection following total knee arthroplasty based on 62, 087 knees in the Finnish Arthroplasty Register from 2014 to 2020[J]. Acta Orthop, 2023, 94: 215-223.

[96] Zeng WN, Zhou K, Zhou ZK, et al. Comparison between drainage and non-drainage after total hip arthroplasty in Chinese subjects[J]. Orthop Surg, 2014, 6(1): 28-32.

[97] Enayatollahi M, Azboy I, Dietz MJ, et al. What are the contraindications, if any, for the use of tranexamic acid during knee or hip arthroplasty[J]. J Arthroplasty, 2025, 40 (Suppl 2): S21-S24.

[98] Esler CN, Blakeway C, Fiddian NJ. The use of a closed-suction drain in total knee arthroplasty. a prospective, randomised study [J]. J Bone Joint Surg Br, 2003, 85(2): 215-217.

[99] Helenius L, Gerdhem P, Ahonen M, et al. Postoperative outcomes of pedicle screw instrumentation for adolescent idiopathic scoliosis with and without a subfascial wound drain: a multicentre randomized controlled trial[J]. Bone Joint J, 2022, 104B(9): 1067-1072.

[100] Li C, Nijat A, Askar M. No clear advantage to use of wound

drains after unilateral total knee arthroplasty: a prospective randomized, controlled trial[J]. J Arthroplasty, 2011, 26(4): 519-522.

[101] O'Brien S, Gallagher PJ, Engela D, et al. The use of wound drains in total hip replacement surgery[J]. J Orthop Nurs, 1997, 1: 77-83.

[102] Bartosz P, Marczyński W, Para M, et al. Comparative study of suction drainage placement in cementless hip replacement among patients undergoing extended thromboprophylaxis: a prospective randomized study[J]. BMC Musculoskelet Disord, 2021, 22: 688.

[103] Lang GJ, Richardson M, Bosse MJ, et al. Efficacy of surgical wound drainage in orthopaedic trauma patients: a randomized prospective trial[J]. J Orthop Trauma, 1998, 12(5): 348-350.

[104] Strahovnik A, Fokter SK, Kotnik M. Comparison of drainage techniques on prolonged serous drainage after total hip arthroplasty[J]. J Arthroplasty, 2010, 25(2): 244-248.

[105] Trofa DP, Paulino FE, Munoz J, et al. Short-term outcomes associated with drain use in shoulder arthroplasties: a prospective, randomized controlled trial[J]. J Shoulder Elbow Surg, 2019, 28(2): 205-211.

[106] Zhang Q, Zhang Q, Guo W, et al. No need for use of drainage after minimally invasive unicompartmental knee arthroplasty: a prospective randomized, controlled trial[J]. Arch Orthop Trauma Surg, 2015, 135(5): 709-713.

[107] Kelly EG, Cashman JP, Imran FH, et al. Systematic review and meta-analysis of closed suction drainage versus non-drainage in primary hip arthroplasty[J]. Surg Technol Int, 2014, 24: 295-301.

[108] Nanni M, Perna F, Calamelli C, et al. Wound drainages in total hip arthroplasty: to use or not to use? review of the literature on current practice[J]. Musculoskelet Surg, 2013, 97(2): 101-107.

[109] Parker MJ, Roberts CP, Hay D. Closed suction drainage for hip and knee arthroplasty. a meta-analysis[J]. J Bone Joint Surg Am, 2004, 86(6): 1146-1152.

[110] González Della Valle A, Slullitel G, Vestri R, et al. No need for routine closed suction drainage in elective arthroplasty of the hip: a prospective randomized trial in 104 operations[J]. Acta Orthop, 2004, 75(1): 30-33.

[111] Goyal N. Does drain matter in primary total knee replacement surgeries[J]. J Arthrosc Joint Surg, 2021, 8(2): 166-171.

[112] Ovadia D, Luger E, Bickels J, et al. Efficacy of closed wound drainage after total joint arthroplasty. a prospective randomized study[J]. J Arthroplasty, 1997, 12(3): 317-321.

[113] Varley GW, Milner SA. Wound drains in proximal femoral fracture surgery: a randomized prospective trial of 177 patients[J]. J R Coll Surg Edinb, 1995, 40(6): 416-418.

[114] Walmsley PJ, Kelly MB, Hill RM, et al. A prospective, randomised, controlled trial of the use of drains in total hip arthroplasty[J]. J Bone Joint Surg Br, 2005, 87(10): 1397-1401.

[115] Chen ZY, Gao Y, Chen W, et al. Is wound drainage necessary in hip arthroplasty? a meta-analysis of randomized controlled trials[J]. Eur J Orthop Surg Traumatol, 2014, 24(6): 939-946.

[116] Clifton R, Haleem S, McKee A, et al. Closed suction surgical wound drainage after hip fracture surgery: a systematic review and meta-analysis of randomised controlled trials[J]. Int Orthop, 2008, 32(6): 723-727.

[117] Hong KH, Pan JK, Xie H, et al. Review: autologous blood transfusion drainage compared with no drainage in total knee arthroplasty: a meta-analysis and systematic review[J]. Pak J Pharm Sci, 2017, 30(6): 2321-2327.

[118] Migliorini F, Maffulli N, Betsch M, et al. Closed suction drainages in lower limb joint arthroplasty: a level I evidence based meta-analysis[J]. Surgeon, 2022, 20(3): e51-e60.

[119] Parker MJ, Livingstone V, Clifton R, et al. Closed suction surgical wound drainage after orthopaedic surgery[J]. Cochrane Database Syst Rev, 2007, 3: CD001825.

[120] Si HB, Yang TM, Zeng Y, et al. No clear benefit or drawback to the use of closed drainage after primary total knee arthroplasty: a systematic review and meta-analysis[J]. BMC Musculoskelet Disord, 2016, 17: 183.

[121] Zan P, Wang W, Fan L, et al. Closed-suction drainage versus no drainage in total hip arthroplasty, a meta-analysis of randomized controlled trials[J]. Int J Clin Exp Med, 2016, 9(2): 725-735.

[122] Zhang QD, Guo WS, Zhang Q, et al. Comparison between closed suction drainage and nondrainage in total knee arthroplasty: a meta-analysis[J]. J Arthroplasty, 2011, 26(8): 1265-1272.

[123] Zhang Q, Liu L, Sun W, et al. Are closed suction drains necessary for primary total knee arthroplasty? A systematic review and meta-analysis[J]. Medicine (Baltimore), 2018, 97(30): e11290.

[124] Zhou XD, Li J, Xiong Y, et al. Do we really need closed-suction drainage in total hip arthroplasty? a meta-analysis[J]. Int Orthop, 2013, 37(11): 2109-2118.

[125] Li N, Li P, Liu M, et al. Comparison between autologous blood transfusion drainage and no drainage/closed-suction drainage in primary total hip arthroplasty: a meta-analysis[J]. Arch Orthop Trauma Surg, 2014, 134(11): 1623-1631.

[126] Gartsman GM, Milne JC, Russell JA. Closed wound drainage in shoulder surgery[J]. J Shoulder Elbow Surg, 1997, 6(3): 288-290.

[127] Kim YH, Cho SH, Kim RS. Drainage versus nondrainage in simultaneous bilateral total knee arthroplasties[J]. Clin

Orthop Relat Res, 1998, 347: 188－193.

[128] Sharma GM, Palekar G, Tanna DD. Use of closed suction drain after primary total knee arthroplasty—an overrated practice[J]. SICOT J, 2016, 2: 39.

[129] Yang H, Bao L, Li J, et al. Effect of wound drainage on the wound infection and healing in patients undergoing spinal surgery: a meta-analysis[J]. Int Wound J, 2024, 21(2): e14778.

[130] de Andrade MA, de Oliveira Campos TV, Silva BF, et al. Six month follow-up of patients submitted to total knee arthroplasty with and without placement of suction drainage devices[J]. Rev Bras Ortop, 2015, 45(6): 549－553.

[131] Khan MS, Khan A, Khan J, et al. Comparison of surgical site infection in dynamic hip screw surgery patients with and without closed suction drain[J]. Gomal J Med Sci, 2024, 22(2): 115－119.

[132] Li N, Liu M, Wang D, et al. Comparison of complications in one-stage bilateral total knee arthroplasty with and without drainage[J]. J Orthop Surg Res, 2015, 10: 3.

[133] Lychagin AV, Rosenberg N, Gritsyuk AA. Evaluation of the potential complications of surgical wound drainage in primary total hip arthroplasty: a prospective controlled double-blind study[J]. Hip Int, 2021, 31(5): 589－592.

[134] Payne DH, Fischgrund JS, Herkowitz HN, et al. Efficacy of closed wound suction drainage after single-level lumbar laminectomy[J]. J Spinal Disord, 1996, 9(5): 401－403.

[135] Zhao C, Guo C, Hai H, et al. Influence of posterior spinal surgery drainage on hematoma and infections at surgical sites: a systematic review and meta-analysis[J]. Altern Ther Health Med, 2024, 30(11): 206－211.

[136] Patel R. Periprosthetic joint infection[J]. N Engl J Med, 2023, 388(3): 251－262.

[137] Villa JM, Pannu TS, Piuzzi N, et al. Evolution of diagnostic definitions for periprosthetic joint infection in total hip and knee[J]. J Arthroplasty, 2020, 35(Suppl 3): S9－S13.

[138] Parvizi J, Tan TL, Goswami K, et al. The 2018 definition of periprosthetic hip and knee infection: an evidence—based and validated criteria[J]. J Arthroplasty, 2018, 33: 1309－1314. e2.

[139] McNally M, Sousa R, Wouthuyzen-Bakker M, et al. The EBJIS definition of periprosthetic joint infection[J]. Bone Joint J, 2021, 103B(1): 18－25.

[140] Cuñé J, Soriano A, Martínez JC, et al. A superficial swab culture is useful for microbiologic diagnosis in acute prosthetic joint infections[J]. Clin Orthop Relat Res, 2009, 467: 531－535.

[141] Tetreault MW, Wetters NG, Aggarwal VK, et al. Should draining wounds and sinuses associated with hip and knee arthroplasties be cultured[J]. J Arthroplasty, 2013, 28: 133－136.

[142] Ulug M, Ayaz C, Celen MK, et al. Are sinus-track cultures reliable for identifying the causative agent in chronic osteomyelitis[J]. Arch Orthop Trauma Surg, 2009, 129: 1565－1569.

[143] Backes M, Spijkerman IJ, de Muinck-Keizer RO, et al. Determination of pathogens in postoperative wound infection after surgically reduced calcaneal fractures and implications for prophylaxis and treatment[J]. J Foot Ankle Surg, 2018, 57(1): 68－73.

[144] Desai A, Dramis A, Thompson N, et al. Discharging pin sites following K-wire fixation of distal radial fractures: a case for pin removal[J]. Acta Orthop Belg, 2009, 75(3): 310－315.

[145] Dobran M, Marini A, Gladi M, et al. Deep spinal infection in instrumented spinal surgery: diagnostic factors and therapy[J]. G Chir, 2017, 38(3): 124－129.

[146] Gaine WJ, Andrew SM, Chadwick P, et al. Late operative site pain with isola posterior instrumentation requiring implant removal: infection or metal reaction[J]. Spine (Phila Pa 1976), 2001, 26(5): 583－587.

[147] Cacopardo B, Stefani S, Cardì F, et al. Surgical site infection by Corynebacterium macginleyi in a patient with neurofibromatosis type 1[J]. Case Rep Infect Dis, 2013, 2013: 970678.

[148] Kristopaitis T, Jensen R, Gujrati M. Clostridium perfringens: a rare cause of postoperative spinal surgery meningitis[J]. Surg Neurol, 1999, 51(4): 448－450.

[149] Alam SH, Hoellwarth JS, Tetsworth K, et al. Development of an evidence-based diagnostic algorithm for infection in patients with transcutaneous osseointegration following amputation[J]. J Bone Jt Infect, 2024, 9: 49－57.

[150] Ochs BG, Kommerell M, Geiss HK, et al. Microbiological diagnostics in septic orthopaedic surgery[J]. Orthopädie, 2005, 34: 345－351.

[151] McNally M, Sousa R, Wouthuyzen-Bakker M, et al. The EBJIS definition of periprosthetic joint infection[J]. Bone Joint J, 2021, 103B(1): 18－25.

[152] Osmon DR, Berbari EF, Berendt AR, et al. Diagnosis and management of prosthetic joint infection: clinical practice guidelines by the infectious diseases society of america[J]. Clin Infect Dis, 2013, 56(1): e1－e25.

[153] Parvizi J, Tan TL, Goswami K, et al. The 2018 definition of periprosthetic hip and knee infection: an evidence-based and validated criteria[J]. J Arthroplasty, 2018, 33(5): 1309－1314. e2.

[154] Parvizi J, Zmistowski B, Berbari EF, et al. New definition for periprosthetic joint infection: from the workgroup of the musculoskeletal infection society[J]. Clin Orthop Relat Res, 2011, 469(11): 2992－2994.

[155] Perry CR, Pearson RL, Miller GA. Accuracy of cultures of material from swabbing of the superficial aspect of the wound and needle biopsy[J]. J Bone Joint Surg Am, 1991,

73(5)：745－749.

[156] Bernard L，Uçkay I，Vuagnat A，et al. Two consecutive deep sinus tract cultures predict the pathogen of osteomyelitis [J]. Int J Infect Dis，2010，14(5)：e390－e393.

[157] Patzakis MJ，Wilkins J，Kumar J，et al. Comparison of the results of bacterial cultures from multiple sites in chronic osteomyelitis of long bones：a prospective study[J]. J Bone Joint Surg Am，1994，76(5)：664－666.

[158] Ulug M，Ayaz C，Celen MK，et al. Are sinus-track cultures reliable for identifying the causative agent in chronic osteomyelitis [J]. Arch Orthop Trauma Surg，2009，129：1565－1570.

[159] Mackowiak PA，Jones SR，Smith JW. Diagnostic value of sinus-tract cultures in chronic osteomyelitis [J]. JAMA，1978，239(26)：2772－2775.

[160] Akinyoola AL，Adegbehingbe OO，Aboderin AO. Therapeutic decision in chronic osteomyelitis：sinus track culture versus intraoperative bone culture[J]. Arch Orthop Trauma Surg，2009，129：449－453.

[161] Cuñé J，Soriano A，Martínez JC，et al. A superficial swab culture is useful for microbiologic diagnosis in acute prosthetic joint infections[J]. Clin Orthop Relat Res，2009，467(2)：531－535.

[162] Tetreault MW，Wetters NG，Aggarwal VK，et al. Should draining wounds and sinuses associated with hip and knee arthroplasties be cultured[J]. J Arthroplasty，2013，28(8)：133－136.

[163] Aggarwal VK，Higuera C，Deirmengian G，et al. Swab cultures are not as effective as tissue cultures for diagnosis of periprosthetic joint infection[J]. Clin Orthop Relat Res，2013，471(10)：3196－3203.

植入物感染的特殊病例

47

Dikmen Goksel，Simon Garceau，Jason M. Jennings，Muzaffer Ağır，Abtin Alvand，Nicholas C. Arpey，George Babis，Seung-Hoon Baek，Gabriel Baron，Brent Benavides，Claudia Arias Calderón，Abhay Elhence，Christopher W. Jones，Sherif A. Khaled，Georgios Komnos，Arthur Malkani，Tim Petheram，Camilo Restrepo，Benjamin Ricciardi，Antonio Russo，Rajeev K. Sharma，Anna Stefánsdóttir，Edward Vasarhelyi，Udit Vinayak，Marianne Westberg

问题 1：半髋关节置换术后感染的最佳处理方案是什么？

Dikmen Goksel，Sherif A Khaled，Anna Stefánsdóttir，Tim Petheram，Christopher W Jones，Seung-Hoon Baek，Muzaffer Ağır，Marianne Westberg，Arthur Malkani，Abhay Elhence

【回答/建议】 半髋关节置换术(hemiarthroplasty，HA)后感染的治疗应个体化。鉴于该人群 DAIR 的失败率可能较高，应考虑关节切除成形术，或行一期/二期翻修术并同期重建髋臼。

【证据等级】 有限。

【代表投票】 同意 88.1%，不同意 9.9%，弃权 2%(强共识：超多数支持)。

依　据

半髋关节置换术(HA)是治疗移位性股骨颈骨折最常用术式，尤其适用于老年患者[1]。HA 翻修术最常见的原因为感染、假体不稳定以及假体周围骨折[2]。HA 后 PJI 的发生率为 0.5%～7%[3-5]。尽管发生率较高，但目前关于 HA 后 PJI 治疗的高质量证据仍较为缺乏。现有的文献表明，此类感染具有复杂性和多样性，这使得制定标准化治疗方案面临较大挑战。

HA 后 PJI 的发生受到多种危险因素的影响。这些因素会极大地影响手术成功率及整体预后。患者衰弱状态/合并症、延迟手术、手术方式与手术时长、术后护理以及既往手术史，均为 HA 后 PJI 的风险因素[3,4,6,7]。HA 后并 PJI 的患者，其 2 年全因病死率是未合并感染患者的 2～3 倍[2,4,8]。明确这些危险因素对制订有效的预防策略以及 HA 后 PJI 的个性化治疗方案至关重要。

HA 后 PJI 最常见的初始治疗方案是 DAIR，尤其适用于早期急性感染。但该方案的成功率存在差异，且常受多种因素影响而降低，例如混合菌感染和手术技术。只有 50%～70%施行 DAIR 方案的病例会进行模块化组件更换，即移除并更换单极或双极股骨头假体。由于组件更换是 DAIR 的关键，因此这些未完成模块化组件更换的病例更宜归类为单纯清创冲洗术，而非 DAIR。据报道，DAIR 方案的失败率较高，为 18%～82%[3,4,9-14]。导致 HA 后感染风险增加的因素包括：留置导尿管、合并尿路感染以及骨折后手术治疗延迟。此外，如果培养结果显示革兰氏阴性菌、混合菌感染，接受过多次 DAIR 手术，都会导致 DAIR 方案的失败率进一步升高[3,10,12,13]。

DAIR 的外科替代方案包括半髋关节一期翻修术、全髋关节一期翻修术、全髋关节二期翻修术以及切除性关节置换术。目前尚未有文献提供关于 HA 后 PJI 一期与二期翻修术成功率的具体数据。Bourget-Murray 等[9]对一组包含 44 例 HA 感染患者的病例系列研究结果显示，术者对不同治疗方案的选择比例如下：半髋关节一期翻修术占 13.6%，全髋关节一期翻修术占 27.3%，DAIR 占 59.1%。另有研究指出，与半髋关节一期翻修术相比，全髋关节一期翻修术的围手术期并发症发生率更低(16.7%～33%)，且 1 年病死率也更低

(8.3%～50%)。不过,该研究结果可能受到选择偏倚的影响。

对于身体虚弱、合并症多而无法耐受更大创伤手术的患者,切除性关节置换术可作为一种治疗选择。该术也可用 DAIR 治疗失败,或一期、二期翻修术治疗失败的患者。现有文献显示,切除性关节置换术后再感染的疗效不一,但术后 1 年病死率极高,这一现象很可能是患者选择偏倚导致的。Nawaz 等[15]的研究显示,在其非骨水泥型髋关节假体病例系列中,PJI 发生率为 2.2%;这些感染病例的治疗方式中,1.8%采用切除性关节置换,1.2%采用反复冲洗;该研究未提及任何 DAIR 的应用案例。Lok 等[16]对比了移位性股骨颈患者接受 HA 前后,在采用标准化术前微生物筛查、围手术期及术后伤口护理方案情况下的 PJI 发生率。研究结果显示,该方案实施后,PJI 发生率从 3.31%降至 1.40%。在这些 PJI 病例中,82.4%的患者最初接受了清创治疗;然而,所有患者的治疗均告失败,最终都需要接受切除性关节置换术。Manoharan 等[17]同样报道了一项研究,1 445 例非骨水泥型 Thompson's 髋关节置换术中,因 PJI 翻修的病例占比为 0.83%;在 12 例 PJI 病例中,11 例表现为早期急性感染,均采用切除性关节置换术治疗。

结 论

目前相关文献十分有限,尚不足以指导制订感染性 HA 的标准化治疗方案。目前,专家工作组仅能就现有治疗方案达成共识,包括 DAIR、翻修术(一期或二期)以及切除性关节置换术。仅在急性感染病例中可考虑采用 DAIR,且需在彻底清创的同时,更换所有可动假体组件。翻修术适用于能够耐受更大创伤性手术的患者。而切除性关节置换术则更适用于体弱患者,或 DAIR 及翻修术风险较高的患者。治疗应由多学科经验丰富的团队实施,同时考虑合并症和患者活动能力。

问题 2:膝单髁置换术后感染的最佳治疗方案是什么?

Simon Garceau, Abtin Alvand, Claudia Arias Calderón, Gabriel Baron, Brent Benavides, Camilo Restrepo, Antonio Russo

【回答/建议】 与清创并保留植入物相比,一期或二期全膝关节翻修术更有利于控制感染,并可降低再次翻修风险。

【证据等级】 有限。

【代表投票】 同意 87.5%,不同意 6.3%,弃权 6.3%(强共识:超多数支持)。

依 据

近几十年来,膝单髁置换术(UKA)在膝骨关节炎治疗中的应用率稳步上升。随着该术式的普及,UKA 后 PJI 的病例数也随之增加。与全膝关节置换术(TKA)后 PJI 相比,UKA 后 PJI 的治疗存在特殊难点;由于膝关节残留的关节面受累,此类感染兼具 PJI 和化脓性关节炎的特征[18]。

目前,关于 UKA 后 PJI 最佳治疗方案的相关文献十分有限;临床应用最广泛的治疗策略包括 DAIR、二期翻修术以及一期翻修术并转为 TKA[19]。

本研究采用预先设定的医学主题词(MeSH 术语)开展全面的系统综述,以筛选相关文献。初步检索共得到 335 项研究;经标题与摘要的初步筛选后,25 篇文献被判定符合纳入标准;通过全文复核,最终选取 8 篇文献进行数据提取,并纳入最终分析。

1. DAIR

DAIR 是治疗 UKA 后 PJI 的一种颇具吸引力的方案。然而,目前评估该术式疗效的相关文献十分有限。Assadollahi 等[20]针对早期 UKA 后 PJI 病例开展了 DAIR 的疗效研究,结果显示术后 1 年的全因翻修生存率可达 88%;但在术后 5 年随访中,有 37.5%($n=6$)的患者因 PJI 接受翻修手术,另有 2 例患者接受无菌性翻修,这使得术后 5 年的全因翻修生存率降至 57%。Brivio 等[21]报道了更为积极的研究结果。该研究纳入 19 例急性 PJI 患者(定义为术后感染发生时间<8 周),均采用 DAIR 治疗。术后平均随访 32.5 个月,总体而言,84.2%的患者未因再感染接受二次手术。其中 3 例患者(16%)在术后 20 天内接受了二次 DAIR 治疗。最终随访时,接受二次 DAIR 的患者均未因感染需再次手术干预,仅 1 例患者因关节炎进展改行 TKA。Hernandez 等[22]对 11 例接受 DAIR 治疗的患者进行评估,结果

显示术后5年的感染控制率为64%,其中2例患者因关节炎进展改行TKA。McCormick等[19]报道了一项纳入52例均接受DAIR治疗的UKA后PJI患者的研究,患者从确诊感染到实施DAIR的平均间隔期为11.1周。术后1年随访时,42例患者(81%)达到感染治愈标准(定义为炎症指标正常且无感染相关临床症状)。当致病菌为耐甲氧西林金黄色葡萄球菌(MRSA)时,DAIR的治疗失败率高达80%。此外,在DAIR治疗成功的患者中,15%因关节炎进展最终改行TKA,其中83%的患者在术后1年内完成术式转换。

2. 一期翻修术

全膝关节一期翻修术在小样本病例研究中显示出一定的应用前景,但相关文献仍较为有限。Kocaoğlu等[23]报道了15例针对培养阳性的PJI患者实施一期翻修术的病例。所有患者均接受了根治性滑膜切除术,并植入铰链式全膝关节假体。术后平均随访8年,总体感染控制率达93.3%;术后5年无再次手术生存率为80%。Labruyère等[24]采用类似治疗方案,纳入9例慢性PJI患者,其中5例曾接受DAIR但治疗失败。所有患者均接受一期翻修术,置换为后稳定型全膝关节假体。术后随访60个月,所有患者感染均得到控制,无因感染再次手术的病例。

3. 二期翻修术

尽管二期翻修术在TKA术后PJI的治疗中应用广泛,但关于其用于UKA后PJI的相关数据仍较为有限。Cavagnaro等[25]报道了16例慢性或迟发性UKA后PJI患者的治疗情况,感染分型参照Zimmerli分类标准。所有患者均接受二期翻修术治疗,在二期手术假体再植入前,需完成至少6周的抗菌治疗,并经历2周的"抗菌药物洗脱期"。再植入的假体为髁限制型或后稳定型全膝关节假体。术后24个月随访结果显示,感染控制率达100%。其中1例患者因无菌性松动及金属沉着症,接受了两次翻修手术。该研究还评估了3例DAIR治疗失败后改行二期翻修术的病例。其中2例出现再次感染,需进一步手术干预(1例行二期翻修术,1例改行DAIR),最终在末次随访时均达到感染治愈状态。

结 论

现有证据表明,对于慢性感染或MRSA培养阳性病例,应避免采用DAIR。在急性感染场景下,DAIR的治疗成功率会有所提升,但术后5年无翻修生存率仍不尽如人意,相当一部分患者会因感染难以控制或退行性关节炎进展,不得不接受翻修手术。相比之下,现有证据对一期、二期翻修术的应用前景更为乐观,这两种术式在术后1年及5年随访中均展现出优异的感染控制率。综上,尽管UKA后PJI仍是一种治疗难度较高的病症,但与DAIR相比,一期或二期翻修术能为患者带来更可靠的无感染生存获益及无翻修生存获益。

问题3:因拟诊无菌性失败接受关节翻修术且术中仅一份培养标本检出微生物时,最佳处理方案是什么?

Jason M Jennings, Benjamin Ricciardi, Edward Vasarhelyi, Georgios Komnos, George Babis, Rajeev K Sharma, Udit Vinayak, Nicholas C Arpey

【回答/建议】 对于因疑似无菌性失败接受翻修术、PJI相关检查均为阴性,且至少3份培养标本中仅1份阳性的患者,该单次阳性培养结果可不予处理。若检出的病原体与既往致病菌一致,和/或术前不能明确排除PJI,则应给予针对性抗菌治疗。

【证据等级】 有限。

【代表投票】 同意85%,不同意9%,弃权6%(强共识:超多数支持)。

依 据

在接受无菌性翻修的THA/TKA患者中,即便术前检查结果为阴性,仍有可能存在PJI[26]。由于感染和非感染的治疗方案差异显著,精准诊断对于制订合理的治疗策略至关重要。因此,建议对所有THA/TKA翻修病例,无论其失败原因的可疑类型,均需送检术中样本进行细菌培养[27]。现有临床指南将单次细菌培养阳

性列为 PJI 的一项“次要诊断标准”，在 PJI 诊断评分体系中占 2 分；当评分达到 6 分及以上时，即可被判定为感染[28]。符合 PJI 诊断标准的患者，应采取针对性治疗。然而，对于拟诊无菌性失败而行关节翻修术且仅单次细菌培养检出病原菌（无其他 PJI 支持性诊断标准）的患者，其最佳治疗方案目前尚无定论。共有 12 项研究对该患者群体进行了评估。在纳入研究的 10 228 例拟诊无菌翻修病例中，860 例出现单次细菌培养阳性，阳性率为 8.4%。分离出的病原菌以生长缓慢型细菌最为常见，主要为凝固酶阴性葡萄球菌与痤疮丙酸杆菌。有 10 项研究表明，单次细菌培养阳性对无翻修生存率（revision-free survival，RFS）或无感染生存率（infection-free survival，IFS）未产生统计学意义上的显著影响。Goh 等[29]开展了一项单中心回顾性研究，纳入该院接受拟诊无菌性翻修的 THA 及 TKA 的患者，将单次培养阳性组（$n=196$）、多种病原菌多次培养阳性组（$n=19$）与培养阴性组（$n=3\,019$）的预后进行对比分析。所有培养阳性的患者均未接受抗菌治疗。结果显示，经平均 10.8 年的随访，各组患者在全因再手术率（14.0% *vs*. 12.3%，$P=0.484$）及 PJI 发生率（3.3% *vs*. 1.9%，$P=0.151$）方面，均无统计学差异。此外，经多因素回归分析显示，单次培养阳性与全因再手术率（$OR=0.995$，95% CI：0.606～1.635，$P=0.985$）及 PJI 发生率（$OR=0.662$，95% CI：0.231～1.898，$P=0.443$）均无相关性。Vargas-Reveron 等[30]针对单部件全髋关节或全膝关节翻修病例队列研究结果显示，单次培养阳性组（$n=35$）术后 5 年再翻修率，与培养阴性组（$n=97$）相比无显著升高（5.7% *vs*. 3.1%，$P>0.05$）。共有 6 例单次细菌培养阳性的患者接受了为期 4 周的抗菌治疗。Leal 等[31]和 Wu 等[32]分别开展了一项回顾性研究，二者均基于同一所三级学术医疗中心的数据库，纳入对象为接受拟诊无菌性全髋关节和全膝关节翻修且术中培养意外检出阳性结果的患者。在对比新检出病原菌的单次培养阳性组（髋关节 59 例，膝关节 49 例）与培养阴性组（髋关节 530 例，膝关节 630 例）的 5 年无感染生存率时发现，无论是髋关节队列（86% *vs*. 92%，$P=0.400$）还是膝关节队列（89% *vs*. 96%，$P=0.390$），两组生存率均无统计学差异。然而，对于单次培养阳性且检出病原菌与既往 PJI 致病菌一致的患者（$n=1$），其 5 年无感染生存率显著低于培养阴性组患者（0 *vs*. 92%，$P<0.001$）。Cox 回归显示，在髋关节队列中，单次细菌培养阳性并不会增加后续因感染而行翻修手术的风险（$HR=1.27$，95% CI：0.555～2.910，$P=0.570$）；但在膝关节队列中，单次细菌培养阳性则会显著提升该风险（$HR=4.2$，95% CI：1.285～13.960，$P=0.018$）。在 59 例髋、49 例膝单次细菌培养阳性的患者中，术后接受抗菌治疗的人数分别为 18 例与 13 例。1 例单次培养阳性且检出病原菌与既往 PJI 致病菌一致的患者，未接受术后抗菌治疗。在 2 项独立研究中，Neufeld 等[33,34]对该院接受拟诊无菌性翻修的 THA 与 TKA 患者开展了回顾性分析，旨在评估意外阳性培养结果对预后的影响。共纳入 62 例单次细菌培养阳性的膝关节翻修术病例，其中 18 例接受了术后抗菌治疗（56%仅采用口服抗菌药物，所有患者疗程均不足 6 周）；另有 74 例单次细菌培养阳性的髋关节翻修术病例，其中 15 例接受了术后抗菌治疗（40%仅采用口服抗菌药物，73%的患者疗程不足 6 周）。在膝关节队列中，3 例单次细菌培养阳性的患者后续均发生了 PJI，但感染菌均与翻修手术时检出的菌株不一致。在髋关节队列中，8 例单次细菌培养阳性的患者后续发生了 PJI，其中仅 2 例患者的感染致病菌与翻修手术时检出的菌株一致。在仅接受观察随访的单次细菌培养阳性患者中，无一例出现由翻修手术时检出的同种菌株引发的后续 PJI。然而，该研究未纳入细菌培养阴性的患者作为对照组，因此无法开展组间对比分析。针对单髁关节置换术后接受全膝关节置换翻修术的患者，Lara-Taranchenko 等[35]的研究显示：经平均 8.3 个月的随访，单次细菌培养阳性组（$n=8$）与培养阴性组（$n=254$）的再干预风险无统计学差异（0 *vs*. 3.2%，$P=0.84$）。所有单次细菌培养阳性的患者均未接受术后抗菌治疗。Kloos 等[36]的研究队列纳入的均为拟诊无菌性失败而行全膝关节翻修的患者，该队列中有 35 例患者出现单次细菌培养阳性，术后 2 年内，这部分患者均未接受抗菌治疗，且无一例因 PJI 接受二次翻修手术。Hoch 等[37]针对拟诊关节翻修术的患者展开研究，此类患者的单次细菌培养结果呈阳性，且检出菌株为痤疮丙酸杆菌。污染的定义为：在缺乏 2 项及以上提示感染的临床标准（炎症标志物升高、术中异常表现、局部感染体征或既往 2 次及以上局部手术史）的前提下，出现单次细菌培养阳性的情况。经过至少 2 年的随访，16 例单次细菌培养阳性的患者中，无一例因 PJI 接受翻修手术，且该结果与患者是否接受术后抗菌治疗无关。Schwarze 等[38]同样在其所在医疗机构开展了一项回顾性研究，纳入对象为拟诊无菌翻修的 THA 与 TKA 患者。研究人员发现，与细菌培养阴性队列相比，单次细菌培养阳性对髋/膝关节患者的 2 年和 5 年无翻修生存率均无影响（髋关节：66.2% *vs*.

76.7%和59.8% *vs*. 70.6%，$P=0.13$；膝关节：78.4 *vs*. 76.6和59.9% *vs*. 63.5%，$P=0.85$)。类似的，与细菌培养阴性组相比，单次细菌培养阳性对髋关节及膝关节患者的2年无感染生存率均无影响(髋关节：90.9% *vs*. 95.4%，$P=0.17$；膝关节：91.9% *vs*. 96.7%，$P=0.79$)。在该研究队列的119例单次细菌培养阳性病例中，有59例患者接受了抗菌治疗。术后抗菌治疗对2年随访时的无感染生存率未显示出显著影响(未接受抗菌治疗组无感染生存率为95.0%；接受抗菌治疗组为85.8%，$P=0.2$)。

另外2项研究则指出，单次细菌培养阳性对无翻修生存率及无感染生存率在统计学意义上的显著影响。Milandt等[39]基于一项国家注册数据库，开展了拟诊无菌性THA翻修的回顾性分析。研究发现，与细菌培养阴性的患者相比，单次细菌培养阳性的患者在术后1年随访时，全因再翻修风险($RR=1.73$，95% CI：1.07～2.80，$P=0.020$)及因PJI导致的再翻修风险均显著升高($RR=2.44$，95% CI：1.02～5.84，$P=0.045$)。值得关注的是，与细菌培养阴性的患者相比，两次及以上培养结果呈阳性的患者在术后1年随访时，全因再翻修风险($RR=1.52$，95% CI：0.82～2.80，$P=0.180$)及因PJI导致的翻修风险均未显著升高($RR=2.28$，95% CI：0.81～6.43，$P=0.120$)。在170例单次细菌培养阳性的患者中，有42例被开具了术后抗菌药物处方。与单次细菌培养阳性患者(25%，42/170)或培养阴性患者(24%，486/2 023)相比，2次及以上培养阳性的患者(51%，57/112)更有可能被开抗菌药物处方，且差异具有统计学意义($P<0.001$)。单次细菌培养阳性患者与培养阴性患者的术后抗菌治疗率无统计学差异($P=0.840$)。Hipfl等[40]在其医疗机构开展了一项回顾性分析，研究对象为因拟诊无菌性松动接受THA翻修的患者。研究团队将两类患者的预后情况进行对比：一类是单次培养阳性且致病菌为低毒力菌株的患者($n=37$)或多次培养阳性且致病菌种类不同的患者($n=4$)；另一类是低度感染患者(定义为2次培养阳性，或单次培养阳性且致病菌为高毒力菌株，$n=36$)或培养阴性患者($n=197$)。研究结果显示，单次培养阳性患者的7年无感染生存率为87.4%，低度感染患者为94.4%，培养阴性患者为97.5%，组间差异具有统计学意义($P=0.021$)。所有单次细菌培养阳性的患者均未接受术后抗菌治疗；而低度感染患者则接受了为期6周的靶向抗菌治疗。

结　论

经回顾分析，多数研究表明：对于拟诊无菌性失败接受全髋关节或全膝关节翻修的患者，若仅单次培养分离出致病菌，且缺乏其他支持PJI的诊断标准，则其无翻修生存率及无感染生存率与同类患者相比，无统计学差异。然而，所有研究均为回顾性研究，且多数为单中心数据库，此外各项研究的术后管理方案也不尽相同。部分单次细菌培养阳性的患者采取临床观察策略，另一部分则接受为期4～6周的术后抗菌治疗。值得注意的是，有2项研究表明，单次细菌培养阳性的患者发生PJI相关再翻修的风险有所升高。研究者认为，若对此类患者采取更统一规范的术后抗菌治疗方案，该风险或可得到降低。尽管现有数据明确表明，全髋关节或全膝关节翻修后出现单次细菌培养阳性的患者，无需再次接受手术治疗，但此类患者的最佳管理方案(即采取临床观察策略还是抗菌治疗)目前尚无定论。临床治疗方案的制订在很大程度上取决于临床医生的可疑诊断倾向及个人治疗偏好。若单次培养分离出高毒力菌株，或检出的菌株与既往PJI的致病菌一致，则需提高警惕，因为这可能提示存在真性PJI。

参考文献

[1] Bhandari M, Devereaux P, Tornetta Ⅲ P, et al. Operative management of displaced femoral neck fractures in elderly patients: an international survey[J]. J Bone Joint Surg Am, 2005, 87: 2122-2130.

[2] Tung T, Gascoyne TC, Trepman E, et al. Modes of failure of hip hemiarthroplasty for femoral neck fracture[J]. Can J Surg, 2022, 65: E519-E526.

[3] Guren E, Figved W, Frihagen F, et al. Prosthetic joint infection-a devastating complication of hemiarthroplasty for hip fracture[J]. Acta Orthop, 2017, 88: 383-389.

[4] Craxford S, Marson BA, Nightingale J, et al. Deep infection after hip hemiarthroplasty: risk factors for infection and outcome of treatments[J]. Bone Jt Open, 2021, 2: 958-965.

[5] Bureau A, Bourget-Murray J, Azad MA, et al. Management of periprosthetic joint infections after hemiarthroplasty of the hip: a critical analysis review[J]. JBJS Rev, 2022, 10: 9.

[6] Mellner C, Eisler T, Knutsson B, et al. Early periprosthetic joint infection and debridement, antibiotics and implant retention in arthroplasty for femoral neck fracture[J]. Hip Int, 2017, 27: 349-353.

[7] Ridgeway S, Wilson J, Charlet A, et al. Infection of the

surgical site after arthroplasty of the hip[J]. J Bone Joint Surg Br, 2005, 87: 844－850.

[8] Sharma H, Kakar R. Outcome of girdlestone's resection arthroplasty following complications of proximal femoral fractures[J]. Acta Orthop Belg, 2006, 72: 555－559.

[9] Bourget-Murray J, Horton I, Morris J, et al. Periprosthetic joint infection following hip hemiarthroplasty: factors associated with infection and treatment outcome[J]. Bone Jt Open, 2022, 3: 924－932.

[10] Bryan AJ, Abdel MP, Sanders TL, et al. Irrigation and debridement with component retention for acute infection after hip arthroplasty: improved results with contemporary management[J]. J Bone Joint Surg Am, 2017, 99: 2011－2018.

[11] de Vries LMA, Neve WC, et al. Prosthesis retention after an infected hip prosthesis: hip fractures versus primary total hip prosthesis, data from 1998—2015[J]. J Bone Jt Infect, 2018, 3: 118－122.

[12] del Toro MD, Nieto I, Guerrero F, et al. Are hip hemiarthroplasty and total hip arthroplasty infections different entities? the importance of hip fractures[J]. Eur J Clin Microbiol Infect Dis, 2014, 33: 1439－1448.

[13] Kazimoglu C, Yalcin N, Onvural B, et al. Debridement, antibiotics, irrigation, and retention (DAIR) of the prosthesis after hip hemiarthroplasty infections. Does it work[J]. Int J Artif Organs, 2015, 38: 454－460.

[14] Lora-Tamayo J, Euba G, Ribera A, et al. Infected hip hemiarthroplasties and total hip arthroplasties: differential findings and prognosis[J]. J Infect, 2013, 67: 536－544.

[15] Nawaz S, Keightley A, Desai A, et al. Displaced intracapsular neck of femur fractures: outcome of 810 hydroxyapatite coated (HAC) uncemented hemiarthroplasties[J]. Injury, 2017, 48: 909－913.

[16] Lok CC, Alexander CPH, Wah HY, et al. The application of evidence-based bundle approach to reduce surgical site infection in geriatric hip fracture patients: a single centre experience[J]. J Orthop Trauma Rehab, 2020, 27: 133－141.

[17] Manoharan G, Chatterton B, Moores T, et al. Uncemented thompson's hemiarthroplasty: safe, palliative and cost-effective surgery in the infirm patient—a consecutive series of 1445 cases[J]. Eur J Orthop Surg Traumatol, 2018, 28: 1103－1109.

[18] Chalmers BP, Kapadia M, Chiu YF, et al. Treatment and outcome of periprosthetic joint infection in unicompartmental knee arthroplasty[J]. J Arthroplasty, 2020, 35: 1917－1923.

[19] McCormick KL, Xu W, Cozzarelli NF, et al. Debridement, antibiotics, and implant retention in unicompartmental knee arthroplasty infection [J]. J Arthroplasty, 2024, 39: S285－S289.

[20] Asadollahi S, Hamilton TW, Sabah SA, et al. The outcomes of acute periprosthetic joint infection following unicompartmental knee replacement managed with early debridement, antibiotics, and implant retention[J]. Knee, 2024, 47: 13－20.

[21] Brivio A, Al-Jabri T, Martin J, et al. Debridement, antibiotics and implant retention (DAIR) is successful in the management of acutely infected unicompartmental knee arthroplasty: a case series [J]. Ann Med, 2023, 55: 680－688.

[22] Hernandez NM, Petis SM, Hanssen AD, et al. Infection after unicompartmental knee arthroplasty: a high risk of subsequent complications[J]. Clin Orthop Relat Res, 2018, 477: 70－77.

[23] Kocao glu H, Hennes F, Abdelaziz H, et al. Survival analysis of one-stage exchange of infected unicompartmental knee arthroplasty: a single-center study with minimum 3 years follow-up[J]. Eur J Orthop Surg Traumatol, 2022, 33: 327－333.

[24] Labruyère C, Zeller V, Lhotellier L, et al. Chronic infection of unicompartmental knee arthroplasty: one-stage conversion to total knee arthroplasty[J]. Orthop Traumatol Surg Res, 2015, 101: 553－557.

[25] Cavagnaro L, Chiarlone F, Mosconi L, et al. Two-stage revision for periprosthetic joint infection in unicompartmental knee arthroplasty: clinical and radiological results[J]. Arch Orthop Trauma Surg, 2022, 142: 2031－2038.

[26] Jacobs AME, Benard M, Meis JF, et al. The unsuspected prosthetic joint infection: incidence and consequences of positive intra-operative cultures in presumed aseptic knee and hip revisions[J]. Bone Joint J, 2017, 99B: 1482－1489.

[27] Abdel MP, Akgun D, Akin G, et al. Hip and knee section, diagnosis, pathogen isolation, culture: proceedings of international consensus on orthopedic infections[J]. J Arthroplasty, 2019, 34(Suppl 2): S361－S367.

[28] Parvizi J, Tan TL, Goswami K, et al. The 2018 definition of periprosthetic hip and knee infection: an evidence-based and validated criteria[J]. J Arthroplasty, 2018, 33: 1309－1314. e2.

[29] Goh GS, Tarabichi S, Clarkson SJ, et al. 2018 international consensus meeting criteria[J]. J Arthroplasty, 2022, 37: 2257－2261.

[30] Vargas-Reveron C, Soriano A, Fernandez-Valencia JA, et al. Prevalence and impact of positive intraoperative cultures in partial hip or knee revision[J]. J Arthroplasty, 2020, 35: 1912－1916.

[31] Leal J, Wu CJ, Seyler TM, et al. Unsuspected positive intra-operative cultures in aseptic revision hip arthroplasty: prevalence, management, and infection-free survivorship[J]. J Arthroplasty, 2024, 40: 1326－1334. e3.

[32] Wu CJ, Leal J, Seyler TM, et al. Unsuspected positive

intraoperative cultures in aseptic revision knee arthroplasty: prevalence, management, and infection-free survivorship[J]. J Arthroplasty, 2024, 39: 2581－2590.

[33] Neufeld ME, Lanting BA, Shehata M, et al. Prevalence and outcomes of unexpected positive intraoperative cultures in presumed aseptic revision hip arthroplasty[J]. J Bone Joint Surg Am, 2021, 103: 1392－1401.

[34] Neufeld ME, Lanting BA, Shehata M, et al. The prevalence and outcomes of unexpected positive intraoperative cultures in presumed aseptic revision knee arthroplasty[J]. J Arthroplasty, 2022, 37: 2262－2271.

[35] Lara-Taranchenko Y, Moreira T, Alfaraj AA, et al. Unexpected positive cultures in revision total knee arthroplasty after unicompartmental knee arthroplasty[J]. Int Orthop, 2024, 48: 2041－2046.

[36] Kloos J, Vandenneucker H, Berger P. Prevalence of unexpected intraoperative cultures (UPIC) in revision total knee arthroplasty (TKA) and risk of periprosthetic joint infection (PJI)[J]. Arch Orthop Trauma Surg, 2024, 144: 5301－5309.

[37] Hoch A, Fritz Y, Dimitriou D, et al. Treatment outcomes of patients with cutibacterium acnes-positive cultures during total joint replacement revision surgery: a minimum 2-year follow-up[J]. Arch Orthop Trauma Surg, 2023, 143: 2951－2958.

[38] Schwarze J, Dieckmann R, Gosheger G, et al. Unsuspected positive cultures in planned aseptic revision knee or hip arthroplasty-risk factors and impact on survivorship[J]. J Arthroplasty, 2022, 37: 1165－1172.

[39] Milandt NR, Gundtoft PH, Overgaard S. A single positive tissue culture increases the risk of rerevision of clinically aseptic TKA: a national register study[J]. Clin Orthop Relat Res, 2019, 477: 1372－1381.

[40] Hipfl C, Mooij W, Perka C, et al. Unexpected low-grade infections in revision hip arthroplasty for aseptic loosening: a single-institution experience of 274 hips[J]. Bone Joint J, 2021, 103B: 1070－1077.

终末期或难治性病例

48

Andrea Sambri，Andrea Montanari，Mohammad Mahdi Sarzaeem，Martin Sarungi，Jiri Gallo，Michael Held

问题：难治性膝关节假体周围关节感染患者接受膝关节融合术或膝上截肢术时，结局是否存在差异？

【回答/建议】 膝关节融合术与膝上截肢在感染清除率及并发症发生率方面总体相似。然而，与截肢相比，关节融合术的总体功能结局可能略优，且病死率较低。

【证据等级】 中等。

【代表投票】 同意 84%，不同意 8%，弃权 8%（强共识：超多数支持）。

依　据

为处理假体周围关节感染（PJI）而进行多次翻修手术，可能造成软组织缺损、严重骨缺损以及伸膝机制缺失。当通过翻修手术已无法实现关节重建或控制感染时，挽救性治疗措施仅剩膝关节融合术与膝上截肢。

本系统综述旨在分析评价在难治性患者中，膝关节融合术与膝上截肢两种治疗方式的疗效差异。

1. 文献概述与潜在局限性

本研究对相关文献进行了全面检索，并对所有相关发表进行筛选以确定最终纳入研究。共纳入 51 项回顾性研究，其中 37 项报道膝关节融合术[1-37]，8 项报道膝上截肢[38-45]。仅有 6 项研究[46-51]直接比较了在感染性翻修膝关节置换失败患者中膝关节融合术与膝上截肢的疗效。膝关节融合术组与膝上截肢组的平均加权年龄相近，分别为（67±7.1）岁和（66±9.2）岁。

关节融合术的实施方式包括模块化假体/髓内钉固定[1-27,46-48,51]、外固定架[24,28-37]以及钢板螺钉固定[24,28,51]。需要指出的是，不同融合技术的疗效存在差异，提示应分别将各类膝关节融合技术与膝上截肢进行比较，而不宜将膝关节融合术作为单一整体进行分析。

本研究的主要局限性在于现有文献质量整体较低。所有纳入研究均为回顾性病例系列或病例对照研究，且常缺乏详尽数据。此外，各研究对并发症及结局指标的定义不统一，进一步限制了结果的可比性。

2. 感染清除

在感染性翻修 TKA 失败后行膝上截肢或膝关节融合术的感染控制效果方面，现有数据具有明显的异质性且结论不一致。Trouillez 等[48]报道两组患者在感染复发率方面无显著差异。该研究中，膝上截肢组有 10%的患者因伤口愈合不良（伤口裂开及持续渗出）接受再次手术，而膝关节融合术组有 21.8%的患者因感染复发需要翻修手术。Hungerer 等[47]观察到两组患者感染复发率相近（膝关节融合术为 22%，膝上截肢为 35%）。Schnetz 等[46]报道膝上截肢后的再感染率为 37%，而膝关节融合术为 11.5%。在不同关节融合术之间比较时，亦报道了相似的再感染率[32-34]。

3. 并发症

文献中对并发症的定义存在较大差异，导致报告结果具有一定变异性。Schnetz 等[46]报道，膝上截肢与膝关节融合术在全身并发症（如肺炎、尿路感染及心血管并发症）发生率方面相似。Hungerer 等[47]亦观察到两组局部重大并发症发生率相近，膝关节融合术组和膝上截肢组需再次手术干预的比例分别为 36%和 35%。除感染复发外，膝关节融合术后最常见的并发症包括内植物松动、假体周围骨折以及假关节/骨不连；而在接受膝上截肢的患者中，残端伤口愈合问题是最常见的并发症。采用外固定架实现融合的患者，其并发症发生率较高，主要包括骨不连及针道感染等。

4. 功能结局

现有文献显示，膝上截肢与膝关节融合术后的功能

结局存在一定异质性,但总体而言,膝关节融合术的功能结局略优。加权均值短期健康调查量表(SF-12)评分在膝关节融合术组略高(躯体评分38.8分、心理评分51.3分),而膝上截肢组分别为31.2分和48.4分。Chen等[51]对两种术式进行直接比较,发现膝关节融合术组在SF-12躯体及心理评分方面均明显优于膝上截肢组;而Hungerer等[47]则未观察到两者在SF-12评分上的显著差异。类似地,加权均值短期健康调查量表36项(SF-36)评分在膝关节融合术组亦略高(躯体评分30.9分、心理评分61.0分),而膝上截肢组分别为28.3分和47.0分。值得注意的是,Chen等[51]报道,膝上截肢术后不能行走患者的比例显著高于膝关节融合术组(33.3% *vs*. 5.0%)。此外,部分膝关节融合技术可能导致明显的下肢长度差异(融合膝关节的平均肢体缩短为26.6 mm)。两组在术后疼痛方面相似,视觉模拟评分约为3分。

5. 病死率

纳入研究显示,膝上截肢后的病死率(18.9%)高于膝关节融合术(14.0%),这一趋势亦在直接比较研究中得到验证。Schnetz等[46]报道,术后6～12个月内膝上截肢组病死率为13.0%,而膝关节融合术组为1.9%;Hungerer等[47]在至少12个月随访中发现,膝关节融合术组术后病死率为4%,而膝上截肢组为13%。

参考文献

[1] Garcia-Lopez I, Aguayo MA, Cuevas A, et al. Knee arthrodesis with the Vari-Wall nail for treatment of infected total knee arthroplasty [J]. Acta Orthop Belg, 2008, 74: 809-815.

[2] Wilding CP, Cooper GA, Freeman AK, et al. Can a silver-coated arthrodesis implant provide a viable alternative to above knee amputation[J]. J Arthroplasty, 2016, 31: 2542-2547.

[3] Luyet A, Steinmetz S, Gallusser N, et al. Fusion rate of 89% after knee arthrodesis using an intramedullary nail: a mono-centric retrospective review of 48 cases[J]. Knee Surg Sports Traumatol Arthrosc, 2023, 31: 1299-1306.

[4] Gathen M, Wimmer MD, Ploeger MM, et al. Comparison of two-stage revision arthroplasty and intramedullary arthrodesis in patients with failed infected knee arthroplasty [J]. Arch Orthop Trauma Surg, 2018, 138: 1443-1452.

[5] Bargiotas K, Wohlrab D, Sewecke JJ, et al. Arthrodesis of the knee with a long intramedullary nail following the failure of a total knee arthroplasty as the result of infection[J]. J Bone Joint Surg Am, 2006, 88: 553-558.

[6] Savvidou OD, Kaspiris A, Goumenos S, et al. Knee arthrodesis with a modular silver-coated endoprosthesis for infected total knee arthroplasty with extensive bone loss: a retrospective case-series study[J]. J Clin Med, 2023, 12: 3600.

[7] Büyükdogan K, Oztürkmen Y, Goker B, et al. Early results of a novel modular knee arthrodesis implant after uncontrolled periprosthetic knee joint infection[J]. BMC Musculoskelet Disord, 2023, 24: 889.

[8] Iacono F, Bruni D, Lo Presti M, et al. Knee arthrodesis with a press-fit modular intramedullary nail without bone-on-bone fusion after an infected revision TKA[J]. Knee, 2012, 19: 555-559.

[9] Putman S, Kern G, Senneville E, et al. Knee arthrodesis using a customised modular intramedullary nail in failed infected total knee arthroplasty[J]. Orthop Traumatol Surg Res, 2013, 99: 391-398.

[10] Friedrich MJ, Schmolders J, Wimmer MD, et al. Two-stage knee arthrodesis with a modular intramedullary nail due to septic failure of revision total knee arthroplasty with extensor mechanism deficiency[J]. Knee, 2017, 24: 1240-1246.

[11] Sambri A, Bianchi G, Parry M, et al. Is arthrodesis a reliable salvage option following two-stage revision for suspected infection in proximal tibial replacements? a multi-institutional study[J]. J Knee Surg, 2019, 32: 911-918.

[12] Backe HA Jr, Wolff DA, Windsor RE. Total knee replacement infection after 2-stage reimplantation: results of subsequent 2-stage reimplantation[J]. Clin Orthop Relat Res, 1996, 331: 125-131.

[13] Rohner E, Windisch C, Nuetzmann K, et al. Unsatisfactory outcome of arthrodesis performed after septic failure of revision total knee arthroplasty[J]. J Bone Joint Surg Am, 2015, 97: 298-301.

[14] Rao MC, Richards O, Meyer C, et al. Knee stabilisation following infected knee arthroplasty with bone loss and extensor mechanism impairment using a modular cemented nail[J]. Knee, 2009, 16: 489-493.

[15] Conway JD, Annasamudram A, Abalkhail T, et al. Functional outcomes of knee arthrodesis for infected total knee arthroplasty [J]. Cureus, 2023, 15: e46397.

[16] Wang CJ, Huang TW, Wang JW, et al. The often poor clinical outcome of infected total knee arthroplasty[J]. J Arthroplasty, 2002, 17: 608-614.

[17] De Vil J, Almqvist KF, Vanheeren P, et al. Knee arthrodesis with an intramedullary nail: a retrospective study[J]. Knee Surg Sports Traumatol Arthrosc, 2008, 16: 645-650.

[18] Lee S, Jang J, Seong SC, et al. Distraction arthrodesis with intramedullary nail and mixed bone grafting after failed infected total knee arthroplasty[J]. Knee Surg Sports Traumatol Arthrosc, 2012, 20: 346-355.

[19] Ortega-Yago A, Pedraza-Corbi A, Argüelles-Linares, et al. Floating knee arthrodesis after prosthetic knee infection: a

report of 48 cases[J]. J Arthroplasty, 2024, 39: 494－500.

[20] Neuerburg C, Bieger R, Jung S, et al. Bridging knee arthrodesis for limb salvage using an intramedullary cemented nail: a retrospective outcome analysis of a case series[J]. Arch Orthop Trauma Surg, 2012, 132: 1183－1189.

[21] Hawi N, Kendoff D, Citak M, et al. Septic single-stage knee arthrodesis after failed total knee arthroplasty using a cemented coupled nail[J]. Bone Joint J, 2015, 97B: 649－653.

[22] Bartlett W, Vijayan S, Pollock R, et al. The Stanmore knee arthrodesis prosthesis [J]. J Arthroplasty, 2011, 26: 903－908.

[23] Faure PA, Putman S, Senneville E, et al. Knee arthrodesis using a custom modular intramedullary nail in failed infected total knee arthroplasty: a concise follow-up note of 31 cases at a median of 13 years post-arthrodesis[J]. Orthop Traumatol Surg Res, 2021, 107: 102898.

[24] Chalmers BP, Matrka AK, Sems SA, et al. Two-stage arthrodesis for complex, failed, infected total knee arthroplasty[J]. Bone Joint J, 2020, 102B: 170－175.

[25] Stavrakis AI, Mayer EN, Devana SK, et al. Outcomes of modular knee arthrodesis for challenging periprosthetic joint infections[J]. Arthroplast Today, 2022, 13: 199－204.

[26] Gramlich Y, Steinkohl D, Kremer M, et al. Modular knee arthrodesis secures limb, mobility, improves quality of life, and leads to high infection control in periprosthetic knee infection, when revision knee arthroplasty is not an option [J]. Arch Orthop Trauma Surg, 2021, 141: 1349－1360.

[27] Letartre R, Combes A, Autissier G, et al. Knee arthrodesis using a modular customized intramedullary nail[J]. Orthop Traumatol Surg Res, 2009, 95: 520－528.

[28] Gottfriedsen TB, Schrøder HM, Odgaard A. Knee arthrodesis after failure of knee arthroplasty: a nationwide register-based study[J]. J Bone Joint Surg Am, 2016, 98: 1370－1377.

[29] Corona PS, Hernandez A, Reverte-Vinaixa MM, et al. Outcome after knee arthrodesis for failed septic total knee replacement using a monolateral external fixator [J]. J Orthop Surg (Hong Kong), 2013, 21: 275－280.

[30] Corona PS, Jurado M, Scott-Tennent A, et al. Uniplanar versus biplanar monolateral external fixator knee arthrodesis after end-stage failed infected total knee arthroplasty: a comparative study[J]. Eur J Orthop Surg Traumatol, 2020, 30: 815－825.

[31] Bruno AA, Kirienko A, Peccati A, et al. Knee arthrodesis by the Ilizarov method in the treatment of total knee arthroplasty failure[J]. Knee, 2017, 24: 91－99.

[32] Klinger HM, Spahn G, Schultz W, et al. Arthrodesis of the knee after failed infected total knee arthroplasty[J]. Knee Surg Sports Traumatol Arthrosc, 2006, 14: 447－453.

[33] Suda AJ, Brachtendorf X, Tinelli M, et al. Low complication rate and better results for intramedullary nail arthrodesis for infected knee joints compared to external fixator-a series of one hundred fifty two patients[J]. Int Orthop, 2021, 45: 1735－1744.

[34] Zajonz D, Zimmerlich B, Mobius R, et al. Knee arthrodesis as last resort for persistent knee joint infections: comparison of extramedullary and intramedullary treatment[J]. Orthopade, 2021, 50: 207－213.

[35] Watanabe K, Minowa T, Takeda S, et al. Outcomes of knee arthrodesis following infected total knee arthroplasty: a retrospective analysis of 8 cases[J]. Mod Rheumatol, 2014, 24: 243－249.

[36] Ulstrup AK, Folkmar K, Broeng L. Knee arthrodesis with the Sheffield external ring fixator: fusion in 6 of 10 consecutive patients[J]. Acta Orthop, 2007, 78: 371－376.

[37] Balci HI, Saglam Y, Pehlivanoglu T, et al. Knee arthrodesis in persistently infected total knee arthroplasty[J]. J Knee Surg, 2016, 29: 580－588.

[38] Bohle S, Rohe S, Kirschberg J, et al. Poor outcome of above-knee amputation after septic failure of revision total knee arthroplasty[J]. J Knee Surg, 2022, 35: 645－652.

[39] Juryn MS, Ekhtiari S, Wolfstadt JI, et al. Above-knee amputation following chronically infected total knee arthroplasty: patient-reported satisfaction and functional outcomes[J]. J Arthroplasty, 2025, 40: 486－493. e2.

[40] Fedorka CJ, Chen AF, McGarry WM, et al. Functional ability after above-the-knee amputation for infected total knee arthroplasty[J]. Clin Orthop Relat Res, 2011, 469: 1024－1032.

[41] Abouei M, Elhessy AH, Conway JD. Functional outcome of above-knee amputation after infected total knee arthroplasty [J]. Arthroplast Today, 2023, 22: 101149.

[42] Helito CP, de Brito AT, Gobbi RG, et al. Evaluation of quality of life and walking ability among amputated patients and those who refused to undergo amputation following infection of total knee arthroplasty: small case series[J]. Prosthet Orthot Int, 2015, 39: 463－469.

[43] George J, Newman JM, Caravella JW, et al. Predicting functional outcomes after above knee amputation for infected total knee arthroplasty[J]. J Arthroplasty, 2017, 32: 532－536.

[44] Eckers F, Laux CJ, Schaller S, et al. Risk factor analysis for above-knee amputation in patients with periprosthetic joint infection of the knee: a case-control study[J]. BMC Musculoskelet Disord, 2021, 22: 884.

[45] Orfanos AV, Michael RJ, Keeney BJ, et al. Patient-reported outcomes after above-knee amputation for prosthetic joint infection[J]. Knee, 2020, 27: 1101－1105.

[46] Schnetz M, Maluki R, Ewald L, et al. Above-knee amputation shows higher complication and mortality rates in line with lower functional outcome compared to knee arthrodesis in severe periprosthetic joint infection[J]. Bone Joint J, 2024, 106B: 669－679.

[47] Hungerer S, Kiechle M, von Rüden C, et al. Knee arthrodesis

versus above-the-knee amputation after septic failure of revision total knee arthroplasty: comparison of functional outcome and complication rates[J]. BMC Musculoskelet Disord, 2017, 18: 443.

[48] Trouillez T, Faure PA, Martinot P, et al. Above-the-knee amputation versus knee arthrodesis for revision of infected total knee arthroplasty: recurrent infection rates and functional outcomes of 43 patients at a mean follow-up of 6.7 years[J]. Orthop Traumatol Surg Res, 2021, 107: 102914.

[49] Blom AW, Brown J, Taylor AH, et al. Infection after total knee arthroplasty[J]. J Bone Joint Surg Br, 2004, 86: 688-691.

[50] Carr JB 2nd, Werner BC, Browne JA. Trends and outcomes in the treatment of failed septic total knee arthroplasty: comparing arthrodesis and above-knee amputation[J]. J Arthroplasty, 2016, 31: 1574-1577.

[51] Chen AF, Kinback NC, Heyl AE, et al. Better function for fusions versus above-the-knee amputations for recurrent periprosthetic knee infection[J]. Clin Orthop Relat Res, 2012, 470: 2737-2745.

住院时间与出院去向

49

Fatih Yildiz, MD[1,*]; Alparslan Uzun, MD[2]; Waleed A Al-Saadan, MD[3]; İbrahim Azboy, Professor, MD[4]; Wael Barsoum, MD[5]; Omar Behery, MD, MPH[6]; Osman Ciloglu, MD[7]; Walid Atef Ebeid, MD[8]; Emmanuel Gibon, MD, PhD[9]; Sofiene Kallel, MD, PhD[10]; Atul F. Kamath, MD[5]; Amir Khoshbin, MD[11]; Yona Kosashvili, MD[12]; Ilker Uckay, MD[13]; Kadir Uzel, Assoc. Prof.[4]; Ahmet Durcan Yavuz, MD[1]; Mehmet Kürşat Yılmaz, MD[2]

[1] Department of Orthopedics, Bezmialem Vakif University Faculty of Medicine, Istanbul, Türkiye

[2] Istanbul Medipol University, Faculty of Medicine, Department of Orthopaedics and Traumatology, İstanbul, Türkiye

[3] Joint Replacement Center, Medical City Teaching Complex, Baghdad, Iraq

[4] Istanbul Medipol University, School of Medicine, Department of Orthopaedics and Traumatology, İstanbul, Türkiye

[5] Department of Orthopaedic Surgery, Cleveland Orthopedic and Spine Institute, Cleveland, Ohio 44195, USA.

[6] Rush University Medical Center, Chicago, Illinois, USA

[7] Department of Orthopedics, Adana City Training and Research Hospital, University of Health Sciences, Adana, Türkiye

[8] Department of Orthopedics and Traumatology, Cairo University, Cairo, Egypt

[9] Department of Orthopaedic Surgery, University of Pennsylvania, Philadelphia, Pennsylvania, USA

[10] Maghreb Medical, Manar Ⅲ, Tunis, Tunisia

[11] Division of Orthopaedic Surgery, St. Michael's Hospital, Toronto, Ontario, Canada

[12] Rabin Medical Center, Petah Tikva, Israel

[13] Department of Infectiology, Balgrist University Hospital, Forchstrasse 340, 8008 Zürich, Switzerland

[*] 通讯作者

问题1：住院时长是否会影响接受大型骨科手术患者手术部位感染/假体周围关节感染的发生率？

Fatih Yıldız, Ahmet Durcan Yavuz, Osman Çiloğlu, Atul F. Kamath, Waleed A Al-Saadan, Ilker Uçkay, Amir Khoshbin, Walid Atef Ebeid, Wael Barsoum

【回答/建议】 是的。较长的住院时间与手术部位感染/假体周围关节感染(SSI/PJI)的发生风险增加相关。然而,基于现有数据,尚无法解释这种相关性背后的真实原因。

【证据等级】 强。

【代表投票】 同意 81.3%,不同意 9.3%,弃权 9.3%(强共识:超多数支持)。

依　据

SSI/PJI 是大型骨科手术后的重要关注点,会影响患者预后并增加医疗成本。SSI/PJI 的危险因素既包括可干预因素,也包括不可干预因素,涵盖患者相关因素与术者相关因素。尽管既往已提出多项围手术期措施,如术前患者优化、MRSA 去定植以及预防性抗菌药物的使用等,但住院时长对 SSI/PJI 发生率以及相应病原体抗菌药物耐药性的影响报道相对较少。已有部分研究探讨了住院时间延长与 SSI/PJI 风险之间的关系。尽管一些研究发现,住院时间延长与 SSI 风险增加存在相关性[1-3],但也有研究并未发现两者之间显著的关联

性[4,5]。这种差异可能与影响 SSI 发生的多因素复杂交互有关,例如患者人口学特征、合并症、手术类型以及术后护理等。

Triantafyllopoulos 等[6]在一项回顾性研究中纳入 36 494 例初次全髋关节置换术(THA)患者,观察到较长的住院时长与 PJI 发生相关,但这种关联并不独立于肥胖、冠状动脉疾病等其他因素。同样,Smucny 等[7]利用美国住院样本数据库(Nationwide Inpatient Sample,NIS)回顾了 241 193 例全肩关节置换术(TSA)患者,报道住院时长增加与 SSI 发生相关,但由于可能存在未测量的混杂因素,其因果关系仍不明确。上述结果表明,在评估 SSI 发生率时,很难单独分离住院时长的独立效应。

多项研究探讨了住院时间延长对感染风险的影响。Ridgeway 等[1]报道,术前住院时长与 THA 及半髋关节置换术(HA)后 SSI 风险增加显著相关。此外,由于需要进行术前优化,接受 HA 的患者住院时间通常长于接受 THA 患者。Omeis 等[2]的一项研究同样指出,在脊柱肿瘤手术患者中,住院时间延长是 SSI 的重要危险因素。为确定界值,Song 等[3]报告,术前住院超过 3 天是 THA 和全膝关节置换术(TKA)后发生 SSI 的危险因素。

与大多数研究所报道的"住院时间延长与 SSI/PJI 风险增加相关"不同,加速康复计划(enhanced recovery program,ERP)或日间手术并未显示出这种关联。Yuan 等[8]在对一项前瞻性建立的数据库进行回顾性分析时发现,在因退变性脊柱畸形接受胸腰段后路融合手术的患者中,ERP 可成功缩短术后住院时间,且不会增加 SSI 的发生率。同样地,Mundi 等[9]利用美国外科医师学会国家外科质量改进项目数据库(American College of Surgeons National Surgical Quality Improvement Program,ACS NSQIP)评估了约 33 万例患者,发现 TJA 后当日出院或加速出院(住院 1 天)并不会增加 SSI 风险。因此,快速康复不被认为会增加感染风险,并且在常规开展快速康复或门诊关节置换手术的外科医生看来,提前出院有助于降低 SSI/PJI 风险。

住院时间延长与 SSI 发生率之间的关系在各种研究中都有报道,这些研究主要针对特定的患者人群和手术操作[10]。尽管大多数研究是在关节置换和脊柱手术中探讨这种关系,但在创伤和儿童骨科手术中,当住院时间延长时,SSI 的风险也会增加[11-14]。

为了回答该问题,对现有文献进行了系统综述与荟萃分析。通过检索 PubMed/Medline、Scopus 和 Embase 数据库(时限为建库至 2024 年 9 月),以纳入所有探讨大型骨科手术患者住院时长与 SSI/PJI 相关性研究。本次荟萃分析共纳入 18 项研究,研究设计类型多样:6 项前瞻性队列研究、1 项前瞻性双亚队列研究、1 项回顾性双亚队列研究、7 项回顾性病例对照研究,以及 3 项利用数据库开展的回顾性数据库队列研究。这些研究均探讨了大型骨科手术患者住院时长与 SSI/PJI 发生率之间的关系[7,12,15-29]。因感染导致患者住院时间延长的研究被排除。图 49-1 比较了发生与未发生 SSI/PJI 患者在不同参数上的平均值差异。总体及各亚组的异质性为中到高水平(I^2:创伤 97%,关节置换 98%,脊柱 58%,普通骨科 100%,总体 100%)。各研究合并后的平均差为 7.78 天(95% CI:3.75～11.80),结果显示 SSI 组的住院时间显著延长。在"普通骨科"这一特定亚组中,发生与未发生 SSI 的两组患者平均住院时长差异无统计学意义。该结果同样不受年龄、体重指数(BMI)或性别的影响($P=0.572\ 5$)。基于现有数据,尚无法确定住院时长的界值,也无法按不同住院时长区间计算 SSI/PJI 的发生率。更重要的是,纳入研究并未解释为何更长的住院时间会与感染风险升高相关。

骨科手术前住院时间延长,可能会增加感染耐药菌的风险。关于植入物相关骨科手术(包括关节置换)领域的研究报道相对较少。围绕后续 SSI 致病菌的抗菌药物耐药性这一方向,Davat 等[30]开展了回顾性研究,评估由葡萄球菌引起的 SSI(骨科 SSI 的标志性病原)中甲氧西林耐药性是否与术前住院时间相关,结果发现,并未出现更高的耐药性,也未提示在长期住院后手术时需要扩大围手术期抗菌药物预防范围的必要性。

总之,本系统综述与荟萃分析显示,住院时长与后续 SSI/PJI 风险之间存在统计学显著关联,表明在大型骨科手术后,住院时间延长与 SSI/PJI 发生风险增加有关;而其与更多耐药的 SSI 致病菌之间的关联目前仍不明确。这一发现强调,在骨科围手术期管理中优化住院时长对于降低 SSI/PJI 风险、改善患者结局具有重要意义。然而,基于现有数据,仍无法完全解释为何住院时间延长会影响感染发生率。其原因可能是多因素共同作用,并可能与住院时间较长人群中伴随的其他危险因素相关,例如患者免疫抑制状态、翻修手术,以及美国麻醉医师协会(ASA)评分等。

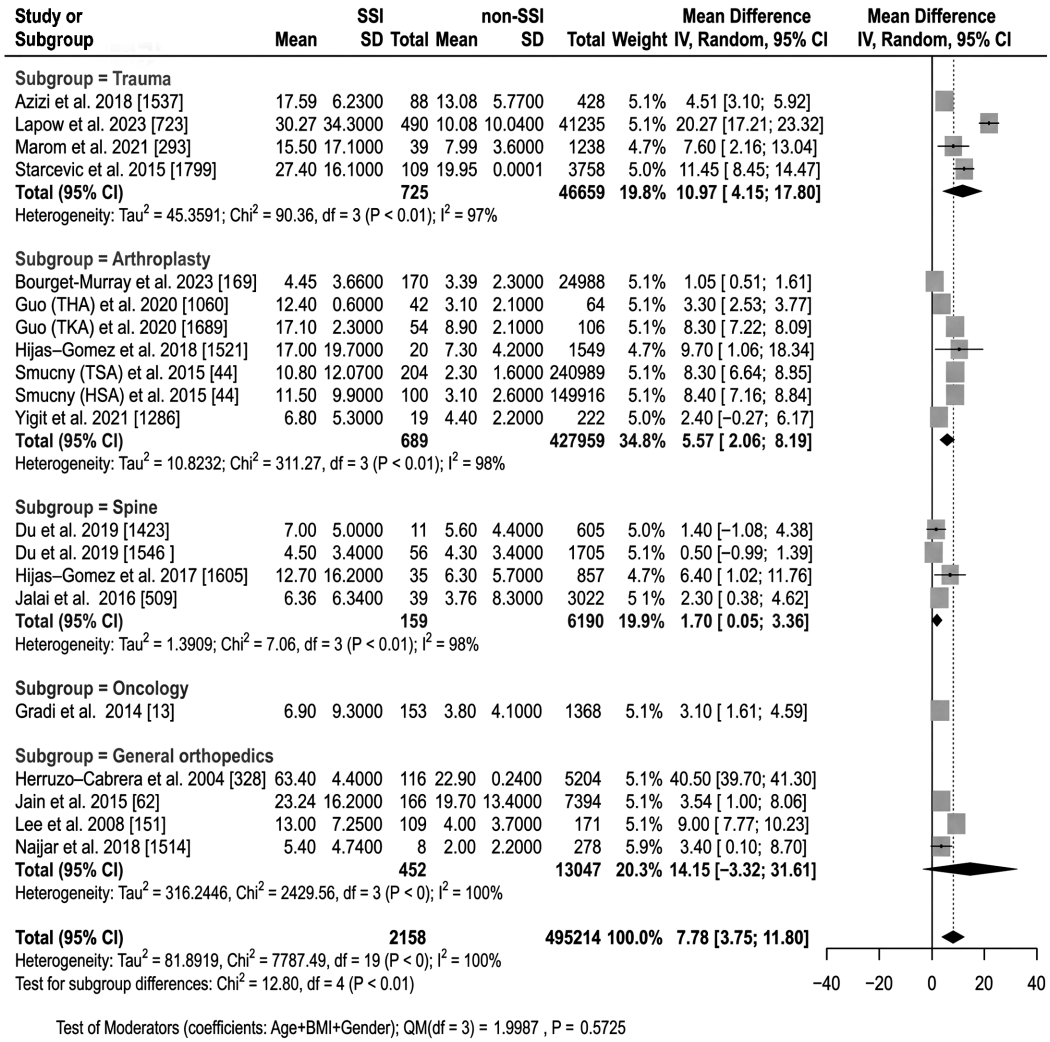

图 49－1 森林图展示了发生与未发生 SSI/PJI 患者之间住院时长的平均差异，并按骨科不同亚组分别呈现结果

问题 2：出院去向（居家或转至康复/护理机构）是否会影响大型骨科手术患者手术部位感染/假体周围关节感染的风险？

Alparslan Uzun，Kadir Uzel，Yona Kosashvili，Mehmet Kürşat Yılmaz，Emmanuel Gibon，Omar Behery，Sofiene Kallel，İbrahim Azboy

【回答/建议】 现有证据提示，非居家出院（转至康复机构或护理机构）患者 SSI/PJI 的发生风险更高。

【证据等级】 中等。

【代表投票】 同意 67.7%，不同意 6.5%，弃权 25.8%（中等共识：明显多数支持）。

依 据

随着全球 TJA 需求的不断增长，以及对成本效益型医疗护理的重视日益提升，优化术后护理与出院计划已成为患者管理中的关键环节，以在控制成本的同时最大化改善患者临床结局。大型骨科手术后的出院去向往往由多因素共同决定，包括出院回家、转入亚急性/急性护理机构或转入康复机构；这一决定可能在影响临床结

局与医疗费用方面发挥重要作用[31]。住院康复机构(inpatient rehabilitation facility,IRF)和专业护理机构(skilled nursing facility,SNF)旨在为大型骨科手术后患者提供结构化的替代性康复环境,以满足其术后需求,但相应成本更高。相比之下,出院回家因其潜在优势而日益受到青睐,包括并发症发生率更低、功能恢复更好以及医疗支出减少[32-35]。然而,不同出院去向对术后并发症的影响,尤其是大型骨科手术后 SSI/PJI 的影响,目前仍存在争议。

出院去向很可能至少部分取决于多种患者相关因素。Fu 等[32]在一项关于"出院后转至住院机构"预测因素的多变量分析中指出,年龄>75 岁是最强预测因素(OR=2.76,95% CI:2.61～2.91),其次为出院前并发症(OR=2.42,95% CI:2.02～2.91)、非独立功能状态(OR=2.09,95% CI:1.85～2.35),以及改良 Charlson 合并症指数(CCI)>5(OR=2.02,95% CI:1.90～2.15)。

尽管出院后护理服务和相关费用的使用率相对较高,但关于其对出院后结局所产生的临床影响,目前证据仍较有限[31]。近期文献[33-37]表明,接受大型骨科手术且出院转入非家庭机构的患者,往往出现更差的功能结局,并且 30 天并发症与再入院的风险增加。尽管在这种情况下存在选择偏倚,即功能较差、风险更高且社会支持有限的患者更可能被安排转入非家庭机构,但其他研究通过倾向评分匹配及多变量回归分析仍显示,术后非家庭机构出院者发生并发症的比值比(OR)显著升高[32,38]。

对并发症发生率(尤其是 SSI 和深部感染)的进一步分析显示,不同研究之间的结果并不一致。在关节置换相关文献中,Fu 等[32]分析了 54 837 例患者队列,其中 26%的患者出院转入住院机构(SNF 和 IRF)。其采用倾向评分匹配的回归分析显示,与出院回家相比,转至住院机构与伤口并发症风险增加显著相关,伤口并发症包括 SSI、器官/腔隙感染以及切口裂开(OR=1.31,95% CI:1.09～1.57,P=0.004)。

同样地,Stone 等[39]在 2018 年的一项研究中发现,7 466 例 TJA 患者中,出院转入 SNF 的患者在术后前 90 天内发生 SSI/PJI 的风险显著增加(19.6% *vs*. 10.3%,P=0.02)。另一项由 Malik 等[33]开展的研究报告指出,接受髋部骨折相关手术的患者,包括 HA、THA 或切开复位内固定术,若出院转入住院机构,其发生伤口并发症(浅表及深部 SSI)的风险增加(OR=1.79,95% CI:1.10～2.91,P=0.01)。

Treu 等[37]进一步证明,在因股骨颈骨折接受 HA 或 THA 的患者中,与出院回家者相比,出院转至 SNF 的患者在术后 90 天和 1 年内发生 PJI 的风险显著更高(分别为 OR=4.55,P=0.001;OR=3.08,P=0.03)。此外,SNF 患者发生 PJI 的时间显著更短(38 天 *vs*. 231 天,P=0.01)。在比较 SNF 与 IRF 时,转至 SNF 患者在术后 90 天和 1 年内的 PJI 风险也显著更高(分别为 OR=3.45,P=0.04;OR=3.76,P=0.03)。然而,转至 IRF 与出院回家患者之间未观察到显著差异。另一项研究[40]分析了 35 973 例接受腰椎后路融合手术的患者,对出院回家与出院转至 IRF/SNF 的患者进行了比较。结果显示,出院回家患者的 SSI 发生率显著更低(0.91% *vs*. 1.68%,P<0.000 1),深部切口感染(0.61% *vs*. 1.14%,P<0.000 1)、器官/腔隙感染(0.19% *vs*. 0.53%,P<0.000 1)以及切口裂开(0.19% *vs*. 0.53%,P<0.000 1)发生率同样显著更低。此外,与出院转至 IRF 者相比,出院转至 SNF 者的 SSI 发生率显著更高(2.2% *vs*. 1.04%,P<0.000 2);但在深部切口感染、器官/腔隙感染及切口裂开方面,两组之间未发现显著差异。同样地,Park 等[36]分析了 13 050 例腰椎手术患者,发现术后 30 天内,与转至 IRF/SNF 相比,出院回家对预防 SSI 具有保护作用(OR=0.47)。

与上述结果相反,也有研究报告不同出院去向之间在 SSI/PJI 方面并无显著差异。Mayer 等[34]分析了 78 821 例 THA 患者(出院回家者占 75.4%)和 137 675 例 TKA 患者(出院回家者占 71.0%),在倾向评分匹配后发现,出院回家组与非出院回家组(转至 SNF、IRF)之间的 SSI 发生率无显著差异。然而,非出院回家组的其他并发症发生率(包括心脏、呼吸系统并发症,以及再入院和再手术率)均显著更高。同样地,McLawhorn 等[38]研究了 101 256 例 TKA 患者(出院回家者占 69.7%),在倾向评分校正的多变量回归分析中发现,两组在伤口并发症(浅表与深部 SSI、器官/腔隙感染)方面无显著差异。Owens 等[41]也对 34 610 例初次 THA 或 TKA 患者进行分析(出院回家者占 54.8%),发现出院回家组与非出院回家组之间 SSI 发生率无显著差异。不过,该研究指出,出院转至 SNF 是 30 天并发症与再入院的独立危险因素(OR=1.9,95% CI:1.7～2.0)。

Keswani 等[42]分析了 106 360 例接受初次 THA/TKA 患者,其中 70%出院回家,19%出院转至 SNF,11%转至 IRF。结果显示,出院回家组与转至 SNF/IRF 组在浅表或深部 SSI 发生率方面无显著差异。然而,该研究发现,非出院回家组的器官/腔隙感染与切口裂开发生率显

著更高，且转至 SNF 与转至 IRF 患者之间无差异。出院转至 SNF 和 IRF 的患者总体不良事件风险更高（*OR* 分别为 1.46 和 1.59）。Padgett 等[43]研究了 8 145 例初次 TKA 患者，并进行倾向评分匹配，得到了 1 213 例出院回家与转至 IRF 组匹配的患者和 492 例转至 SNF 与转至 IRF 组匹配的患者。两组比较 SSI 发生率差异均无统计学意义（出院回家组 *vs*. 转至 IRF 组：2.1% *vs*. 1.8%，$P=0.64$；转至 SNF 组 *vs*. 转至 IRF 组：3.4% *vs*. 2.3%，$P=0.37$）。另有一项研究评估了肩关节置换术后出院去向的影响，纳入 9 058 例患者，其中 88.2% 出院回家，11.8% 出院转至非家庭机构（IRF、SNF）。结果显示，两组之间 SSI 发生率无显著差异（0.06% *vs*. 0）[44]。

除上述比较外，Fleischman 等[45]还比较了出院回家患者中“独居”与“与照护者同住”两类人群的差异。尽管两组在住院期间住院时长以及居家物理治疗需求方面存在显著差异，但在 SSI 或 PJI 风险方面并未发现显著差异。因感染而需要再次手术的比例在独居患者中为 0.7%，在与照护者同住患者中为 0.79%（$P=1.0$）。

另一个重要考量是：在 TJA 整段医疗照护过程中，出院去向是决定总体费用的主要因素之一。出院回家并进行门诊康复，其费用较出院转至 SNF 约低 6 000 美元，较转入 IRF 约低 16 000 美元[46]。在下肢关节置换中，出院后护理费用占总费用的 1/3 以上，主要源于 IRF 与 SNF 的使用[47]。

此外，尽管回归模型已尝试校正多种变量，但在观察性研究中无法完全消除不可测量因素导致的潜在混杂[48]。例如，患者社会经济状况与非家庭机构出院以及 TKA 术后不良事件均存在相关性[49,50]。然而，许多研究未能对这一变量进行充分界定与比较，使其成为潜在的混杂因素。

结 论

文献综述表明，大型骨科手术后，非出院回家与总体并发症发生风险及再入院风险增加相关。然而，由于现有证据存在分歧，其对 SSI/PJI 的影响目前仍不明确。

参考文献

[1] Ridgeway S, Wilson J, Charlet A, et al. Infection of the surgical site after arthroplasty of the hip[J]. J Bone Joint Surg Br, 2005, 87(6): 844-850.

[2] Omeis IA, Dhir M, Sciubba DM, et al. Postoperative surgical site infections in patients undergoing spinal tumor surgery[J]. Spine (Phila Pa 1976), 2011, 36(13): 1410-1419.

[3] Song KH, Kim ES, Kim YK, et al. Differences in the risk factors for surgical site infection between total hip arthroplasty and total knee arthroplasty in the KONIS[J]. Infect Control Hosp Epidemiol, 2012, 33(10): 1086-1093.

[4] Skender K, Machowska A, Singh V, et al. Antibiotic use, incidence and risk factors for orthopedic surgical site infections in a teaching hospital in Madhya Pradesh, India[J]. Antibiotics, 2022, 11(6): 748.

[5] Savio L, Simeone P, Baron S, et al. Surgical site infection in severe trauma patients in intensive care: epidemiology and risk factors[J]. Ann Intensive Care, 2024, 14(1): 137.

[6] Triantafyllopoulos GK, Soranoglou VG, Memtsoudis SG, et al. Rate and risk factors for periprosthetic joint among 36494 primary total hip arthroplasties[J]. J Arthroplasty, 2018, 33(4): 1166-1170.

[7] Smucny M, Menendez ME, Ring D, et al. Inpatient surgical site infection after shoulder arthroplasty[J]. J Shoulder Elbow Surg, 2015, 24(5): 747-753.

[8] Yuan Y, Wang SK, Chai XY, et al. The implementation of enhanced recovery after surgery pathway in patients undergoing posterior thoracolumbar fusion for degenerative spinal deformity[J]. BMC Musculoskelet Disord, 2023, 24(1): 614.

[9] Mundi R, Axelrod DE, Najafabadi BT, et al. Early discharge after total hip and knee arthroplasty—an observational cohort study evaluating safety in 330000 patients[J]. J Arthroplasty, 2020, 35(Suppl 3): 3482-3487. e3.

[10] Abolfotouh SM, Khattab M, Zaman AU, et al. Epidemiology of postoperative spinal wound infection in the MENA region[J]. N Am Spine Soc J, 2023, 14: 100222.

[11] Backes M, Schepers T, Beerekamp MSH, et al. Wound infections following open reduction and internal fixation of calcaneal fractures with an extended lateral approach[J]. Int Orthop, 2014, 38(4): 767-773.

[12] Bourget-Murray J, Piroozfar S, Smith C, et al. Annual incidence and assessment of risk factors for early-onset deep surgical site infection following primary total knee arthroplasty in osteoarthritis[J]. Bone Joint J, 2023, 105B(9): 971-976.

[13] Blam OG, Vaccaro AR, Vanichkachorn JS, et al. Risk factors for surgical site infection in the patient with spinal injury[J]. Spine (Phila Pa 1976), 2003, 28(13): 1475-1480.

[14] Chagas MQL, Costa AMM, Mendes PHB, et al Analysis of surgical site infections in pediatric patients after orthopedic surgery: a case-control study[J]. Rev Paul Pediatr, 2017, 35(1): 18-24.

[15] Azizi H, Janmohammadi N, Bahrami M, et al. The rate of surgical site infection and associated factors in patients

undergoing orthopedic surgeries in Babol, Northern[J]. J Babol Univ Med Sci, 2018, 20(8): 37-43.

[16] Lapow JM, Lobao A, Kreinces J, et al. Predictors of in-hospital surgical site infections in surgically managed acetabular fractures: a nationwide analysis[J]. J Orthop, 2023, 45(1): 48-53.

[17] Marom O, Yaacobi E, Shitrit P, et al. Proximal femoral fractures in geriatric patients: identifying the major risk factors for postoperative infection in a single-center study[J]. Isr Med Assoc J, 2021, 23(7): 494-496.

[18] Starcevic S, Munitlak S, Mijovic B, et al. Surgical site infection surveillance in orthopedic patients in the military medical academy, Belgrade[J]. Vojnosanit Pregl, 2015, 72(5): 499-504.

[19] Guo H, Xu C, Chen J. Risk factors for periprosthetic joint infection after primary artificial hip and knee joint replacements[J]. J Infect Dev Ctries, 2020, 14(6): 565-571.

[20] Hijas-Gomez AI, Lucas WC, Checa-García A, et al. Surgical site infection incidence and risk factors in knee arthroplasty: a 9-year prospective cohort study at a university teaching hospital in Spain[J]. Am J Infect Control, 2018, 46(11): 1335-1340.

[21] Hijas-Gomez AI, Egea-Gamez RM, Martínez-Martín J, et al. Surgical wound infection rates and risk factors in spinal fusion[J]. Spine (Phila Pa 1976), 2017, 42(10): 748-754.

[22] Du JY, Poe-Kochert C, Thompson GH, et al. Risk factors for early infection in pediatric spinal deformity surgery: a multivariate analysis[J]. Spine Deform, 2019, 7(3): 410-416.

[23] Gu W, Tu L, Liang Z, et al. Incidence and risk factors for infection in spine surgery: a prospective multicenter study of 1764 instrumented spinal procedures[J]. Am J Infect Control, 2018, 46(1): 8-13.

[24] Jalai CM, Worley N, Poorman GW, et al. Surgical site infections following operative management of cervical spondylotic myelopathy: prevalence, predictors of occurrence, and influence on peri-operative outcomes[J]. Eur Spine J, 2016, 25(6): 1891-1896.

[25] Gradl G, De Witte PB, Evans BT, et al. Surgical site infection in orthopaedic oncology[J]. J Bone Joint Surg Am, 2014, 96(2): 223-230.

[26] Herruzo-Cabrera R, López-Giménez R, Diez-Sebastian J, et al. Surgical site infection of 7301 traumatologic inpatients (divided in two sub-cohorts, study and validation): modifiable determinants and potential benefit[J]. Eur J Epidemiol, 2004, 19(2): 163-169.

[27] Jain RK, Shukla R, Singh P, et al. Epidemiology and risk factors for surgical site infections in patients requiring orthopedic surgery[J]. Eur J Orthop Surg Traumatol, 2015, 25(2): 251-254.

[28] Lee J, Singletary R, Schmader K, et al. Surgical site infection in the elderly following orthopaedic surgery. risk factors and outcomes[J]. J Bone Joint Surg Am, 2006, 88(8): 1705-1712.

[29] Najjar YW, Al-Wahsh ZM, Hamdan M, et al. Risk factors of orthopedic surgical site infection: a prospective cohort study[J]. Int J Surg Open, 2018, 15: 1-6.

[30] Davat M, Wuarin L, Stafylakis D, et al. Should antibiotic prophylaxis before orthopedic implant surgery depend on the duration of pre-surgical hospital stay[J]. Antimicrob Resist Infect Control, 2018, 7(1): 131.

[31] Tessier JE, Rupp G, Gera JT, et al. Physicians with defined clear care pathways have better discharge disposition and lower cost[J]. J Arthroplasty, 2016, 31(Suppl): 54.

[32] Fu MC, Samuel AM, Sculco PK, et al. Discharge to inpatient facilities after total hip arthroplasty is associated with increased postdischarge morbidity[J]. J Arthroplasty, 2017, 32(Suppl 1): S144-S149. e1.

[33] Malik AT, Jain N, Frantz TL, et al. Discharge to inpatient care facilities following hip fracture surgery: incidence, risk factors, and 30-day post-discharge outcomes[J]. Hip Int, 2022, 32(2): 131-139.

[34] Mayer MA, Pirruccio K, Sloan M, et al. Discharge home is associated with decreased early complications following primary total joint arthroplasty[J]. J Arthroplasty, 2019, 34(9): 2586-2593.

[35] Clouette J, Agarwalla A, Ravi B, et al. Same-day discharge following total joint arthroplasty: examining trends, discharge dispositions, and complications over time[J]. Orthopedics, 2020, 43(4): 204-208.

[36] Park C, Cook CE, Garcia AN, et al. Discharge destination influences risks of readmission and complications after lumbar spine surgery in severely disabled patients[J]. Clin Neurol Neurosurg, 2021, 207: 106801.

[37] Treu EA, Frandsen JJ, DeKeyser GJ, et al. Discharge to a skilled nursing facility after hip fracture results in higher rates of periprosthetic joint infection[J]. J Arthroplasty, 2024, 39(Suppl): S55-S60.

[38] McLawhorn AS, Fu MC, Schairer WW, et al. Continued inpatient care after primary total knee arthroplasty increases 30-day post-discharge complications: a propensity score-adjusted analysis[J]. J Arthroplasty, 2017, 32(Suppl 1): S113-S118.

[39] Stone AH, Dunn L, MacDonald JH, et al. Reducing length of stay does not increase emergency room visits or readmissions in patients undergoing primary hip and knee arthroplasties[J]. J Arthroplasty, 2018, 33(8): 2381-2386.

[40] Arrighi-Allisan AE, Neifert SN, Gal JS, et al. Discharge destination as a predictor of postoperative outcomes and readmission following posterior lumbar fusion[J]. World Neurosurg, 2019, 122: e139-e146.

[41] Owens JM, Callaghan JJ, Duchman KR, et al. Short-term

morbidity and readmissions increase with skilled nursing facility discharge after total joint arthroplasty in a medicare-eligible and skilled nursing facility-eligible patient cohort[J]. J Arthroplasty, 2018, 33(4): 1343－1347.

[42] Keswani A, Tasi MC, Fields A, et al. Discharge destination after total joint arthroplasty: an analysis of postdischarge outcomes, placement risk factors, and recent trends[J]. J Arthroplasty, 2016, 31(5): 1155－1162.

[43] Padgett DE, Christ AB, Joseph AD, et al. Discharge to inpatient rehab does not result in improved functional outcomes following primary total knee arthroplasty[J]. J Arthroplasty, 2018, 33(6): 1663－1667.

[44] Apostolakos JM, Boddapati V, Fu MC, et al. Continued inpatient care after primary total shoulder arthroplasty is associated with increased short-term postdischarge morbidity [J]. Orthopedics, 2019, 42(1): e225－e231.

[45] Fleischman AN, Austin MS, Purtill JJ, et al. Patients living alone can be safely discharged directly home after total joint arthroplasty: a prospective cohort study[J]. J Bone Joint Surg Am, 2018, 100(1): 99－106.

[46] Ramos NL, Wang EL, Karia RJ, et al. Correlation between physician specific discharge costs, LOS, and 30-day readmission rates: an analysis of 1831 cases[J]. J Arthroplasty, 2014, 29(11): 1717－1722.

[47] Bozic KJ, Ward L, Vail TP, et al. Bundled payments in total joint arthroplasty: targeting opportunities for quality improvement and cost reduction[J]. Clin Orthop Relat Res, 2014, 472(1): 188－196.

[48] Inacio MCS, Chen Y, Paxton EW, et al. Statistics in brief: an introduction to the use of propensity scores[J]. Clin Orthop Relat Res, 2015, 473(12): 2722－2726.

[49] Freburger JK, Holmes GM, Ku LJ, et al. Disparities in post-acute rehabilitation care for joint replacement [J]. Arthritis Care Res (Hoboken), 2011, 63(7): 1020－1030.

[50] Inneh IA, Clair AJ, Slover JD, et al. Disparities in discharge destination after lower extremity joint arthroplasty: analysis of 7924 patients in an urban setting[J]. J Arthroplasty, 2016, 31(9): 2700－2704.

监测与宣告治疗成功

50

Laurens Manning，Pablo A. Slullitel，Martin A. Buttaro，Theofilos Karachalios，Richard Kuehl，Dominic Meek，Roberto Olivetto，Nicolás S. Piuzzi，Daniel Riezzi，Antonio Russo，Antonio Solano，Danguole Vaznaisiene，Jesse Wolfstadt

问题 1：应采用何种工具评估假体周围关节感染治疗是否成功？

Laurens Manning，Danguole Vaznaisiene，Dominic Meek，Puyi Sheng，Theofilos Karachalios，Richard Kuehl，Jesse Wolfstadt

【回答/建议】 在新一代假体周围关节感染(PJI)疗效评价体系中，应将与患者共同制订的患者报告结局(PROM)指标置于优先地位，其重要性高于感染根除、非计划二次手术及长期持续使用抗菌药物等传统评价指标。

【证据等级】 低。

【代表投票】 同意 86.6%，不同意 8.8%，弃权 4.4%(强共识：超多数支持)。

依　据

标准化报告 PJI 治疗后结局数据对于实现不同治疗方式间的比较以及理解 PJI 结局的地理和时间趋势至关重要。该标准化要求适用于观察性研究、流行病学研究和随机对照研究。目前学界已提出多种二分类复合结局的治疗成功报告工具，主要包含感染根除、持续抗菌药物需求、实验室和影像学检查结果或进一步手术干预需求等独立组成部分。为筹备 2013 年和 2018 年骨骼肌肉系统感染国际共识会议(ICM)，肌肉骨骼感染学会(MSIS)提出了报告工具，这些工具均试图考虑临床医生和专家主导的 PJI 治疗结局的多维特性[1,2]。但目前，诸如关节功能或生活质量等 PROM 指标尚未被纳入标准结局报告工具；据现有文献，暂无患者参与相关结局指标的制定。

为筛选可用于判定治疗成功的标准化评价工具，本研究开展了一项系统综述，检索了 PubMed 和 Embase 数据库 1990 年至 2024 年 12 月收录的文献。研究对象限定为人类、文献语种为英文；随机对照试验(RCT)无语种和发表年限限制，全部纳入初筛。将文献导入 Covidence 并去重后，对标题和摘要进行审查。纳入叙述性综合分析的文献需满足以下条件：①RCT 或大型(>500 名受试者)前瞻性观察性研究；②系统评价或 PJI 结局报告工具的比较研究；③提出结局指标的德尔菲法或共识研究；④探究 PJI 患者对 PROM 偏好的相关研究。同时检索了这些文献及“灰色文献”中的引文。最终 15 篇文献被纳入叙述性综合分析(图 50－1)。由于研究目的和方法学存在差异，未进行定量综合分析。值得注意的是，检索策略仅捕获了 2 项 RCT[3,4]。另有一项针对已发表 15 项 PJI 的 RCT 设计特征的系统综述指出，现有 PJI 相关文献在结局指标的界定与报道上存在显著差异。当报告二分类结局时，使用“治愈”“缓解”“临床成功”“治疗失败”和“再感染”等术语作为良好或不良结局的同义词，但这些术语的判定标准缺乏一致性[5]。仅有一项试验将 PROM 作为主要终点[6]。

2013 年，临床专家通过德尔菲共识提出了一种成功结局报告工具，包含以下全部要素：感染根除、无 PJI 相关病死率以及再植入手术后无后续外科干预[1]。该工具的缺陷在于其仅适用于接受二期翻修术治疗的 PJI；而接受 DAIR 清创保留假体或一期翻修术的患者则无法归类。2018 年 ICM[7]讨论了后续的 4 级多维度工具，并于 2019 年正式发布 ICM 共识[2]。该工具在与会代表中达成高度共识。成功定义为 1 级和 2 级，分别包括无持续抗菌治疗的感染控制和有持续抗菌治疗的感染控制；3 级下设 6 个子层级，旨在解释后续非计划手术的必

要性及时机；4 级与全因病死率相关。

本综述纳入了 2 项回顾性研究，对比了两种报告工具在二期翻修术患者中的疗效判定结果成功率[8,9]。2 项研究均显示采用 2013 年报告工具得出的治疗成功率更低，分别为 55%和 56%。与之相比，采用 2019 年报告工具得出的治疗成功率分别为 70%和 81%。另一项系统综述从 245 项 PJI 研究中提取了数据，并采用 2019 年结局报告工具重新判定结局。在所有这些研究中，第一层（40.7%）和第三层（54.5%）是定义成功的主要标准。在调整其他因素后，采用更严格定义的研究具有更低的 PJI 治疗成功率。第二层和第四层的定义很少被使用[10]。作者还指出，以非随机研究方法学指数评分反映的研究质量并未提高，并得出结论认为需要改进研究设计并明确治疗成功的定义[10]。

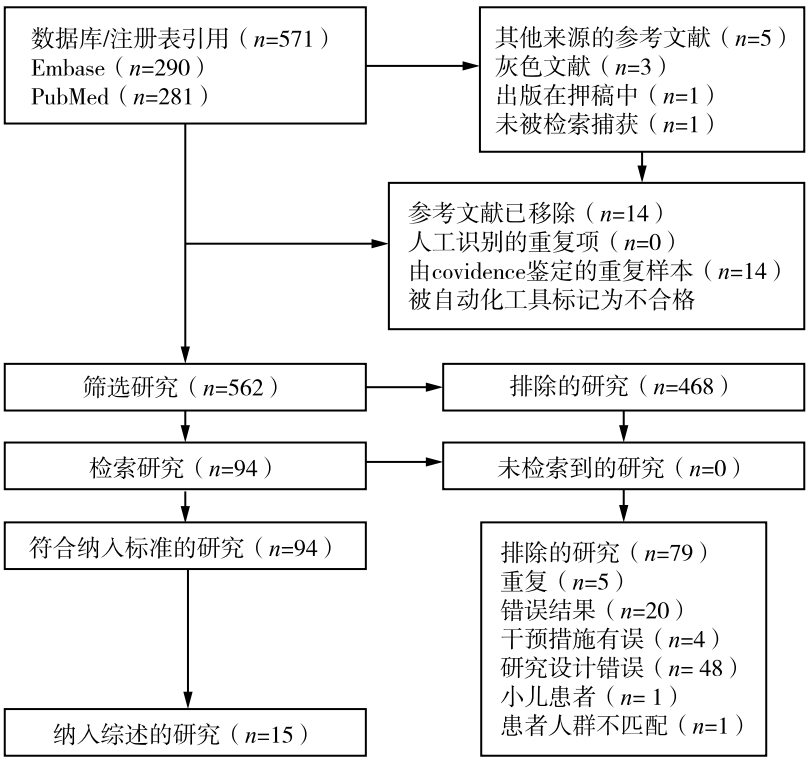

图 50－1 PRISMA 流程图

注：PRISMA—系统评价与荟萃分析的首选报告项目

PJI 对 PROM 的负面影响已有充分记录，但很少作为临床研究的终点应用。将 PROM 标准化为公认终点的挑战之一在于可用工具的种类繁多，尽管牛津关节评分和西大略湖和麦克马斯特大学的关节评分，以及作为生活质量评分的 SF-12 和 EQ-5D 被广泛使用。牛津关节评分在关节成形术后的应用有全面的证据基础，但其作为监测 PJI 影响和结局工具的应用尚不明确。生活质量评分已根据年龄调整常模进行标准化，可直接与同龄一般人群进行比较。关节评分可能受到偏态分布和天花板效应的限制。

在本综述中，确定了一项来自新西兰和澳大利亚的大型前瞻性 PJI 研究的分析，该研究观察了牛津关节评分[11]和基线及 12 个月时收集的 SF-12 评分[12]。除了报告 12 个月的绝对值和变化分数外，作者还提出了可应用于临床试验的“良好”二分类结局。基于先前确定的以患者报告治疗成功为锚点的阈值，12 个月时的成功结局定义为：对于膝关节 PJI 病例，12 个月时的牛津膝关节评分＞36 分或较基线改善＞9 分；对于髋关节 PJI，牛津髋关节评分＞38 分或改善＞12 分[13]。对于 SF-12 评分，良好的生活质量定义为 SF-12（第二版）的身体健康总分＞50 分（即高于年龄调整后的人群平均值）或较基线增加≥8.9 分。在两者中，传统报告的成功与“良好”的 PROM 密切相关。

本文检索到一项研究，该研究通过德尔菲分析与离散选择实验，在临床专家群体中完成了结局优劣排序评分（desirability of outcome ranking，DOOR）的偏好度调研。按重要程度由高至低排序，该分级 DOOR 评分将全因病死率、患者自评关节功能、临床治愈 3 项指标纳入

5分制分级评价体系,可用于对比性观察性研究与临床试验的疗效评判[14]。

本次大范围文献检索获得一篇近期文稿,着重凸显了让患者参与界定最具临床意义研究终点的重要价值。该研究方法学严谨,属于定性研究,纳入确诊PJI满1年及以上的患者,分析其真实的诊疗体验。在患者视角下判定PJI治疗成功与否时,受试者一致认为关节功能、疼痛缓解、活动能力及生活自理能力是核心评判要素。共有9例患者(33.3%,$P<0.001$)不认可2019版疗效评价工具对自身治疗结局"成功/失败"的划分,核心原因是这套标准未能涵盖治疗后与患者生活质量相关的各个维度[15]。此外,灰色文献中已有团队着手构建PJI标准化核心结局指标集,相关研究结果尚未正式发布。关键在于,此类德尔菲专家咨询研究同时纳入了亲身罹患PJI的患者代表与临床专业医师共同参与指标制定[16,17]。

PJI的治疗目标涵盖感染清除、关节功能恢复、生活质量提升,同时还要兼顾医疗资源消耗,具有多维度特点,因此很难确定一套评判PJI治疗成效的最优评价工具。当下通用的疗效评价体系虽应用广泛,但并未纳入PROM指标,且制定过程未征求亲身罹患PJI患者的意见。

新一代PJI疗效评价标准应优先采用结合患者意见制定的PROM指标,其重要性高于感染清除、非计划再次手术、抗菌药物持续使用等传统评价指标。需要说明的是,如何划定患者报告结局指标中"预后良好"的判定界限仍是一大难题。DOOR等可融合PROM指标与传统疗效评判标准,具备良好的应用前景。

若临床仍沿用传统疗效判定标准,建议完整公开各维度指标的判定依据和操作方法;采用综合复合标准评判疗效时,复合指标的每个组成部分都应单独报告。

问题2:假体周围关节感染治疗后多久可判定治疗成功?

Pablo A. Slullitel, Nicolás S. Piuzzi, Laurens Manning, Theofilos Karachalios, Daniel Rienzi, Antonio Russo, Antonio Solano, Roberto Olivetto, Martin A. Buttaro

【回答/建议】 PJI患者接受手术治疗后,治疗失败可在术后任何时间发生。为评估手术治疗的成功率,建议至少随访5年。对于比较疗效试验或新型技术的监管审批评估,建议至少随访1年。

【证据等级】 中等。

【代表投票】 同意88.7%,不同意8.5%,弃权2.8%(强共识:超多数支持)。

依　据

PJI的治疗成功判定涉及多重因素,且判定标准不受治疗方案[一期翻修置换、二期翻修置换、清创、抗菌治疗并保留植入物(DAIR)]影响。目前存在多种疗效成功判定体系:骨骼肌肉感染学会(MSIS)结局评价工具、德尔菲专家共识判定标准、微生物学治愈标准、假体保留成功标准、外科治疗成功标准。判定依据通常包含两类:一是治疗后实验室指标恢复正常、临床征象提示感染得到控制;二是未发生感染相关翻修手术(无论是否更换/取出假体)、无感染所致死亡及各类不良非计划结局[18-20]。已有研究证实,选用不同判定标准得出的治愈率差异极大[19]。

现阶段仍需开展外部验证,并统一公认最优的PJI疗效评价工具;而在现有治愈标准体系中,随访时间这一关键问题几乎未被充分探讨。Diaz-Ledezma等[18]开展的专家共识会议显示,71%的参会专家认为,PJI根治术后随访2年可作为短期疗效的观察节点。该研究将2、5、10年随访分别界定为短期、中期、长期随访。Tan等[19]的研究指出,该类患者长期随访难度极高:570例患者中,仅355例完成了2年随访,166例完成了5年随访,仅有27例完成了10年随访。由此可见,判定治疗成功所需的标准随访时间尚无统一定论。

因此,为解答前述研究问题,本研究针对DAIR、一期翻修术、二期翻修术3种治疗方案的临床结局开展系统综述,重点分析治疗失败的发生时间。本研究严格遵循系统评价和荟萃分析首选报告项目(PRISMA)规范,在线检索Medline、Embase、PubMed三大文献数据库,检索时限自建库起至2024年11月。纳入标准为:研究采用生存分析(Kaplan-Meier法、累积发生率、Cox回归或同类分析手段),且急性或慢性PJI患者术后随访时间不少于2年。本研究无需伦理委员会审批。排除标准:

未开展时间-事件分析的结局研究、编辑部述评、专家评论、个案报道、综述类文章、单纯介绍手术技巧的文献。由2名作者独立对初检得到的7 746篇文献完成标题和摘要筛选，严格执行纳入排除标准；若筛选意见存在分歧，则通过通读全文后达成共识予以解决。本研究共调取93篇文献进行全文精读，最终纳入57篇文献开展整合分析。

共有12篇文献证实，各类PJI治疗方案均存在随访满2年后新发感染不良事件[21-32]。Xu等[31,32]的两项独立研究显示，近20年间PJI治疗的整体治愈率并未出现明显提升；同时该团队提出，鉴于长期完整随访实施难度较大，随访1年已可较为准确地统计治疗失败病例。在后一项研究中，无论采用何种治疗方案，Kaplan-Meier生存曲线均在术后前数月出现快速下降，于术后1.09年进入平台期，但术后5年内仍持续出现治疗失败病例，其中DAIR术后远期复发尤为突出。

Tan等[29]开展了一项纳入108例多菌种PJI患者的回顾性队列研究，结果显示：无感染生存率在术后2年为52.2%（95% *CI*：42.1%～62.3%），术后5年为49.3%（95% *CI*：39.0%～59.6%），术后10年降至46.8%（95% *CI*：35.9%～57.7%）。与之结果相近，Cochran等[21]回顾性分析了16 622例TKA患者队列，证实DAIR治疗失败风险显著高于一期、二期翻修术（$P<0.001$），其术后1、2、5、6年失败率分别为28.2%、34.0%、41.7%、43.2%；而一期、二期翻修术后再感染风险：术后1年分别为24.6%、19.0%，术后6年分别升至38.3%、29.1%。上述数据说明，所有治疗方案对应的无感染生存率，在术后前5～6年内均呈持续下降趋势。

多项研究一致证实，治疗失败的危险因素包括多菌种感染、革兰氏阴性菌感染、链球菌及肠球菌感染、未选用抗生物膜活性抗菌药物；但上述危险因素与治疗失败发生的时间早晚无明确关联[23-26,31,32]。

多项文献报道了一期翻修术后10年无感染生存率数据[16-22]。Dersch和Winkler[33]开展的一项研究中，纳入87例采用载抗菌药物同种异体移植物联合一期翻修置换治疗的慢性PJI患者，结果显示术后1年无感染生存率为93.9%（95% *CI*：88.8%～99.1%），术后2年为89.9%（95% *CI*：83.2%～96.6%），术后5年为81.5%（95% *CI*：72.1%～90.9%）。

另一项纳入84例行一期膝关节翻修术患者的同类研究[34]采用Kaplan-Meier生存分析，术后1年无感染生存率为97.6%（95% *CI*：90.8%～99.4%），术后5年为91.1%（95% *CI*：81.8%～95.6%），术后12年为88.3%（95% *CI*：76.6%～94.3%）。

与之相近，Slullitel等[35]对88例一期髋关节翻修术病例进行分析，感染治疗失败累积发生率：术后1年为8%（95% *CI*：3.5%～15%），术后2年为13.8%（95% *CI*：7.6%～22%），术后5年和10年均为19.7%（95% *CI*：12%～28.6%）。

仅有Ohlmeier等[36]的研究得出不同结论。该研究纳入101例感染后采用旋转铰链式膝关节假体的患者，术后2年和6年无感染生存率均为90%（95% *CI*：83%～97%），提示术后2年生存率趋于稳定。综合上述所有研究可见，生存曲线显示绝大多数感染复发发生于术后前5年内，但仍有部分感染治疗失败病例出现在术后6～10年的随访期间[33-39]。

共有27篇文献分析了二期翻修术后的无感染生存率数据[38,40-57]。Petis团队[54,55]针对二期翻修远期疗效的2项研究显示：慢性髋关节PJI患者再感染累积发生率，术后1年为10%，术后5年为14%，术后10年和15年均为15%；慢性膝关节PJI患者再感染累积发生率，术后1年为4%，术后5年为14%，术后10年为16%，术后15年为17%。与之对应，Slullitel等[58]开展了纳入96例慢性髋关节PJI患者的回顾性队列研究，再感染累积发生率：术后1年为14%（95% *CI*：8%～22%），术后2年为8%（95% *CI*：11%～27%），术后5年为22%（95% *CI*：14%～31%），术后10年为23%（95% *CI*：15%～33%）。该研究着重指出，若假体再植入术后前5年内未出现感染复发，远期再次感染的概率极低。Garvin等[44]的一项研究纳入了97个接受二期翻修置换的关节，全部12例治疗失败病例中有7例发生于远期随访阶段（假体再植入术后超过5年），预估10年再感染累积发生率为14%（95% *CI*：7%～23%）。因此该文作者强调，假体再植入术后5年以上仍有可能发生PJI远期复发，临床需告知患者持续长期随访的重要性。总体而言，所有纳入的二期翻修相关研究生存曲线均提示，绝大多数感染复发集中出现在术后前5年[2,40-65]。

共有11篇文献专门针对急性PJI清创冲洗术的远期生存率展开研究[66-76]。Grammatopoulos团队[69,70]开展了2项同类研究，对采用DAIR治疗的髋关节PJI患者进行生存分析，两组病例假体留存率：5年85%（95% *CI*：78%～92%）、10年77%（95% *CI*：68～86）；以及5年89%（95% *CI*：82%～96%）、10年78%（95% *CI*：88%～98%）。

一项纳入5 406例急性PJI的登记库研究[67]显示：TKA后行DAIR治疗，术后8年感染相关不良事件累积发生率为48%(95% *CI*：42%～54%)；THA后DAIR患者术后4年感染相关不良事件累积发生率为42%(95% *CI*：37%～46%)。

此外，Weston等[76]分析了联合长期抑制性抗菌药物方案的DAIR治疗膝关节置换感染病例，将死亡作为竞争风险纳入统计后，感染复发累积发生率：术后90天为13%，1年为18%，5年为34%。

部分文献提出，DAIR治疗后绝大多数感染失败事件集中发生在随访前2年内[71,75,76]，但现有文献证据明确提示：DAIR治疗后仍需长期随访，才能完全排除远期感染复发风险[66,68,73]。该结论对于需要长期抑制性抗菌治疗(SAT)的患者尤为适用，此类人群随访5年后仍持续出现治疗失败病例[77]。

结　论

综上，仅随访2年不足以判定PJI治疗成功。事实上，一期、二期翻修术患者至少需随访5年；而接受DAIR治疗且需长期SAT的患者，随访周期则应进一步延长。但对于疗效对比临床试验或新技术评估研究(尤其需要监管机构审批的项目)，RCT研究中采用1年随访结局，即可初步评估某项技术的有效性与安全性[78]。需重点注意，此类研究必须开展严谨的样本量效能分析，因为大量治疗失败事件可能在术后1年以后发生，会造成研究结论稳定性不足。

参考文献

[1] Diaz-Ledezma C, Higuera CA, Parvizi J. Success after treatment of peri-prosthetic joint infection: a Delphi-based international multidisciplinary consensus[J]. Clin Orthop Relat Res, 2013, 471: 2374-2382.

[2] Fillingham YA, Della Valle CJ, Suleiman LI, et al. Definition of successful infection management and guidelines for reporting of outcomes after surgical treatment of periprosthetic joint infection: from the workgroup of the MSIS[J]. J Bone Joint Surg Am, 2019, 101: e69.

[3] Munoz-Mahamud E, Garcia S, Bori G, et al. Comparison of a low-pressure and a high-pressure pulsatile lavage during debridement for orthopaedic implant infection[J]. Arch Orthop Trauma Surg, 2011, 131: 1233-1238.

[4] Byren I, Rege S, Campanaro E, et al. Randomized controlled trial of the safety and efficacy of daptomycin versus standard-of-care therapy for management of patients with osteomyelitis associated with prosthetic devices undergoing two-stage revision arthroplasty[J]. Antimicrob Agents Chemother, 2012, 56: 5626-5632.

[5] Manning L, Allen B, Davis JS. Design characteristics and recruitment rates for randomized trials of peri-prosthetic joint infection management: a systematic review[J]. Antibiotics (Basel), 2023, 12: 1486.

[6] Blom AW, Lenguerrand E, Strange S, et al. Clinical and cost effectiveness of single stage compared with two stage revision for hip prosthetic joint infection (INFORM): pragmatic, parallel group, open label, randomised controlled trial[J]. BMJ, 2022, 379: e071281.

[7] Abblitt WP, Ascione T, Bini S, et al. Hip and knee section, outcomes: proceedings of international consensus on orthopedic infections[J]. J Arthroplasty, 2019, 34(Suppl 2): S487-S495.

[8] Borsinger TM, Pierce DA, Hanson TM, et al. Is the proportion of patients with "successful" outcomes after two-stage revision for prosthetic joint infection different when applying the musculoskeletal infection society outcome reporting tool compared with the delphi-based consensus criteria[J]. Clin Orthop Relat Res, 2021, 479: 1589-1597.

[9] Zielinski MR, Ziemba-Davis M, Meneghini RM. Comparison of Delphi consensus criteria and musculoskeletal infection society outcome reporting tool definitions of successful surgical treatment of periprosthetic knee infection[J]. J Arthroplasty, 2024, 39: 2357-2362.

[10] Debbi EM, Khilnani T, Gkiatas I, et al. Changing the definition of treatment success alters treatment outcomes in periprosthetic joint infection: a systematic review and meta-analysis[J]. J Bone Jt Infect, 2024, 9: 127-136.

[11] Manning L, Rofe A, Athan E, et al. Patient-reported outcomes following periprosthetic joint infection of the hip and knee: a longitudinal, prospective observational study[J]. J Bone Joint Surg Am, 2024, 106: 1197-1204.

[12] Cooper D, Athan E, Yates P, et al. How much does prosthetic joint infection and its successful treatment affect patient-reported quality of life[J]. Clin Orthop Relat Res, 2025, 483: 160-170.

[13] Hamilton DF, Loth FL, MacDonald DJ, et al. Treatment success following joint arthroplasty: defining thresholds for the Oxford hip and knee scores[J]. J Arthroplasty, 2018, 33: 2392-2397.

[14] Johns BP, Dewar DC, Loewenthal MR, et al. A desirability of outcome ranking (DOOR) for periprosthetic joint infection—a Delphi analysis[J]. J Bone Jt Infect, 2022, 7: 221-229.

[15] Entezari B, Lex JR, Davis JB, et al. Successful management of periprosthetic joint infection following total joint arthroplasty, as defined by the patient: a qualitative study[J]. J

Bone Joint Surg Am，2025，107：1324－1332.

[16] Berbari E. Core outcome set：periprosthetic joint infection (patients)[R]. Rochester：Mayo Clinic，2014.

[17] Kennedy J，Haddad F. Core outcome set：periprosthetic joint infection[R]. London：COMET Initiative，2024.

[18] Diaz-Ledezma C，Higuera CA，Parvizi J. Success after treatment of peri-prosthetic joint infection：a Delphi-based international multidisciplinary consensus [J]. Clin Orthop Relat Res，2013，471：2374－2382.

[19] Tan TL，Goswami K，Fillingham YA，et al. Defining treatment success after 2-stage exchange arthroplasty for periprosthetic joint infection[J]. J Arthroplasty，2018，33：3541－3546.

[20] Borsinger TM，Pierce DA，Hanson TM，et al. Is the proportion of patients with "successful" outcomes after two-stage revision for prosthetic joint infection different when applying the musculoskeletal infection society outcome reporting tool compared with the Delphi-based consensus criteria[J]. Clin Orthop Relat Res，2021，479：1589－1597.

[21] Cochran AR，Ong KL，Lau E，et al. Risk of reinfection after treatment of infected total knee arthroplasty[J]. J Arthroplasty，2016，31：156－161.

[22] Ekhtiari S，Gazendam A，Saidahmed A，et al. Risk factors for recurrence of periprosthetic joint infection following operative management：a cohort study with average 5-year follow-up[J]. Ann Jt，2023，8：2.

[23] Gellert M，Hardt S，Köder K，et al. Biofilm-active antibiotic treatment improves the outcome of knee periprosthetic joint infection：results from a 6-year prospective cohort study[J]. Int J Antimicrob Agents，2020，55：105904.

[24] Karczewski D，Scholz J，Hipf C，et al. Gram negative periprosthetic hip infection：nearly 25% same pathogen infection persistence at a mean of 2 years[J]. Arch Orthop Trauma Surg，2024，144：5053－5059.

[25] Kheir MM，Tan TL，Higuera C，et al. Peri-prosthetic joint infections caused by enterococci have poor outcomes[J]. J Arthroplasty，2017，32：933－947.

[26] Kherabi Y，Zeller V，Kerroumi Y，et al. Streptococcal and Staphylococcus aureus prosthetic joint infections：are they really different[J]. BMC Infect Dis，2022，22：555.

[27] Knoll L，Steppacher SD，Furrer H，et al. High treatment failure rate in haematogenous compared to non-haematogenous periprosthetic joint infection[J]. Bone Joint J，2023，105B：1294－1302.

[28] Renz N，Trebse R，Akgün D，et al. Enterococcal periprosthetic joint infection：clinical and microbiological findings from an 8-year retrospective cohort study[J]. BMC Infect Dis，2019，19：1083.

[29] Tan TL，Kheir MM，Tan DD，et al. Polymicrobial periprosthetic joint infections：outcome of treatment and identification of risk factors[J]. J Bone Joint Surg Am，2016，98：2082－2088.

[30] Van Dijk B，Nurmohamed FRHA，Hooning van Duijvenbode JFF，et al. A mean 4-year evaluation of infection control rates of hip and knee prosthetic joint infection-related revision arthroplasty：an observational study [J]. Acta Orthop，2022，93：652－657.

[31] Xu C，Goswami K，Li WT，et al. Is treatment of periprosthetic joint infection improving over time[J]. J Arthroplasty，2020，35：1696－1702. e1.

[32] Xu C，Tan TL，Li WT，et al. Reporting outcomes of treatment for periprosthetic joint infection of the knee and hip together with a minimum 1-year follow-up is reliable[J]. J Arthroplasty，2020，35：1906－1911. e5.

[33] Dersch G，Winkler H. Periprosthetic joint infection (PJI)-Results of one-stage revision with antibiotic-impregnated cancellous allograft bone-A retrospective cohort study[J]. Antibiotics (Basel)，2022，11：310.

[34] Razii N，Clutton JM，Kakar R，et al. Single-stage revision for the infected total knee arthroplasty：the Cardiff experience [J]. Bone Jt Open，2021，2：305－313.

[35] Slullitel PA，Oñativia JI，Zanotti G，et al. One-stage exchange should be avoided in periprosthetic joint infection cases with massive femoral bone loss or with history of any failed revision to treat periprosthetic joint infection[J]. Bone Joint J，2021，103B：1247－1253.

[36] Ohlmeier M，Alrustom F，Citak M，et al. What is the mid-term survivorship of infected rotating-hinge implants treated with one-stage-exchange[J]. Clin Orthop Relat Res，2021，479：2714－2722.

[37] Liechti EF，Neufeld ME，Soto F，et al. Favourable outcomes of repeat one-stage exchange for periprosthetic joint infection of the hip[J]. Bone Joint J，2022，104B：27－33.

[38] Pioger C，Marmor S，Bouche PA，et al. One-stage exchange strategy with extensive debridement for chronic peri-prosthetic joint infection following total knee arthroplasty is associated with a low relapse rate in non-selected patients：a prospective single-center analysis [J]. Orthop Traumatol Surg Res，2024，111：104019.

[39] Russo A，Camacho Uribe A，Abuljadail S，et al. Excellent survival rate of cemented modular stems in one-stage revision for periprosthetic hip infections with massive femoral bone loss：a retrospective single-center analysis of 150 cases[J]. J Arthroplasty，2024，39：1577－1582.

[40] Ahmad SS，Orlik L，Ahmad SJS，et al. Obesity and smoking predict the results of two-stage exchange in septic revision hip arthroplasty：a cohort study [J]. Orthop Traumatol Surg Res，2019，105：467－471.

[41] Brown TS，Fehring KA，Ollivier M，et al. Repeat two-stage exchange arthroplasty for prosthetic hip re-infection [J]. Bone Joint J，2018，100B：1157－1161.

[42] Chalmers BP，Mabry TM，Abdel MP，et al. Two-stage revision total hip arthroplasty with a specific articulating

antibiotic spacer design: reliable periprosthetic joint infection eradication and functional improvement[J]. J Arthroplasty, 2018, 33: 3746-3753.

[43] Chen SY, Hu CC, Chen CC, et al. Two-stage revision arthroplasty for periprosthetic hip infection: mean follow-up of ten years[J]. Biomed Res Int, 2015, 2015: 345475.

[44] Garvin KL, Miller RE, Gilbert TM, et al. Late reinfection may recur more than 5 years after reimplantation of THA and TKA: analysis of pathogen factors[J]. Clin Orthop Relat Res, 2018, 476: 345-352.

[45] George J, Miller EM, Curtis GL, et al. Success of two-stage reimplantation in patients requiring an interim spacer exchange[J]. J Arthroplasty, 2018, 33(Suppl): S228-S232.

[46] Haleem AA, Berry DJ, Hanssen AD. Mid-term to long-term followup of two-stage reimplantation for infected total knee arthroplasty[J]. Clin Orthop Relat Res, 2004, 427: 35-39.

[47] Janssen DMC, Geurts JAP, Jütten LMC, Walenkamp GHIM. 2-stage revision of 120 deep infected hip and knee prostheses using gentamicin-PMMA beads[J]. Int Orthop, 2016, 38: 324-332.

[48] Jhan SW, Lu YD, Lee MS, et al. The risk factors of failed reimplantation arthroplasty for periprosthetic hip infection [J]. BMC Musculoskelet Disord, 2017, 18: 255.

[49] Kildow BJ, Springer BD, Brown TS, et al. Long term results of two-stage revision for chronic periprosthetic knee infection: a multicenter study[J]. J Arthroplasty, 2022, 37 (Suppl): S327-S332.

[50] Kildow BJ, Springer BD, Brown TS, et al. Long term results of two-stage revision for chronic periprosthetic hip infection: a multicenter study[J]. J Clin Med, 2022, 11: 1657.

[51] Kuo FC, Goswami K, Shohat N, et al. Two-stage exchange arthroplasty is a favorable treatment option upon diagnosis of a fungal periprosthetic joint infection[J]. J Arthroplasty, 2018, 33: 3555-3560.

[52] Lunz A, Zimmerlich B, Mobius R, et al. Knee arthrodesis as last resort for persistent knee joint infections: Comparison of extramedullary and intramedullary treatment[J]. J Arthroplasty, 2024, 40: 758-764.

[53] Ma CY, Lu YD, Bell KL, et al. Predictors of treatment failure after 2-stage reimplantation for infected total knee arthroplasty: a 2-to 10-year follow-up[J]. J Arthroplasty, 2018, 33: 2234-2239.

[54] Petis SM, Abdel MP, Perry KI, et al. Long-term results of a 2-stage exchange protocol for periprosthetic joint infection following total hip arthroplasty in 164 hips[J]. J Bone Joint Surg Am, 2019, 101: 74-84.

[55] Petis SM, Perry KI, Mabry TM, et al. Two-stage exchange protocol for periprosthetic joint infection following total knee arthroplasty in 245 knees without prior treatment for infection[J]. J Bone Joint Surg Am, 2019, 101: 239-249.

[56] Puetzler J, Hofschneider M, Gosheger G, et al. Evaluation of time to reimplantation as a risk factor in two-stage revision with static spacers for periprosthetic knee joint infection[J]. J Orthop Traumatol, 2024, 25: 15.

[57] Rajgopal A, Panda I, Rao A, et al. Does prior failed debridement compromise the outcome of subsequent two-stage revision done for peri-prosthetic joint infection following total knee arthroplasty[J]. J Arthroplasty, 2018, 33: 2588-2594.

[58] Slullitel PA, Oñativia JI, Cima I, et al. Patients with no recurrence of infection five years after two-stage revision hip arthroplasty may be classified as periprosthetic infection "in remission."[J]. Bone Joint J, 2021, 103B: 79-86.

[59] Russo A, Cavagnaro L, Chiarlone F, et al. Predictors of failure of two-stage revision in periprosthetic knee infection: a retrospective cohort study with a minimum two-year follow-up[J]. Arch Orthop Trauma Surg, 2022, 142: 481-490.

[60] Schnetz M, Ewald L, Jakobi T, et al. Above-knee amputation shows higher complication and mortality rates in line with lower functional outcome compared to knee arthrodesis in severe periprosthetic joint infection[J]. J Arthroplasty, 2025, 40: 218-226. e1.

[61] Shichman I, Ward SA, Lu L, et al. Failed 2-stage revision knee arthroplasty for periprosthetic joint infection — patient characteristics and outcomes[J]. J Arthroplasty, 2023, 38: 2177-2182.

[62] Steinicke AC, Schwarze J, Gosheger G, et al. Repeat two-stage exchange arthroplasty for recurrent periprosthetic hip or knee infection: what are the chances for success[J]. Arch Orthop Trauma Surg, 2023, 143: 1731-1740.

[63] Theil C, Moellenbeck B, Puetzler J, et al. Two-stage exchange using a total femur spacer in the management of peri-prosthetic joint infection—spacer complications and implant survivorships[J]. J Arthroplasty, 2023, 38: 2171-2176.

[64] Theil C, Schneider KN, Gosheger G, et al. Revision TKA with a distal femoral replacement is at high risk of reinfection after two-stage exchange for periprosthetic knee joint infection[J]. Knee Surg Sports Traumatol Arthrosc, 2022, 30: 899-906.

[65] Vasarhelyi EM, Somerville L, Barton KI, et al. Survivorship and outcomes of 2-stage revision for infected total hip arthroplasty at a mean of 7-year follow-up[J]. J Arthroplasty, 2024, 39(Suppl): S243-S247.

[66] Buller LT, Sabry FY, Easton RW, et al. The preoperative prediction of success following irrigation and debridement with polyethylene exchange for hip and knee prosthetic joint infections[J]. J Arthroplasty, 2012, 27: 857-864. e1-e4.

[67] De A, Chalmers BP, Springer BD, et al. What is the incidence

of and outcomes after debridement, antibiotics, and implant retention (DAIR) for the treatment of periprosthetic joint infections in the AJRR population[J]. Clin Orthop Relat Res, 2024, 482: 2042 – 2051.

[68] Eriksson HK, Lazarinis S, Järhult JD, et al. Early staphylococcal peri-prosthetic joint infection (PJI) treated with debridement, antibiotics, and implant retention (DAIR): inferior outcomes in patients with staphylococci resistant to rifampicin[J]. Antibiotics (Basel), 2023, 12: 1589.

[69] Grammatopoulos G, Kendrick B, McNally M, et al. Outcome following debridement, antibiotics, and implant retention in hip periprosthetic joint infection—an 18-year experience[J]. J Arthroplasty, 2017, 32: 2248 – 2255.

[70] Grammatopoulos G, Bolduc ME, Atkins BL, et al. Functional outcome of debridement, antibiotics and implant retention in periprosthetic joint infection involving the hip: a case-control study[J]. Bone Joint J, 2017, 99B: 614 – 622.

[71] Rodríguez-Pardo D, Pigrau C, Lora-Tamayo J, et al. Gram-negative prosthetic joint infection: outcome of a debridement, antibiotics and implant retention approach. A large multicentre study[J]. Clin Microbiol Infect, 2014, 20: O911 – O919.

[72] Tarity TD, Gkiatas I, Nocon AA, et al. Irrigation and debridement with implant retention: does chronicity of symptoms matter[J]. J Arthroplasty, 2021, 36: 3741 – 3749.

[73] Tubin N, Bourget-Murray J, Bureau A, et al. Lower rates of re-operation following partial or complete revision arthroplasty compared to debridement, antibiotics, and implant retention for early postoperative and acute hematogenous periprosthetic hip infection[J]. J Arthroplasty, 2024, 39: 2346 – 2351.

[74] Van Engen M, Hartog TD, Feuchtenberger B, et al. Utility of debridement, antibiotics, and implant retention for acute periprosthetic joint infection in revision total knee arthroplasty[J]. Iowa Orthop J, 2024, 44: 79 – 84.

[75] Van Engen MG, Carender CN, Glass NA, et al. Outcomes after successful debridement, antibiotic, and implant retention therapy for peri-prosthetic joint infection in total knee arthroplasty[J]. J Arthroplasty, 2024, 39: 483 – 489.

[76] Weston JT, Watts CD, Mabry TM, et al. Irrigation and debridement with chronic antibiotic suppression for the management of infected total knee arthroplasty: a contemporary analysis[J]. Bone Joint J, 2018, 100B: 1471 – 1476.

[77] Escudero-Sanchez R, Senneville E, Digumber M, et al. Suppressive antibiotic therapy in prosthetic joint infections: a multicentre cohort study[J]. Clin Microbiol Infect, 2020, 26: 499 – 505.

[78] Manning L, Allen B, Davis JS. Design characteristics and recruitment rates for randomized trials of peri-prosthetic joint infection management: a systematic review[J]. Antibiotics (Basel), 2023, 12: 1486.

人工智能与机器学习、机器人辅助手术及抗生物膜技术

51

André Grenho，MD[1,*]；Antea Buterin MD，[2]；Patrick M. Pallitto MD[3,4]；Chingiz Alizade，MD，PhD[5]；Jacobus J. Arts MSc，PhD[6,7]；Martí Bernaus MD[8]；Murat Birinci MD[9]；Stanislav Bondarenko MD，DMSc[10]；John Cooper MD[11]；Pedro Dantas，MD，PhD[1]；Brian C. de Beaubien MD[12]；Gérard Giordano，MD[13]；Sérgio Gonçalves，MD[1]；Magaly Iñiguez MD[14]；William J. Long，MD[15]；Mattia Alessio Mazzola MD[16]；Niosha Parvizi BA[17]；Nicolas S. Piuzzi MD[18]；Carlo Luca Romano MD[19]；Fouad Sadek，MD，PhD[20]；Daniel R. Schlatterer DO，MS[21]；Michael F. Shannon BS[3]；Kenneth L. Urish MD，PhD[4,22,23]；Victoria R. Wong BA[3]

[1] ULS São José—Hospital de Curry Cabral，CRI Ortopedia，Lisboa，Portugal
[2] Special Hospital for Orthopaedics Biograd na Moru，Croatia
[3] University of Pittsburgh School of Medicine，Pittsburgh，PA，USA
[4] Department of Orthopaedic Surgery，University of Pittsburgh School of Medicine，Pittsburgh，PA，USA
[5] Azerbaijan Scientific Research Institute of Traumatology and Orthopedics，Azerbaijan
[6] Laboratory for Experimental Orthopaedics，Department of Orthopaedic Surgery，Maastricht UMC+，Maastricht，Netherlands
[7] Department Orthopaedic Biomechanics，Eindhoven University of Technology TU/e，Eindhoven，Netherlands
[8] Hospital Universitari MutuaTerrassa，Spain
[9] Department of Orthopaedics and Traumatology，Umraniye Training and Research Hospital，Istanbul，Turkey
[10] Sytenko Institute of Spine and Joint Pathology，Kharkiv，Ukraine.
[11] New York-Presbyterian/Columbia University Irving Medical Center
[12] Department of Orthopaedics，Covenant Healthcare，Saginaw MI，USA
[13] Hôpital Joseph Ducuing，France
[14] Clinica MEDS/Hospital Dr. Sottero del Rio，Chile
[15] Hospital for Special Surgery，NY，USA
[16] IRCCS Ospedale San Raffaele，Italy
[17] University of Pittsburgh，Pittsburgh，PA，USA
[18] Department of Orthopaedic Surgery，Cleveland Clinic，Cleveland Clinic Adult Reconstruction Research，Musculoskeletal Research Center，Cleveland，OH，USA.
[19] Romano Institute，Tirana，Albania
[20] Kasralainy School of Medicine，Egypt
[21] Department of Orthopaedic Surgery，Wellstar Atlanta Medical Center，Atlanta，GA，USA
[22] Arthritis and Arthroplasty Design Group，The Bone and Joint Center，Magee Women's Hospital of the University of Pittsburgh Medical Center，Pittsburgh，PA，USA.
[23] Department of Orthopaedic Surgery，Department of Bioengineering，and Clinical and Translational Science Institute，University of Pittsburgh，Pittsburgh，PA，USA.
[24] Erasmus MC，Netherlands
[*] 通讯作者

问题1：人工智能或机器学习在骨科感染管理中是否具有应用价值？

André Grenho，Chingiz Alizadeh，Erlangga Yusuf，Fouad Sadek，Gérard Giordano，Pedro Dantas，Sérgio Gonçalves

【回答/建议】 人工智能可能在不久的将来用于骨科感染管理。其主要优势在于数据挖掘和系统化信息收集，可据此构建预测、诊断或治疗模型。但目前仍存在外部验证不足和泛化能力有限等问题。

【证据等级】 有限。

【代表投票】 同意85.3%，不同意7.4%，弃权7.3%（强共识：超多数支持）。

依　据

人工智能（artificial intelligence，AI）、机器学习（machine learning，ML）或自然语言处理（natural language processing，NLP）与医疗保健的整合，为管理包括骨科感染在内的复杂情况开辟了新途径[1]。这些技术通过分析海量数据集，识别传统方法难以发现的模式，从而为骨与关节感染管理的多个阶段提供了潜在的改进可能[2]。预计未来患者对这些技术的使用也会增加，一些研究探讨了免费聊天机器人所提供信息的质量，结果令人满意[3,4]。

目前关于AI在骨科感染中的研究可大致分为5个主要领域：风险预测、预防、诊断、治疗及预后评估。

使用AI或ML的预测模型是文献中研究最多的主题。基于AI的预测模型已被应用于预测感染，在多个骨科和手术背景下取得了有前景的结果，例如预测腰椎和创伤手术部位感染（SSI）[5-7]。这些模型常整合临床、实验室和手术变量，展现出强大的预测能力。

2023年，Chen等[8]报告了一款ML模型在预测腰椎手术后SSI方面的卓越性能，该模型使用血红蛋白、血糖水平和Modic改变等变量。同年，Ying等[5]采用集成ML模型预测胫骨骨折固定术后感染，将糖尿病和手术时长确定为关键预测因素。尽管有这些发现，但回顾性、单中心研究及外部验证的局限性，凸显了进行多中心、前瞻性实验的必要性。所有研究均提出，将AI用于感染预测，作为临床专业判断的辅助工具。

作为预防策略的一部分，AI也被应用于提升手术抗菌药物预防（surgical antimicrobial prophylaxis，SAP）组合方案的依从性、识别临床风险因素及优化术前规划。例如，人工神经网络（artificial neural network，ANN）模型已被证明能够基于术前白细胞计数和SAP依从性等变量预测SSI，依从性良好的患者SSI发生率显著较低[9]。AI在通过识别高危患者、优化围手术期状况及改善不良事件报告流程来加强临床风险管理方面的潜力也已得到证实[9-10]。此外，ML通过辅助术前优化、手术规划、诊断和抗菌药物选择，在预防假体周围关节感染（PJI）方面展现出应用前景[12-14]。

在诊断方面，2021年Fu等[15]使用NLP从电子病历中提取数据，证明其与肌肉骨骼感染学会（MSIS）标准存在强相关性，特别是在培养微生物的生长方面。同样，2022年Kuo等[13]将内部ML系统与骨骼肌肉系统感染国际共识会议（ICM）共识标准进行比较，得出结论认为ML辅助诊断PJI是可行且具有竞争力的。

其他研究则针对特定的诊断要素，如实验室数据、病理学和医学影像。2023年，Paranjape等[16]应用ML分析滑液生物标志物，与ICM标准相比，实现了0.99的超高曲线下面积（AUC）。2022年，Tao等[17]将深度学习应用于冰冻病理切片，实现了0.8的AUC；而Nie等[18]对449名患者使用AI结合动态骨显像，报告膝关节和髋关节感染的诊断准确度均为86%。

使用AI直接治疗感染是研究最少的领域。已有研究[19]表明，AI引擎是从非结构化数据源（如自由文本）中提取结构化信息（如并发症的发生）的良好选项。该技术被应用于腰椎间盘切除术后90天内需再次手术SSI的自动化监测，与现行程序术语（current procedural terminology，CPT）和国际疾病分类（international classification of diseases，ICD）代码相比，成功识别率更高。AI在伤口管理方面潜力巨大。基于ML算法的AI驱动数字伤口评估工具，可以增强伤口分类，并提供关于大小、深度、颜色、质地、肉芽组织和感染迹象等参数的详细分析[20]。此外，AI结合电子健康记录分析，可以识别SSI发生风险较高的患者，并促进监测和追踪，间接辅助患者的治疗[20]。

此外，关于用于患者治疗的ML辅助手段，2004年Chen等[21]提出了一种基于ML的模型，用于预测成年PJI患者的万古霉素谷浓度。这种随机森林回归算法，

相对准确度为82.8%,绝对准确度为67.2%,可能减少进一步血液检测和侵入性操作的需求。

关于预后方面,研究重点在于识别高风险患者和预测治疗结局。2020年,Shohat等[22]开发了一个工具,用于预测髋关节和膝关节置换术后PJI进行DAIR治疗的失败率。该研究确定了预后标志物,如血清C反应蛋白(CRP)升高和血培养阳性,支持其在决策方面的实用性。Wouthuyzen-Bakker等[23]对此进行了补充,通过整合风险评分和ML,可以辅助预测对接受常规DAIR处理的急性PJI的治疗结局。Klemt等[24]针对关节翻修术后复发感染的进一步研究显示,AI有助于早期识别高风险患者。该作者[25]还研究了AI在无菌性翻修术后PJI中的应用,确认其结果优异,主张AI可帮助外科医生进行患者特异度风险分层,并辅助术前咨询和临床决策。

总之,大多数研究表明,预后评估工具可有效优化PJI的风险分层和个体化治疗。尽管如此,AI用于骨科感染领域的主要优势在于数据挖掘和系统化信息整合方面。在此之后,决策过程变得更容易实现且根据每位患者的特定特征量身定制。尽管有这些进步,该领域仍处于起步阶段,发展前景广阔但存在固有挑战,例如ML模型的"黑箱"性质。该研究领域的新颖性意味着证据有限,需要持谨慎乐观的态度。随着该领域的发展,严格的验证及其与临床实践的整合对于充分实现AI/ML在管理骨科感染中的益处至关重要。

问题2:接受机器人辅助骨科手术的患者,后续发生手术部位感染/假体周围关节感染的风险是否更高?

Antea Buterin, Mattia Alessio Mazzola, William J. Long, Martí Bernaus, Carlo Luca Romano, John Cooper, Magaly Iñiguez

【回答/建议】 否。目前没有确凿证据表明机器人辅助骨科手术后SSI/PJI的发生率会增加。

【证据等级】 有限。

【代表投票】 同意75.6%,不同意13.2%,弃权11.2%(中等共识:明显多数支持)。

依　据

近年来,机器人辅助技术在骨科手术中的应用引起了广泛关注,尤其是在脊柱外科、髋/膝关节置换术中。机器人系统最初于20世纪80年代引入,旨在提高植入物定位的精确度及力线对位效果,相较传统手术降低各类并发症发生率,目前该技术已趋于成熟。尽管已有这些进步,但关于手术时间延长、手术区域复杂性增加及其对SSI/PJI发生率的潜在影响,仍是临床需关注的问题。

本系统综述旨在评估接受机器人辅助骨科手术患者后续是否面临更高的SSI/PJI风险。遵循PRISMA指南,于2024年10月对PubMed和Scopus数据库进行了检索。从268篇初始识别的文章中,经过全文筛选后纳入了69项研究。值得注意的是,50%的纳入研究发表于2023年和2024年,凸显了证据的时效性。

大多数评估机器人辅助骨科手术的研究主要关注影像学和功能结果,仅有少数研究检查了SSI/PJI的发生率。对这些研究分析后发现,仅3项研究具有至少10年的最低随访期。2020年,Kim等[26]发表了一项随机对照试验(RCT),拥有最长的13年随访期,报告称机器人辅助与传统全膝关节置换术(TKA)在感染率或并发症发生率方面无统计学差异。同样,Jeon等[27]和Lee等[28]的回顾性研究支持了这些发现,表明不同手术技术在PJI发生率方面结果相当。这些发现强调,至少在现有的有限文献中,包括感染率在内的长期结果,在机器人辅助与传统手术技术之间差异无统计学意义。2023年,Alrajeb等[29]发表了一项系统综述和荟萃分析,对比较机器人辅助与传统膝关节置换术的RCT研究进行了分析。这项重要研究分析了涵盖1 942例膝关节的7项RCT。研究结果表明,无论是临床和功能结果,还是包括感染在内的并发症发生率,在机器人辅助与传统膝关节置换术之间均具有统计学相似性。所有其他纳入的研究,包括RCT、前瞻性和回顾性研究,随访期均较短,但一致报告机器人辅助与传统关节置换手术在感染率方面无显著差异[30-45]。2024年,Burgio等[46]发表了一项回顾性研究,专门关注机器人辅助TKA背景下的PJI,但未与传统TKA进行比较。这是目前唯一一项明

确定义了诊断 PJI 所用标准的研究，强调了标准化 PJI 诊断标准和定义的重要性。

一些研究强调了机器人辅助手术特有的可能影响感染风险的操作环节。Honl 等[30]观察到，与机器人 TKA 相关的手术时间延长最初与 SSI 相关。然而，随着外科医生克服与该技术相关的学习曲线，早期并发症的发生率有所降低。Li 等[47,48]报告称，尽管机器人辅助手术的操作时间有所增加，但机器人与传统 TKA 组之间的 PJI 发生率相当。LaValva 等[49-50]研究指出机器人器械使用存在潜在感染隐患。虽然机器人穿刺死相关并发症不常见，但其与增加的手术室人员流动和延长的手术时间，均被确定为污染风险的潜在诱因。

一些回顾性研究，包括 O'Rourke 等[51]、Aggarwal 等[52]、Katzman 等[53]和 Khanna 等[54]的研究，均报告了与传统技术相比，机器人辅助手术中 PJI 的发生率较低。然而，这些研究中未知的随访期限制了对其结果的可解释性。虽然这些结果表明机器人系统在最小化感染风险方面具有潜在优势，但由于缺乏可靠的纵向数据，无法就其长期有效性得出确切结论。与上述研究相反，2024 年，Piple 等[55]发表研究称，机器人辅助 THA 与包括 PJI 在内的内科并发症发生率增加相关。尽管存在这些复杂性，但大多数研究表明，与传统方法相比，机器人辅助关节置换术本身并不增加 PJI 的风险。学习曲线改善和机器人技术进步等因素似乎正在解决早期的担忧，正如 St Mart 等[56,57]所发现的那样。这些研究报告早期机器人系统的感染率较高，并将其归因于技术和操作限制，而非机器人技术的固有缺陷。研究设计、随访期和感染定义的异质性，以及长期研究数量有限，提示需要采用标准化方法来进一步验证这些发现。

在脊柱手术中，机器人辅助对感染风险和手术结果的影响在不同研究中存在差异。Yang 等[58]报告称，与传统技术相比，机器人辅助腰椎融合术与包括 SSI 在内的并发症风险增加相关。然而，其他研究强调了机器人在脊柱手术中的显著优势。Keric 等[59]证明，机器人系统降低了微创脊柱手术中的感染率，特别是在高风险人群中，提示机器人技术所提供的精准性和微创操作可能有助于结果的改善。有趣的是，与关节置换术不同，脊柱手术中的机器人技术已与手术时间缩短相关联，这可能对减少术中污染风险起到关键作用[60-62]。Zawar 等[63]同样发现，与传统开放手术相比，机器人辅助的开放脊柱手术实现了更低的感染率，进一步支持了机器人技术可以改善脊柱手术整体结果的观念。尽管文献报道的感染相关结果存在差异，但越来越多的证据表明，脊柱手术中的机器人辅助可能具有独特优势，尤其是在手术效率和缩短手术时间方面。这些益处与关节置换术中的发现形成对比。在关节置换术中，机器人手术通常会延长手术时间。上述差异充分表明，需结合各外科亚专业的独特临床需求定制化开发机器人手术系统，方能最大化挖掘其临床应用价值。

结 论

目前，没有确凿证据表明机器人辅助骨科手术后 SSI/PJI 的发生率会增加。机器人关节置换术可能存在更长的手术时间和增加手术室人员流动，这些都是公认的污染事件风险因素；然而，这些潜在风险尚未被证实对 PJI 发生率有影响。未来需要进行更长随访期（至少 10 年）的研究，以评估并发症和翻修率。此外，大多数纳入的研究并非 RCT 且样本量小，增加了发表偏倚的可能性。尽管存在这些局限性，机器人辅助技术仍在不断发展。随着机器人应用的增加，迫切需要更大规模、方法学严谨的研究，进一步证实其相较于传统技术，在维持并优化感染等各项临床预后方面的理论优势。

问题 3：目前临床上是否存在可用于治疗骨科感染且疗效确切的抗生物膜技术？

Patrick M. Pallitto, Jacobus J. Arts, Murat Birinci, Stanislav Bondarenko, Brian C. de Beaubien, Niosha Parvizi, Nicolas S. Piuzzi, Daniel R. Schlatterer, Michael F. Shannon, Victoria R. Wong, Kenneth L. Urish

【回答/建议】 有。许多抗生物膜技术，包括抗菌剂、抗菌肽、机械性破坏、噬菌体、生物活性玻璃以及植入物表面修饰或涂层，正处于开发阶段，或在某些国家已可供临床使用。

【证据等级】 有限。

【代表投票】 同意 80.6%，不同意 8.3%，弃权 11.1%（强共识：超多数支持）。

依　据

为解决该问题,本研究进行了一项全面的系统综述。通过在 PubMed 和 Scopus 两个数据库中检索了从建库至 2024 年 10 月 31 日可能符合条件的研究。检索策略基于医学主题词(MeSH 术语)。初始检索得到 1 179 项研究。剔除 503 篇重复文献后,筛选了 676 篇文献的标题和摘要,最终对 240 篇文献进行了全文审阅及数据提取。

1. 噬菌体疗法

噬菌体疗法被探索作为治疗 PJI 的可能方法,现有早期小规模病例系列研究已初步验证其应用价值[64-68]。噬菌体具备降解生物膜、靶向并杀灭细菌的作用,已有研究证实噬菌体疗法可清除生物膜[69-70]。此外,噬菌体疗法可以个体化定制,以靶向针对特定的细菌菌株[71]。体内外实验将噬菌体与抗菌药物联用,均证实二者存在协同效应,能够提升生物膜清除效果,与既往研究结论一致。多项体内、离体及体外实验探究噬菌体裂解酶用于生物膜相关感染的疗效,其应用前景令人鼓舞[72]。

2. 植入物涂层/材料科学

碳渗透碳纳米管显示,黏附细菌减少约 60%[73]。钽-钛晶格结构已被证明可以减少生物膜黏附[74]。银纳米颗粒和纳米结构在体外已展现出抗生物膜特性[75,76]。掺杂麻醉药的超高分子量聚乙烯(ultra-high molecular weight polyethylene, UHMWPE)已显示出抗菌效果,提示可能具有临床实用性[77]。近期,美国食品药品监督管理局(FDA)完成一款抗菌涂层关节置换植入物的全新分类审批(受理编号 DEN210058)。该产品采用专属甲基丙烯酰氧癸基吡啶溴铵(methacryloyloxydodecyl pyridinium bromide,MDPB)涂层体系,体外实验显示,针对手术室常见致病菌可实现 5 个对数级的杀菌效率[78]。上述各类技术仍有待开展更多临床试验加以验证。

3. 新型抗菌药物/抗菌制剂

抗菌药物仍然是治疗的主要手段,并已被证实可以改善患者预后和生存率[79]。新型抗菌药物如达巴万星等,已显示出良好的骨骼渗透性、骨水泥洗脱特性以及与万古霉素相似的药代动力学[80]。一类新的 Clp 蛋白酶具有抗生物膜活性,包括仍处于临床前开发阶段的酰基缩酚肽和脲基缩酚肽[81,82]。抗菌肽也已显示出可减少生物膜细菌计数[83]。通过水凝胶的抗菌药物递送系统已被证明可减少生物膜,但迄今为止的证据尚不具说服力[84]。

使用抗菌治疗 PJI 存在潜在的局限性,因为生物膜具有抗菌药物耐受性[85,86]。生物膜内部包含持留菌亚群,这类菌群可在常规杀菌浓度的抗菌药物作用下持续存活[87-89]。一类新的广谱抗菌剂 PLG0206(WLBU2)已在体内外展示出抗生物膜活性,这将是第一类具有独立抗生物膜活性的抗菌药物[90-91]。尽管临床研究已证明其在单次递增剂量试验中的安全性和耐受性,但相关疗效研究正在进行中[92]。

浓度为 0.5%的碘伏在体外作用 5 min 后,可使金黄色葡萄球菌的菌落形成单位(colony-forming unit, CFU)降低 3 个对数值[93]。使用聚维酮碘溶液治疗和预防 PJI 的临床研究结果不一,且未直接考察抗生物膜活性[94-96]。相比之下,过氧化氢、聚维酮碘和氯己定可减少金黄色葡萄球菌生物膜,但对浮游细菌的活性更强[97]。在体外小鼠模型中,单克隆抗体疗法已被证明可以减少生物膜负荷[98]。作为一种 PJI 的预防措施,术中使用载有抗菌药物的透明质酸衍生涂层凝胶已引起广泛关注[99]。裂解类制剂(如依巴卡酶)可通过全新作用机制减轻感染负荷,同时增强机体免疫功能和传统抗菌药物的抗菌活性[100]。

4. 机械性破坏

在体外,交流/脉冲磁场[101,102]、体外冲击波疗法[103]以及基于超声的疗法(如低频超声清创[104]、压电超声清创[105]等)均已被证明可破坏生物膜。基于压电超声的工具已证实,相比脉冲灌洗,在减少生物膜 CFU 方面效果更佳[106]。亚甲蓝光动力疗法(methylene blue photodynamic therapy,MB-PDT)可有效根除关节置换材料上的常见 PJI 病原体,且不损伤底层材料。

5. 生物活性玻璃

生物活性玻璃是一组具有表面活性的玻璃陶瓷生物材料。植入体内后,它会与周围液体发生反应,在玻璃和体液中的氢离子之间进行离子交换,并产生渗透压升高的碱性微环境。这些综合效应可抑制细菌黏附和生物膜形成[107,108]。研究发现,S53P4 生物活性玻璃颗粒对多种细菌菌株有效,例如耐甲氧西林金黄色葡萄球菌(MRSA)[109],相关转化研究有待完成。

6. 感应加热

非接触式感应加热(non-contact induction heating, NCIH)是一种非侵入性治疗方式,可对金属植入物表面生物膜内的细菌造成热损伤。NCIH 利用脉冲电磁场(pulsed electromagnetic field,PEMF)在金属物体(如关节植入物)内感应产生所谓的“涡流”,实现对金属植入物的精准加热,同时避免周围组织的热坏死[102,110]。多项体外研究[110-112]表明,NCIH 作用于金属植入物可降

低生物膜内的细菌负荷，相关转化研究有待完成。

总之，目前正在探索许多新技术，这些技术具有预防生物膜形成或破坏植入物上成熟生物膜的潜力。其中一些新型制剂已在某些国家进入临床应用，而其他制剂则处于临床前探索阶段或正在接受监管评估过程中。

参考文献

[1] Prijs J, Liao Z, Ashkani-Esfahani S, et al. Artificial intelligence and computer vision in orthopaedic trauma: the why, what, and how[J]. Bone Joint J, 2022, 104B(8): 911-914.

[2] Tvardik N, Kergourlay I, Bittar A, et al. Accuracy of using natural language processing methods for identifying healthcare-associated infections[J]. Int J Med Inform, 2018, 117: 96-102.

[3] Draschl A, Hauer G, Fischerauer SF, et al. Are ChatGPT's free-text responses on periprosthetic joint infections of the hip and knee reliable and useful[J]. J Clin Med, 2023, 12(20): 6068.

[4] Hu X, Niemann M, Kienzle A, et al. Evaluating ChatGPT responses to frequently asked patient questions regarding periprosthetic joint infection after total hip and knee arthroplasty[J]. Digit Health, 2024, 10: 20552076241272620.

[5] Ying H, Guo BW, Wu HJ, et al. Using multiple indicators to predict the risk of surgical site infection after ORIF of tibia fractures: a machine learning based study[J]. Front Cell Infect Microbiol, 2023, 13: 1206393.

[6] Wang H, Fan T, Yang B, et al. Development and internal validation of supervised machine learning algorithms for predicting the risk of surgical site infection following minimally invasive transforaminal lumbar interbody fusion[J]. Front Med (Lausanne), 2021, 8: 771608.

[7] Xiong C, Zhao R, Xu J, et al. Construct and validate a predictive model for surgical site infection after posterior lumbar interbody fusion based on machine learning algorithm[J]. Comput Math Methods Med, 2022, 2022: 2697841.

[8] Chen T, Liu C, Zhang Z, et al. Using machine learning to predict surgical site infection after lumbar spine surgery[J]. Infect Drug Resist, 2023, 16: 5197-5207.

[9] Walczak S, Davila M, Velanovich V. Prophylactic antibiotic bundle compliance and surgical site infections: an artificial neural network analysis[J]. Patient Saf Surg, 2019, 13: 41.

[10] Scala A, Loperto I, Triassi M, et al. Risk factors analysis of surgical infection using artificial intelligence: a single center study[J]. Int J Environ Res Public Health, 2022, 19(16): 9845.

[11] Wang Y, Coiera E, Magrabi F. Using convolutional neural networks to identify patient safety incident reports by type and severity[J]. J Am Med Inform Assoc, 2019, 26(12): 1600-1608.

[12] Yeo I, Klemt C, Robinson MG, et al. The use of artificial neural networks for the prediction of surgical site infection following TKA[J]. J Knee Surg, 2023, 36(6): 637-643.

[13] Kuo FC, Hu WH, Hu YJ. Periprosthetic joint infection prediction via machine learning: comprehensible personalized decision support for diagnosis[J]. J Arthroplasty, 2022, 37(1): 132-141.

[14] Drouin A, Letarte G, Raymond F, et al. Interpretable genotype-to-phenotype classifiers with performance guarantees[J]. Sci Rep, 2019, 9(1): 4071.

[15] Fu S, Wyles CC, Osmon DR, et al. Automated detection of periprosthetic joint infections and data elements using natural language processing[J]. J Arthroplasty, 2021, 36(2): 688-692.

[16] Paranjape PR, Thai-Paquette V, Miamidian JL, et al. Achieving high accuracy in predicting the probability of periprosthetic joint infection from synovial fluid in patients undergoing hip or knee arthroplasty: the development and validation of a multivariable machine learning algorithm[J]. Cureus, 2023, 15(12): e51036.

[17] Tao Y, Hu H, Li J, et al. A preliminary study on the application of deep learning methods based on convolutional network to the pathological diagnosis of PJI[J]. Arthroplasty, 2022, 4(1): 49.

[18] Nie L, Sun Z, Shan F, et al. An artificial intelligence framework for the diagnosis of prosthetic joint infection based on (99m)Tc-MDP dynamic bone scintigraphy[J]. Eur Radiol, 2023, 33(10): 6794-6803.

[19] Karhade AV, Bongers MER, Groot OQ, et al. Can natural language processing provide accurate, automated reporting of wound infection requiring reoperation after lumbar discectomy[J]. Spine J, 2020, 20(10): 1602-1609.

[20] Raja MS, Pannirselvam V, Srinivasan SH, et al. Recent technological advancements in artificial intelligence for orthopaedic wound management[J]. J Clin Orthop Trauma, 2024, 57: 102561.

[21] Chen YW, Lin XK, Huang C, et al. Vancomycin trough concentration in adult patients with periprosthetic joint infection: a machine learning-based covariate model[J]. Br J Clin Pharmacol, 2024, 90(9): 2188-2199.

[22] Shohat N, Goswami K, Tan TL, et al. 2020 Frank Stinchfield Award: identifying who will fail following irrigation and debridement for prosthetic joint infection[J]. Bone Joint J, 2020, 102B(7 Suppl B): 11-19.

[23] Wouthuyzen-Bakker M, Shohat N, Parvizi J, et al. Risk scores and machine learning to identify patients with acute periprosthetic joint infections that will likely fail classical irrigation and debridement[J]. Front Med (Lausanne), 2021, 8: 550095.

[24] Klemt C, Laurencin S, Uzosike AC, et al. Machine learning models accurately predict recurrent infection following revision total knee arthroplasty for periprosthetic joint infection[J]. Knee Surg Sports Traumatol Arthrosc, 2022, 30(8): 2582-2590.

[25] Klemt C, Yeo I, Harvey M, et al. The use of artificial intelligence for the prediction of periprosthetic joint infection following aseptic revision total knee arthroplasty[J]. J Knee Surg, 2024, 37(2): 158-166.

[26] Kim YH, Yoon SH, Park JW. Does robotic-assisted TKA result in better outcome scores or long-term survivorship than conventional TKA? a randomized, controlled trial[J]. Clin Orthop Relat Res, 2020, 478(2): 266-275.

[27] Jeon SW, Kim KI, Song SJ. Robot-assisted total knee arthroplasty does not improve long-term clinical and radiologic outcomes[J]. J Arthroplasty, 2019, 34(8): 1656-1661.

[28] Lee YM, Kim GW, Lee CY, et al. No difference in clinical outcomes and survivorship for robotic, navigational, and conventional primary total knee arthroplasty with a minimum follow-up of 10 years[J]. Clin Orthop Surg, 2023, 15(1): 82-91.

[29] Alrajeb R, Zarti M, Shuia Z, et al. Robotic-assisted versus conventional total knee arthroplasty: a systematic review and meta-analysis of randomized controlled trials[J]. Eur J Orthop Surg Traumatol, 2024, 34(3): 1333-1343.

[30] Honl M, Dierk O, Gauck C, et al. Comparison of robotic-assisted and manual implantation of a primary total hip replacement. a prospective study[J]. J Bone Joint Surg Am, 2003, 85(8): 1470-1478.

[31] Park SE, Lee CT. Comparison of robotic-assisted and conventional manual implantation of a primary total knee arthroplasty[J]. J Arthroplasty, 2007, 22(7): 1054-1059.

[32] Song EK, Seon JK, Park SJ, et al. Simultaneous bilateral total knee arthroplasty with robotic and conventional techniques: a prospective, randomized study[J]. Knee Surg Sports Traumatol Arthrosc, 2011, 19(7): 1069-1076.

[33] Blyth MJG, Anthony I, Rowe P, et al. Robotic arm-assisted versus conventional unicompartmental knee arthroplasty: exploratory secondary analysis of a randomised controlled trial[J]. Bone Joint Res, 2017, 6(11): 631-639.

[34] Naziri Q, Cusson BC, Chaudhri M, et al. Making the transition from traditional to robotic-arm assisted TKA: what to expect? a single-surgeon comparative-analysis of the first-40 consecutive cases[J]. J Orthop, 2019, 16(4): 364-368.

[35] Bhimani SJ, Bhimani R, Smith A, et al. Robotic-assisted total knee arthroplasty demonstrates decreased postoperative pain and opioid usage compared to conventional total knee arthroplasty[J]. Bone Jt Open, 2020, 1(2): 8-12.

[36] Ofa SA, Ross BJ, Flick TR, et al. Robotic total knee arthroplasty vs conventional total knee arthroplasty: a nationwide database study[J]. Arthroplast Today, 2020, 6(4): 1001-1008. e3.

[37] Mergenthaler G, Batailler C, Lording T, et al. Is robotic-assisted unicompartmental knee arthroplasty a safe procedure? a case control study[J]. Knee Surg Sports Traumatol Arthrosc, 2021, 29(3): 931-938.

[38] Vanlommel L, Neven E, Anderson MB, et al. The initial learning curve for the ROSA® Knee System can be achieved in 6-11 cases for operative time and has similar 90-day complication rates with improved implant alignment compared to manual instrumentation in total knee arthroplasty[J]. J Exp Orthop, 2021, 8(1): 119.

[39] Bendich I, Vigdorchik JM, Sharma AK, et al. Robotic assistance for posterior approach total hip arthroplasty is associated with lower risk of revision for dislocation when compared to manual techniques[J]. J Arthroplasty, 2022, 37(6): 1124-1129.

[40] Bolam SM, Tay ML, Zaidi F, et al. Introduction of ROSA robotic-arm system for total knee arthroplasty is associated with a minimal learning curve for operative time[J]. J Exp Orthop, 2022, 9(1): 86.

[41] King CA, Jordan M, Bradley AT, et al. Transitioning a practice to robotic total knee arthroplasty is correlated with favorable short-term clinical outcomes-a single surgeon experience[J]. J Knee Surg, 2022, 35(1): 78-82.

[42] Maritan G, Franceschi G, Nardacchione R, et al. Similar survivorship at the 5-year follow-up comparing robotic-assisted and conventional lateral unicompartmental knee arthroplasty[J]. Knee Surg Sports Traumatol Arthrosc, 2023, 31(3): 1063-1071.

[43] Vandenberk J, Mievis J, Deferm J, et al. NAVIO RATKA shows similar rates of hemoglobin-drop, adverse events, readmission and early revision vs conventional TKA: a single centre retrospective cohort study[J]. Knee Surg Sports Traumatol Arthrosc, 2023, 31(11): 4798-4808.

[44] Oikonomou K, Kiritsis NR, Hopper HM, et al. Clinical trends and outcomes in technology-assisted total hip arthroplasty[J]. J Clin Med, 2024, 13(20): 7612.

[45] Xu Z, Chai S, Chen D, et al. The LANCET robotic system can improve surgical efficiency in total hip arthroplasty: a prospective randomized, multicenter, parallel-controlled clinical trial[J]. J Orthop Translat, 2024, 45: 247-255.

[46] Burgio C, Bosco F, Rovere G, et al. Early and delayed periprosthetic joint infection in robot-assisted total knee arthroplasty: a multicenter study[J]. Eur J Orthop Surg Traumatol, 2024, 34(6): 3155-3162.

[47] Li C, Li T, Zhang Z, et al. Robotic-arm assisted versus conventional technique for total knee arthroplasty: early results of a prospective single centre study[J]. Int Orthop, 2022, 46(6): 1331-1338.

[48] Li M, Zhang Y, Shao Z, et al. Robotic-assisted total knee arthroplasty results in decreased incidence of anterior femoral

notching compared to posterior referenced instrumented total knee arthroplasty[J]. J Orthop Surg (Hong Kong), 2024, 32(1): 10225536241241122.

[49] LaValva S, Chiu YF, Fowler M, et al. Robotics and navigation do not affect the risk of periprosthetic joint infection following primary total hip arthroplasty: a propensity score-matched cohort analysis[J]. J Bone Joint Surg Am, 2024, 106(10): 873-881.

[50] LaValva SM, Chiu YF, Fowler MJ, et al. Does computer navigation or robotic assistance affect the risk of periprosthetic joint infection in primary total knee arthroplasty? a propensity score-matched cohort analysis[J]. J Arthroplasty, 2024, 39(1): 96-102.

[51] O'Rourke RJ, Milto AJ, Kurcz BP, et al. Decreased patient comorbidities and post-operative complications in technology-assisted compared to conventional total knee arthroplasty[J]. Knee Surg Sports Traumatol Arthrosc, 2023, 31(3): 1168-1175.

[52] Aggarwal VA, Sun J, Sambandam SN. Outcomes following robotic assisted total knee arthroplasty compared to conventional total knee arthroplasty[J]. Arch Orthop Trauma Surg, 2024, 144(5): 2223-2227.

[53] Katzman JL, Buehring W, Haider MA, et al. Clinical outcomes of patellofemoral arthroplasty: robotic assistance produces superior short and mid-term outcomes[J]. Arch Orthop Trauma Surg, 2024, 144(9): 4017-4028.

[54] Khanna V, Sohn G, Khanna S, et al. Lower intraoperative and immediate postoperative complications in robotic versus conventional primary total hip arthroplasty: a retrospective cohort analysis of over 360,000 patients[J]. Cureus, 2024, 16(4): e57726.

[55] Piple AS, Wang JC, Hill W, et al. Postoperative outcomes and trends in computer-navigated and robotic-assisted total hip arthroplasty[J]. Hip Int, 2024, 34(5): 569-577.

[56] St Mart JP, Goh EL. The current state of robotics in total knee arthroplasty[J]. EFORT Open Rev, 2021, 6(4): 270-279.

[57] St Mart JP, de Steiger RN, Cuthbert A, et al. The three-year survivorship of robotically assisted versus non-robotically assisted unicompartmental knee arthroplasty[J]. Bone Joint J, 2020, 102B(3): 319-328.

[58] Yang DS, Li NY, Kleinhenz DT, et al. Risk of postoperative complications and revision surgery following robot-assisted posterior lumbar spinal fusion[J]. Spine (Phila Pa 1976), 2020, 45(24): E1692-E1698.

[59] Keric N, Doenitz C, Haj A, et al. Evaluation of robot-guided minimally invasive implantation of 2067 pedicle screws[J]. Neurosurg Focus, 2017, 42(5): E11.

[60] Lopez IB, Benzakour A, Mavrogenis A, et al. Robotics in spine surgery: systematic review of literature[J]. Int Orthop, 2023, 47(2): 447-456.

[61] Menger RP, Savardekar AR, Farokhi F, et al. A cost-effectiveness analysis of the integration of robotic spine technology in spine surgery[J]. Neurospine, 2018, 15(3): 216-224.

[62] Akazawa T, Torii Y, Ueno J, et al. Safety of robotic-assisted screw placement for spine surgery: experience from the initial 125 cases[J]. J Orthop Sci, 2024, 29(4): 933-938.

[63] Zawar A, Chhabra HS, Mundra A, et al. Robotics and navigation in spine surgery: a narrative review[J]. J Orthop, 2023, 44: 36-46.

[64] Eskenazi A, Lood C, Wubbolts J, et al. Combination of pre-adapted bacteriophage therapy and antibiotics for treatment of fracture-related infection due to pandrug-resistant Klebsiella pneumoniae[J]. Nat Commun, 2022, 13(1): 302.

[65] Pirnay JP, Djebara S, Steurs G, et al. Personalized bacteriophage therapy outcomes for 100 consecutive cases: a multicentre, multinational, retrospective observational study[J]. Nat Microbiol, 2024, 9(6): 1434-1453.

[66] Uyttebroek S, Chen B, Onsea J, et al. Safety and efficacy of phage therapy in difficult-to-treat infections: a systematic review[J]. Lancet Infect Dis, 2022, 22(8): e208-e220.

[67] Onallah H, Hazan R, Nir-Paz R, et al. Refractory Pseudomonas aeruginosa infections treated with phage PASA16: a compassionate use case series[J]. Med, 2023, 4(9): 600-611. e4.

[68] Doub JB, Urish K, Lee M, et al. Impact of bacterial phenotypic variation with bacteriophage therapy: a pilot study with prosthetic joint infection isolates[J]. Int J Infect Dis, 2022, 119: 44-46.

[69] Kunisch F, Campobasso C, Wagemans J, et al. Targeting Pseudomonas aeruginosa biofilm with an evolutionary trained bacteriophage cocktail exploiting phage resistance trade-offs[J]. Nat Commun, 2024, 15(1): 8572.

[70] Voit M, Trampuz A, González MM. In vitro evaluation of five newly isolated bacteriophages against E. faecalis biofilm for their potential use against post-treatment apical periodontitis[J]. Pharmaceutics, 2022, 14(9): 1817.

[71] Taha M, Abdelbary H, Ross FP, et al. New innovations in the treatment of PJI and biofilms-clinical and preclinical topics[J]. Curr Rev Musculoskelet Med, 2018, 11(3): 380-388.

[72] Łusiak-Szelachowska M, Weber-Dąbrowska B, Górski A. Bacteriophages and lysins in biofilm control[J]. Virol Sin, 2020, 35(2): 125-133.

[73] Bowden LC, Evans JGW, Miller KM, et al. Carbon-infiltrated carbon nanotubes inhibit the development of Staphylococcus aureus biofilms[J]. Sci Rep, 2023, 13(1): 19398.

[74] Zhumabekova A, Toleubekova M, Pham TT, et al. Effect of lattice structure on mechanical properties of Ti-6Al-4V-Ta alloy for improved antibacterial properties[J]. J Manuf

Mater Process, 2024, 8(4): 133.

[75] Ahamad I, Bano F, Anwer R, et al. Antibiofilm activities of biogenic silver nanoparticles against Candida albicans[J]. Front Microbiol, 2021, 12: 741493.

[76] Ghezzi D, Boi M, Sassoni E, et al. Customized biofilm device for antibiofilm and antibacterial screening of newly developed nanostructured silver and zinc coatings[J]. J Biol Eng, 2023, 17(1): 18.

[77] Gil D, Grindy S, Muratoglu O, et al. Antimicrobial effect of anesthetic-eluting ultra-high molecular weight polyethylene for post-arthroplasty antibacterial prophylaxis[J]. J Orthop Res, 2019, 37(4): 981-990.

[78] Algarni AA. Antibacterial agents for composite resin restorative materials: current knowledge and future prospects[J]. Cureus, 2024, 16(3): e57212.

[79] Trampuz A, Osmon DR, Hanssen AD, et al. Molecular and antibiofilm approaches to prosthetic joint infection[J]. Clin Orthop Relat Res, 2003, 414: 69-88.

[80] Sánchez-Somolinos M, Díaz-Navarro M, Benjumea A, et al. Determination of the elution capacity of dalbavancin in bone cements: new alternative for the treatment of biofilm-related peri-prosthetic joint infections based on an in vitro study[J]. Antibiotics (Basel), 2022, 11(10): 1368.

[81] Griffith EC, Zhao Y, Singh AP, et al. Ureadepsipeptides as ClpP activators[J]. ACS Infect Dis, 2019, 5(11): 1915-1925.

[82] Conlon BP, Nakayasu ES, Fleck LE, et al. Activated Clpp kills persisters and eradicates a chronic biofilm infection[J]. Nature, 2013, 503(7476): 365-370.

[83] Verheul M, Drijfhout JW, Pijls BG, et al. Non-contact induction heating and SAAP-148 eliminate persisters within MRSA biofilms mimicking a metal implant infection[J]. Eur Cell Mater, 2021, 43: 34-42.

[84] Drago L, Boot W, Dimas K, et al. Does implant coating with antibacterial-loaded hydrogel reduce bacterial colonization and biofilm formation in vitro[J]. Clin Orthop Relat Res, 2014, 472(11): 3311-3323.

[85] Balaban NQ, Helaine S, Lewis K, et al. Definitions and guidelines for research on antibiotic persistence[J]. Nat Rev Microbiol, 2019, 17(7): 441-448.

[86] Urish KL, DeMuth PW, Kwan BW, et al. Antibiotic-tolerant Staphylococcus aureus biofilm persists on arthroplasty materials[J]. Clin Orthop Relat Res, 2016, 474(7): 1649-1656.

[87] Ma D, Shanks RMQ, Davis CM 3rd, et al. Viable bacteria persist on antibiotic spacers following two-stage revision for periprosthetic joint infection[J]. J Orthop Res, 2018, 36(1): 452-458.

[88] Mandell JB, Orr S, Koch J, et al. Large variations in clinical antibiotic activity against Staphylococcus aureus biofilms of periprosthetic joint infection isolates[J]. J Orthop Res, 2019, 37(7): 1604-1609.

[89] Ma D, Mandell JB, Donegan NP, et al. The toxin-antitoxin MazEF drives Staphylococcus aureus biofilm formation, antibiotic tolerance, and chronic infection[J]. mBio, 2019, 10(6): e02282-19.

[90] Huang DB, Brothers KM, Mandell JB, et al. Engineered peptide PLG0206 overcomes limitations of a challenging antimicrobial drug class[J]. PLoS One, 2022, 17(9): e0274815.

[91] Mandell JB, Koch J A, Deslouches B, et al. Direct antimicrobial activity of cationic amphipathic peptide WLBU2 against Staphylococcus aureus biofilms is enhanced in physiologic buffered saline[J]. J Orthop Res, 2020, 38(12): 2657-2663.

[92] Huang D, Dobbins D, Ghahramani P, et al. A phase 1 study of the safety, tolerability, and pharmacokinetics of single ascending doses of a first-in-human engineered cationic peptide, PLG0206, intravenously administered in healthy subjects[J]. Antimicrob Agents Chemother, 2022, 66(1): e01441-21.

[93] Chen S, Jiang Y, Wang W, et al. The effect and mechanism of iodophors on the adhesion and virulence of Staphylococcus aureus biofilms attached to artificial joint materials[J]. J Orthop Surg Res, 2023, 18(1): 756.

[94] Hernandez NM, Hart A, Taunton MJ, et al. Use of povidone-iodine irrigation prior to wound closure in primary total hip and knee arthroplasty: an analysis of 11738 cases[J]. J Bone Joint Surg Am, 2019, 101(13): 1144-1150.

[95] Calkins TE, Culvern C, Nam D, et al. Dilute betadine lavage reduces the risk of acute postoperative periprosthetic joint infection in aseptic revision total knee and hip arthroplasty: a randomized controlled trial[J]. J Arthroplasty, 2020, 35(2): 538-543. e1.

[96] Ofa SA, Ross BJ, Flick TR, et al. Robotic total knee arthroplasty vs conventional total knee arthroplasty: a nationwide database study[J]. Arthroplast Today, 2020, 6(4): 1001-1008. e3.

[97] Parker DM, Koch JA, Gish CG, et al. Hydrogen peroxide, povidone-iodine and chlorhexidine fail to eradicate Staphylococcus aureus biofilm from infected implant materials[J]. Life (Basel), 2023, 13(6): 1312.

[98] Burke ZDC, Hart CM, Kelley BV, et al. Monoclonal antibody disrupts biofilm structure and restores antibiotic susceptibility in an orthopedic implant infection model[J]. Antibiotics (Basel), 2023, 12(10): 1387.

[99] Pressato D, Battista A, Govoni M, et al. The intraoperative use of defensive antibacterial coating (DAC®) in the form of a gel to prevent peri-implant infections in orthopaedic surgery: a clinical narrative review[J]. Materials (Basel), 2023, 16(15): 5102.

[100] Karau MJ, Mandrekar J, Lehoux D, et al. In vitro activity of exebacase against methicillin-resistant Staphylococcus aureus biofilms on orthopedic Kirschner wires[J]. BMC Res

Notes，2023，16(1)：209.

[101] Shaikh S，Lapin NA，Prasad B，et al. Intermittent alternating magnetic fields diminish metal-associated biofilm in vivo[J]. Sci Rep，2023，13(1)：22456.

[102] Chopra R，Shaikh S，Chatzinoff Y，et al. Employing high-frequency alternating magnetic fields for the non-invasive treatment of prosthetic joint infections[J]. Sci Rep，2017，7(1)：7520.

[103] Tsikopoulos K，Drago L，Koutras G，et al. Radial extracorporeal shock wave therapy against Cutibacterium acnes implant-associated infections：an in vitro trial[J]. Microorganisms，2020，8(5)：641.

[104] Ji BC，Aimaiti A，Wang F，et al. The short-term outcomes of non-contact low frequency ultrasonic debridement in treating periprosthetic joint infections：a prospective single-arm clinical study[J]. Zhonghua Wai Ke Za Zhi，2023，61(2)：129－137.

[105] Russo A，Gatti A，Felici S，et al. Piezoelectric ultrasonic debridement as new tool for biofilm removal from orthopedic implants：a study in vitro[J]. J Orthop Res，2023，41(12)：2749－2755.

[106] Juncker RB，Lazazzera BA，Billi F. Pulsed electromagnetic fields disrupt Staphylococcus epidermidis biofilms and enhance the antibiofilm efficacy of antibiotics[J]. Microbiol Spectr，2022，10(6)：e01949－22.

[107] Müller N，Kollert M，Trampuz A，et al. Efficacy of different bioactive glass S53P4 formulations in biofilm eradication and the impact of pH and osmotic pressure[J]. Colloids Surf B Biointerfaces，2024，239：113940.

[108] Drago L，Toscano M，Bottagisio M. Recent evidence on bioactive glass antimicrobial and antibiofilm activity：a mini-review[J]. Materials (Basel)，2018，11(2)：217.

[109] Zhou P，Garcia BL，Kotsakis GA. Comparison of antibacterial and antibiofilm activity of bioactive glass compounds S53P4 and 45S5[J]. BMC Microbiol，2022，22(1)：212.

[110] Pijls BG，Sanders I，Kuijper EJ，et al. Effectiveness of mechanical cleaning，antibiotics，and induction heating on eradication of Staphylococcus aureus in mature biofilms[J]. Bone Joint Res，2022，11(9)：629－638.

[111] Pijls BG，Sanders I，Kuijper EJ，et al. Segmental induction heating of orthopaedic metal implants[J]. Bone Joint Res，2018，7(11)：609－619.

[112] Pijls BG，Van der Linden-Van der Zwaag HM，Nelissen RG. Polyethylene thickness is a risk factor for wear necessitating insert exchange[J]. Int Orthop，2012，36(6)：1175－1180.

中英文对照缩略语

英文缩写	英文全称	中文全称
AAHKS	American Association of Hip and Knee Surgeons	美国髋膝关节外科医师协会
ABT	allogeneic blood transfusion	异体输血
ACR	American College of Rheumatology	美国风湿病学会
AI	artificial intelligence	人工智能
ALBC	antibiotic-loaded bone cement	抗菌药物负载骨水泥
BMI	body mass index	体重指数
CLP	calprotectin	钙卫蛋白
CRP	C-reactive protein	C 反应蛋白
CV	coefficient of variation	变异系数
DAIR	debridement，antibiotics，and implant retention	清创、抗菌治疗并保留植入物
DMARD	disease-modifying antirheumatic drug	疾病修饰抗风湿药物
DOR	diagnostic odds ratio	诊断比值比
DUI	diagnostic utility Index	诊断效用指数
EBJIS	European Bone and Joint Infection Society	欧洲骨与关节感染学会
ELISA	enzyme-linked immunosorbent assay	酶联免疫吸附试验
ERP	enhanced recovery program	加速康复计划
ESBL	extended-spectrum beta-lactamase	超广谱 β-内酰胺酶
ESGIAI-ESCMID	European Study Group on Implant-Associated Infection	欧洲植入物相关感染研究小组
ESR	erythrocyte sedimentation rate	红细胞沉降率
FRI	fracture-related infections	骨折相关感染
GNB	Gram negative bacterium	革兰氏阴性菌
GNRI	geriatric nutritional risk index	老年营养风险指数
GWAS	genome-wide association study	全基因组关联研究
HA	hemiarthroplasty	半髋关节置换术
HbA1c	glycated hemoglobin	糖化血红蛋白
HR	hazard ratio	风险比
ICM	International Consensus Meeting	国际共识会议
ICU	intensive care unit	重症监护室
IDSA	Infectious Disease Society of America	美国感染病学会
IFS	infection-free survival	无感染生存率
IL-6	interleukin-6	白细胞介素 6
INR	international normalized ratio	国际标准化比值

（续表）

英文缩写	英文全称	中文全称
LAF	laminar airflow	层流通风系统
LFA	lateral flow assay	侧向流免疫分析
LMWH	low molecular weight heparin	低分子肝素
MBC	minimum bactericidal concentration	最低杀菌浓度
MBEC	minimum biofilm eradication concentration	最低生物膜清除浓度
MCE	modular component exchange	模块化假体部件置换
MDR	multidrug resistant	多重耐药
MDROs	multridrug-resistant microorganisms	多重耐药微生物
MeSH	medical subject headings	医学主题词表
MIC	minimum inhibitory concentration	最低抑菌浓度
ML	machine learning	机器学习
MRSA	methi-cillin resistant *Staphylococcus aureus*	耐甲氧西林金黄色葡萄球菌
MRSE	methicillin-resistant *Staphylococcus epidermidis*	耐甲氧西林表皮葡萄球菌
MSIS	Musculoskeletal Infection Society	肌肉骨骼感染学会
MSSA	methicillin-sensitive *Staphylococcus aureus*	甲氧西林敏感金黄色葡萄球菌
NGS	next-generation sequencing	二代测序
NLP	natural language processing	自然语言处理
NLR	negative likelihood ratio	阴性似然比
NPV	negative prediction value	阴性预测值
OR	odds ratio	比值比
PCR	polymerase chain reaction	聚合酶链反应
PCT	procalcitonin	降钙素原
PDR	polydrug resistant	泛耐药
PJI	periprosthetic joint infection	假体周围关节感染
PLR	positive likelihood ratio	阳性似然比
PMN	polymorphonuclear neutrophil	多形核中性粒细胞
PONS	perioperative nutrition screen	围手术期营养筛查
PPI	proton pump inhibitors，PPI	质子泵抑制剂
PPV	positive prediction value	阳性预测值
PR	prevalence ratio	患病率比
PRISMA	preferred reporting items for systematic reviews and meta-analyses	系统评价和荟萃分析首选报告项目
PROM	patient reported outcomes	患者报告结局
PSII	peri-implant spinal infection	脊柱植入物周围感染
RCT	randomized controlled trial	随机对照试验
RFS	revision-free survival	无翻修生存率
RR	relative risk	相对风险

（续表）

英文缩写	英文全称	中文全称
PWD	persistent wound drainage	持续性伤口渗液
SAP	surgical antimicrobial prophylaxis	抗菌药物预防
SAT	suppressive antibiotic therapy	抑制性抗菌治疗
SCIP	surgical care improvement project	手术护理改进项目
SIAI	spinal implant-associated infection	脊柱植入物相关感染
SLE	systemic lupus erythematosus	系统性红斑狼疮
SNP	single-nucleotide polymorphism	单核苷酸多态性
SSI	surgical site infection	手术部位感染
THA	total hip arthroplasty	全髋关节置换术
TJA	total joint arthroplasty	全关节置换术
TKA	total knee arthroplasty	全膝关节置换术
TNF-α	tumor necrosis factor-α	肿瘤坏死因子 α
TRIM	transfusion-related immunomodulation	输血相关免疫调节
TRT	testosterone replacement	睾酮替代
TSA	total shoulder arthroplasty	全肩关节替换术
TXA	tranexamic acid	氨甲环酸
UKA	unicompartmental knee arthroplasty	膝单髁置换术
VDD	vitamin D deficiency	维生素 D 缺乏
VRE	vancomycin-resistant *Enterococci*	万古霉素耐药肠球菌
VTE	venous thromboembolism	静脉血栓栓塞
XDR	extensively drug-resistant	广泛耐药